

İç Organlar Anatomisi

Editörler

Ali İhsan SOYLUOĞLU

Ercan TANYELİ

Kıvanç GORAL



iuc-universitypress.org

IUC
UNIVERSITY
PRESS

İç Organlar Anatomisi

Bu kitap Cumhuriyetimizin kuruluşunun 100. yılı anısına
“Cumhuriyetin 100. Yılına 100 Kitap Projesi” kapsamında
İstanbul Üniversitesi-Cerrahpaşa tarafından yayımlanmıştır.

Editörler
Ali İhsan Soyluoğlu
Ercan Tanyeli
Kıvanç Goral

Nisan 2024



İSTANBUL ÜNİVERSİTESİ
CERRAHPAŞA

IUC
UNIVERSITY
PRESS



İSTANBUL ÜNİVERSİTESİ
C | E | R | R | A | H | P | A | Ş | A

İç Organlar Anatomisi

Editör: Ali İhsan Soyloğlu

Kurum: İstanbul Üniversitesi-Cerrahpaşa, Cerrahpaşa Tıp Fakültesi,
Temel Tıp Bilimleri Bölümü, Anatomi Ana Bilim Dalı, İstanbul, Türkiye

E-posta: ihsans@istanbul.edu.tr

Editör: Ercan Tanyeli

Kurum: İstanbul Üniversitesi-Cerrahpaşa, Cerrahpaşa Tıp Fakültesi,
Temel Tıp Bilimleri Bölümü, Anatomi Ana Bilim Dalı, İstanbul, Türkiye

E-posta: tanyeli@iuc.edu.tr

Editör: Kıvanç Goral

Kurum: İstanbul Üniversitesi-Cerrahpaşa, Cerrahpaşa Tıp Fakültesi,
Temel Tıp Bilimleri Bölümü, Anatomi Ana Bilim Dalı, İstanbul, Türkiye

E-posta: kivanc.goral@iuc.edu.tr

Yayıncı

IUC
UNIVERSITY
PRESS

Adres: Üniversite Mahallesi, 34320 İstanbul/Türkiye

E-posta: iucpress@iuc.edu.tr

E-ISBN: 978-605-7880-72-7

DOI: 10.5152/7800

İstanbul Üniversitesi-Cerrahpaşa Yayınevi Seri No: 55

Yayıncılık Hizmetleri

AVES




© 2024. Telif hakkı yazarlara aittir. Bu kitaptaki bölümler açık erişimli olup Creative Commons Atıf 4.0 Uluslararası Lisansı altında dağıtılmaktadır. Bu lisans kullanıcılara, bölümleri herhangi bir amaç için indirme, çoğaltma ve yayımlanan bölümler üzerinde çalışma imkânı sunar. Böylece yayınlarımızın en geniş şekilde yayılmasını ve daha geniş bir etkiye sahip olmasını sağlar.

Sorumluluk Reddi


Kitapta yayımlanan metinlerin/bölümlerin ifadeleri veya görüşleri yazar(lar)ın ve editör(ler)in görüşlerini yansıtır. İÜC Üniversite Yayınevi ve İstanbul Üniversitesi-Cerrahpaşa yazıların içeriğinden sorumlu değildir. Yayımlanan kitaplardaki çalışmaların doğru ve iyi araştırılmış olması ve metinlerde ifade edilen görüşlerin tutarlılığı yazar ve editörlerin sorumluluğundadır. İÜC Üniversite Yayınevi ve İstanbul .

Atıf için: Soyloğlu Aİ, Tanyeli E, Goral K. ed. *İç Organlar Anatomisi* içinde. İstanbul: İÜC Üniversite Yayınevi; 2024


YAZARLAR

Ali İhsan Soyluođlu 

İstanbul Üniversitesi-Cerrahpaşa, Cerrahpaşa Tıp Fakóltesi, Temel Tıp Bilimleri Bölümü, Anatomi Ana Bilim Dalı, İstanbul, Türkiye

Ayşe Derya Ertem 

İstanbul Üniversitesi-Cerrahpaşa, Cerrahpaşa Tıp Fakóltesi, Temel Tıp Bilimleri Bölümü, Anatomi Ana Bilim Dalı, İstanbul, Türkiye

Elif Cansu İbiş 


İstanbul Üniversitesi-Cerrahpaşa, Cerrahpaşa Tıp Fakóltesi, Temel Tıp Bilimleri Bölümü, Anatomi Ana Bilim Dalı, İstanbul, Türkiye

Ercan Tanyeli 

İstanbul Üniversitesi-Cerrahpaşa, Cerrahpaşa Tıp Fakóltesi, Temel Tıp Bilimleri Bölümü, Anatomi Ana Bilim Dalı, İstanbul, Türkiye

Fatma Güler Kahraman Yıldırım 

İstanbul Üniversitesi-Cerrahpaşa, Cerrahpaşa Tıp Fakóltesi, Temel Tıp Bilimleri Bölümü, Anatomi Ana Bilim Dalı, İstanbul, Türkiye

Kaya Özküş 

İstanbul Üniversitesi-Cerrahpaşa, Cerrahpaşa Tıp Fakóltesi, Temel Tıp Bilimleri Bölümü, Anatomi Ana Bilim Dalı, İstanbul, Türkiye

Kıvanç Goral 

İstanbul Üniversitesi-Cerrahpaşa, Cerrahpaşa Tıp Fakóltesi, Temel Tıp Bilimleri Bölümü, Anatomi Ana Bilim Dalı, İstanbul, Türkiye

Mehmet Selman Demirci 

İstanbul Üniversitesi-Cerrahpaşa, Cerrahpaşa Tıp Fakóltesi, Temel Tıp Bilimleri Bölümü, Anatomi Ana Bilim Dalı, İstanbul, Türkiye

Mehmet Üzel 

İstanbul Üniversitesi-Cerrahpaşa, Cerrahpaşa Tıp Fakóltesi, Temel Tıp Bilimleri Bölümü, Anatomi Ana Bilim Dalı, İstanbul, Türkiye

Ömer Alp Taştan 


İstanbul Üniversitesi-Cerrahpaşa, Cerrahpaşa Tıp Fakóltesi, Temel Tıp Bilimleri Bölümü, Anatomi Ana Bilim Dalı, İstanbul, Türkiye

Özge Irmak Dođancı 

İstanbul Üniversitesi-Cerrahpaşa, Cerrahpaşa Tıp Fakóltesi, Temel Tıp Bilimleri Bölümü, Anatomi Ana Bilim Dalı, İstanbul, Türkiye

Tania Marur 

İstanbul Üniversitesi-Cerrahpaşa, Cerrahpaşa Tıp Fakóltesi, Temel Tıp Bilimleri Bölümü, Anatomi Ana Bilim Dalı, İstanbul, Türkiye

Yusuf Zeki Yıldız 

İstanbul Üniversitesi-Cerrahpaşa, Cerrahpaşa Tıp Fakóltesi, Temel Tıp Bilimleri Bölümü, Anatomi Ana Bilim Dalı, İstanbul, Türkiye

Zennure Adıgüzel Şahin 

İstanbul Üniversitesi-Cerrahpaşa, Cerrahpaşa Tıp Fakóltesi, Temel Tıp Bilimleri Bölümü, Anatomi Ana Bilim Dalı, İstanbul, Türkiye

İÇİNDEKİLER

REKTÖRÜN ÖN SÖZÜ	VIII	Bölüm 3. Sindirim Sistemi.....	35
ÖN SÖZ	IX	<i>Ayşe Derya Ertem, Ömer Alp Taştan, Özge Irmak Doğanç</i>	
GİRİŞ.....	X	Bölüm 4. Üriner Sistem.....	53
Bölüm 1. Dolaşım Sistemi	1	<i>Fatma Güler Kahraman Yıldırım, Zennure Adıgüzel Şahin</i>	
<i>Ali İhsan Soyloğlu, Yusuf Zeki Yıldız, Mehmet Selman Demirci, Kivanç Goral</i>		Bölüm 5. Genital Sistem (Üreme Sistemi).....	59
Bölüm 2. Solunum Sistemi	27	<i>Ercan Tanyeli, Kaya Özkuş</i>	
<i>Tania Marur, Mehmet Üzel</i>		Bölüm 6. Endokrin Sistem Anatomisi.....	67
		<i>Elif Cansu İbiş</i>	

REKTÖRÜN ÖN SÖZÜ

Türk milletinin bağımsızlık mücadelesi, 29 Ekim 1923'te Cumhuriyetin ilanı ile taçlanmıştır. Dünya tarihine altın harflerle kazınan büyük bir mücadele sonucu elde edilen şanlı zafer, Türk milletinin hür ve bağımsız yaşama kararlılığı ile çıktığı yolda; inanç, cesaret, güven ve sınırsız fedakârlıkla gösterdiği eşsiz kahramanlıkların eseridir. Egemenliğin kayıtsız şartsız millete teslim edildiği Türkiye Cumhuriyeti, Millî Mücadele'mizin önderi Gazi Mustafa Kemal Atatürk'ün milletimize en büyük armağanıdır.

Cumhuriyetin kazanımlarını koruma ve milletimizin muasır medeniyetler seviyesine ulaşma hedefinde, eğitim ve bilim her zaman en büyük rehberdir. Bu hedeflerin gerçekleştirilmesinde ise en büyük sorumluluk kuşkusuz üniversitelere düşmektedir.

Ülkemizin köklü ve öncü üniversiteleri arasında yer alan İstanbul Üniversitesi-Cerrahpaşa; bilimsel yaklaşımı benimseyen, bilgi üreten ve uygulamalarıyla toplumun gelişmesine katkıda bulunmayı ilke edinen bir araştırma üniversitesidir. Cumhuriyet değerlerine bağlı bir yükseköğretim kurumu olarak Cumhuriyetimizin 100. yılına ithafen akademisyenlerimizin iş birliğiyle "*Cumhuriyetin 100. Yılına 100 Kitap*" projesini hayata geçiriyoruz. Proje kapsamında, akademisyenlerimizin kendi uzmanlık alanlarıyla ilgili kaleme aldıkları ve "İÜC Üniversite Yayınevi" tarafından basılan kitaplar, açık erişimle tüm toplumun faydasına sunulmaktadır. Sağlıktan mühendisliğe, sosyal bilimlerden eğitime kadar pek çok alanda hazırlanan 100 kitap; eğitim-öğretim materyali, ders kitabı olarak kullanılabilen gibi araştırma geliştirme kapsamında yararlanılacak kaynak olarak da kullanılabilir nitelikteki kitaplardan oluşmaktadır.

İstanbul Üniversitesi-Cerrahpaşa olarak köklü geçmişimizden aldığımız güçle Cumhuriyetimizi nice yüzyıllara taşımak için var gücümüzle çalışmaya ve üretmeye devam ediyor, 100. yılını kutladığımız Cumhuriyet'in kurulmasında emeği geçen tüm kahramanlara adadığımız "*Cumhuriyetin 100. Yılına 100 Kitap*" projemizi; tüm akademisyenlerin, öğrencilerin ve araştırmacıların kullanımına sunuyoruz.

Rektör
Prof. Dr. Nuri AYDIN
29 Ekim 2023

ÖN SÖZ

Cumhuriyetimizin kuruluşunun 100. yılı dolayısıyla Cerrahpaşa Tıp Fakültesi Anatomi Ana Bilim Dalı olarak hazırladığımız kitaplardan biri olan 'İç Organlar Anatomisi' kitabını, başvuru kaynağı olarak öğrencilerimizin ve hekimlerin kullanımına sunmayı planladık.

Yüzyıl önce Atatürk ve arkadaşlarının büyük özveri ile kurdukları, çağdaş Cumhuriyetimiz, o yıllarda toplumumuza büyük kazanımlar sağlamıştır. Bizler de eğitimimizde ve yetişmemizde büyük katkıları olan bu kazanımları sürdürebilmek, sonraki nesillere aktarabilmek adına, Cumhuriyetimizin 100. yılında bu eseri hazırlamak istedik.

"İç Organlar Anatomisi" kitabı, Dolaşım Sistemi, Solunum Sistemi, Sindirim Sistemi, Üriner Sistem, Genital Sistem ve Endokrin Sistem olmak üzere altı bölüm halinde hazırlanmıştır. Bu bölümlerde sistemleri oluşturan organlar ve bu organların birbirleriyle ilişkileri hakkında gerekli anatomi bilgisine yer verilmiştir. Ayrıca bilinmesi gerekli görülen çok temel ve önemli bazı klinik bilgiler basitleştirilerek sunulmuştur. Böylece klinikte yapılan uygulamalarda anatomi bilgisinden nasıl faydalanılacağı vurgulanmak istenmiştir.

Büyük emek ve özveri ile hazırlanan bu kitabın, öncelikle öğrencilerimiz olmak üzere konuyla ilgilenen meslektaşlarımız için yararlı olmasını diler, hazırlanmasında emeği geçen herkese teşekkür ederiz.

Prof. Dr. Ali İhsan SOYLUOĞLU
Prof. Dr. Ercan TANYELİ
Uzman Dr. Kıvanç GORAL

GİRİŞ

Anatomi kelime anlamı olarak insan bedenini keserek incelemek demektir. İnsan bedenini keşfetme isteği çağlar öncesine dayanmaktadır. İnsan anatomisine ait ilk bilgilere M.Ö 1700'lere tarihlenen Antik Mısır'a ait el yazmalarında rastlanılmaktadır. Antik çağlardan günümüze kadar süregelen insan bedenini keşfetme arzusu bundan sonra da aynı çekicilikle devam edecektir. Kuşkusuz bu keşfetme arzusunun altında yatan esas neden insan bedeninin olağanüstü ve karmaşık yapısıdır.

İnsan vücudunda aminoasit, glikoz ve yağ asitleri gibi yapı taşları kendi içlerinde belli bir düzene göre birleşerek protein, yağ ve karbonhidrat gibi daha büyük molekül yapıları maddeleri oluştururlar. Bu büyük molekül yapıları maddeler belli bir yapılanma ile organelleri meydana getirir. Organeller, aralarında önemli bir uyumla bir araya gelerek hücreleri oluşturur. Hücreler belli bir yapılanma ile dokuları meydana getirirler. Farklı dokular bir araya gelerek organları oluştururlar. Farklı organlar bir araya gelerek organ sistemlerini, organ sistemleri de belli bir düzen içinde birleşerek insan organizmasını oluştururlar.

Anatomi biliminin, mikroskopik anatomi, makroskopik anatomi, gelişimsel anatomi, filogenetik (evrimsel) anatomi, sistematik anatomi, topografik anatomi gibi çeşitli inceleme biçimleri vardır. Sistematik Anatomi biçiminde olan kitabımız, bütün sistemleri içermemesi nedeniyle, "İç Organlar Anatomisi" olarak adlandırılmıştır.

"İç Organlar Anatomisi" kitabı İstanbul Üniversitesi-Cerrahpaşa Cerrahpaşa Tıp Fakültesi bünyesinde 14 yazardan oluşan bir ekip ile hazırlanmıştır. Bu kitapta Dolaşım Sistemi, Solunum Sistemi, Sindirim Sistemi, Üriner Sistem, Genital Sistem ve Endokrin Organ Sistemleri incelenmiştir. Bu sistemlere ait organlar hakkında temel anatomik bilgilere yer verilmiştir. Bu sistemlerde bulunan organların birbirleriyle ilişkileri ve çalışma prensipleri ayrıntılı olarak ele alınmıştır. İç Organlar Anatomisi kitabında temel anatomik bilgilere ek olarak organlar ve sistemler hakkında, bir hekim adayının bilmesi gereken önemli klinik bilgilere de yer verilmiştir.

BÖLÜM 1

DOLAŞIM SİSTEMİ

Ali İhsan SOYLUOĞLU
Yusuf Zeki YILDIZ
Mehmet Selman DEMİRCİ
Kıvanç GORAL

Dolaşım Sistemi

Systema Circulatorium

BÖLÜM HAKKINDA

İnsan vücudunun yaşamını sürdürebilmesi için gerekli olan tüm besleyici maddelerin taşınmasını sağlayan dolaşım sistemi yapılarıdır. Bu anatomik yapılar başta kalp, kalbe giren-çıkan damarlar ve lenfatik oluşumlardır. Bu bölümde, içi boşluklu merkezi bir pompa organı görevi yapan kalbin anatomik yapısı, kanlanması ve innervasyonu hakkında bilgiler yer almaktadır. Buna ek olarak bir çeşit borucuklar sistemi olan damarların seyirleri, adlandırılması ve kısaca özellikleri anlatılacaktır. Ayrıca lenfatik sistem yapılarından bahsedilecektir.

Anahtar kelimeler: Dolaşım sistemi, kalp, arterler, venler, lenfatik sistem

ABOUT the CHAPTER

They are the structures of the circulatory system that provide the transport of all nutrients necessary for the survival of the human body. These anatomical structures are primarily the heart, the vessels entering and leaving the heart and lymphatic formations. This chapter contains information about the anatomical structure, blood supply and innervation of the heart which acts as a hollow central pump organ. In addition, in this course, nomenclature and brief characteristics of the vessels which are a kind of tubular system will be described. The structures of the lymphatic system will also be mentioned.

Keywords: Circulatory system, heart, arteries, veins, lymphatic system

Dolaşım Sistemine Giriş

Dolaşım sistemi, vücudun her tarafına kan ve lenfa adı verilen sıvıların dağıtımını sağlayan kapalı bir sistemdir.

Yaşam için gerekli maddeler (Oksijen, su, besinler, hormon...) damarlar içindeki kan ile vücut hücrelerine iletilir; Hücrelerdeki aktivite sonucu oluşan atık maddeler de (Karbon dioksit, üre, kreatinin) vücut atılım organlarına (akciğer, böbrek, deri...) gönderilerek sürekli bir sirkülasyon (dolaşım) sağlanır.

Dolaşım sistemi - Merkezi pompa organı görevi yapan içi boşluklu bir yapı olan **kalp** ve buna bağlı kilometrelerce uzunlukta kanallar sistemi olan **damar**lardan oluşur. Taşınan sıvıya göre 2 alt bölümde incelenir:

1. **Systema cardiovasculare** (Kalp-damar sistemi) – İçinde **kan** (haema) sıvısı taşıyan **damar**lar ve kanı pompalayan **kalp**'den (cor) ibarettir.

2. **Systema lympoideum** (Lenfatik sistem) – İçinde **lenf** (lympa) sıvısı taşıyan **lenf damarları** ve **lenf düğümleri** (lymphonodus)'nden ibarettir. Lenf damarları, son aşamada venöz yol ile kardiovasküler sisteme dökülür.^{1,2,3,4,5,6}

Kan Dolaşımı

Küçük (Pulmoner) dolaşım: Sağ ventrikül'den çıkan oksijenden fakir (venöz) kan, truncus pulmonalis ve devamında a. pulmonalis (taşıdığı kan, venöz kan özelliğindedir) ile oksijenlendirilmek üzere akciğerlere gelir. Oksijenle zenginleştirilir, sonra v. pulmonales (taşıdığı kan arteryel kan özelliğindedir) yolu ile sol atrium'a geri döner. Bu döngünün süresi yaklaşık 4 – 8 saniye arasındadır.



Ali İhsan Soyloğlu 
Yusuf Zeki Yıldız 
Mehmet Selman Demirci 
Kıvanç Goral 

İstanbul Üniversitesi-Cerrahpaşa, Cerrahpaşa Tıp Fakültesi, Temel Tıp Bilimleri Bölümü, Anatomi Ana Bilim Dalı, İstanbul, Türkiye
E-posta: ihsans@istanbul.edu.tr
zyildiz@iuc.edu.tr
selmand@iuc.edu.tr
kivanc.goral@iuc.edu.tr

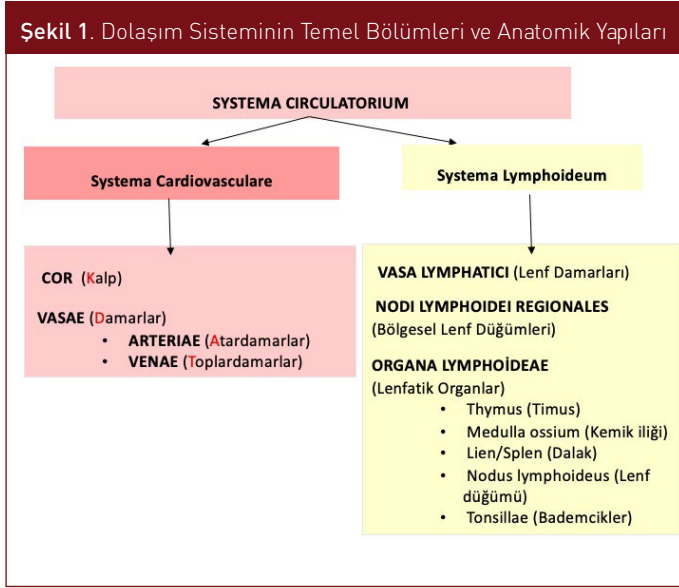
Bu bölümü alıntıla / Cite this chapter as:
Soyloğlu AI, Yıldız YZ, Demirci MS, Goral K. Dolaşım sistemi. Soyloğlu AI, Tanyeli E, Goral K, ed. *İç Organlar Anatomisi* içinde. İstanbul: İÜC Üniversite Yayınevi; 2024: 1-26.



CC BY 4.0: Telif hakkı yazarlardadır. Bu kitabın içeriği Creative Commons Atif 4.0 Uluslararası lisans altında lisanslanmıştır.

Büyük (Sistemik) dolaşım: Sol ventrikül'den çıkan oksijenden zengin (arteryel) kan, aorta yolu ile tüm vücudu dolaşır. Venöz kan olarak v.cava superior ve v.cava inferior ile sağ atrium'a geri döner. Bu döngünün süresi yaklaşık 25 – 30 saniye arasındadır.

Ayrıca **portal, serebral, koroner, kutaneöz ve iskelet kasları dolaşımı** olarak alt bölümleri vardır.^{2,4,6}



Portal dolaşım: Gastrointestinal sistem ile bazı retikuloendotelial system (RES) organlarından (dalak, kemik iliği, adenohipofiz bez) gelen venöz kanın taşınmasındaki özel bir dolaşım yoludur. Örneğin karın boşluğundaki tek organlardan (mide, ince ve kalın barsaklar, dalak) kapiller damarlarla başlayıp, besinle yüklü olarak gelen venöz kan v. portae hepatis (v. lienalis ile v. mesenterica superior'un, collum pankreatis'in arka yüzünde birleşmesi ile oluşur) yolu ile karaciğerdeki kapiller damarlara (sinuzoid) açılır. Yani kapiller damarlar başlayıp, kapiller damarlarla sonlanır. Kan, karaciğerden v. hepaticae yoluyla v. cava inferior'a, sonra da kalbe ulaşır. Benzer şekilde beyinde hypothalamus ile adenohipofiz bez arasında da portal sistem bulunur.^{2,4,6}

Serebral dolaşım (Willis poligonu): A. carotis interna ve a.subclavia kökenli damarların beyin tabanında oluşturduğu bir arteryel damar ağıdır. Beyin, beyin sapı ve beyinciğin beslenmesini sağlarlar.

Koroner dolaşım ve diğer alt bölümler, ilerleyen bölümlerde anlatılacaktır.

Fetal (Prenatal) Dolaşım: Intrauterin dönemdeki kan dolaşımına **Fetal/Prenatal dolaşım** adı verilir. Fetal dolaşımın **Karakteristik özellikleri:** CO₂/O₂ gaz değişiminin, plasenta'da olması nedeniyle, **akciğerler devre dışında kalır.** Yine gıda taşınması işleminin plasenta yoluyla olmasıyla, **karaciğer devre dışında kalır.** Bu nedenlerle kalpte sağdan sola doğru şant (bağlantı/geçiş) oluşur. Fetal dönemde, akciğerlerde fonksiyonel olarak henüz havalandırma işlemi yapılmadığı için, CO₂ ve O₂ gaz alışverişi fetüs'un dışında, plasentada gerçekleşir. Sonuç olarak, **pulmoner dolaşım devre dışındadır. V. umbilicalis** adlı damarla anneden fetüs'e, plasenta

aracılığı ile O₂ ve besinden zengin kan taşınır. Bu kan fetüs'e ulaştığında, anne karaciğeri ve plasenta bariyerinden geçerek geldiği için, fetüs karaciğeri de bypass edilmiş olur. Fetüs'e ait v. portae hepatis'in sol koluna giren kan, venö-venöz anastomoz yolu olan **ductus venosus** ile **v.cava inferior'a**, buradan fetüs sağ atrium'una ulaşır. Böylece O₂'den zengin v. umbilicalis kanı ile fetüs'te v. cava inferior'da bulunan O₂'den fakir kan sağ atrium'da karışır. V. cava superior'dan gelen kan da sağ atriuma ulaşır. Fetüs sağ atrium'undaki kan, septum interatriale'de yer alan **foramen ovale** yoluyla sol atrium'a, oradan da sol ventrikül ve aorta'ya geçer. **Akciğeri bypass eden ilk yol** budur. İkinci yol; Sağ atriumdan, sağ ventriküle geçen kan (özellikle v. cava superior kanı) truncus pulmonalis'e gelir. Truncus pulmonalis (bazen sol a.pulmonalis) ile aorta arasında yer alan ve arterio-arteriel anastomoz olan **ductus arteriosus** aracılığı ile kan, aorta'ya geçer. **Böylece akciğerler ikinci kez bypass edilir.** Fetüs'ün oksijenden fakir kanı, a. iliaca interna'nın dalı olan iki adet **aa. umbilicales** yoluyla plasentaya tekrar ulaştırılır ve **plasentada** CO₂/O₂ değişimi sağlanır. Yeni doğan bebek ilk nefes aldığı anda akciğerlere hava girer, alveoller genişler ve pulmoner solunum başlar. Sol atriumda kan basıncı artınca, foramen ovale adlı deliğin kapanmasıyla duvarda **fossa ovalis** isimli çukurluk kalır. Diğer fetal damarlar ve anastomotik damar yolları da tıkanır. Tıkanan yerlerin yerinde artıklar oluşur. Bu artıkların yerlerinde erişkinde görülen oluşumlar:

V. umbilicalis'in kapanmasıyla artık olarak oluşan yapı, **Lig. teres hepatis**; Ductus venosus'un kapanmasıyla artık olarak oluşan yapı, **Lig. venosum** (Arantius); Ductus arteriosus'un kapanmasıyla artık olarak oluşan yapı, **Lig. arteriosum** (Botalli) ve Sağ ve sol a. umbilicalis'lerin kapanmasıyla artık olarak oluşan yapı, **Lig. umbilicale mediale** olarak adlandırılır.^{2,4,6}

Kalp-Damar Sistemi (Kardiovasküler sistem - Systema cardiovasculare)

Anlatım kolaylığı açısından dolaşım sistemi 2 bölümde incelenecektir; **Kalp ve Kan damarları.** Bu iki bölüm, beraberce uyumlu ve düzenli olarak çalışır.

Kalp: Kısaca içinde 4 boşluğun (odacığın) olduğu, tepesi aşağıya bakan konimsi yapıya sahip, kabaca kişinin yumruğu büyüklüğünde musküler bir organdır. Üstte, sağda ve solda yer alan iki odacığa **atrium**, altta sağda ve solda yer alan iki odacığa ise ventriculus adı verilir. Atrium'dan ventriculus'a geçiş yerinde bulunan delik aracılığı ile sağdaki odacıklar kendi arasında, soldaki odacıklar da kendi arasında bağlantılıdır. Ancak erişkinde sağ taraftan sol tarafa bir geçiş deliği yoktur. Kalbin sağ tarafında oksijenden fakir venöz kan bulunur. Bu kan, oksijenle zenginleştirilmesi için akciğerlere gönderilir (**Sağ kalp**). Kalbin sol tarafında oksijenden zengin kan arteriyel kan bulunur. Bu kan, tüm vücut doku ve hücrelerine gönderilir (**Sol kalp**).

Merkezi bir pompa organı olan **kalp**; Göğüs boşluğunda iki akciğer arasında (mediastinum inferius'un medium bölümünde) ve perikard torbası içinde yer alır.^{2,4,6}

Kan Damarları

Vücudun en uç noktasına ulaşıncaya kadar kanın taşınmasını sağlayan, esnek bir duvar yapısına sahip olan ve kalpten başlayıp, tekrar kalbe geri dönen kapalı bir boru sistemidir (systema vascu-

lare). Kalpten çıkış sırasına göre kan damarlarının adlandırılması; **Arter**, arteriol, **kapiller**, venül, **vena** şeklindedir.

Arterler, kanı kalpten alıp, periferde doğru gittikçe çapları küçülerek dallanma, ayrılma ve çatallanma yoluyla kapiller damarlara doğru ilerleten borulardır. Kapiller damarların diğer ucundan başlayan venler ise tersine olarak çapları büyüyerek kalbe doğru ilerlerler. Toplam damar uzunluğu yaklaşık 100.000 km. dir (arter ve venler yaklaşık 60.000 km, kapiller damarlar yaklaşık 40.000 km kadardır).^{2,4,6}

Kan damarlarının çapları farklı olmakla birlikte içindeki boşluğu (lümen) çevreleyen **duvar yapısı** 3 katlıdır:

1. **Tunica externa/adventitia**- En dıştaki katmandır. Sinirler ve damarı besleyen damarlar (vasa vasorum) içeren ince, gevşek dokulu kollajen liflerden oluşan bağ doku tabakasıdır.
2. **Tunica media** – Elastik lifler ve düz kaslardan oluşan ortadaki en kalın tabakadır. Otonom sinir sisteminin sempatik lifleri ve kimyasallar tarafından kontrol edilir. Bu duvardaki düz kaslarının kasılmasıyla (vasokonstriksiyon) lümen çapı azalır; gevşemesiyle (vasodilatasyon) lümen çapı artar. Bu durumdan kan akım hızı ve kan basıncı büyük ölçüde etkilenir.
3. **Tunica interna/intima** – En içte yer alan tabaka olup, tek katlı yassı epitel (endotel) hücrelerinden oluşur. Adeta damarın astarı gibidir. Kanın ilerleyişi sırasında sürtünmeyi en aza indiren kaygan bir yüzey oluşturur. ^{1,2,4,6}

Kan Damarlarının Tipleri

Arterler

Kalpten çıkan oksijenden zengin kanı tüm vücuda taşıyan damarlara **arteria** (atardamar) adı verilir ve "a." ile sembolize edilir. Kalpten çıkış sırasına göre **arterler**; büyük çaplı arterler, orta çaplı arterler, küçük çaplı arterler ve arterioller olarak devam ederek sonuçta kapiller damarlara ulaşır. **Yapısal olarak iki tip arter vardır:**

1- Elastik tip arterler; Kalbe yakın yerlerde bulunan **büyük çaplı** (25-10 mm) arterlerdir (Aorta ve büyük damarlar). *İletim tipi arterler* olarak bilinir. Tunica media'sında daha fazla sayıda elastik lifler bulunur. Kalbin sistolü esnasında genişler, diastol sırasında ise eski haline döner. Böylece bir çeşit basınç deposu görevini yaparak kan basıncı ve kan akımında devamlılık sağlar. Bu arterler yüksek basınçla yıprandığı için zamanla zayıflar ve dışa doğru balonlaşabilir.

2- Muskuler tip arterler; Kalpten uzakta yer alan, **orta çaplı** (10-2 mm) arterlerdir (A.brachialis, a.radialis, a.femoralis...). *Dağıtım tipi arterler* olarak da bilinir. Vücutumuzdaki arterlerin çoğunluğu bu tiptedir. Tunica media'sında az elastik lif, bol düz kas lifi yer alır. Bu nedenle vasokonstriksiyonda daha aktif ama daha az gerilir. Kalbin sistolü esnasında çapları genişlemez.

Kan damarının çapı 2-0.04 mm olanlar ise **küçük çaplı** arterler olarak adlandırılır. **Arterioller** – Çapları 40 µm (0.04 mm)-10 µm (0.01 mm) arasında olan arterlerdir. Duvarları kalın olup, oransal olarak elastik lifleri nispeten az, düz kas ise daha fazladır. Kapiller yatağa yaklaştıkça elastik lifler kaybolur, sadece düz kas görülür. Lümeni ise daralır. Otonom sinirler, adventisyal tabakadan duvara girip duvardaki düz kasların tonusunu, ihtiyaca göre ayarlar. Da-

mar çapının genişlemesine, **Vazodilatasyon**; Damar çapının daralmasına, **Vazokonstriksiyon** denir.

Damar duvarındaki düz kasların tonusu artarsa, kan basıncı yükselir (*hipertansiyon*). Arteriollerin terminal dalları, arteriolla pre-capillaris adını alır ve bundan sonra kapiller damar ağına ulaşılır. Arteriolla-kapiller birleşekte, damar duvarındaki düz kas hücreleri halka şekli alarak *sphincter precapillaris*'i oluşturur. Bu yapıya artık **metarteriol** adı verilir. Bunun duvarındaki düz kasların kasılma şiddeti; Nöral, hormonal ve lokal kimyasal etkilerle değişiklik gösterebilir.

Kapiller damarlar (vas capillare) – Arterioller ile venula arasında bağlantıyı sağlayan, lümen çapı 7-8 µm (0.01mm<) olan, basit-tek sıralı endotheliumdan ibaret kılcal damarlar. İnce duvarı sayesinde, kan ile hücrelerarası sıvı arasındaki madde değişimini sağlarlar. Dokulardaki kapillerler, birbirleriyle anastomozlar yaparak *kapiller yatak'lan* (**rete capillare**) oluştururlar. Karaciğer, dalak, kemik iliği ve birçok endokrin organda kapiller damarlar, genişleyerek özel şekiller oluşturabilirler. Bunlara vas capillare sinusoideum (**sinuzoid**) denir. Özellikle karaciğer ve dalakta yer alan sinuzoidlerin endotel hücreleri, fagositöz özelliklere sahiptir.

Vasküler anastomozlar/bağlantılar: Birçok organ birden fazla arteryel damardan kan alır. Aynı bölgeyi besleyen bu arterler, alternatif kollateral damarlar yoluyla birleşerek arteryel anastomozları oluşturur. Böylece kalp, beyin, bazı karın organları ve eklemlere gerekli olan kan daha kolay sağlanır. Arteriovenöz anastomozlar; Arterlerle-venler arasındaki bağlantılardır. Kapiller yataktaki anastomozlar bir örnektir. Venöz anastomozlar: Arterlere göre daha çok sayıda oluşan venlerin kendi aralarındaki bağlantı yerleridir. El sırtında olduğu gibi...

Kapiller (kılcal) damarlar, 3 ayrı tipte yapılaşma gösterirler:

- a. Olağan kılcal damarlar- Kas dokusu, timüs, kemik, akciğer, sinir dokusunda yer alan en yaygın kılcal damar tipidir;
- b. Pencereci (Fenestrasyonlu) kılcal damarlar- Endokrin bez, böbrek, barsaklarda yer alır ve "por" isimli deliklere sahiptir;
- c. Sinuzoidal kılcal damarlar- Karaciğer, dalak ve bazı endokrin bezlerde görülürler. Daha geniş çaplı ve kan akımı daha yüksektir. ^{1,2,3,4,6}

Özel Tip Arterler

Bazı organlarda, **organa özgü tipte arterler** yer alır. Yastıkcıklı arterler; Erektile organlar, tiroid, prostat, burun mukozasında yer alan küçük tip arterlerdir. Endotel tabakasındaki hücreler, kontraktıl bir kapak fonksiyon gibi lümen içine doğru kabarıklık/yastıkcık görevi yaparak bir şişkinlik oluşturur. Lümen daralır/ kapanır ve kan birikir. Puberte sonrası bu yastıkcıklı arter yapısı (özellikle erektil organlarda) daha da gelişir.

Serebral arterler; Çaplarına göre duvar yapısı çok incedir. Kafatası ile korunduğu için media ve adventisyal tabakaları, diğer yerlerdeki benzer arter yapılarına göre daha incedir.

Akciğer arterleri; Akciğerlerdeki düşük kan basıncına uygun olarak hem kas dokusu hem de elastik doku azaldığı için damar duvarı incedir.

Terminal arterler (End arterler); Arteryel anastomozlar sayesinde kalp, beyin, karaciğer, eklem gibi organlarda tıkanma oluşursa,

distalde kalan bölgeye gereken kan, bu anastomozlar/kollateral dallar yoluyla (tıkanan yerin etrafından dolaşarak) ulaşır, organda hemen nekroz oluşmaz. Bazı organlarda ise arter dalları komşu arterlerle anastomoz/ köprüleşme yapmadan kendine ait bölgeyi besler. Bu arterler tıkanır, tıkanıklığın distalinde kalan dokuya kan gitmediği için iskemiye bağlı nekroz gelişir; doku ölür. Bu tip **arterlere terminal arter/end arter** denir. Örnek: A.centralis retinae (Göz - retina); A.renalis (Böbrek)

Damar duvarının kanlanmasını sağlayan damarlara (arter veya ven) **vasa vasorum** adı verilir. Kemikleri besleyen arterlere **a.nutricia/a.nutriens** denir.^{1,2,4,6}

Venler

Periferden kalbe dönüş sırasına göre **venlerin seyri**; Venüller; Küçük çaplı venler; Orta çaplı venler; Büyük çaplı venler olarak uzanır

Venüller – Kapiller damarların diğer ucundan başlayan, çok ince çaplı (8 µm - 100 µm) toplardamarlar (arteriol çapında) olup, de-oksijene kanı (O₂'i az kanı) daha büyük çaplı venlere taşırlar. Çapı büyüdükçe düz kas hücresi artar. Venüller bazı yerlerde birleşerek (el ve ayak sırtında...) bir venöz ağ (**plexus venosus**) oluştururlar.

Venler- Doku ve organlardan venül yoluyla aldıkları kanı, kalbe geri getiren damarlara (V.pulmonalis hariç) **Venae/ Phlebos** (toplardamar) denir ve "**V.**" ile sembolize edilir. Kan hacmine uyumlu olarak kanı depo eden damarlardır. Vücutumuzdaki tüm kanın ≈% 65'i (3 lt) venlerde yer alır. Bundan dolayı venlere, kan rezervuarları adı verilir. Venöz kan basıncı ve kan akım hızı, artere göre daha yavaştır. Bundan dolayı venlerde daha fazla kan göllenir.

Venlerin Duvarı: Tunica media'sı, arterlere göre daha ince ve zayıf (çünkü kan basıncı daha az), ancak duvarın adventisyal tabakası kalın (tunica media'dan bile daha kalın) ve iyi gelişmiştir. Lümeni ise eşlik ettiği arterden daha büyüktür. Venler, ekstremitelerde daha sık olmak üzere, arterler ile birlikte ve her iki yan tarafında (1 artere, 2 ven prensibi) seyrederek. Bu venlere **v.comitans** denir. Deri yüzeyindeki venlere **v.cutanea/v.superficialis** denir.

V.profunda; Derinde yer alan, arterlere eşlik eden venlerdir

Sinus durae matris; Kranium içinde dura mater'in iki yaprağı arasında uzanan ve duvarında sadece endotel tabakası bulunan venöz sinüslerdir. Dura mater ven sinüsleri, beyinden kan drenajını gerçekleştirmesinin yanında, subaraknoid aralıktan venöz sisteme beyin-omurilik sıvısının (BOS) drenajına da aracılık yapar. Yüzeysel ve derin venler arasındaki bağlantı venlerine (**v.perforans**) benzer şekilde, intrakranial ve ekstrakranial venler arasındaki bağlantı venleri de (**vv.emissariae**) vardır. Venler arasında yaygın bağlantılar (anastomozlar) vardır. İki farklı ven kütüğü (v.cava inferior ve v.portae hepatis) dalları arasındaki bağlantılara **porto-cav anastomoz**; Aynı ven kütükleri arasındaki bağlantılara ise **cava-cav anastomoz** denir. Özellikle orta ve küçük çaplı venlerde (2mm çapından daha büyük), venlerin lümenine bakan kısımlarında endotelin katlanmasıyla oluşan ve kanın tek yönde akışını sağlayan (yer çekimine karşı) kapakçıklar (**valvula venosa**) bulunur. Özellikle alt ekstremitelerdeki venlerde kapakçık sıkıdır. Alt ekstremitelerde, bacak kaslarının kasılması (venöz kan pompası) ve ven içindeki kapakların sağlıklı çalışmasıyla kan kalbe doğru ilerler. Ayrıca vena içindeki basınç, kalbe doğru gittikçe azalarak sonunda

sıfır mm. Hg basıncına kadar düşer. Yetersiz kapakçıklar sebebiyle genişlemiş ve kıvrılmış venlere **variköz venler** adı verilir. Vv.ver-tebrales, v.zygos ve v.cava superior ile v.cava inferior'da **kapakçık yoktur**.^{1,2,4,6}

Lenfatik sistem; Hücreler arası sıvıdan, kan kapillerlerine geçemeyen/sızan protein ve büyük moleküllü maddelerin, yeniden venöz kana geçişini sağlayan yapılardan oluşur. İntersitisyel sıvının, lenfatik kapillere girmesiyle oluşan berrak sıvıya **lenfa** denir ve bu sıvı drenaj sistemiyle tekrar kana geri döner. Lenfatik sistemde, *kalp gibi merkezi bir pompa organı bulunmaz*. Lenfoid organlar ve dokuların esas fonksiyonu, vücudun savunma mekanizmasını oluşturmaktır.^{2,4,6}

Kalbin Konumu ve Temel Özellikleri

Kalp: Merkezi bir pompa organı olup, göğüs boşluğunda iki akciğer arasında (mediastinum inferius'un medium bölümü) ve perikard torbası içinde yer alan fibromusküler bir organdır. İçinde 4 adet odacık vardır. Tepesi aşağıda, tabanı yukarıda olan konimsi şekilde olup, oblik pozisyonda yer alır. Kalbin tabanı ile tepesi arasından geçirilen eksene **axis cordis** denir. Doğrultusu; Yukarıdan (sağdan ve arkadan)- aşağıya (sola ve öne) doğrudur. Kalbin 2/3'ü orta hattın solunda, 1/3'ü ise sağında bulunur.

Kalbin ağırlığı; Erkeklerde ≈300 gr, kadınlarda ise ≈250 gr kadardır. **Kalbin boyutları**; 12x9x6 cm kadar olup, kadınlarda her bir ebat 0.5 cm kadar daha küçüktür (=Kabaca kişinin kendi yumruğu kadardır)

Kalbin hacmi; 500 – 700 ml kadardır.

Kalbin Dış Görünümü;

Kalbin tepesi (Apex cordis) – Sol ventrikül'ün koni şeklindeki uç kısmıdır. Burada kalbin alt kenarı ile sol kenarı karşılaşır. Aşağı, öne ve sola doğru yöneliktir. Apex cordis'in hemen sağ tarafındaki incisura apicis cordis adlı çentik, sulcus interventricularis anterior ile sulcus interventricularis posterior'un karşılaştığı/kesiştigi çentiktir. Apex cordis, kalbin sistolu sırasında tepe vurumunun en iyi hissedildiği yer olup, Sol 5.interkostal aralıkta, orta hattın 8-9 cm solundadır.

Kalbin tabanı (Basis cordis) – Dörtgen şeklindedir. Sol atrium'un tamamı ve sağ atrium'un bir kısmı tarafından oluşturulur ve yukarı-arkaya-sağa doğru yöneliktir. Kemiksel yapıları referans alırsak, T₅– T₈ (T₆– T₉) vertebralarının önünde yer alır. Kalbin tabanı; Arkasında yer alan oesophagus, n.vagus, v.hemiazygos, v.zygos, aorta thoracica ve ductus thoracicus ile komşuluk yapar.

Kalbin kenarları (Margo cordis) - 4 kenarı vardır:

Margo dexter; V.cava superior ile V.cava inferior arasındaki kenar olup, sağ atrium tarafından oluşturulur. Margo sinister/obtusus; Sol auricula ile apex cordis arasındadır. Temelde sol ventrikül tarafından oluşturulur.

Margo inferior/acutus; En belirgin/keskin kenar olup, radyolojide V.cava inferior ile apex cordis arasındadır. Horizontale yakın pozisyonudadır. Sağ ventrikül tarafından oluşturulur.

Margo superior; Kalbe girip-çıkan büyük damarların arkasında kalır. Temelde bu kenarı sol atrium yapar. Sağ atrium ve her iki

auricula da katkı yapar. ^{1,2,4,6}

Kalbin köşeleri (Angulus cordis) – 4 köşesi vardır:

Sol-alt köşe belirgindir (Apex cordis/kalp tepesi). Midklavikular çizginin, 5. interkostal aralıkla kesiştiği nokta olarak tanımlanır. Diğer 3 köşenin yerleri ise şöyle tanımlanır;

Sol üst köşe; 2.kıkırdak kostanın - sternum ile birleşim yerinin 2 cm dışyanında,

Sağ üst köşe; 3.kıkırdak kostanın - sternum ile birleşim yerinin 1-2 cm dışyanında ve

Sağ-alt köşe ise 6.kıkırdak kostanın - sternum ile birleşim yerinin 1 cm dışyanına isabet eder.

Kalbin yüzleri (Facies cordis) – 4 yüzü vardır:

Ön yüzü (Facies sternocostalis /anterior) – Konveks olup, öne ve sola doğru bakar. Büyük kısmı sağ ventrikül, küçük kısmı sağ atrium ve sol ventrikül tarafından yapılır. Bu yüzde, kalbin tepesine doğru uzunlamasına seyreden sulcus interventricularis anterior adlı oluk bulunur. Alt yüzü (Facies diaphragmatica /inferior) – Düz bir yüz olup, aşağıya doğru bakar. Büyük kısmını sol ventrikül, küçük kısmını sağ ventrikül yapar. Diaphragma'ya oturur. Kalbin tepesine doğru uzunlamasına seyreden **sulcus interventricularis posterior** adlı oluk, bu yüzde yer alır.

Sağ-sol yan yüzler (Facies pulmonalis dexter/sinister) – Akciğerlerin mediastinal yüzlerine bakan, atipik iki yüzdür.

Dıştan atriumlar ile ventrikülleri ayıran ve alt yüz ile basis cordis arasında oblik (hafif horizontal) olarak uzanan oluğa **sulcus coronarius** (arka kısımda) denir. Bu oluk, semilunar ve atrioventriküler kapakların yapışma hattını işaret eder.

Auricula dextra; Sağ atrium'un dış yüzünde ve ön tarafında yer alır. İç yüzündeki kasların (mm.pectinati) oluşturduğu muskuler bir çıkmaz kesedir.

Auricula sinistra; Sol atrium'un dış yüzünde ve ön tarafında yer alır. İç yüzündeki kasların (mm.pectinati) oluşturduğu muskuler bir çıkmaz kesedir. Her iki aurikula da atrium kapasitesini arttırmaya yararlar.^{1,2,4,6}

Kalbin Duvar Yapısının Tabakaları: Kalbin duvarı – Dıştan-içte doğru 3 katmanlıdır:

Epicardium – En dış tabaka olup, seroz perikard yaprağının lamina visceralis'i tarafından oluşturulur.

Myocardium – Ortadaki tabaka olup, özel kalp kasından yapıldır. *En kalın katmandır.* Atriumların duvarında kas lifleri 2 tabaka, ventriküllerin duvarında ise 3 tabaka şeklinde seyreder. Atrium ve ventrikül duvarını oluşturan kas lifleri birbirinin devamı olmayıp, kalbin fibröz iskeleti ile ayrılırlar. Bundan dolayı atrium ve ventriküller birbirinden bağımsız çalışır.

Endocardium – En içte ince - düz bir tabaka olup, kalp boşluklarının iç yüzünü ve içindeki yapıları (kapaklar, chorda tendinea, m. papillaris, mm.pectinati...) kaplar. Bu tabaka, kalbin dışında kalbe girip-çıkan damarların intiması ile devam eder. Endocardium ile

myocardium arasında bağ dokusundan oluşan katmana **subendokardial tabaka** denir ve bu tabakada kalbin ileti sisteminde rol oynayan Purkinje lifleri ve damarlar seyreder.

Kalbin duvar kalınlığı: Atrium'larda yaklaşık 2-3 mm; Sağ ventrikül'de 5-8 mm; Sol ventrikül'de 8-12 mm veya 10-15 mm kadardır. Duvar kalınlığındaki bu farklılıklar, sistemik ve pulmoner dolaşımdaki **basınç farklılıklarından kaynaklanır.** Sistemik dolaşımdaki kan basıncı, pulmoner dolaşımdaki kan basıncından 6 kat daha fazladır. ^{1,2,4,6}

Kalbin Fibröz İskeleti: Kalbin 4 önemli deliğinin (ostium aortae, ostium trunci pulmonalis, ostium atrioventriculare dextrum ve ostium atrioventriculare sinistrum) çevresi yoğun fibröz bağ dokusundan oluşan **anulus fibrosus** ile kaplıdır. Bu halkaların birbirleriyle karşılaştığı yerlerde oluşturduğu üçgen şeklindeki yapılara **trigonum fibrosum dextrum** ve **trigonum fibrosum sinistrum** ismi verilir. Fibröz iskelet, atrium ve ventrikül kaslarını birbirinden ayırır; Kalbin kas lifleri için başlama ve sonlanma yeri görevini yaparlar. Trigonum fibrosum dextrum - Ostium aortae ile ostium atrioventriculare dextrum arasındadır. His demeti ile delinmiştir. Trigonum fibrosum sinistrum - Ostium aortae ile ostium atrioventriculare sinistrum arasında yer alır.

Kalbin fibröz iskeletinin fonksiyonları:

- Pericardium içinde kalbin pozisyonunu devam ettirmek, - Kalp kapaklarındaki küspislerin origo ve insertio'sunu oluşturmak, kapak ve deliklerin aşırı dilatasyonunu önlemek,

- Kalp kasının temel tutunma noktasını oluşturmak,

- Atrium / ventrikül myocardium'u arasında elektrofizyolojik devamlılığı önlemek (kalbin ileti sistemi olanı hariç) ve

- His demetinin başlangıcında geçiş yerini sağlamaktır.^{1,2,4,6}

Kalbin İç Yapısı ve Kalp Boşlukları

Kalbin içyapısı, bölmeler (duvar/septum) ile 4 boşluğa ayrılır. Kabaca üst tarafta yer alan 2 boşluğun ismi, **atrium dextrum** ve **atrium sinistrum**'dur. Alt tarafta yer alan 2 boşluk ise **ventriculus dexter** ve **ventriculus sinister** ismini alır. Atriumlar arasında bölmeye, septum interatriale; Ventriküller arasında bölmeye ise septum interventriculare adı verilir. Septum atrioventriculare, gerçekte septum interventriculare'nin üst taraftaki membranöz parçasının sağ atrium ile sol ventrikül arasında kalan bölümüdür. Sağ ve sol tarafta atrium ile ventrikül arasında tam olarak duvar şeklinde bir yapı yoktur. Çünkü iki boşluk arasının hemen hemen tamamını kaplayan ostium atrioventriculare isimli delik ve bu deliği kapatan kapak bulunmaktadır.

Sağ taraftaki atrium ve ventrikül'e **sağ kalp** adı verilir. İki boşluğun birbirleriyle bağlantısı, ikisinin arasında yer alan **ostium atrioventriculare dextrum** adlı delikle sağlanır. Benzer şekilde sol taraftaki atrium ve ventrikül'e sol kalp adı verilir ve ikisinin arasındaki bağlantı **ostium atrioventriculare sinistrum** adlı delikle sağlanır. Böylece erişkinde sağ kalp ile sol kalp arasında direkt bir bağlantı bulunmaz.^{1,2,4,6}

Kalbin İç Yapısındaki Delikler ve Kalp Kapakları

Ostium atrioventriculare dextrum'u kapatan 3'lü kapakçığın ismi

- Valva atrioventriculare dextra (**valva tricuspidalis**); Ostium atrioventriculare sinistrum'u kapatan 2'li kapakçığın ismi - Valva atrioventriculare sinistra'dır (**valva bicuspidalis/mitral kapak**). Kalbe girip-çıkan büyük damarların başlangıç noktalarında: Sağ atrium'da 3 delik vardır; V.cava superior, V.cava inferior ve Sinus coronarius delikleri. Sol atrium'da 4 adet delik bulunur; İkisi sağ akciğerden, diğer ikisi ise sol akciğerden gelen vv.pulmonales delikleri. Atrium'lara giriş deliklerinde gerçekte kapak yoktur. V. cava inferior deliğinde çocuk doğduktan sonra fonksiyonel özelliği kalmayan rudimenter bir kapakçık (valvula) yer alırken, sinus coronarius deliğinde yer alan kapakçık ise erişkinde de fonksiyonel özellik taşımaktadır. Sağ ventrikül: Çıkış deliği **ostium trunci pulmonalis** adını alırken; bu deliği örten kapağa **valva trunci pulmonalis** ismi verilir. Sol ventrikül: Çıkış deliği **ostium aortae** adını alırken; bu deliği örten kapağa ise **valva aortae** ismi verilir. Her iki ventrikülün çıkış deliğinde yer alan kapakçıklar, 3'lü semilunar kapakçık şeklindedir.^{4,6}

Atrium Dextrum

Dış Görünümü: Kalbin sağ-üst tarafında yer alan en ince duvarlı boşluktur. Tüm vücuttan gelen sistemik venöz kanın toplandığı yerdur. Sağ atrium'un ön-üst kısmından sola doğru küçük bir kese tarzında çıkıntı uzanır (**auricula dextra**).

İç Görünümü: Atrium taslağından ön-pürtüklü alan (atrium proprii) gelişirken, sinus venosus taslağından arka-düz alan (sinus venarum cavarum) gelişir. İkisinin arasındaki sınırı iç yüzde **crista terminalis** (dış yüzde **sulcus terminalis**) yapar. Crista terminalis'in üst ucuna yakın **nodus sinuatrialis** yer alır. Sağ atrium'da atrium proprii'den başlayarak, auricula içine doğru uzanan muskuler çıkıntılar (**musculi pectinati**) bulunur. Sağ atrium'un arka-düz bölümüne **3 delik açılır:** V.cava superior (2 cm çaplı), V.cava inferior (3-3.5 cm çaplı) ve Sinus coronarius. Sağ atrium'un, sol atrium'a bakan iç yan duvarına **septum interatriale** denir. Bu duvardaki çukurluğa **fossa ovalis** (embriyoner dönemdeki foramen ovale'nin kapanması ile oluşur) ismi verilirken, çukurluğun kabarıklık kenarına limbus fossae ovalis adı verilir. Sağ ventriküle bakan alt duvarda, **ostium atrioventriculare dextrum** adlı 3-4 cm çaplı bir delik yer alır. Bu deliği kapatan üçlü kapakçıktan oluşan bir kapak (**valva tricuspidalis**) bulunur. Bu kapakçıklar; **cusps anterior- cusps posterior ve cusps septalis**'dir. Bu kapakçıkların sağ ventrikül'e bakan yüzlerinin serbest kenarlarına fibroz uzantılar (**chordae tendineae**) tutunur. **Torus aorticus;** Sağ atrium'un ön-alt duvarında, sol ventrikül'le komşuluk yapan kısmında, gerçekte bulbus aortae'ya ait olan ama koroner damar çıkmayan sinus aortae'nin (diğer ikisinden a.coronaria çıkar) sağ atrium duvarında yaptığı kabartıdır.^{2,4,6}

Ventriculus Dexter

Dış Görünümü: Kalbin sola rotasyonu nedeniyle kalbin ön yüzünün 2/3 kısmını kaplayan, sternum'un tam arkasında, üçgenimsi - piramidal bir boşluktur. Alt yüzü diafragmaya oturur. Kendisine gelen kanı, temizlenmek üzere (oksijenlendirmek) akciğerlere gönderme görevini üstlenir.

İç Görünümü: Primitif ventrikül kaynaklı alt-pürtüklü alanda muskuler çıkıntılar (**trabeculae carnaeae**) vardır. Truncus arteriosus'dan gelişen üst-düz alan huni şeklinde olup, ventrikül çıkışını yapar (**conus arteriosus / infundibulum**). İkisi arasındaki sınırı

crista supraventricularis yapar. Son iki yapı dış yüzden de görülür. Conus arteriosus'un tepesi huni gibi daralarak bir delikle (ostium trunci pulmonalis) truncus pulmonalis'e açılır. Bu deliği örten kapağa, valva trunci pulmonalis denir. Bu kapak, 3'lü semilunar kapakçıkların biraraya gelmesiyle oluşur (**valvula semilunaris anterior - valvula semilunaris dextra ve valvula semilunaris sinistra**). Bu kapakçıkların serbest kenarlarının merkezinde yer alan düğümcük şeklindeki çıkıntılar (noduli valvularum semilunarium), sağ ventrikül'ün kanla dolması (diastolu) sırasında kapakçıkların tam kapanmasını sağlar ve kanın atriuma geri kaçışını engeller. Alt-pürtüklü alanda yer alan düzensiz şekilli müsküler kabarıklıklara topluca trabeculae carnaeae adı verilir. **Üç tip kabarıklık vardır:**

1. Ventrikül duvarındaki küçük, ince yapılı basit trabeküller;
2. Septum interventriculare'den ön duvara doğru uzanan, tek-büyük köprü şeklindeki **trabecula septomarginalis (moderatör band)**. Bu banttın, kalbin ileti sistemindeki *crus dextrum lifleri* geçer. Bu lifler, papiller kasların kasılmasını sağlayan impulsun iletilmesini sağlar.
3. Mm.papillares adını alan meme ucu/parmak şeklindeki 3 adet kas (**m.papillaris anterior - m.papillaris posterior ve m.papillaris septalis**). Bu 3 tane papiller kasın tepelerinden, triküspit kapağın küspislerinin serbest kenarlarına uzanan fibroz iplikçiklere ise **chordae tendineae** adı verilir.^{2,4,6}

Atrium Sinistrum

Dış Görünümü: Kalbin sol-üst tarafında ve arka yüzünde yer alan boşluktur. Ön yüzü, aorta ascendens ve truncus pulmonalis tarafından saklanmış olduğu için önden sadece auricula kısmı görülür. Arka yüzünde, seröz perikard yaprakları arasındaki çıkmaz olan **sinus obliquus pericardi** yer alır. Sağ atriumdan daha küçük, ancak daha kalın duvarlıdır. Basis cordis'in büyük bir bölümünü oluşturur.

İç Görünümü: Sol atrium da sağ atrium gibi 2 kaynaktan gelişir:

Düz olan alan; Pulmoner venlerin absorpsiyonuyla birlikte septum interatriale'den gelişir. Bu alana akciğerlerden gelen temiz kan taşıyan ikisi sağda, ikisi solda olmak üzere 4 adet **vv.pulmonales** açılır. Vv.pulmonales'in açıldığı bu deliklerde (ostium venarum pulmonalium) **kapak yoktur**.

Pürtüklü alan; Primitif atrium'dan gelişir; burada yer alan muskuler çıkıntılar (musculi pectinati), sol atrium'dan öne doğru uzanan küçük kesenin (**auricula sinistra**) içine doğru uzanır. Atrium sinistrum ile atrium dextrum arasındaki duvara **septum interatriale** denir. Bu duvarda, fossa ovalisin tabanında, fetal dönemdeki deliğin kapanmasından kaynaklanan ve rudimenter/artık olarak yer alan kapakçık olan valvula foraminis ovalis yer alır. Sol atrium'dan, sol ventrikül'e geçişi sağlayan 2-2.5 cm çaplı delik (**ostium atrioventriculare sinistrum**) ve bu deliği kapatan ikili bir kapak (**valva mitralis/bicuspidalis**) bulunur. Kapağı oluşturan kapakçıklara ise **cusps anterior ve cusps posterior** adı verilir. Bu deliğin çevresi anulus fibrosus sinister ile desteklenir.^{2,4,6}

Ventriculus sinister

Dış Görünümü: Kalbin sol ve arka tarafını oluşturan, üçgenimsi-piramidal boşluktur. Sağ ventrikül'ün arka-dışyanında yer alır. Alt yüzü diafragmaya oturur. Sola aşağıya bakan ucu kalbin tepesini

(**apex cordis**) yapar. Sağ ventrikül'e göre daha büyük, daha uzun ve daha dar olup, duvarı da sağ ventrikül'e göre 2-3 katı kadar daha kalındır. Çünkü burada daha kuvvetli basınç vardır. Bu da daha kuvvetli pompalama gücünü oluşturarak, içindeki kanın tüm vücuda dağıtımını sağlar.

İç Görünümü: Primitif ventrikülden gelişen **alt-pürtüklü alanda** muskuler çıkıntılar (**trabeculae; carneae**) vardır. Truncus arteriosus ve septum interventriculare'nin membranöz bölümünden gelişen **üst-düz alan** ise ventrikül çıkışını oluşturur. Bu boşluk yukarı-sağa doğru huni gibi daralarak, 2.5-3 cm çapında bir delik (**ostium aortae**) ile aorta'ya açılır. Bu deliği örten kapak (**valva aortae**) adını alır ve 3'lü semilunar kapakçıklardan oluşur (**valvula semilunaris posterior - valvula semilunaris dextra ve valvula semilunaris sinistra**). İç yüzdeki trabecula carneae'nin ikisi daha büyüktür (**m.papillaris anterior ve m.papillaris posterior**).

Chordae tendineae: Papiller kasların tepe kısmından, mitral kapakların kuspislerine tutunan fibröz liflerdir. Trabecula septomarginalis ve crista supraventricularis, sol ventrikülde **yer almaz**.

Septum interventriculare; İki ventrikül arasındaki duvar olup, iki bölümden oluşur:

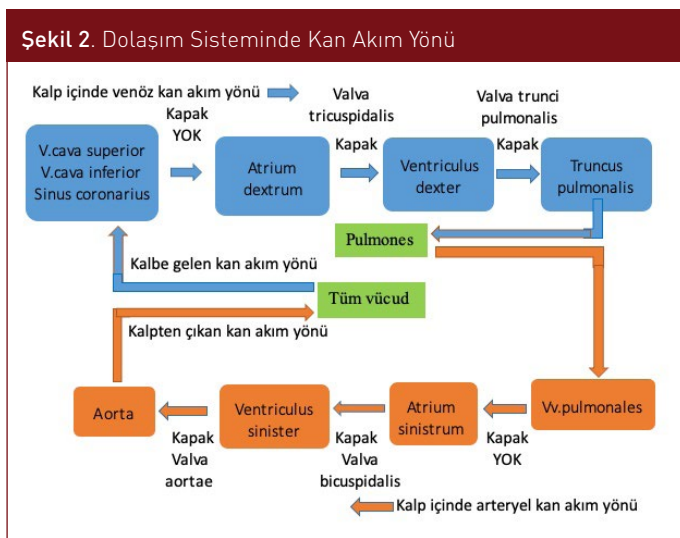1. Pars membranacea- Atrium'a yakın üst kısımda yer alır.
2. Pars muscularis- Alt kısımda yer almakta olup büyük bölümünü ($\approx 4/5$ 'ini) oluşturur ve üst kısmına göre çok daha kalındır. Sol ventrikül'ün çıkış kapaklarına yakın kısmına **vestibulum aortae** denir. Aorta ascendens'in başlangıcında (bulbus aortae'da) görülen 3 tane dilatasyon oluşumuna sinus aortae/ Valsalva sinüsleri denir. Bunların ikisinden a.coronaria sinistra ve a.coronaria dextra kaynaklanırken, Üçüncüsünden koroner damar çıkmaz ve sağ atrium duvarını daki torus aorticus'u yapar.^{2,4,6}

Kalp Atımı ve Kanın Akım Yönü

Kalp, dinlenme anında dakikada 70-80 kez atar.

Sistol – Kalp kasının kasılması ile odacıkların daralması durumudur.

Diastol – Kalp kasının gevşemesi ile odacıkların genişlemesi durumudur.



Kalp Sesleri ve Dinleme Odakları

"Lub-Dup" - Kalp kapaklarının kapanma sesleridir.

1. Ses; "Lub" Atrio-ventriküler kapakların kapanış sesidir.

2. Ses; "Dup" Semilunar kapakların kapanma sesidir.

Kalp Kapaklarının İzdüşümü ve Dinleme (Oskültasyon) Odakları

Valva bicuspidalis: İzdüşümü - Sol 4.sternokostal eklem+Sol 4.in-terkostal aralık hizası, sternum'un sol kenarında; **Oskültasyonu** - Apex cordis noktası.

Valva tricuspidalis: İzdüşümü - Sağ 5.sternokostal eklem hizası, sternum sağ yarımında; **Oskültasyonu** - Sağ 5.interkostal aralıkta, sternum kenarı.

Valva aortae: İzdüşümü - 3.interkostal aralık hizası, sternum sol yarımı; **Oskültasyonu** - Sağ 2.interkostal aralıkta, sternum kenarında.

Valva trunci pulmonalis: İzdüşümü - 3.sternokostal eklem hizası, sternum sol yarımı; **Oskültasyonu** - Sol 2.interkostal aralıkta, sternum kenarında^{1,2,4,6}

Kalbin İmpuls Üreten – İleten Sistemi ve Sinirsel Kontrolü

Kalp kası, spesiyalize olmuş bir seri kalp kası hücrelerinden oluşan özel uyarı üretme ve iletme yeteneği olan bir sisteme sahiptir. Bu sistem, endokard tabakasının hemen altındadır. Merkez sinir sistemine doğrudan bağımlı olmadan, spontan ve ritmik uyarılar ile kalp kası kasılmaktadır. Ancak yine de kalbe gelen otonom (parasempatik / sempatik) sinirler ile bazı hormonlar, kalbin çalışma düzeninin (Kalbin hızı, kasılma gücü, atım hacmi...) oluşumuna katkı yaparlar. Kalbe ulaşan sempatik sinirler, kalp atım sayısını ve kalbin kasılma gücünü arttırırken, koroner damarlarda genişlemeye yol açar. Parasempatik sinirler ise kalp atım sayısında belirgin bir azalmaya yol açarken, kalbin kasılma gücünde hafif bir azalmaya sebep olur. Kısaca birbirine zıd etki yaparlar. Sinirsel ve hormonal kontrol, vücudun ihtiyacına göre kalp çalışmasını organize eder.^{1,2,4,6}

Kalbin İmpuls Üreten – İleten Sistemi (Systema Conducente Cordis)

Nodus sinuatrialis (Sinoatrial/SA düğüm, Keith- Flack düğümü): V.cava superior'un, sağ atrium'a açıldığı deliğin hemen yakınında, crista terminalis'in üst ucunda bulunan 2-3 cm uzunluğunda, 1-2 mm genişliğinde modifiye olmuş miyokard kitlesidir. Kalbin ritmik kasılmasını başlatan temel birim/merkez olup (**pace-maker**), normalde dakikada 70-80 impuls üretir. Sinoatrial düğüm; %60 sağ koroner arter, %40 sol koroner arter tarafından beslenir. SA düğümden çıkan uyarılar, önce her iki atrium duvarındaki özelleşmiş kas liflerine, oradan da ventrikül miyokardlarına doğrudan yayılırlar. Ancak atrium ve ventrikül miyokardları birbirinden bağımsız kasılırlar. İmpuls, atrium miyokardı içinde uzanan 3 tane internodal yol ile önce nodus atrioventricularis'e, sonra ventrikül-lere ulaşır.

İnternodal yollar; Ön yol (Bachmann yolu), **orta yol** (Wenckebach

yolu) ve *arka yol* (Thorel yolu) olarak atrium miyokardı içinde ilerleyerek nodus atrioventricularis'e ulaşır.

Nodus atrioventricularis (Atrioventriküler/AV düğüm, Aschoff – Tawara düğümü): Sağ atrium'un alt tarafında, sinus coronarius deliğinin sol tarafında, triküspit kapak yakınlarında septum atrioventriculare içinde bulunan küçük bir modifiye miyokard kitlesidir. %90 sağ koroner arter dalı (%10 sol koroner dalı) ile beslenir. AV düğüm, SA düğümden gelen uyarıları alır ve yavaşlatıp öyle His demetine aktarır. Böylece atrial kasılma ile ventriküler kasılma arasında 0,1 sn.lik gecikme sağlanarak, her ikisinin aynı anda kasılması önlenmiş olur. AV düğüm, gerektiği durumlarda dakikada 40 impuls üretebilir. Nodus atrioventricularis'ten çıkan uyarı, fasciculus atrioventricularis'e (His demetine) ulaşır.

Fasciculus atrioventricularis (Atrioventriküler demet, His demeti): AV düğümün uzantısı olarak başlar, anulus fibrosus'dan geçerek septum interventriculare'ye doğru ilerler. Bu duvarda kısa bir seyir sonrası (membranöz ve m. septalis'e ince birer dal verir sonra moderatör band (*Trabecula septomarginalis*) içinde sağ ventrikül ön duvarına ve m.papillaris anterior'a ulaşır.

Crus dextrum (sağ dal): Septum interventriculare'nin sağ ventrikül'e bakan yüzünde subendokardial olarak tüm sağ ventrikül miyokardında dağılır. M.papillaris posterior ve m.septalis'e ince birer dal verir sonra moderatör band (*Trabecula septomarginalis*) içinde sağ ventrikül ön duvarına ve m.papillaris anterior'a ulaşır.

Crus sinistrum (sol dal): Hafifçe sola doğru dönüş yapıp, septum interventriculare'nin membranöz bölümünü delerek, septumun m. septalis'e bakan yüzünde apex cordis'e doğru subendokardial olarak ilerler. Sağ daldan farkı; tek demet değil birçok ince demet şeklinde (sıklıkla 3 demet şeklinde uzandığından trifasiküler sistem olarak adlandırılır) seyrettiğinden küçük iskemik lezyonlardan sağ dala göre daha az etkilenir.

Rami subendocardiales (Purkinje lifleri): Her iki daldan çıkıp subendokardial dokuda ilerleyen ve sağ-sol ventrikül'ün miyokardında dağılan terminal uç dallarıdır.^{1,2,4,6}

Kalbin Sinirsel (Otonom) İnnervasyonu

Kalbin atım oranı, kasılma gücü ve atım hacmi, otonom sinir sisteminin kontrolü altındadır. Kalbin otonomik innervasyonu, sempatik ve parasempatik liflerden oluşan *plexus cardiacus* ile sağlanır. Bu sinir ağı, arcus aortae'nin önünde (yüzeyel kısım) ve arkasında (derin kısım) olarak yer alır. Preganglioner sempatik lifler; Medulla spinalis'in T1-4 segmentindeki (bazen ilk 5 segment) nuc. intermediolateralis'lerde bulunan nöronlardan kaynaklanır. Bu liflerin bir kısmı truncus sympathicus boyunca yükselir, boyunda yer alan sempatik ganglionlardaki nöronlarla (Gang. cervicale superior/medius/inferius) sinaps yapar. Buradan çıkan postganglioner sempatik lifler, nn.cardiaci cervicales ismini alarak plexus cardiacus'a ulaşır. Preganglioner sempatik liflerin diğer bir kısmı ise torakal sempatik ganglionlarda nöron değiştirip ilerler ve Rami cardiaci thoracici adını alıp plexus cardiacus'a ulaşır.

Preganglioner parasempatik lifler; Bulbus'un üst bölümünde yer alan *nuc.dorsalis nervi vagi*'deki nöronlardan orijin alır (Nuc.ambiguus'dan kaynak alan lifler de vardır). Bu lifler, **n.vagus** yoluyla ilerler; Boyun bölgesinde ayrılan lifleri *rami cardiaci cervicales*, göğüs kısmında ayrılan lifleri *rami cardiaci thoracici* adını alarak

plex.cardiacus'a ulaşır. Buraya ulaşan lifler ya ganglia cardiacadaki nöronlarla ya da terminal parasempatik ganglionlar ile sinaps yapar. Bu ganglionlardan çıkan postganglioner parasempatik lifler ise plex.coronarius dexter ve plex.coronarius sinister yolu ile kalpte dağılırlar.

Kalp atımı – Kalp dışı kontrol mekanizmaları ile değişebilir. Nöronlar, beyin sapındaki Bulbus'ta yer alırlar.

Kalbe gelen sinirler: N.vagus'dan gelen parasempatik lifler; Servikal ve üst torakal sempatik zincirden (Truncus sympathicus- T1-5) gelen sempatik lifler yer alır.

Sempatik lifler; Kalp atım sayısını ve kasılma gücünü **arttırır**;

Parasempatik lifler (N.vagus); Kalp atım sayısında belirgin olarak **azaltırken**, atım hacmini de kısmen **azaltır**.

Kalbin Afferent lifleri, plexus cardiacus yolu ile (sempatik ve parasempatik/n.vagus lifleri) Merkez Sinir Sistemi'ne (MSS) ulaşır. Koroner yetersizlik durumunda ortaya çıkan ağrı; **Sempatik lifler** yoluyla omuriliğin T₁₋₅ segmentine ulaşır. Bu segmentlerle ilgili olarak **Yansıyan ağrı** şeklinde vücudun sol göğüs bölümünde, sol omuzda, sol kol iç yan tarafında ile bazen boyun sol tarafında ve epigastrium bölgesinde hissedilir. **Parasempatik (N.vagus) lifler** ise kan basıncı, kan biyokimyası ve kardiyak reflekslerle ilgili uyarıların Bulbus'a iletilmesini sağlar.

Kalbin çalışma düzeni; Sinirsel innervasyonun yanında hormonal yollarla da etkilenir. Örneğin; Böbreküstü bezlerinin medulla tabakasından salgılanan adrenalin ve noradrenalin hormonları, kalbin kasılma hızını ve gücünü arttırmaktadır (Sempatik etki nedeniyle, heyecanlandığımızda kalbin atım hızının artması gibi...).^{1,2,4,6}

Kalbin Kanlanması – Kalbin Arterleri (Aa.cordis)

Kalbin miyokard ve diğer dokularının arteryel kanlanmasını sağlayan koroner damarlar iki adettir: **A.coronaria dextra ve A.coronaria sinistra**. Her iki dal da aorta ascendens'in (yükselen aorta) başlangıç kısmında bulunan bulbus aortae'daki sinus aortae'dan çıkar. Kalbin diastolü sırasında (myocardium tabakası gevşek ve valva aortae kapalı durumdayken) koroner arterlere kan gelir. Proksimal bölümleri sulcus coronarius içinde ilerler. Koroner arterler, "**fonksiyonel end-arter**" özelliğinde olduğu için, tıkanıklarında damarın distal bölümü beslenemez (arteriol düzeyindeki anastomozlar yetersizdir) ve miyokard infarktüsü (MI / Kalp krizi) oluşur. Kalp duvarının beslenmesinde, kalpten pompalanan kanın ancak % 5-10'u (günde 380 lt) kullanılır. Kalbin beslenmesinde iki arterden biri dominant veya ikisi birbirine eşit olabilir. Genellikle anastomozlar aracılığı ile iki arter birbirleriyle bağlantılıdır.

Koroner arterlerin Çıkış Yerleri; Sol ventrikül'den çıkan aorta'nın başlangıç yerinde üç adet sinus aortae (Valsalva sinüsleri) adını alan genişlemeler yer alır. Bu aortik sinüslerden sağ tarafta yer alanından (Ostium aortae'yi kapatan kapaklardan valvula semilunaris dextra'ya bakan taraftakinden) **a.coronaria dextra** kaynaklanırken, sol tarafta yer alan aortik sinüsten (Ostium aortae'yi kapatan kapaklardan valvula semilunaris sinistra'ya bakan taraftakinden) ise **a.coronaria sinistra** orijin alır. Arkada ve ortada yer alan sinus aortae'dan bir damar kaynaklanmaz ve burası sağ atrium duvarına doğru bir kabarıklık oluşturur. Non-koroner aortik

sinüs olan bu şişkinliğe **torus aorticus** adı verilir.

A.coronaria dextra: Klinikte **RCA (Right Coronary Artery)** olarak bilinir. Bulbus aortae'daki, sağ sinus aortae (sağ semilunar kapakçık hizasında yer alır) kısmından çıkar. Truncus pulmonalis ile auricula dextra arasından geçerek öne ve sağa doğru ilerler. Sağ kenar ile alt kenarı sınırını dolandır, sulcus coronarius'un son bölümüne geçer. Biraz ilerler ve kalbin alt yüzünde bulunan sulcus interventricularis posterior içinde dikeye yakın şekilde apex cordis'e doğru ilerler. Sağ koroner arter esas olarak (% 85-90); atrium dextrum, ventriculus dexter, septum interventriculare'nin 1/3 arka kısmı, SA düğüm, crus dextrum ve ventriculus sinister'in arka bölümünün bir kısmını besler. Birçok yan dal verir (R.nodi sinuatrialis, r.coni arterosi, rr.atriales, r.nodi atrioventricularis, Rr.atrioventriculares, r.posterolateralis dexter, rr.interventricularis septales...). Sağ koroner arter daha sonra iki uç dala ayrılır;

1. R. interventricularis posterior – Klinikteki adı **PDA**'dır (Posterior Descending Artery).

2. R.marginalis dexter – Klinikte, Marginal Arter ismini alır.

A.coronaria sinistra: Klinikte **LCA (Left Coronary Artery)** adını alır. Bulbus aortae'nin, sol sinus aortae kısmından çıkar. Sol koroner arter; Sağdakinden daha kısa ve çapı daha büyüktür. Truncus pulmonalis ile auricula sinistra arasından geçerek sola ve öne doğru ilerler. Esas olarak atrium sinistrum, ventriculus sinister ve septum interventriculare'nin 2/3 ön bölümünü besler. Birçok yan dal verir (Rr.atriales, rr.atrioventriculares, r.marginalis sinister, r.posterior ventriculi sinistri, r.coni arterosi, r.lateralis, rr.interventricularis septales...). R.lateralis, klinikte **Diagonal arter** olarak adlandırılır. Klinikte Kugel arteri olarak bilinen r.nodi sinuatrialis, %35-45 olguda sol koroner arterden çıkabilir. Sol koroner arter de iki uç dala ayrılır:

1. R.interventricularis anterior (LAD/LDA/Left Anterior Descending Artery) – Koroner aterosklerozun en sık görüldüğü yerdir. Tıkanmalarında ölümcül infarktüsle yol açar. Sulcus interventricularis anterior'da seyredir.

2. R.circumflexus (CX/LCX/Left Circumflex artery) – Sol kenarı dolanarak alt yüze geçer ve sağ koroner arter dalları ile anastomozlar yapar.^{1,2,4,5,6}

Kalbin Kanlanması – Kalbin Venleri (Vv.cardiacae/cordis)

Kalbin venöz kanının 2/3'ü, koroner arterlere eşlik eden aynı isimli venler ile sinus coronarius'a, oradan sağ atrium'a (V.cava inferior ile atrioventriküler delik arasında) açılır.

Sinus coronarius: 2,5-3 cm boyunda kalbin ana venöz damarıdır. Buraya dökülen ana venler:

1. V.cardiaca magna / V.interventricularis anterior; Sulcus interventricularis anterior'da seyredir.
2. V.cardiaca media / V.interventricularis posterior; Sulcus interventricularis posterior'da seyredir.
3. V.cardiaca parva; Margo acutus'da r.marginalis dexter'e sonra a.coronaria dextra'ya eşlik ederek seyredir.
4. V.ventriculi sinistri posterior; V.cardiaca media'nın solunda ona paralel seyredir ve sinus coronarius'un yaklaşık orta bölümüne açılır.
5. V.obliqua atrii sinistri; Sol atriumun arka yüzünde ilerler.

6. Sinus coronarius'a dökülen venlerin geri kalan yaklaşık 1/3'ü; Vv.cardiacae/cordis anteriores (Galenos venleri; Sağ atrium'a açılırlar) ve Vv.cardiacae/cordis minimae (Thebesius venleri; Doğrudan kalp boşluklarına, genelde sağ atrium'a açılırlar) ismini alırlar.^{1,2,4,6}

Kalbin Lenfatik Damarları ve Düğümleri

Kalbin lenf damarları iki grupta toplanır:

Derin grup lenf damarları – Endocardium ile myocardium arasında seyreden subendokardial ve miyokardial lenf plexuslarından çıkan bu lenf damarları sonuçta yüzeysel gruba açılırlar.

Yüzeysel grup lenf damarları – Epicardium ile myocardium arasında seyreden bu lenf damarları da subepikardial lenf plexuslarını oluştururlar. Daha sonra sağ-sol iki toplayıcı lenf damarı (Truncus coronarius dexter ve Truncus coronarius sinister) ile direkt angulus venosus sinister ve angulus venosus dexter'e drene olur (çapraz yaparak dökülür) veya truncus coronarius'lara dökülmeyen lenf damarları, nodi tracheobronchiales inferiores'ler yolu ile (bazen nodi brachiocephalici yoluyla) truncus bronchomediastinalis'e de dökülürler.^{2,4,6}

Pericardium

Perikard (pericardium) – Kalp ve büyük damarların köklerini saran iki yapraklı fibro-seröz bir torbadır. Yapısındaki kollagen lifler hem genişlemesine olanak sağlar, hem de aşırı genişlemesini önlerken; Elastik lifler ise tekrar eski durumuna dönmelerini sağlar

Fibröz bağ dokudan yapılmış dış yaprak; Gevşek ama dayanıklı olup, kalbi korur, çevre dokulara tutunmayı sağlar ve kalbin aşırı miktarda kanla dolmasını da önler.

Seröz bağ dokudan yapılmış iç yaprak; İnce, kaygan olup kalbin etrafında kapalı bir kesecik oluşturan iki katmanlı bir tabakadır.^{2,4,6}

Pericardium Yaprakları;

1- Pericardium fibrosum – Çift katlı yaprağın dış yüzünde yer alan, bağ dokusundan yapılmış kuvvetli bir fibroz yapraktır. Sağlam bir yapıya sahip olmasından dolayı kalbin kasılıp-gevşemesine olanak sağlar; aşırı genişlemesini de engeller. Kalbe giren-çıkan büyük damarların (truncus pulmonalis, aorta, v.cava superior ve v. cava inferior) kalbe yakın bölümlerini de içine alıp, bu damarların adventisyal tabakaları ile kaynaşır. Yukarıda, boyun fasyasının lamina pretrachealis'i ile devam eder. Alt yüzü diaphragma'nın centrum tendineum'unun üzerine oturur ve burası ile kaynaşır.

2 - Pericardium serosum – İç tarafta yer alan ince seröz özellikli yaprak olup, iki katmanlıdır: **Lamina parietalis** – Bu katman dış tarafta yer almakta olup, aynı zamanda fibroz perikardın iç yüzüne yapışmıştır. İkisi birlikte **pericardium parietale** adını alır. **Lamina visceralis (Epicardium)** – Bu katman iç tarafta yer almakta olup, aynı zamanda kalbin dış yüzüne sıkıca sarılan yapraktır (kalbin myocardium tabakasına yapışık). Büyük damarların kökleri seviyesinde lamina parietalis ile kaynaşır.

Cavitas pericardiaca – Pericardium serosum'un iki yaprağı arasında kalan potansiyel bir boşluktur. İçerisinde 5-20 ml kadar kayganlaştırıcı seröz sıvı vardır. Bu sıvı, kalbin kasılıp-gevşemesinde seröz tabakaların sürtünmesini azaltarak, kalbin serbest hareket

tini sağlar. Bu boşluğun kan veya başka bir sıvı ile dolması, kalbin çalışmasını olumsuz etkiler (Perikard tamponadı / Kardiak tamponad).

Pericardium Komşuluğu; Pericardium'un ön tarafında sternum ve kostalar; Ön-üst tarafında thymus; Her iki yan tarafında akciğerlerin mediastinal yüzleri vardır. Alt yüzü diaphragma'nın centrum tendineum'u ile kaynaşır. V.cava inferior, diaphragma'yı deleerek kalbe ulaşır.

Pericardium Konumu; 2.-6. kıkırdak kostalar ile T5- T8 arası omurlar seviyesinde bulunur. Kalbin şekline uygun olarak **mediastinum inferius**'un **medium bölümünde** ve sternum'un arkasında yer alır. Pericardium'un arka tarafındaki temel yapı olarak sağ-sol bronchus principalis, oesophagus ve aorta descendens uzanır.

Perikard kesesi; Önde- Sternum'a, lig.sternopericardiaca ile bağlanırken; **Arkada-** Omurlara tutunur; **Aşağıda-** Diaphragma'nın centrum tendineum'u ile adeta kaynaşır. Bundan dolayı perikard; Kalp, büyük damarlar, sternum ve diaphragma'nın hareketlerinden etkilenir ama aynı zamanda yerinde sabit kalır.^{1,2,4,6}

Pericardium'un Kanlanması ve Sinirleri;

Visseral perikard (Epicardium): *Arterleri;* A.coronaria'lardan gelirken; *Venleri;* Sinus coronarius'a drene olur. *İnnervasyonu* (otonom sinirleri); N.vagus ve sempatik liflerden gelir.

Parietal perikard: *Arterleri;* *A.pericardiophrenica+a.musculophrenica* [*a.thoracica interna kökenli dallar*], *Rr.bronchiales+Rr.oesophageales+Rr.pericardiaci* (aorta thoracica kökenli dallar) isimli damarlardan gelir. *Venleri;* Arterlerle aynı isimli venler olarak v.thoracica interna, v.azygos ve v.cava superior'a drene olur. İnnervasyonu; N.phrenicus (duysal/somatik) ile innerve edilir. Her iki yaprağın *lenf akımı:* Nodi pericardiales yoluyla nodi brachiocephalici ve nodi phrenici superiores'e dökülür.^{1,2,4,6}

Sinus pericardii (Perikard Çıkmazları);

Lamina parietalis'in damarları örtüp lamina visceralis'in üzerine bir katlantı oluşturduğu (iki seröz laminanın birbirine döndüğü) yerlerde, biri yukarıda-önde enine uzanan, diğeri de yukarıda-arkada eğik şekilde uzanan olmak üzere iki sinüs / çıkmaz oluşturur:

1- Sinus transversus pericardii (Thiele kanalı)- Ön tarafta kabaca enlemesine seyreden bir perikard çıkmazıdır. Aorta ile truncus pulmonalis'in arkasında, v.cava superior'un önünde yer alan bu sinus, basis cordis'e adeta paralel seyreden bir geçiş yeridir. Arterler ile venleri birbirlerinden ayırır. Disseksiyonda parietal perikard ön taraftan açıldıktan sonra bir parmak sokularak gösterilir. Kalp cerrahisinde parmak bu aralıktan geçirilir ve damarlar bağlanır.

2- Sinus obliquus pericardii (Haller çıkmazı)- Arka tarafta kabaca eğik/çapraz seyreden bir perikard çıkmazıdır. Atrium sinistrum'un arkasında olan bu sinus, sağda v.cava inferior ile v.pulmonales dextrae; Solda ise v.cava inferior ile v.pulmonales sinistrae arasındadır. Disseksiyonda apex cordis yukarıya doğru kaldırılıp, v.cava inferior'un solundan bir parmak yukarıya, pulmoner venler arasına doğru sokularak gösterilir.^{1,2,4,6}

Arterler

Kalpten periferik kan götüren damarlara arter (atardamar) adı ve-

rilir.

Yapılarına göre sınıflandırma:

a- Elastik (Büyük çaplı) arterler:

- Aorta
- Truncus pulmonalis
- Truncus brachiocephalicus
- Arteria carotis communis

b- Muskuler (orta çaplı) arterler: Yukarıda yazılan arterlerin dışında kalan ve kendi ismi olan tüm arterler. Örnek: A.femoralis, a. radialis, a.centralis retina vb.^{1,2}

c- Küçük çaplı arterler (arterioller): Kapiller arterlerdir. Örnek: afferent arteriol, efferent arteriol vb.^{1,2,3}

Fonksiyonlarına göre arter tipleri:

Vaso vasorum: Arterlerin en dış tabakası olan adventisya tabakasını besleyen ince arterlerdir. Adventisya (tunica externa) tabakası anevrizmaları önler ve otonom sinir lifleri de burada bulunur.

Vasa privata: Sadece gittikleri doku veya organın beslenmesini sağlayan arterlerdir. Örnek: Koroner arterler.

Vasa publica: Vücudun genel çıkarı için gerekli kan taşıyan arterlerdir. Örn. Pulmoner arterler. Yukarıdaki iki arter grubunu barındıran organlar: Akciğerler, böbrekler ve dalak.

Terminal arter: Bazı arterler sadece belirli sahaları beslerler ve hiçbir arterle anastomoz yapmazlar. Bunlara terminal veya end arterler denir. Örn. A. centralis retina, a.appendicularis. Eğer bu arterler tikanırsa besledikleri alan nekroze olur.

Arterler kalbin devamı gibidir. Sağ ventrikül kanını akciğerlere taşıyan truncus pulmonalis, sol ventrikül kanını tüm bedene dağıtan aorta'dır.^{2,3,4}

Truncus Pulmonalis

Sağ ventrikül tavanında pulmoner kapaktan sonra başlar. Dalları:

- A. pulmonalis sinistra et dextra: Sağ ventriküldeki venöz kanı akciğerlere taşırlar. Arter olarak adlandırıldıkları halde içerikleri venöz kandır. Yani isimlendirme kanın akım yönüne yapılır, içeriğe göre değil.^{4,5,6}

Aorta

Sol ventrikül çıkışında aort kapağından sonra başlar.

Üç bölüme ayrılır:

1- Aorta ascendens (orta mediastendedir)

- Sol ventrikül çıkışıdır, aort kapağının üstünde başlar.
- Koroner arterleri verir. Başka dalı yoktur (aslında koroner arterler aort kapağının ceplerinden çıkarlar ancak aortanın ilk dalı olarak kabul edilmişlerdir).^{3,4}

2- Arcus aortae (üst mediastendedir) Hem sağdan sola hem de önden arkaya bir yay veya kemer biçimindedir. Dalları:

- a. Truncus brachiocephalicus: A. carotis communis dextra ve a. subclavia dextra dallarını verir. *Bazen a. thyroidea ima adlı*

fazladan (varyasyonel) bir dalı da olabilir.

- b. A. carotis communis sinistra
- c. A. subclavia sinistra

3- Aorta descendens (T4 – L4 vertebralar seviyesindedir)

- a. Aorta thoracicae (T4 – T12 vertebralar seviyesindedir, arka mediastendedir)
- b. Aorta abdominalis (T12 – L4 vertebralar seviyesindedir)^{2,3,4}

Baş Boyun ve Üst Ekstremit Arterleri

Arteria carotis communis ve arteria subclavia dalları baş boyun ve üst ekstremiteleri beslerler.

Arteria Carotis Communis

Sağ tarafta truncus brachiocephalicus'tan solda ise doğrudan arcus aorta'dan çıkar, C4 hizasında (tiroid kıkırdağın üst kenarı hizası) a. carotis externa ve a. carotis interna olarak ikiye ayrılır.

Bu ayırım noktası **bifurcatio carotidis** olarak adlandırılır. En sık kullanılan nabız arterlerindedir.^{4,5}

Arteria Carotis Externa

Temel olarak yüzü ve saçlı deriyi besler. Dalları:

- **A. thyroidea superior** (N. laryngeus superior'un r. externus'u ile komşudur)

- R. infrahyoideus
- R. sternocleidomastoideus
- A. laryngea superior (n. laryngeus superior'un ramus internus'u ile birlikte ilerler ve membrana thyrohyoidea'yı deler).
- R. cricothyroideus
- R. glandularis anterior
- R. glandularis posterior
- R. glandularis lateralis

A. pharyngea ascendens:

- A. meningea posterior
- Rr. pharyngeales
- A. tympanica inferior

- **A. lingualis:** Dilin esas arteridir.

- R. suprahyoideus
- Rr. dorsales linguae
- A. sublingualis
- A. profunda linguae (n. lingualis ile beraber seyrederek)

- **A. facialis:** Yüzün yumuşak dokularını besler. Nabız arteridir.

- A. palatina ascendens
- R. tonsillaris (tonsilla palatina'ları besler)
- A. submentalis
- Rr. glandulares
- A. labialis inferior
- A. labialis superior
 - R. septi nasi
- R. lateralis nasi
- A. angularis (oftalmik arter dalları ile anastomoz yapar, facial

arterin terminal dalıdır.)

- **A. occipitalis:**

- R. mastoideus
- R. auricularis
- Rr. sternocleidomastoidei
- R. meningeus (Rr. occipitales)
- R. descendens

- **A. auricularis posterior:**

- R. stylomastoidea
- A. tympanica posterior (rr. mastoidei ve r. stapedius dallarını verir.)
- R. auricularis
- R. occipitalis
- R. parotideus

- **A. temporalis superficialis:** Nabız arteridir.

- R. parotideus
- A. transversa fasciei (arcus zygomaticus'un yüzeyinde uzanır)
- Rr. auriculares anteriores
- A. zygomaticoorbitalis
- A. temporalis media
- R. frontalis
- R. parietalis

- **A. maxillaris:** 3 bölümü vardır.

1. **Pars retromandibularis (Mandibular Bölüm):**

- A. auricularis profunda
- A. tympanica anterior
- A. alveolaris inferior
- A. meningea media: kanaması epidural hematoma sebebidir. Foramen spinosumdan geçerek dura mater ile kemik arasında seyir gösterir.^{5,6}
- A. pterygomeningea

2. **Pars intermuscularis (Pterygoid Bölüm):**

- A. temporalis profunda anterior et posterior
- A. masseterica
- Rami pterygoidei
- A. buccalis

3. **Pars sphenopalatina (Pterygopalatin bölüm)**

- Aa. alveolares superiores posteriores
- A. infraorbitalis
- Aa. alveolares superiores anteriores
- A. canalis pterygoidei
- A. palatina descendens
 - A. palatina major
 - Aa. palatinae minores
 - R. pharyngeus
- A. sphenopalatina: Cavitas nasi'nin ana arteridir.^{3,4}
 - Aa. nasales posteriores laterales
 - Rr. septales posteriores^{1,2,3,4}

Arteria Carotis Interna

Temel olarak kendi tarafındaki beyin yarıküresini ve gözü besler. Detaylı olarak nöroanatomide incelenecektir. Dört bölümü vardır.

Dalları:

1. **Pars cervicalis:** Dal vermez.
2. **Pars petrosa:**
 - **Aa. caroticotypanicae:**
 - **A. canalis pterygoidei** (Bazen olmayabilir. Maksillar arterin de aynı isimli dalı vardır)
3. **Pars cavernosa:**
 - **R. basalis tentoria**
 - **R. marginalis tentorii**
 - **R. meningeus**
 - **R. sinus cavernosi**
 - **A. hypophysialis inferior**
 - **Rr. ganglionares trigeminales**
 - **Rr. nervorum**
4. **Pars cerebralis:**
 - **A. ophthalmica başlıca dalları:**
 - A. centralis retinae
 - A. lacrimalis
 - **A. ethmoidalis anterior et posterior**
 - A. supratrochlearis
 - A. dorsalis nasi
 - **A. hypophysialis superior**
 - **A. choroidea anterior**
 - **A. uncalis**
 - **Rr. clivales**
 - **R. meningeus**
 - **A. communicans posterior**
 - **A. cerebri anterior** (a. communicans anterior'u verir)
 - **A. cerebri media** ^{1,2,3}

Not: Serebral arterler ve dalları nöroanatomi derslerinde detaylı anlatılacağından burada yazılmamıştır.

Arteria Subclavia

Arteria carotis communis gibi sağ tarafta truncus brachiocephalicus'tan solda ise arcus aorta'dan çıkar. Boyun, beyin sapı, göğüs duvarı ve üst ekstremitelerin beslenmesini sağlar.

Dalları:

- **A. vertebralis:** Servikal bölgede medulla spinalis'i ve boynu besler.
- Rr. spinales
 - Rr. radicales
 - A. medullaris segmentalis
- Rr. musculares
- Rr. meningei
- **A. inferior posterior cerebelli (PICA)**
 - A. spinalis posterior
 - R. tonsillae cerebelli
 - R. choroideus ventriculi quarti
- **A. spinalis anterior**
- Rr. medullares mediales
- Rr. medullares laterales ^{2,4,5}

Sağ ve sol vertebral arterler foramen magnum'dan sonra birleşerek **a. basilaris**'i oluştururlar.

A. basilaris beyin sapını besler ve dalları şunlardır:

- **A. inferior anterior cerebelli (AICA)**
 - A. labyrinthi
- **Aa. pontis**
- **Aa. mesencephalicae**
- **A. superior cerebelli**
- **A. cerebri posterior*** ^{2,5,6}

* A. cerebri posterior a. carotis interna'nın a. comunicans posterior dalıyla anastomoz yapar. **Willis poligonu** (cirruculus arteriosus cerebri) denilen bu yapıya katılan arterler:

- **A. cerebri anterior**
- **A. comunicans anterior**
- **A. comunicans posterior**
- **A. cerebri posterior**

- **A. thoracica interna:** Memelerin, diyaframın, göğüs ve karın ön duvarının beslenmesini sağlar.

- Rr. mediastinales, rr. thymici, rr. bronchiales, rr. tracheales
- **A. pericardiacophrenica**
- **Rr. sternales**
- **Rr. perforantes**
 - Rr. mammarii mediales
- **Rr. intercostales anteriores**
- **A. musculophrenica**
- **A. epigastrica superior:** Diyafram altında a. thoracica interna'nın devamıdır. Göbek deliği hizasında a. iliaca externa'nın dalı olan a. epigastrica inferior ile anastomoz yapar. Karın ön duvarında rektus kılıfında yer alır. ^{2,5,6}

Truncus thyrocervicalis

- **A. thyroidea inferior:** Tiroid ve paratiroid bezleri, larinks ve özofagusun servikal parçasını besler. N. laryngeus recurrens ile yakın komşuluğu tiroid ameliyatlarında önemlidir.

- A. laryngea inferior
- Rr. glandulares
- Rr. pharyngeales
- Rr. oesophageales
- Rr. tracheales

- **A. cervicalis ascendens**
 - Rr. spinalaes
- **A. suprascapularis**
 - R. acromialis
- **A. transversa colli** (a. transversa cervicis)
 - R. superficalis
 - R. profundus (a. dorsalis scapulae)

- Truncus costocervicalis

- **A. cervicalis profunda**
- **A. intercostalis suprema**
 - A. intercostalis posterior prima et secunda

Arteria subclavia, clavicula ile birinci kosta arasından geçtikten sonra arteria axillaris adını alarak aksiller bölgenin ve devamında üst ekstremitenin beslenmesini sağlar. ^{2,3,4}

Üst Ekstremitte Arterleri

Arteria Axillaris

Omuz eklemi ve rotator cuff kaslarını besler. Nabız arteridir.

M. pectoralis minor'un arkasından geçer ve bu komşuluğuna göre üç bölüme ayrılır. Kasın medialinde kalan kısmı birinci bölüm; arkasında kalan kısmı ikinci bölüm; lateralinde kalan kısmı ise üçüncü bölümdür.

- **A. thoracica superior** (1. bölümden çıkar)

- **A. thoracoacromialis** (2. bölümden çıkar)

- R. acromialis
- Rete acromiale
- R. clavicularis
- R. deltoideus
- Rr. pectorales

- **A. thoracica lateralis** (2. bölümden çıkar)

- Rr. mammarii laterales

- **A. subscapularis** (3. bölümden çıkar): Aksiller arterin en kalın dalıdır.

- A. thoracodorsalis
- A. circumflexa scapulae
- **A. circumflexa humeri anterior** (3. bölümden çıkar)
- **A. circumflexa humeri posterior** (3. bölümden çıkar)^{2,3,5,6}

Omuz Arter Çemberi

Omuz bölgesinde a. subclavia dalları ile a. axillaris dalları arasında çok sayıda anastomoz vardır:

A. subclavia

A. axillaris

- 1- a. suprascapularis -----<-->-----a. circumflexa scapula
- 2- a. dorsalis scapula -----<-->-----a. circumflexa scapula
- 4- a. suprascapularis -----<-->-----a. circumflexa humeri post
- 5- a. suprascapularis -----<-->-----a. thoracoacromialis
- 6- a. suprascapularis -----<-->----- a. subscapularis

Rete acromialis:

- a. circumflexa humeri posterior;
- a. thoracoacromialis
- a. suprascapularis'lerin acromial dalları arasındaki anastomozlardır.^{2,3,4}

NOT: Arteria subscapularis aksiller arterin en kalın dalıdır. Hem kendisi hem de dalları a. subclavia dallarıyla anastomozlar yapar. Eğer aksiller arter bu dalı vermeden önce tıkanır veya bağlanırsa üst ekstremité kanlanması azalsa da devam eder. Ancak a. subscapularis dalını verdikten sonra aksiller arter bağlanırsa üst ekstremité beslenemez.

Arteria axillaris önde m. pectoralis major; arkada m. teres major'un lateral kenarından itibaren **arteria brachialis** adını alır.

ARTERIA BRACHIALIS Tansiyon ölçülen arterdir; nabız arteridir.

- **A. profunda brachii** (humerus cisminde sulcus nervi radialis'ten geçer).

- Aa. nutrientes humeri
- R. deltoideus

- A. collateralis media
- A. collateralis radialis
- **A. collateralis ulnaris superior**
- **A. collateralis ulnaris inferior**

A. brachialis dirsek eklemi geçtikten sonra a. radialis ve a. ulnaris olarak iki terminal dal vererek sonlanır.^{2,3,4,5,6}

- **A. radialis:** M. flexor carpi radialis ile m. brachioradialis tendonları arasında seyreder. Nabız arteridir. Dalları:
 - A. recurrens radialis (a. collateralis radialis ile anastomoz yapar)
 - A. nutriens radii
 - R. carpalis palmaris
 - R. palmaris superficialis (arcus palmaris superficialis'i ile anastomoz yapar)
 - R. carpalis dorsalis (aa. digitales dorsales dalları ile PIP ekleme kadar parmak dorsalini besler)
 - A. princeps pollicis
 - A. radialis indicis
 - Arcus palmaris profundus (ulnar arterin r. palmaris profundus'u ile anastomoz yapar)

A. ulnaris: Önkolun ve elin ana arteridir. Dalları:

- A. recurrens ulnaris (a. collateralis ulnaris ile anastomoz yapar)
- Rete articulare cubiti
- A. nutriens ulnae
- A. interossea communis
 - A. interossea anterior
 - A. comitans nervi mediani
 - A. interossea posterior
- R. carpalis dorsalis
- R. carpalis palmaris
- R. palmaris profundus (arcus palmaris profundus'u tamamlar)
- Arcus palmaris superficialis (radial arterin r. palmaris superficialis'i ile anastomoz yapar. Derin arkusa göre daha distal dedir).
- Aa. digitales palmares communes
- Aa. digitales palmares proprii^{2,3,5}

GÖĞÜS, KARIN BÖLGESİ ARTERLERİ (Aorta Descendens = İnen Aorta Dalları)

AORTA DESCENDENS (Pars descendens aortae): Arcus aorta'nın devamı olarak T4. vertebra seviyesin orta hattın solunda başlar; T12. vertebra seviyesinde diyaframın arkasından (hiatus aorticus) geçer ve L4. vertebra seviyesinde a. iliaca communis dexter ve sinister dallarına ayrılarak sonlanır.

T4 – T12 vertebralar arasında diyaframın üstünde kalan kısmına pars thoracica aortae veya aorta thoracica,

T12 – L4 vertebralar arasında diyaframın altında kalan kısmına ise pars abdominalis aortae veya aorta abdominalis denir.^{2,3,5}

Aorta Thoracica

T4-T12 vertebralar arasında, arka mediastende, columna vertebralis'in hemen önünde sol yanındadır. Başlıca dalları:

- **Rr. bronchiales sinister** (çifttirler ve sol akciğeri besler, bron-

İç Organlar Anatomisi

- şlarla birlikte dallanır)
- **Rr. oesophageales** (Özofagusun torakal parçasını beslerler)
- **Rr. pericardiaci** (perikard ve plevranın arka yüzünü beslerler)
- **Rr. mediastinales**
- **Aa. phrenica superiores**
- **Aa. intercostales posteriores:**
- **R. bronchialis dexter** (a. intercostalis posterior dexter – III'ün dalıdır ve tektir, sağ akciğeri besler)
- **A. subcostalis** ^{2,3,5}

Aorta Abdominalis

T12 – L4 vertebralar arasında, orta hattın solunda, retroperitoneal bölgededir.

Ön dallardan beslenen bütün organlar (abdominal GIS organları ve dalak) yaşamın başında intraperitonealdir, ve venöz kanları vena porta sistemi ile karaciğere dökülür. ^{2,3,5}

Abdominal aorta'nın ön dalları:

3 tane ön dal çıkar;

1- Truncus coeliacus: Üst karın kuşağında yer alan karaciğer, safra kesesi, mide, özofagusun distal 1/3 kısmı, pankreas ve dalağı besleyen dallar verir

1a- A. gastrica sinistra: Özofagusun distal1/3'ünü ve mideyi besler.

- Rr. oesophageales

1b- A. lienalis (a. splenica): Dalak, mide ve pankreası kanlandırır.

- Rr. pancreatici
- *a.pancreatica dorsalis*
- *a. pancreatica inferior*
- *a. prepancreatica*
- *a. pancreatica magna*
- *a. caudae pancreatis*
- Aa. gastricae breves
- A. gastrica posterior
- A. gastromentalis sinistra
- Rr. lienales (splenic)

1c- A. hepatica communis:

- A. *hepatica propria*:
- A. gastrica dextra (a. hepatica communis'den direkt olarak da çıkabilir)
- A. hepatica dextra (safra kesesini besleyen a. cystica'yı verir)
- A. hepatica sinistra
- A. gastroduodenalis:
 - Aa. retrodudenales
 - a. pancreatico duodenalis superior anterior
 - a. pancreaticoduodenalis superior posterior
 - A. gastromentalis dextra ^{2,4,5,6}

2- A. mesenterica superior:

- A. pancreaticoduodenalis inferior (daha sonra anterior ve posterior olarak iki dala ayrılır)
- Aa. jejunales

- Aa. ileales
- Aa. ileocolica
 - *a. caecalis ant. et post.*
 - *a. appendicularis*
 - *r. ilealis*
 - *r. colicus*
- A. colica dextra
- A. flexurae dextrae
- A. colica media
- A. marginalis coli ^{2,4,5,6}

3- A. mesenterica inferior

- A. colica sinistra
- Aa. sigmoideae
- A. rectalis superior: Rektumun proksimal 1/3'ünü besler ve diğer rektal arterler ile anastomoz yapar. ^{2,3,5,6}

NOT: **Riolan anastomozu;** a. mesenterica superior'un a. colica media dalı ile a. mesenterica inferior'un a. colica sinistra'sı arasındaki anastomozdur.

Abdominal aorta'nın yan dalları: Sağlı sollu çifttirler.

- **A. phrenica inferior:**
- A. suprarenalis superior
- **A. suprarenalis media** dextra et sinistra: Sürenal bezlerin ana arteridirler!
- **A. renalis**
- A. suprarenalis inferior
- **A. testicularis (ovarica):** Her iki tarafta da direkt abdominal aortanın dalıdır.

Abdominal aorta'nın arka dalları:

- **Aa. lumbales** (üç/dört çifttirler, retroperitoneal bölgeyi özellikle de medulla spinalis'i beslerler)
- **A. sacralis media**

Abdominal aorta L4 seviyesinde a. iliaca communis dexter ve sinister olarak iki uç dala ayrılarak sonlanır. ^{2,3,4}

Pelvis ve Alt Ekstremit Arterleri

A. ILIACA COMMUNIS: Abdominal aortanın terminal dallarıdır. Sağ ve sol çift olan bu arterler de sakroiliak eklem hizasında a. iliaca externa ve interna olarak iki uç dal verir.

1- A. ILIACA INTERNA: Esas olarak pelvis ve perine bölgelerini kanlandıran dallar verir.

a- Visseral dallar:

- A. umblicales pars patens: (Pars obliterans: Plica umblicale medialis'leri yapar)
 - A. *ductuli deferentis*
 - Rr. *ureterici*
 - A. *vesicalis superior*
- A. uterina
- A. vaginalis
- A. rectalis media
- A. vesicalis inferior

b- Parietal dallar:

- **A. pudenda interna**
- A. rectalis inferior
- A. perinealis
- Rr. labiales posteriores (kadınlarda), Rr. scrotales posteriores (erkeklerde)
- A. urethralis
- A. bulbi vestibuli (k), a. bulbi penis (e)
- A. dorsalis clitoridis (k), A. dorsalis penis (e)
- A. profunda clitoridis (k), A. profunda penis (e)
- Aa. perforantes penis (e)
- **Aa. sacrales laterales**
- **A. glutea superior ve inferior** (a. circumflexa femoris'ler ile anastomoz yaparlar!)
- **A. iliolumbalis**
- **A. obturatoria**
- R. acetabularis - a. capitis femoris (Femur başını besler aynı isimli ligamentin içindedir)
- R. pubicus (a. epigastrica inferior'un r. pubicus ile anastomoz yapar, Corona mortis) ^{2,4,5,6}

2- ARTERIA ILIACA EXTERNA

- A. epigastrica inferior
- R. pubicus
- A. cremasterica (erkeklerde)
- A. ligamenti teretis uteri (kadınlarda)
- A. circumflexa ilium profunda

A. iliaca externa ligamentum inguinale'nin arkasında lacuna vasorum'da a. femoralis adını alır. A. femoralis alt ekstremitenin beslenmesinden sorumludur. ^{2,4}

ARTERIA FEMORALIS: Lig. inguinale'nin hemen altında yer nabız arteridir. İnvazif girişimlerin sık yapıldığı arterlerden birisidir.

- **A. epigastrica superficialis**
- **A. circumflexa ilium superficialis**
- A. pudenda externa superficialis
- A. pudenda externa profunda
 - Rr. labiales anteriores (k), Rr. scrotales anteriores (e)
 - Rr. inguinales
- **A. descendens genus**
 - R. saphenus
 - Rr. articulares
- **A. profunda femoris:**
- Aa. perforantes
- A. circumflexa femoris lateralis
 - R. ascendens
 - R. descendens
 - R. transversus
- A. circumflexa femoris medialis
 - R. superficialis
 - R. profundus
 - R. acetabularis
 - R. ascendens
 - R. Descendens ^{2,4,5,6}

A. femoralis, uylukta trigonum femorale (*Scarpa üçgeni*)'nin tepesinde m. sartorius'un arkasında canalis adductorius (Hunter kanalı)'a girer. Sonrasında aşağıya ve arkaya doğru ilerleyip uyluğun arkasında distal 1/3 kısmının başlangıcında kanalın distal açıklığından

dan (*m. adductor magnus tendonunda bulunan hiatus tendinosus*) itibaren a. poplitea adını alarak fossa poplitea'ya ulaşır.

- **A. poplitea**
- A. superior lateralis genus
- A. inferior medialis genus
- A. media genus
- Aa. surales
- A. inferior lateralis genus
- A. inferior medialis genus
- Rete articulare genus

A. poplitea diz ekleminin biraz altında a. tibialis anterior ve a. tibialis posterior adlı iki uç dala ayrılarak sonlanır

- A. tibialis anterior
 - A. recurrens tibialis anterior ve posterior
 - A. malleolaris anterior lateralis
 - A. malleolaris anterior medialis
 - Rete malleolare laterale
- A. dorsalis pedis: A. tibialis anterior'un ayak bileğinin distalinde uç dalıdır. Bu arterin nabız ayak sırtında 1-2. metatarsaller arasında alınabilir.
- A. tibialis posterior: Medial malleolün arkasında yer alır, nabız arteridir)
 - A. fibularis
 - A. plantaris lateralis ve medialis (ayak tabanında yer alan a. tibialis posterior'un tarsal tünelde verdiği uç dallarıdır.) ^{2,4,5,6}

Not: A. carotis interna sistemi, abdominal aorta ve a. iliaca interna sistemlerinin dallarıyla ilgili detaylar diğer ders kurullarında ele alınacağından burada yazılmamıştır.

Venler

Venler kapillerlerden venül olarak başlarlar. Periferden deoksijene kanı kalbe getirirler. Derinde arterlere eşlik ederler dolayısıyla isimleri de dallanma özellikleri ve anatomik seyirleri de genellikle aynıdır. Ancak önköl ve bacak arterlerine eşlik eden venlere v. comitans (comitans: eşlikçi, yoldaş) adı verilir (Örnek: A. radialis'e eşlik eden venler gibi). ^{2,3}

Arterlerden farklı olarak özellikle ekstremitelerde yüzeysel venler görülür. Ayrıca venlerde akımın sadece kalbe doğru olmasını sağlayan ters akıma engel olan kapaklar vardır. ^{1,3}

Diaphragma'nın üstünde kalan beden bölümünün venöz kanını toplayan sistem vena cava superior; diaphragma altında kalan beden bölümünün venöz kanını toplayan sistem de vena cava inferior sistemi olarak adlandırılır. ^{3,4,5,6}

Bu iki temel sistem dışında bir de sadece venöz kan taşımayan, endokrin sistem içinde veya gastrointestinal sistem içinde faaliyet gösteren **portal ven sistemleri vardır**. Bunlar:

- Hipofiz ile hipotalamus arasında hem venöz kan taşıyan ancak hem de hipofiz fonksiyonlarını kontrol eden releasing veya inhibiting faktörleri taşıyan hipotalamo-hipofizyal portal venler
- Abdomende yer alan sindirim organlarının ve dalağın hem venöz kanlarını hem de bu organlardan emilim materyallerini, sindirim enzimlerini ve toksik maddeleri toplayıp karaciğere

taşıyan vena porta hepatis. ^{3,4,5,6}

“Ven” olduğu halde oksijene kan taşıyan venler:

- Venae pulmonales akciğerlerde oksijenasyonu sağlanan kanı sol atriuma götürürler. Sağ akciğerden iki, sol akciğerden de iki adet olmak üzere toplam dört adettirler ve sol atrium arka duvarına açılırlar.
- Fetal yaşamda göbük kordonunda bulunan vena umbilicalis plasentadan oksijene kanı fetusa taşır. Doğumdan sonra kapanarak lig. teres hepatis adını alır. ^{2,3}

Baş – Boyun Venleri

- V. JUGULARIS ANTERIOR

Submandibular bölgeden başlayarak boyun orta hattının yüzeysel venöz drenajını yaparlar. Spatium suprasternale (Burns aralığı) içinde arcus venosus juguli'yi oluştururlar. V. jugularis externa'ya veya v. subclavia'ya dökülerek sonlanır. ^{2,4}

- V. JUGULARIS EXTERNA

V. temporalis superficialis ile v. maxillaris birleşerek parotis bezinin içinde **v. retromandibularis**'i oluştururlar.

Vena retromandibularis'in ramus posterior'u ve vena auricularis posterior birleşerek vena jugularis externa'yi oluştururlar.

V. jugularis externa m. sternocleidomastoideus'un ön yüzünde aşağı inerek v. subclavia'ya dökülür.

V. retromandibularis'in ramus anterior'u ise vena facialis ile birleşerek vena jugularis interna'ya dökülür. ^{4,5,6}

V. retromandibularis'e dökülen venler:

- Vv. temporales superficiales
- V. temporalis media
- V. transversa faciei
- Vv. maxillares
- Plexus pterygoideus
 - Vv. meningae mediae
 - Vv. temporales profundae
 - V. canalis pterygoidei
 - Vv. auriculares anteriores
- Vv. parotideae
- Vv. articulares
- Vv. tympanicae
- V. stylomastoidea

Vena facialis'e dökülen venler:

- V. angularis
- Vv. supratrochleares
- V. supraorbitalis
- Vv. palpebrales superiores et inferiores
- Vv. nasales externae
- Vv. labiales superiores et inferiores
- V. profunda faciei
- Vv. parotideae
- V. palatina externa
- V. Submentalis ^{2,3,4}

VENA JUGULARIS INTERNA

Baş ve boyun bölgesinin esas venidir. Foramen jugulare'de sinus sigmoideus'un devamı olarak başlar.

(dura mater ven sinüsleri ve beynin venöz dolaşımı MSS kurulunda ele alınacaktır)

Tiroid venlerini de alarak karotis kılıfı içerisinde aşağıya inen vena jugularis interna'lar sternoclavicular eklemlerin hemen arkasında kendi taraflarının vena subclavia'ları ile birleşirler.

V. jugularis interna ile vena subclavia'ların birleşimi sonucunda oluşan venlere **vena brachiocephalica**, birleşim açısına ise **angulus venosus** adı verilir

Vena brachiocephalica sinistra ve dextra birleşerek **vena cava superior**'u oluştururlar. Vena cava superior ise v. azygos'u da drene ederek sağ atriuma dökülür. ^{3,4,5,6}

Vena jugularis interna'ya dökülen venler:

- V. aqueductus cochleae
- Vv. pharyngeae ve plexus pharyngeus
- V. lingualis
- V. thyroidea superior
- Vv. thyroidea mediae
- V. sternocleidomastoidea
- V. laryngea superior

V. brachiocephalica'ya dökülen venler

- V. thyroidea inferior (sol v. brachiocephalica'ya dökülür)
- Plexus thyroideus impar (sol v. brachiocephalica'ya dökülür)
- V. laryngea inferior
- V. thymicae
- V. pericardicae
- V. pericardiophrenicae
- V. mediastinales
- Vv. bronchiales
- Vv. tracheales
- Vv. oesophageales
- V. vertebralis
- V. cervicalis profunda
- V. thoracica interna
 - Vv. epigastrica superiores
 - Vv. subcutaneae abdominis
 - V. musculophrenicae
 - Vv. intercostales anteriores
- V. intercostalis suprema
- V. intercostalis superior sinistra (sağ tarafta v. subclavia'ya dökülür) ^{2,3,4}

Üst Ekstremitte Venleri

A- Derin venler

- Arcus venosus palmaris profundus
- Vv. interosseae anteriores
- Vv. interosseae posteriores
- Vv. radiales
- Vv. ulnares

- Vv. brachiales

Derin venler arterlerle beraber seyir gösterirler.

A. radialis ve a. ulnaris'e yapışık ilerleyen ikişer adet ven (vena comitans da denir) dirsek eklemi hizasında birleşerek iki adet v. brachialis'leri oluştururlar. V. brachialis'ler ise kolda v. basilica'ya katılırlar. V. basilica'nın devamı koltukaltında vena axillaris adını alır. Vena axillaris de daha sonra vena subclavia olarak devam eder.^{2,3,5,6}

B- Yüzeysel venler

Yüzeysel venler el sırtında **rete venosum dorsale manus** adlı venöz ağdan başlarlar.

- V. cephalica antebrachii (kolda v. cephalica adıyla devam eder)
- V. basilica antebrachii (kolda v. basilica adıyla devam eder)

Dirsek eklemi üzerinde vena mediana antebrachii ikiye ayrılarak bir dalı (vena mediana cephalica) vena cephalica'ya açılırken genellikle daha kalın olan diğer dalı (vena mediana cubiti) da vena basilica'ya dökülür.

Bu dalların görüntüsü "**ven – M'si**" olarak adlandırılır ve intravenöz uygulamalar sıklıkla buradan yapılır.

V. cephalica kolda sulcus bicipitalis lateralis ve sulcus deltoideopectoralis'ten geçer ve fascia clavipectoralis'i delerek vena axillaris'e dökülür.

V. basilica ise sulcus bicipitalis medialis'te derinleşerek vv. brachiales'leri de alıp yukarıya doğru ilerler ve pectoralis major kasının arkasında vena axillaris adını alır.^{3,4,5,6}

Vena axillaris'e dökülen venler:

- V. subscapularis
- V. circumflexa scapulae
 - V. thoracoacromialis
 - V. circumflexa humeri posterior et anterior
- V. thoracica lateralis
- Vv. thoracoepigastricae
- Plexus venosus areolaris

Vena subclavia ise arteriel sistemden oldukça faklıdır, vena axillaris'in devamıdır ancak sadece v. dorsalis scapula ve vv. pectorales'leri drene eder. Diğer arteria subclavia dallarına eşlik edenler vena brachiocephalica'ya dökülürler.^{5,6}

Göğüs ve Karın Bölgesinin Venleri

Arteriel sistemdeki torasik aortanın venöz sistemi karşılığı sağ tarafta **v. azygos** sol tarafta ise **vena hemiazygos** ve **v. hemiazygos accessoria**'lardır.

V. lumbales ascendens dexter ile v. subcostalis dexter birleşerek **v. azygos**'u V. lumbales ascendens sinister ile v. subcostalis sinister birleşerek v. hemiazygos'u oluştururlar.

Vena azygos sağ tarafta torakal vertebralara yakın seyrederek yukarıda T4 vertebra seviyesine kadar ulaşır ve tıpkı aorta gibi bir ark yaparak (**arcus venae azygos**) vena cava superior'a dökülür. Kendisi arka mediastende, arcus vena azygos ise üst mediasten-

de, vena cava superior'a açıldığı terminal kısmı ise orta medias-tendedir.

V. hemiazygos orta hattın solunda 9-12. torakal vertebralara yapışık olarak yukarı çıkar. Sol tarafta V. intercostalis posterior sinister IX- XI ve v. subcostalis'leri, vv. bronchiales sinister, vv. oesophageales ve vv. tracheales'leri drene ederek T9. Vertebra seviyesinde özofagusun arkasından sağa geçerek vena azygos'a dökülür.^{3,4,5}

V. hemiazygos accessoria ise v. intercostalis posterior IV-VII lerin birleşmesiyle oluşur. Torasik vertebraların yanında solda aşağıya doğru iner ve T7 seviyesinde özofagusun arkasından geçerek genellikle v. azygos'a bazen de v. hemiazygos'a dökülür. Vena intercostalis superior dexter ve bazen vv. bronchiales sinister de bu vene dökülür. Proksimal ucu v. brachiocephalica sinistra'yla anastomoz yapabilir.^{3,4,6}

V. azygos'a drene olan venler:

- V. intercostalis superior dextra
- V. hemiazygos accessoria
- V. hemiazygos
- V. intercostalis posterior dextra'lar (solda v. hemiazygos'lara dökülürler)
- V. subcostalis (solda v. hemiazygos'a dökülür)
- Vv. oesophageales
- Vv. bronchiales dexter (sol tarafta v. hemiazygos'a bazen de v. hemiazygos accessoria'ya dökülürler)
- Vv. pericardiacae
- Vv. mediastinales

*Vena azygos, vena cava superior ile vena cava inferior sistemlerini birbirine bağlar (kava kaval şant)^{4,5,6}

Vena Cava Inferior

L4 vertebra seviyesinde orta hattın sağında v. iliaca communis'lerin birleşmesiyle oluşur.

Alt bedeninin yarımının tüm venöz kanını toplar, T8. Vertebra seviyesinde diyaframı geçerek sağ atriuma dökülür. Abdominal aorta'nın (ön dallar hariç) venöz sistemdeki karşılığıdır.

Vena cava inferior'a dökülen venler:

- V. phrenica inferior dexter et sinister
- Vv. lumbales
- V. lumbalis ascendens (vena cava inferior'u sağda v. azygos'a, solda da v. hemiazygos'a bağlarlar)
- Vv. hepaticae (v. hepatica dextra, v. hepatica sinistra, v. hepatica intermedia)
- Vv. renales
- V. suprarenalis dexter (solda v. renalis sinistra'ya dökülür)
- V. ovarica (testicularis) dextra (solda vena renalis sinistra'ya dökülür)^{3,4,5,6}

V. PORTAE HEPATIS

Abdominal aortanın ön dallarının venöz sistemdeki karşılığı gibidir. Karaciğer hariç özofagusun distal 1/3 kısmı ile rektumun proksimal 1/3'ü arasında kalan tüm GİS organlarının ve dalağın venöz kanını toplayarak karaciğere taşır. V. portae hepatis'in taşıdığı içe-

rik venöz kan olmakla birlikte, aynı zamanda emilim materyalleri, sindirim enzimleri ve toksik maddeleri de barındırır.

Pankreas başının arkasında **v. mesenterica superior** ile **v. lienalis** birleşerek v. porta hepatis'i oluştururlar.

Vena porta hepatis'e dökülen venler:

- V. prepylorica
- V. gastrica dextra
- V. gastrica sinistra
- V. pancreaticoduodenalis superior posterior
- Vv. paraumbilicales
- V. cystica^{2,3,4}

V. mesenterica superior'a dökülen venler:

- Vv. jejunales
- Vv. ileales
- Vv. gastromentalis dextra
- Vv. pancreatiacae
- V. pancreaticoduodenales
- V. ileocolica (v. appendicularis'i de alır)
- V. colica dextra
- V. colica media^{2,3,5}

- V. lienalis (splenica)'a dökülen venler:

- Vv. pancreaticae
- Vv. gastricae breves
- V. gastromentalis sinistra
- V. mesenterica inferior
 - V. colica sinistra
 - Vv. sigmoideae
 - V. rectalis superior^{2,3,4}

Porto Kaval Anastomozlar (Portosistemik Şantlar)

Vena porta sistemine dökülen bir ven ile vena cava superior veya inferior'a dökülen bir ven anastomoz yaparsa buna portosistemik veya portokaval anastomoz denir.^{3,4,5,6}

1- Özofagogastrik bileşke veya diyafram çevresinde:

V. azygos ve hemiazygos'a dökülen özofagus venleri ile v. gastrica sinistra'ya dökülen özofagus venlerini arasındaki anastomozlardır.

Portal hipertansiyon durumunda bu şantlar nedeniyle özofagus ven varisleri gelişebilir.

2- Karın ön duvarında:

Vena porta sinistra'ya dökülen vv. paraumbilicales ile v. epigastrica superior ve v. epigastrica inferior'lar arasındadır. V. epigastrica superior ve inferior'ların kendi aralarındaki anastomoz ise kava kaval (sistemik) anastomozlardandır. Bu anastomoz hepatic veya posthepatik portal hipertansif hastalarda **caput medusa** adlı görüntünün sebebidir.

3- Anorektal bölgede:

V. mesenterica inferior yoluyla v. porta sistemine içeriğini gönderen v. rectalis superior ile vena cava inferior sistemine drene olan

v. rectalis medius ve v. rectalis inferius'lar arasındaki şantlardır.

4- Karın arka duvarında:

- Vv. pancreaticae'lerin bir kısmı v. lienalis yoluyla v. porta sistemine dökülürken bazıları da v. renalis sinistra'ya dökülürler. Böylece renal ven ile lienal ven arasında bağlantı sağlarlar.
- Kolon venleri sağda v. mesenterica superior, solda da mesenterica inferior yoluyla portal sisteme boşalır ancak bazı kolon venleri de retrokolik venler (vv. lumbales) aracılığıyla vena cava inferior'a dökülür. Bu sayede kolon venleri ile retrokolik venler arasında portokaval şant oluşur.^{3,4,5,6}

Pelvis ve Perine Venleri

Arteriel istemdeki a. iliaca externa ve interna sistemlerine eşlik eden venlerdir.

V. iliaca interna ve v. iliaca externa birleşerek v. iliaca communis'leri; v. iliaca communisler de birleşerek v. cava inferior'u oluştururlar.^{2,3,4}

V. iliaca interna'ya dökülen venler:

- Vv. gluteae superiores
- Vv. gluteae inferiores
- V. obturatoria
- Vv. sacrales laterales
- Plexus venosus sacralis
- Plexus venosus rectalis
- Vv. vesicales
- Plexus venosus vesicalis
- Plexus venosus protaticus (erkek)
- V. dorsalis profunda penis (clitoridis)
- Vv. uterinae
- Plexus venosus uterinus (kadın)
- Plexus venosus vaginalis (kadın)
- Vv. rectales mediae
- V. pudenda interna
 - Vv. profunda clitoridis (penis)
 - Vv. rectales inferiores
- Vv. labiales posteriores (kadın)
- Vv. scrotales posteriores (erkek)
- V. bulbi vestibuli (kadın)
- V. bulbi penis (erkek)^{2,3,4}

V. iliaca externa'ya dökülen venler:

- V. epigastrica inferior
 - V. pubica (r. pubicus veya v. obturatoria accessoria)
- V. circumflexa ilium profunda^{2,3,4}

Alt Ekstremitte Venleri

A- Derin venler: Arterleri gibidir. Vv. tibiales anteriores ve vv. tibiales posteriores'ler birleşerek v. poplitea'yı oluştururlar. V. poplitea canalis adductorius'un distal açıklığı olan hiatus tendinosus'dan itibaren **v. femoralis** adını alarak yukarı devam eder.

Vena femoralis, a. femoralis dallarının bire bir aynısı venleri ve fazladan v. saphena magna'nın kanını toplar ve inguinal ligamentin arkasında lacuna vasorum'dan itibaren v. iliaca externa adını alır.^{2,3,4,5,6}

B- Yüzeysel venler: Ayak sırtında bulunan rete venosum dorsale pedis'den iç yanda *vena saphena magna*, dış yanda *v. saphena parva* adlı iki ven başlar.

V. saphena magna malleolus medialis'in önünden geçerek bacak ve uyluk iç yanında ilerler ve trigonum femorale'de fascia lata'da bulunduran hiatus saphenus'dan geçerek vena femoralis'e dökülür. İnsan bedeninin en uzun ve en fazla kapağı olan venidir. Bacaktaki varislerden sorumlu vendir.

V. saphena parva, malleolus lateralis'in arkasından bacak arka yüzüne geçerek yukarıya ilerler ve fossa poplitea'da vena poplitea'ya dökülür.^{2, 5, 6}

Dolaşım Sistemleri

Sistemik dolaşım:

Sol ventrikülden başlar sağ atriumda biter.

Sol ventrikülden çıkan oksijene kan aorta'dan tüm arterlere ve bedene giderek doku ve organların kapiller ağlarında oksijen - karbondioksit değişimi gerçekleşir. Venler yoluyla deoksijene kan sağ atriuma dökülür.^{3, 4}

Pulmoner dolaşım:

Sağ ventrikülden başlar ve sol atriumda biter.

Sağ ventrikülden çıkan deoksijene kan pulmoner arterler yoluyla akciğerlere gider. Akciğerlerde karbondioksit - oksijen değişimi gerçekleşir. Oksijene olan kan pulmoner venler yoluyla sol atriuma dökülür.^{3, 4}

Fetal dolaşım:

Chorda umbilicalis; fetusu plasentaya bağlar. İçinde bir vena umbilicalis, iki aa. umbilicales bulunur. V. umbilicalis oksijen ve besin yönünden zengin kanı plasentadan fetusa taşır. Aa. umbilicales oksijenden fakir, büyük oranda venöz karakterdeki kanı ve atık maddeleri fetustan plasentaya taşır.

Fetüste karaciğer, kalp ve beyin yüksek oksijen ihtiyacı duyarken diğer vücut bölümleri sadece diferansiyasyon için az miktarda kan alırlar. Dolayısıyla bu organlardan çok az venöz kan çıkışı olur. Böylece v. cava inferior ve v. portae karaciğere kadar çok az kan getirebilirler.

Fetal yaşamda dolaşım büyük oranda üst beden yarımındadır.

Oksijene kan plasentadan v. umbilicalis yoluyla v. portae sinistra'ya, direkt karaciğere ve ductus venosus ile de vena cava inferior'a açılır. Karaciğer fetal dolaşımında ilk kanlanan organdır. Ancak v. umbilicalis'le gelen kanın büyük bir bölümü vena umbilicalis'i vena cava inferior'a bağlayan ductus venosus yoluyla direkt olarak v. cava inferior'a geçer. Karaciğere geçen kanın büyük bir bölümü de son trimestra kadar kullanılmaz ve vv. hepatica'lar da yüksek oranda oksijene kanı v. cava inferior'a verir. V. cava inferior sağ atriuma açılır ve valvula vena cava inferioris ile kan foramen ovale'ye yönlendirilerek sol atriuma geçer.

Foramen ovale'nin septum primum ve septum secundum adlı iki yaprağı vardır ve bu iki yaprak fonksiyonel bir kapak olan valvula

foraminis ovalis'i oluşturularak kanın sol atriumdan sağ atriuma geri gelmesini önler.^{3, 4, 6}

Sol atriumdan sol ventriküle geçen oksijene kan sistolle sistemik dolaşıma atılır. Ventrikül diyastole geçtiğinde koroner arterler kan alarak kalbi beslerler.

Sistolde aortaya pompalanan kan ise arcus aortae'nin sonunda a. subclavia'dan hemen sonra darlık olduğundan büyük bir oranda baş-boyun ve üst ekstremitate arterlerine geçer. Darlığı geçen, arteriyel kanın %20 - 30 kadarıdır. Torasik aortadan itibaren tüm arterler bu kanı paylaşırlar. Arcus aortae'nin distalinde akıma direnç göstermeyen sadece arteria iliaca interna'ların dalları olan a. umbilicalis'lerdir. Ancak bunlar da aldıkları oksijene kanı doğrudan plasentaya iade ederler.^{3, 4}

Yani fetal yaşamda dolaşım gerçekte baş boyun ve üst ekstremitelerde, alt beden yarımı çok az arteriyel kan aldığından vena cava inferior sistemine de karaciğere kadar çok az venöz kan verir. Bu nedenle vena cava inferior umbilikal venin getirdiği oksijene kanı aldığında satürasyon %95 - 96 ya kadar çıkar.^{3, 4, 5}

Baş- boyun ve üst ekstremitelerin venöz kanı v. cava superior ile sağ atriuma dökülür ve tuberculum intervenosum ile sağ ventriküle ve sistolde truncus pulmonalis'e ve pulmoner arterlere gider. Ancak akciğerler kollabedir ve truncus pulmonalis kanının çok az bir kısmı akciğerlere giderek organı doğumdan itibaren başlayacak olan pulmoner dolaşıma hazırlar. Kalanı ise, a. pulmonalis sinistra ile arcus aortae'nin sonu arasında bulunan ductus arteriosus yoluyla torasik aortaya geçer. Böylece torasik aortadan itibaren tüm arterlerde %70 - 80 v. cava superior (venöz) kanı ve %20 - 30 v. cava inferior (arteriyel) kanı bulunur. Bu kanın da büyük bölümü a. umbilicalis'ler yoluyla plasentaya gider.^{3, 4, 5}

** Fetal dolaşımında oksijen satürasyonu en yüksek damarlar: V. umbilicalis (maternal arterden sonra!), sonra vena cava inferior, sonra arcus aortae ve dallarıdır.

** Fetal dolaşımında oksijen satürasyonu en düşük damarlar: V. cava superior ve vena cava superior sistemine dökülen venler (saf venöz kan). Sonra da arcus aortae'dan sonra umbilikal arterler de dahil tüm geri kalan arterlerdir (%20-30 arteriyel - %70-80 venöz).

** V. cava superior sistemi fetal dolaşımında da salt venöz kan taşır! Umbilical arter kanı salt venöz kan değildir!!!!^{3, 4, 5}

Yenidoğanın dolaşımı:

Doğumla birlikte bebek nefes alır ve pulmoner dolaşım başlar. Ductus arteriosus fizyolojik olarak kapanmış olur. Pulmoner dolaşım sayesinde venae pulmonales'ler ile doldurulduğu için sol atrium basıncı sağ atriumunkine eşitlenir. Septum interatriale'deki kapaklar yüksek basınç nedeni ile açılmazlar. Septum primum septum secundum'a dokunur. Bu nedenle foramen ovale kapanır. Sağ atriumda interatrial bölmede foramen ovale'nin yerinde kalan çukurluğa fossa ovalis, sol atriumda kalan kabarıklığa ise falx septi denir. %20-25 açık kalabilir.^{3, 4}

Doğum sonrası fetal dolaşım ile ilgili şantlardaki anatomik değişiklikler:

Anatomik kapanma sıralarıyla:

1. Ductus arteriosus: Genellikle saatler içerisinde kasılarak ve kısalarak kapanır ve a. pulmonalis sinistra ile arcus aortae arasında lig. arteriosum (Botalli)'a dönüşür. Kapanırken kasılarak kısılması sayesinde koarktasyonu düzeltir. 3. aydan sonra hala açık kalması durumuna patent ductus arteriosus = PDA adı verilir.
2. Ductus venosus v. umbilicalis ile vena cava inferior arasındadır, ancak kapandığında oluşan lig. venosum ise vena porta sinistra ile vena cava inferior arasındadır.
3. A. umbilicalis pars obliterans: Plica (lig.) umbilicalis medialis'i yapar. A. umbilicalis pars patens: A. vesicalis superior ve erkekte a. ductuli deferentis'i verir.
4. V. umbilicalis göbük ile karaciğer arasında lig. teres hepatis adlı bağa dönüşür. Bu bağ lig. falciforme hepatis'in alt iç kenarındadır.
5. Foramen ovale anatomik olarak en geç kapanan şanttır. İnteratrial septumun sağında fossa ovalis ve limbus ovalis'e interatrial septumun solunda falx septi'ye dönüşür.^{3,4,5}

Lenfatik Sistem (Systema Lymphoideum)

Giriş

Hücreler arası sıvıda bulunan bazı maddelerin taşınıp venöz dolaşıma aktarılmasını sağlayan ve bağışıklık sisteminde önemli görevleri olan bir sistemdir. Bu nedenle lenfatik sistem fonksiyonları gereği hem dolaşım sisteminde hem de bağışıklık sisteminde görevlidir.

Lenfatik sistem temel olarak lenf kapillerleri, lenf damarları, lenf düğümleri, lenf trunkusları, lenf kollektörleri ve lenfoid organlardan oluşur. Kemik iliği, timus, dalak, lenf düğümleri, tonsillalar ve mukoza ile ilişkili lenfoid dokular (MALT) lenfoid organlardır.

Lenfatik sistemde dolaşan sıvıya lenfa (lenf sıvısı) denir. Bir günde kardiyovasküler sisteme geçen lenf sıvısı miktarı ortalama 2,5 litredir. Kardiyovasküler sisteme geçen lenf sıvısı miktarı istirahatte azalırken, egzersiz durumunda artmaktadır. İnce bağırsaklar dışında diğer dokulardan kaynaklanan lenfa berrak bir sıvıdır. Lenfositten zengin, eritrositten yoksundur. İnce bağırsaklardan gelen lenfa içerdiği şilomikron, yağ asitleri gibi lipid içeriği sebebiyle beyaz renktedir. İnce bağırsaklardan gelen bu sıvıya kilus da denilir.

Lenfatik Sistemin Görevleri

- Hücreler arası sıvıda bulunan fazla sıvıyı taşıyarak kardiyovasküler sisteme kazandırmak.
- Kan yoluyla taşınamayacak kadar büyük bazı proteinleri ve maddeleri taşımak.
- İnce bağırsaklardan emilen yağı kardiyovasküler sisteme aktarmak.
- Mikroorganizmaları ve yabancı maddeleri etkisiz hale getirmek.
- Lenfosit üretmek ve depolamak.

Kardiyovasküler sisteme benzetmekle beraber kardiyovasküler sistemde bulunan kalp gibi merkezi bir pompadan yoksundur. Lenfatik sistemde lenf sıvısının ilerleyişini ve dolaşımını sağlayan bazı mekanizmalar mevcuttur.

Lenfin Hareketini Sağlayan Mekanizmalar

- Lenf damarlarının yakınında bulunan kasların kasılmaları

- Lenf damarlarına komşu arterlerin pulsasyonları
- Büyük lenf damarlarının duvarlarında bulunan düz kasların kontraksiyonu
- Hücreler arası sıvının basıncı
- Lenf damarlarında bulunan ve tersine akımı önleyen kapakçıklar
- Solunum hareketleri

1. Lenf Kapillerleri

Lenfatik sistem, hücreler arası sıvıyla temas halinde bulunan lenf kapillerlerinden başlamaktadır. Lenf kapillerlerinin uçları kapalı, kör borucuk şeklindedir. Lenf kapillerlerinin duvar yapıları kan kapillerlerinden farklıdır. Bu farklılıktan dolayı lenf kapillerleri hücreler arası sıvıda bulunan protein ve mikroorganizma gibi büyük partikülleri lümenine alabilir. Vasküler sistemden hücreler arasına giren sıvının büyük kısmı tekrardan venöz sisteme geçmektedir. Bu sıvının kalan yaklaşık %10'luk kısmı ise lenf kapillerleri aracılığıyla lenfatik sisteme geçer. Lenf kapillerleri birçok dokuda ve vücudun genelinde yaygın olarak bulunmaktadır.^{2,4,6,7}

Lenf Kapillerleri Bulunmayan Dokular

- Merkezi sinir sistemi
- Kıkırdak, epidermis, tırnak, kıl ve kornea gibi avasküler dokular
- Orbita ve bulbus oculi
- İç kulak
- Kemikler

2. Lenf Damarları

Lenf kapillerlerinin birleşmesi sonucunda lenf damarları meydana gelir. Lenf damarları yapısal olarak küçük çaplı venöz damarlara benzemektedir. Venöz damara göre duvarı daha incedir. Yine venöz damarlara göre daha fazla sayıda kapak içerirler. Lenf damarları, kan damarlarına paralel olarak seyreder. Lenf damarları, yüzeysel ve derin olmak üzere iki gruba ayrılır. Yüzeysel lenf damarları cilt altı dokuda (fascia superficialis) yüzeysel venlere eşlik eder. Derin lenf damarları ise derin arter ve venlere eşlik eder. Lenf damarları seyirleri esansında lenf düğümlerine uğrarlar. Lenf düğümüne lenf sıvısını getiren lenf damarlarına afferent lenf damarları (vas lymphaticum afferens) denir. Lenf düğümünde filtre edilip işlemden geçen lenf sıvısını götüren lenf damarlarına ise efferent lenf damarları (vas lymphaticum efferens) denir. Dalak, timus, tonsillalar ve peyer plaklarında sadece efferent lenf damarı vardır. Bu yapıların afferent lenf damarı yoktur. Bu nedenle bu dokulara lenfa gelmez.

Lenf damarlarının inflamasyonuna lenfanjit denilmektedir. Lenfanjit vakalarında etkilenen lenf damarları boyunca kırmızı çizgiler görülebilir.

Lenf damarlarının herhangi bir nedenden ötürü tıkanması sonucunda tıkanıklığın gerisinde lenfa birikir ve lenf ödem görülür.^{2,4,6,7}

3. Lenf Düğümleri

Lenfatik damarlar boyunca dizilmiş, vücudumuzda yaygın olarak bulunan kapsüllü ve fasülye şeklinde yapılardır. Yetişkin bir insan vücudunda yaklaşık 500-600 adet lenf düğümü bulunmaktadır. Lenf düğümlerinde bulunan lenfosit ve makrofajlar vücudun sa-

vunmasında oldukça önemli rol alırlar. Afferent lenf damarlarıyla gelen lenfayı adeta süzerler. Bu işlem sonucunda lenfada bulunan yabancı cisimleri ve mikroorganizmaları etkisiz hale getirirler. Süzülen lenfa efferent lenf damarları aracılığıyla lenf düğümünden uzaklaştırılır. Lenf düğümleri korteks ve medulla olmak üzere iki bölümden oluşur. Dışta bulunan korteksten afferent lenf damarları lenf düğümüne girer. İçte bulunan medulladan ise efferent lenf damarları başlar. Lenf düğümleri vücutta yaygın olarak bulunmalarına karşın bazı bölgelerde gruplaşır. Lenf düğümlerinin vücutta gruplaşma yaptığı başlıca bölgeler boyun, aksilla, inguinal bölge, mediastinum, pelvis, gastrointestinal traktus ve karın arka duvarıdır. En yoğun olarak gastrointestinal traktusta bulunmaktadır. Lenf düğümlerinin ekstremitelerde ve vücut boşluklarının duvarlarında yer alanlarına parietal lenf düğümleri denir. Organlara yakın olanlara ise visseral lenf düğümleri denir.

Genel olarak bir organ veya dokunun lenf drenajı, o dokuyu veya organı besleyen arterin başlangıç noktasında bulunan lenf düğümlerine olur. Örnek vermek gerekirse testislerin ve ovaryumların lenfatik drenajı arterlerinin başlangıç noktasında bulunan nodi aortici laterales'e olur.

Vücudun belli bir bölgesinden veya organından gelen lenf sıvısının ilk süzülmesi lenf düğümüne sentinel lenf düğümü (bekçi lenf düğümü) denir. Sentinel lenf düğümleri enfeksiyon etmenleri ve tümör hücrelerinin ilk tutulduğu yerler olması nedeniyle klinik açıdan oldukça önemlidir.

Lenf düğümlerinin enfeksiyonuna lenfadenit, lenf düğümünün büyümesine ise lenfadenomegali denir. Fizik muayenede büyümüş lenf düğümlerinin teşhis edilmesine lenfadenopati denir.^{2,4,6,7}

Başın Lenf Düğümleri (Nodi Lymphoidei Capitis)

Nodi occipitalis: M. trapezius'un os occipitale'ye tutunma yerine yakın olarak bulunurlar. Oksipital bölgenin saçlı derisinin lenfini alır.

Nodi mastoidei (retroauriküler, postauriküler): M. sternocleidomastoideus'un processus mastoideus'a tutunma yerine yakın olarak bulunurlar. Saçlı derinin posterolateralinin lenfini alır. Ek olarak kulağın ve dış kulak yolunun arka duvarının lenfini alır.

Nodi parotidei superficialis: Tragus'un önünde fascia parotideanın yüzeyinde bulunurlar. Kulağın ön yüzü, saçlı derinin ön yüzü, yanak, dış kulak yolu, göz kapakları ve yüzün üst yarısının lenfini alır.

Nodi parotidei profundi: Fascia parotideanın derininde glandula parotideanın içinde bulunur. Orta kulak, fossa temporalis, fossa infratemporalis, nasopharynx, üst molar dişler ve dış etlerinden lenf alır.

Nodi linguales: M. hyoglossus'un üzerinde bulunurlar. Bazen bulunmayabilirler.

Başın lenf düğümlerinin lenfası nihayi olarak derin boyun lenf düğümlerine drene olur.^{2,4,6,7}

Boyun Lenf Düğümleri (Nodi Lymphoidei Colli)

Nodi submentales: Trigonum submentale'de yer alırlar. Ağız tabanı, dilin ucu, alt dudağın lenfini alırlar.

Nodi submandibulares: Trigonum submandibulare'de bulunurlar. Dudaklar, alın, yanak, dil ve dış etlerinin lenfasını alırlar.

Nodi cervicale anteriores: Hyoid kemiğin altında, regio cervicalis anterior'da konumlanmışlardır. Vena jugularis anterior'un yakınlıklarında bulunurlar. Hyoid kemiğin altında kalan regio cervicalis anterior'un derisinin lenfini alırlar.

Nodi infrahyoidei: Hyoid kemiğin altında, membrana thyrohyoidea'nın önünde yer alırlar.

Nodi prelaryngei: Larynx'in önünde yer alırlar. Büyüdüklerinde delphian lenf nodu olarak adlandırılır. Bu lenf nodu tiroid ve larynx kanserlerinde tutulabilir.

Nodi pretracheales: Trachea'nın önünde yer alırlar.

Nodi paratracheales: Trachea ve oesophagus'un beraberce oluşturduğu olukta bulunurlar. Nervus laryngeus recurrens'e yakın olarak bulunurlar.

Nodi retropharyngealis: Prevertebral fasya ile faringeal fasya arasında yer alırlar. Cavitas nasi'nin büyük bölümü, cavitas tympani, nasopharynx, sinus sphenoidales ve sinus ethmoidales posteriores'ten lenf alırlar. Retropharyngeal lenf düğümlerinin büyümesi oesophagus'a bası yapacağı için yutma güçlüğüne (disfaji) neden olabilir.

Nodi cervicales superficialis: Vena jugularis externa'ya yakın olarak m. sternocleidomastoideus'un üzerinde yer alırlar. Dış kulak yolunun tabanı, kulak memesi, regio parotidea'nın alt bölümünün lenfini alırlar.

Nodi cervicales profundi: Vagina carotica'nın içinde vena jugularis interna'ya yakın olarak bulunurlar. Bu lenf düğümü grubunda yer alan iki adet özel lenf nodu bulunur. Bu iki lenf düğümü diğerlerine göre daha büyüktür. Bu lenf düğümlerinden üstte bulunanı nodus jugulodigastricus'tur. Nodus jugulodigastricus tonsilla palatina'nın ve dilin lenfasını alır. Altta bulunanı ise nodus jugulomohyoideus'tur. Nodus jugulomohyoideus dilin lenfasını alır. Bu büyük lenf düğümü grubunda bulunan diğer bir önemli lenf nodu topluluğu ise fossa supraclavicularis major'de bulunan nodi supraclaviculares'tir. Nodi supraclaviculares'in ductus thoracicus ile olan bağlantıları klinik açıdan oldukça önemlidir. Özellikle mide olmak üzere gastrointestinal sistem organlarının kanserlerinin metastatik hücreleri ductus thoracicus ile olan bu bağlantı yüzünden sol supraklaviküler lenf nodlarına gelebilir. Böyle bir durumda burada bulunan lenf düğümlerinin birinde büyüme meydana gelebilir. Kanser metastazı için çok önemli bir bulgu olan buradaki büyümüş lenf düğümüne Virchow nodülü denir. Bu yüzden sol supraklaviküler bölgede ele gelen kitleler mutlaka ileri düzeyde araştırılmalıdır.

Nodi cervicales profundi, baş ve boyun terminal lenf nodlarıdır. Bu nedenle baş ve boyun lenfasının son uğrak yeri bu lenf düğümleridir. Nodi cervicales profundi'nin efferentleri birleşerek truncus jugularis'i oluşturur.^{2,4,6,7}

Üst Ekstremiteler Lenf Düğümleri (Nodi Lymphoidei Membri Superioris)

Üst ekstremitenin lenf damarları avuç içi ve el sırtında oluşmaya

başlar. Oluşan bu damarlar yüzeysel ve derin olmak üzere iki ayrı yol izler. Yüzeysel lenf damarları medial ve lateral olarak iki ayrı yol izler.

Medial tarafta ilerleyen yüzeysel lenf damarları önce nodi cubitales superficialis'e gelir, ardından kol boyunca ilerleyerek aksillada yer alan nodi humerales'e ulaşır.

Lateralde ilerleyen lenf damarları ise vena cephalica'yı takip ederek nodi deltopectorales'e gelir. Buradan çıkan efferent damarlar aksillada bulunan nodi apicales'e ulaşır.

Derin lenf damarları ise a. radialis ve a. ulnaris boyunca ilerleyerek önce nodi cubitales profundus'a gelir, ardından kol boyunca ilerleyerek aksillada yer alan nodi humerales'e ulaşır.

Üst ekstremitelerde lenf düğümleri aksiller ve ekstraaksiller olmak üzere iki grupta inceleneceğiz.^{4,6,7}

Ekstraaksiller Lenf Düğümleri (Aksilla Harici Lenf Düğümleri)

Nodi cubitales: Dirsek çevresinde epicondylus medialis'in yakınında, vena basilica'nın ise medialinde bulunurlar. Derin ve yüzeysel lenf nodu grupları vardır. Yüzeysel lenf nodu grubu üst ekstremitenin yüzeysel medial lenf damarlarının lenfasını alır. Derin lenf nodu grubu ise üst ekstremitenin derin lenf damarlarının lenfasını alır. Bu lenf nodu gruplarından çıkan efferent lenf damarları aksillada bulunan nodi humerales'e gider.

Nodi deltopectorales: Vena cephalica'nın sonlanım noktasına yakın trigonum clavipectorale içerisinde bulunurlar. Üst ekstremitenin yüzeysel lateral lenf damarlarının lenfasını alırlar. Efferent lenf damarları aksillada yer alan nodi apicales'e gider.^{2,4,6,7}

Aksiller Lenf Düğümleri (Nodi Axillares)

Aksillada yer alan 20-30 adet lenf düğümünden oluşan büyük ve önemli bir lenf grubudur. Aksiller lenf düğümleri üst ekstremitenin, aynı taraf göbük üzerinde kalan karın ile göğüs duvarının lenfasını alırlar. Ek olarak memenin lenfasının yaklaşık % 75'ni alırlar. Aksiller lenf düğümlerinin 5 adet alt lenf düğümü grubu vardır.

Nodi humerales (laterales): Vena axillaris'in posteromedialinde bulunan 4-6 adet lenf düğümüdür. Üst ekstremitenin yüzeysel medial ve derin lenf damarlarının taşıdığı lenfayı alır. Efferentleri nodi centrales'e gider.

Nodi pectorales (anteriores): Musculus pectoralis minor'un alt kenarı boyunca dizilmiş 3-5 adet lenf düğümüdür. Bu lenf düğümleri umblikus üstü karın ön duvarı, toraks ön duvarı ve memeden lenfa alırlar. Efferentleri nodi centrales ve nodi apicales'e gider.

Nodi subscapulares (posteriores): Aksillanın arka duvarında vasa subscapulares boyunca yerleşim gösteren 6-7 adet lenf düğümüdür. Ensenin alt bölgesi, omuz ve sırttan lenfa alır. Efferentleri nodi centrales'e gider.

Nodi centrales: Aksillada yağ dokusu içinde bulunan 3-4 adet lenf düğümüdür. Bu grup lenf düğümleri nodi humerales, nodi pectorales ve nodi subscapulares'ten lenfa alır. Nodi centrales'ten çıkan efferent lenf damarları nodi apicales'e gider.

Nodi apicales: Aksillanın tepesinde bulunan 6-12 adet lenf düğümüdür. Vena axillaris'in medialinde bulunur. Diğer aksiller lenf düğümlerinin hepsinin lenfasını alırlar. Nodi apicales'in efferentleri birleşerek truncus subclavius'u oluşturur. Nodi apicales'in büyümesi vena cephalica'ya bası yapabilir ve lümeninin kapanmasına neden olabilir.

Aksiller lenf düğümlerinin çıkarılması işlemi esnasında nervus thoracicus longus ve nervus thoracodorsalis hasarlanabilir.^{2,4,6,7}

Toraks Lenf Düğümleri (Nodi Lymphoidei Thoracis)

Toraks lenf düğümleri parietal ve visseral lenf düğümleri olmak üzere iki gruba ayrılır. Parietal lenf düğümleri toraks duvarının, visseral lenf düğümleri ise toraks boşluğunda bulunan organların lenfasını alır.

Toraks duvarının lenfası toraks parietal lenf düğümleri, aksiller lenf düğümleri ve abdominal parietal lenf düğümlerine drene olmaktadır.

Toraks Parietal Lenf Düğümleri

Nodi paramammarii: Memenin lateralinde yer alırlar. Aksiller lenf düğümleri ile bağlantılıdır.

Nodi parasternales: Arteria thoracica interna boyunca dizili 4-6 adet lenf düğümüdür. Umblikus yukarısında kalan karın ön duvarı, toraks duvarı, diaphragma, karaciğer üst yüzü ve memenin lenfasını alır. Efferentleri truncus bronchomediastinalis'in oluşumuna katılır.

Nodi intercostales: Kaburga başlarına yakın olarak interkostal aralıkların arka bölümünde bulunurlar. Pleura parietalis, columna vertebralis ve interkostal aralıkların lenfasını alırlar. Nodi intercostales'ten çıkan efferent lenf damarları sağ tarafta ductus lymphaticus dexter'e, sol tarafta ise ductus thoracicus'a drene olurlar.

Nodi phrenici superiores: Diaphragma'nın üst yüzünde bulunan lenf düğümüdür. Diaphragma, karaciğer ve karın ön duvarından lenfa alırlar.

Toraks Visseral Lenf Düğümleri

Toraks visseral lenf düğümleri buldukları konuma göre üç gruba ayrılır.

Ön grup lenf düğümleri: Nodi prepericardiaci, nodi brachiocephalici bu grupta yer alır. Perkiard, kalp, timus ve glandula thyroidea'dan lenfa alırlar.

Orta grup lenf düğümleri: Nodi tracheobronchiales, nodi paratracheales, nodi pericardiaci laterales, nodi broncopulmonales, nodi intrapulmonales bu grupta yer almaktadır. Bu grupta bulunan lenf düğümleri akciğerler ve alt solunum yollarının lenfasını alır. Efferentleri truncus bronchomediastinalis aracılığı ile sağda ductus lymphaticus dexter'e, solda ise ductus thoracicus'a gelir.

Arka grup lenf düğümleri: Mediastinum posterius'ta aorta thoracica ve oesophagus boyunca dizilen yaklaşık 10 adet lenf düğümünden oluşur. Nodi prevertebrales ve nodi juxtaoesophageales bu grup içinde yer almaktadır.^{2,4,6,7}

Memenin Lenfatik Drenajı

Memenin lenfatik drenajının bilinmesi meme kanserlerinin yayılımı hakkında fikir verdiği için klinik açıdan oldukça önemlidir. Memenin lenfasının yaklaşık %75-80'i aksiller lenf düğümlerine drene olur. Geri kalan yaklaşık %20'i parasternal lenf düğümlerine akar. Az bir kısım lenfa da interkostal, diafragmatik ve karşı taraf lenf düğümlerine gider.

Meme lenfası daha çok aksiller lenf düğümlerine aktığı için meme muayenesi yaparken mutlaka koltuk altı muayenesi de yapılmalıdır. Koltuk altında ele gelen kitleler meme kanseri yönünden ileri düzeyde araştırılmalıdır. Bazı kaynaklarda üst ekstremiteler lenf düğümlerinden sayılan nodi interpectoriales (Rotter lenf düğümü) iki pektoral kasın arasında bulunmaktadır. İki pektoral kasın arasında bulunması sebebiyle koltuk altı muayenesinde gözden kaçırılabilir. Bu nedenle fizik muayene esnasında bu lenf düğümleri de mutlaka kontrol edilmelidir. Bunlara ek olarak meme kanserinde, memenin yüzeysel lenf damarları tümör hücreleri tarafından tıkanıp meme derisinde tipik portakal kabuğu görünümünü oluşturabilir.^{1,2,4,6,7}

Abdominal Lenf Düğümleri (Nodi Lymphoidei Abdominis)

Abdomen'in lenf düğümleri parietal ve visseral olarak ayrılmaktadır. Parietal grup karın arka duvarında aorta abdominalis ve vena cava inferior yakınlarında bulunur. Visseral grup ise truncus coeliacus, arteria mesenterica superior ve arteria mesenterica inferior civarında yer almaktadır.

Karın ön ve yan duvarlarının lenfası farklı lenf düğümü gruplarına ulaşır. Umblikus üstü kısım aksiller lenf düğümleri ve toraks parietal lenf düğümlerine drene olur. Umblikus altı bölümün lenfası ise inguinal lenf düğümleri ve abdominal parietal lenf düğümlerine drene olmaktadır.^{2,4,6,7}

Abdomen Parietal Lenf Düğümleri

Nodi lumbales: Karın arka duvarında aorta abdominalis ve vena cava inferior yakınlarında yer alırlar. 3 gruba ayrılırlar.

Nodi lumbales dextri: Sağ tarafta vena cava inferior boyunca dizili olarak bulunurlar. Prekaval, laterokaval ve retrokaval olmak üzere 3 alt grubu vardır.

Nodi lumbales intermedii: Vena cava inferior ve aorta abdominalis arasında bulunurlar.

Nodi lumbales sinistri: Sol tarafta aorta abdominalis boyunca dizili olarak bulunurlar. Preaortik (nodi preaortici), lateroaortik (nodi aortici laterales, nodi paraaortici) ve retroaortik (nodi retroaortici) olmak üzere 3 alt grubu vardır.

Nodi epigastrici inferiores: Arteria epigastrica inferior boyunca dizili olarak bulunurlar. Umblicus altı karın ön duvarının lenfasını drene ederler.

Nodi phrenici inferiores: Arteria phrenica inferior'un başlangıç noktasına yakın olarak bulunurlar. Diaphragma'nın alt yüzünün lenfasını drene ederler.

Parietal lenf düğümlerinin lenfası truncus lumbalis dexter ve sinister yolu ile cisterna chyli'ye drene olur.^{2,4,6,7}

Abdomen Visseral Lenf Düğümleri

Vena porta hepatis'in venöz kan topladığı bölgelerden ve karaciğerden lenfa drene ederler. Abdominal visseral lenf düğümleri nodi coeliacı, nodi mesenterici superiores ve nodi mesenterici inferiores olmak üzere 3 büyük lenf düğümü grubundan oluşur.

Nodi coeliacı: Truncus coeliacus'un etrafında bulunan lenf düğümüdür. Truncus coeliacus'un beslediği bölgelerin lenfasını drene ederler. Lenfasını aldığı bu lenf nodları; nodi hepatici, nodi pancreatici, nodi pancreaticoduodenales, nodi splenici, nodi gastrici dextri ve sinistri, nodi gastromentales dextri ve sinistri ve nodi pylorici'dir.

Nodi mesenterici superiores: Arteria mesenterica superior'un başlangıç noktasına yakın olarak bulunurlar. Arteria mesenterica superior'un kanlandığı bölgelerden lenfa drene ederler. Lenfasını aldığı bu lenf nodları; nodi juxtaintestinales, nodi ileocolici, nodi retrocaecales, nodi precaecales, nodi mesocolici ve nodi appendiculares'tir.

Nodi mesenterici inferiores: Arteria mesenterica inferior'un başlangıç noktasına yakın olarak bulunurlar. Arteria mesenterica inferior'un kanlandığı bölgelerin lenfasını drene ederler. Lenfasını aldığı bu lenf nodları; nodi sigmoidei ve nodi rectalis superiores'tir.

Nodi mesenterici superiores ve inferiores birlikte nodi mesenterici (mesenterik) lenf nodları olarak adlandırılırlar. Mezenterik lenf nodları yaklaşık 200 adet lenf düğümüyle insan vücudunun en kalabalık lenf düğümü topluluğudur.

Abdominal visseral lenf düğümlerinin lenfası truncus intestinalis yolu ile cisterna chyli'ye drene olur.^{2,4,6,7}

Pelvis Lenf Düğümleri (Nodi Lymphoidei Pelvis)

Pelvis lenf düğümleri de parietal ve visseral olmak üzere iki alt gruba ayrılmaktadır. Parietal lenf düğümleri, pelvis duvarında büyük damarların çevresinde bulunmaktadır. Visseral lenf düğümleri ise pelvik organlara yakın olarak yerleşmişlerdir.

Pelvis Parietal Lenf Düğümleri

Nodi iliacei externi: Vasa iliaca externa çevresinde bulunan sayıları yaklaşık 10 adet lenf düğümüdür. Bu lenf düğümleri yüzeysel ve derin inguinal lenf düğümleri, penis, clitoris, umblikus altı karın ön duvarından lenfa alır. Efferentleri nodi iliaca communis'e gider.

Nodi iliacei interni: Vasa iliaca interna çevresinde bulunan lenf düğümüdür. Arteria iliaca interna'nın kanlandığı alanlardan lenfa alırlar. Pelvik organlar, derin perine aralığı ve urethra'dan lenfa alırlar. Efferentleri nodi iliaca communis'e gider.

Nodi iliacei communes: Arteria iliaca communis yakınlarında bulunan yaklaşık 5 adet lenf düğümüdür. Nodi iliacei interni ve externi'den gelen lenfayı alırlar. Efferentleri lateral aortik (paraaortik) lenf nodlarına akar.

Nodi sacrales: Vasa sacrales çevresinde bulunurlar.

Pelvis Visseral Lenf Düğümleri

Nodi prevesicales, paravesicales ve retrovesicales: Mesaneninin

önünde, çevresinde ve arkasında bulunan lenf nodlarıdır.

Nodi parauterini: Uterus'un etrafında bulunurlar.

Nodi paravaginales: Vagina'nın etrafında bulunurlar.

Nodi pararectales: Rectum'un etrafında bulunurlar.^{2,4,6,7}

Alt Ekstremitte Lenf Düğümleri (Nodi Lymphoidei Membri Inferioris)

Alt ekstremitte lenfası ayakta başlayarak yüzeysel ve derin lenf damarları ile taşınmaktadır. Yüzeysel lenf damarları medial ve lateral olmak üzere iki farklı yol izler. Yüzeysel medial lenf damarları, yüzeysel lateral lenf damarlarına göre sayıca fazladır.

Yüzeysel medial lenf damarları yukarı doğru ilerleyerek yüzeysel inguinal lenf düğümlerinin alt grubuna (nodi inferiores) drene olur. Yüzeysel lateral lenf damarları ise önce nodi poplitei'de sonlanır. Ardından alt ekstremitenin derin lenf damarları ile nodi inguinales profundi'ye drene olur.

Derin lenf damarları arterleri takip ederek önce nodi poplitei'ye gelir. Ardından yükselerek nodi inguinales profundi'ye drene olur.

Alt ekstremitte lenf düğümleri popliteal ve inguinal olmak üzere iki ana lenf düğümü grubu olarak yer almaktadırlar.^{2,4,6,7}

Popliteal Lenf Düğümleri (Nodi Poplitei)

Fossa poplitea'da vena saphena parva'nın sonlanma yerine yakın olarak bulunan 6-7 adet lenf düğümüdür. Yüzeysel lateral ve derin lenf damarlarının lenfasını alırlar. Efferentleri derin inguinal lenf düğümlerine gider.

Ayağın ve topuğun dış yanında bulunan lezyonlarda nodi poplitei sık olarak etkilenir.

Inguinal Lenf Düğümleri (Nodi Lymphoidei Inguinales)

Yüzeysel ve derin olmak üzere iki gruptan oluşur. Yüzeysel inguinal lenf nodları sayıca daha fazladır.

Nodi inguinales superficiales: Regio femoris anterior'da ligamentum inguinale'ye yakın olarak bulunurlar. Uyluğun derin fasyası olan fascia lata'nın yüzeyinde uyluğun yüzeyel fasyasının içinde yer alırlar. Nodi superolaterales, nodi superomediales ve nodi inferiores olmak üzere üç gruba ayrılırlar.

Nodi superolaterales: Hiatus saphenus'un superolateralinde bulunurlar. Umblikus altı karın ön duvarı ve gluteal bölgenin lenfasını alır.

Nodi superomedialis: Hiatus saphenus'un medialinde bulunurlar. Canalis analis, perine, dış genital organlar, vagina'nın alt parçasından lenfa alır.

Nodi inferiores: Hiatus saphenus'un altında (distalinde) vena saphena magna'nın terminal bölümü boyunca dizili bulunurlar. Alt ekstremitenin yüzeysel medial lenf damarlarını alırlar.

Yüzeysel inguinal lenf düğümlerinin efferentleri derin inguinal lenf düğümlerine gider.

Nodi inguinales profundi: Fascia lata'nın derininde bulunurlar. Vena femoralis'in medialinde dizilirler. İçlerinden biri canalis femoralis içinde bulunur. Bu lenf noduna Rosenmüller veya Cloquet lenf nodu denir. Nodi inguinales profundi alt ekstremitenin yüzeysel lateral ve derin lenf damarlarını alır. Ayrıca yüzeysel inguinal lenf nodlarının da lenfası nihai olarak nodi inguinales profundi'ye gelir. Ek olarak glans penis (clitoridis) ve labium minus pudendi'nin lenfasını da alır. Nodi inguinales profundi'den çıkan efferent lenf damarları nodi iliacei externi'ye ulaşır.^{1,2,4,6,7}

Lenf Trunkusları

Terminal lenf düğümlerinden çıkan efferent lenf damarları birleşerek lenf trunkuslarını oluşturur.

Truncus jugularis: Nodi cervicales profundi'nin efferentlerinin birleşmesiyle oluşur. Baş ve boynun lenfasını taşır.

Truncus subclavius: Nodi axillares'in apikal grubunun efferent lenf damarlarının birleşmesiyle oluşur. Üst ekstremitenin ve umblikus üzeri karın ve göğüs duvarının lenfasını taşır.

Truncus bronchomediastinalis: Parasternal, brakiosefalik ve trakeobronşiyal lenf nodlarının efferent lenf damarlarının birleşmesiyle oluşur. Toraks duvarı, diaphragma, akciğerler, trake, bronşlar, karaciğerin üst yüzü, oesophagus ve kalbin lenfasını taşır.

Truncus jugularis, truncus subclavius ve truncus bronchomediastinalis sağ tarafta birleşerek ductus lymphaticus dexter'i oluşturur. Bazı vakalarda bu üç trunkus ayrı olarak venöz sisteme açılır.

Truncus jugularis, truncus subclavius ve truncus bronchomediastinalis sol tarafta ductus thoracicus'a açılır.

Truncus lumbalis: Lateroortik lenf nodlarının efferentlerinin birleşmesi sonucu oluşur. Sağ ve solda olmak üzere iki adettir. Alt ekstremitte, pelvis organları, testis, ovaryum, böbrek ve böbrek üstü bezi ve karın duvarının lenfini taşır. Truncus lumbalis'ler cisterna chyli'ye açılır.

Truncus intestinalis: Mide, ince bağırsaklar, kalın bağırsaklar, dalak, pankreas ve karaciğerin alt yüzünden gelen lenfayı taşır. Truncus intestinalis cisterna chyli'ye açılır.^{2,4,6,7}

Lenf Kollektörleri

Ductus lymphaticus dexter: Truncus jugularis, truncus subclavius ve truncus bronchomediastinalis sağ tarafta birleşerek ductus lymphaticus dexter'i oluşturur. Ductus lymphaticus dexter sağ üst ekstremitte, baş ve boynun sağ yarısı, sağ akciğer ve bronşiyal sistem, sağ toraks boşluğunda bulunan organlar, sağ diaphragma kubbesi, kalbin sağ yarısı, karaciğerin diaphragma'ya komşu yüzü ve sol akciğerin alt lobunun büyük bölümünün lenfasını taşır. Ductus lymphaticus dexter genellikle sağ angulus venosus'a veya angulus venosus dexter'i oluşturan vena jugularis interna dextra veya vena subclavia dextra'ya dökülür.

Cisterna chyli ve Ductus thoracicus: Cisterna chyli L1-L2 vertebrae'nin gövdelerinin hizasında bulunur. Truncus lumbalis dexter, truncus lumbalis sinister ve truncus intestinalis'in birleşmesiyle oluşur. Alt ekstremiteler, pelvik organlar ve pelvis duvarı, karın organları ve karın duvarının lenfası cisterna chyli'de toplanır. Cis-

terna chyli'nin üst ucundan ductus thoracicus başlar. Ductus thoracicus cisterna, chyli'de biriken lenfayı yukarı doğru taşıyıp venöz sisteme aktarmakla görevli bir kanaldır. Yapı olarak orta çaplı venlere benzemektedir. Ductus thoracicus'un yetişkin insanlarda uzunluğu yaklaşık 40 cm'dir. Cisterna chyli'nin üst ucundan T12 vertebra'nın alt kenarı hizasından başlar ve boyun köküne kadar yükselir. Bu nedenle ductus thoracicus'un pars abdominalis, pars thoracica ve pars cervicalis olmak üzere 3 parçası vardır. Cisterna chyli'nin üst ucundan başladıktan sonra yukarı doğru seyreder ve hiatus aorticus'tan geçerek mediastinum posterior'a gelir. Hiatus aorticus'tan geçtikten sonra orta hattın sağında aorta thoracica ile vena azygos arasında olmak üzere yukarı doğru yükselir. Mediastinum posterior'da yukarı doğru yükseldikçe önce orta hatta, daha sonra orta hattın soluna geçer. Seyri esnasında vena hemiazygos ve vena hemiazygos accessoria'nın önünden, oesophagus'un arkasından geçer. Ardından mediastinum superior'a giriş yapar. Arcus aorta'nın arkasından yukarı doğru seyrine devam eder ve C7 vertebra'nın processus transvers'u hizasına kadar yükselir. Ardından bu hizada arcus ductus thoracici denilen arkusunu yapar. Aşağı doğru seyrine devam ederek genellikle angulus venosus sinister'e açılır. Bazı vakalarda angulus venosus sinister'i oluşturan vena jugularis interna sinistra veya vena subclavia sinistra'ya da açılabilir. Venöz sisteme açılma noktasından hemen önce kapak içermektedir. Bu kapak sayesinde venöz sistemden ductus thoracicus'a kan geçişi engellenir.

Ductus thoracicus baş ve boynun sol yarısı, sol üst ekstremiteler, sol toraks boşluğu, diaphragma'nın sol kubbesi, kalbin sol yarısı, abdomen, pelvis ve alt ekstremitelerin lenfasını taşır.

Toraks cerrahisi esnasında ductus thoracicus zarar görebilir. Ductus thoracicus hasar görürse içerisinde bulunan lenf sıvısı plevral boşlukta birikebilir. Bu duruma şilotoraks denir. ^{2,4,6,7}

Lenfatik Organlar

Lenfatik organlar, primer ve sekonder lenfoid organlar olmak üzere iki grupta incelenir. Primer lenfoid organlar timus ve kemik iliğidir. Primer lenfoid organlar ürettikleri lenfositler veya salgıladıkları hormonlar ve faktörler ile sekonder lenfoid organların gelişimini sağlarlar. Sekonder lenfoid organlar dalak, tonsillalar, lenf düğümleri ve mukoza ile ilişkili lenfoid dokular (MALT)'dir.

Timus (Thymus)

Timus, göğüs boşluğunda mediastinum anterior ve mediastinum superior'da yer alan primer lenfoid organdır. Timus pericardium'un önünde, manubrium sterni'nin arkasında bulunur. Prenatal ve postnatal dönemlerde lenfoid dokuların ve organların sağlıklı gelişimi için mutlaka gereklidir.

Kemik iliğinde üretilen T lenfositler timusa gelir. Burada T lenfositler gelişir, farklılaşır ve olgunlaşır. Bu görevlere ek olarak lenfoid organların çalışmasını düzenleyen hormonları ve faktörleri salgılar. Bu nedenle endokrin organ olarak da görev yapar.

Timusun boyutları yaş ile beraber oldukça değişkenlik gösterir. Doğumdan sonra puberteye kadar büyümeye devam eder. Yaklaşık olarak 40 gram ile en büyük boyutlara puberte döneminde ulaşır. Puberteden sonra timus tedricen küçülür ve yağ dokusuna dönüşmeye başlar.

Timus pembe renkte görünen kapsüllü bir organdır. Sağ ve sol olmak üzere iki lobtan oluşur. Timusun lobları (lobus thymi) kapsülden gelen bölmelerle lobüllere (lobuli thymi) ayrılır. Her timus lobülü korteks ve medulla bölümlerinden oluşur. Kortekste bol miktarda T lenfosit bulunur. Medullada ise lenfositler sayıca azdır. Medullada timusa özel epitelyal retiküler hücrelerin oluşturduğu hassal cisimcikleri bulunmaktadır.

Timus, arteria thoracica interna ve arteria thyroidea inferior'dan kaynaklanan dallar ile beslenmektedir. Timusun venleri arterlere eşlik ederek vena brachiocephalica sinistra'ya dökülür.

Timusun afferent lenfatik damarları yoktur. Bu nedenle timusa lenfa gelmez. Timusun sadece efferent lenfatik damarları mevcuttur.

Timus tümörleri oesophagus'a bası yapabilir. Bu durum nedeniyle hastada yutma güçlüğü görülebilir. Timus tümörleri trachea'ya bası yaparak öksürük ve boğuk sese neden olabilir. ^{2,4,6,7}

Kemik İliği (Medulla Ossium)

Uzun kemiklerin cavitas medullaris'i ile yassı kemiklerin boşluklarının içinde bulunur. Kemik iliği kandan daha koyu renkte ve akışkanlığı kana göre daha azdır. İki çeşit kemik iliği vardır. Kırmızı kemik iliği olarak da adlandırılan medulla ossium rubra ve sarı kemik iliği olarak da adlandırılan medulla ossium flava. Kırmızı kemik iliği ürettiği eritrositlerde bulunan hemoglobin nedeniyle kırmızı renke görünür. Sarı kemik iliği ise ihtiva ettiği çok sayıda yağ hücresi nedeniyle sarı renktedir. Kırmızı kemik iliği aktif olarak kan üretirken, sarı kemik iliği ise yedek olarak bekler. Sarı kemik iliği aşırı kan kaybı, hipoksi gibi kan ihtiyacının arttığı durumlarda tekrar aktifleşip kan üretebilir. Yenidoğanda kemik iliğinin hepsi kırmızı kemik iliğidir. Yaş ile beraber kırmızı kemik iliği sarı kemik iliğine dönüşmeye başlar. Yetişkinlerde kafatası kemikleri, kaburgalar, sternum, omurlar, clavicula, scapula, pelvis kemiklerinde kırmızı kemik iliği bulunur. ^{2,4,6,7}

Dalak (Splen, Lien)

Karın boşluğunun sol üst kadransında diaphragma'nın altında bulunur. Dalak 9 ile 11. costa'lar arasında bulunmaktadır. Dalak vücudun en büyük solid lenfoid organıdır.

Dalak prenatal ve doğumdan hemen sonra kırmızı kan hücrelerini (eritrosit) üretir. Yetişkinlerde ise bu fonksiyonunu kaybeder. Fakat ağır kan kayıplarında dalak aktifleşip eritrositleri yeniden üretebilir.

Kullanılmayan veya hasarlanmış kan hücrelerini, kanda bulunan bakterileri ve yabancı partikülleri temizler.

Dalağın kan depolama görevi de mevcuttur. Ayrıca hücresel ve humoral yanıtın sağlıklı olarak ortaya çıkmasında da görev yapmaktadır.

Dalak çok zengin arteriyel kan akımı alır. Bu nedenle canlıda koyu kırmızı renktedir. Dalağın dokusu oldukça yumuşak ve frajildir. Bu nedenle özellikle karın bölgesine alınan künt ve delici travmalarda yırtılabilir. Zengin kan akımı nedeniyle de dalak yırtılmaları şiddetli kanamalara neden olur.

Dalağın facies diaphragmatica ve facies visceralis olmak üzere iki yüzü vardır. Dalağın extremitas posterior ve anterior olmak üzere iki ucu mevcuttur. Dalağın margo superior ve margo inferior olmak üzere iki kenarı bulunur.

Facies visceralis'te dalağın hilumu (hilum splenicum) bulunmaktadır. Dalağa ulaşan damar ve sinirler bu kapıyı kullanarak dalağa girer veya dalağı terkeder.

Dalak, hilumu dışında tümüyle peritonla sarılı halde bulunduğu intraperitoneal bir organdır.

Dalak ile mide arasında ligamentum gastrosplenicum uzanır. Bu ligamentin içinde vasa gastrica breves ve vasa gastroomentalis sinistra bulunur. Dalak ile sol böbrek arasında ligamentum splenorenale uzanır. Bu ligamentin içinde vasa splenica ve cauda pancreatis bulunur.

Dalağın arteriyel kanı arteria splenica tarafından sağlanır. Arteria splenica, truncus coeliacus'un dalıdır. Arteria splenica oldukça kalın ve kıvrımlı bir arterdir.

Dalağın venöz kanı vena splenica yolu ile uzaklaştırılır. Vena splenica, vena mesenterica superior ile birleşerek vena portae'yi oluşturur.

Dalak otonom sinir sistemi tarafından innerve edilir. Otonom sinirleri plexus coeliacus'tan derive olan plexus splenicus'tan gelir.

Dalağın afferent lenf damarı yoktur. Bu nedenle dalağa lenfa gelmez. Dalağın efferent lenf damarları mevcuttur. Bu efferent lenf damarları nodi splenici ve nodi pancreatici'ye gelir.

Dalak sol üst kadranda kaburgaların derininde olduğu için sağlıklı bir insanda fizik muayenede palpasyonla hissedilmez. Dalak enfeksiyon, malignite, bazı kan hastalıkları ve bazı metabolik hastalıklarda büyüyebilir. Dalağın büyümesine splenomegali denir. Splenomegali durumlarında dalak kaburgaların aşağısına ineceği için palpasyonla hissedilebilir.

Sol tarafta linea axillaris mediana, 6. costa ve arcus costalis arasında kalan bölge traube alanı olarak adlandırılır. Sağlıklı bir insanda bu alanda perküsyonla timpanik ses alınır. Splenomegali durumlarında ise buradan mat bir ses alınır.^{2,4,6,7}

Mukoza ile İlişkili Lenfoid Dokular (MALT)

Mukoza altında lenfositlerin kordonlar veya koloniler halinde yerleşmesiyle oluşur. Lenf düğümlerinden farkı kapsülsüz olmasıdır. Tonsillalar, sindirim sistemi mukozası (ince bağırsaklarda Peyer plakları), solunum sistemi mukozası, ürogenital sistem mukozasında ve deride bulunurlar. Ürettikleri salgısal antikorlar ile buldukları bölgeleri patojenlere karşı lokal olarak korurlar.^{2,4,6,7}

Tonsillalar (Bademcikler)

Cavitas nasi ile nazofarinksin, cavitas oris ile orofarinksin geçiş

sınırında mukoza altında yer alan dışardan görülebilen lenfoid yapılarıdır. Bu iki geçiş sınırında olduğu için ağız ve burundan giren mikroorganizmaları tutarak onları etkisiz hale getirmeye çalışırlar. Bu iki geçiş bölgesinde halka şeklinde koruyucu bir savunma yapısı oluştururlar. Bir adet tonsilla pharyngealis, iki adet tonsilla tubaria, iki adet tonsilla palatina ve bir adet tonsilla lingualis olmak üzere toplam 6 adetlerdir. Waldeyer'in lenfatik halkası olarak adlandırılır. Enfeksiyon hastalıklarında ve alerjik nedenlerle büyüyebilirler.

Tonsilla pharyngealis büyümesi durumunda solunum yolunu daraltabilir. Klinikte adenoid vejetasyon olarak adlandırılır. Bu nedenle bu hastalarda burun tıkanıklıkları ve uykuda ağızdan nefes alma meydana gelebilir.

Tonsilla tubaria östaki borusunun çıkışında yer aldığı için büyüdüğünde bu kanalın çıkışını kapatabilir. Bu durumda hastalarda duyma problemleri, sık orta kulak iltihabı gibi klinik durumlar görülebilir.

Tonsilla palatina'nın büyümesi sonucunda hastalarda yutma güçlüğü meydana gelebilir.

Tonsilla lingualis'in büyümesi durumunda hastalarda uyku apnesi meydana gelebilir.

Tonsillaların neden oldukları bu durumlar sonucunda alınmaları gerekebilmektedir. Tonsillaların alınması işlemine tonsillektomi denilmektedir.^{2,4,6,7}

Hakem Değerlendirmesi: Dış bağımsız.

Çıkar Çatışması: Yazarlar çıkar çatışması bildirmemiştir.

Peer-review: Externally peer-reviewed.

Declaration of Interests: The authors declare that there are no competing interests.

Kaynaklar

1. Snell RS. *Clinical and Functional Histology for Medical Students*. Boston, Toronto, Little, Brown and Company; 1984.
2. Standring S. (Editor) *Gray's Anatomy: The Anatomical Basis of Clinical Practice* 42nd Edition. Elsevier; 2022.
3. FCAI, *Terminologia Anatomica*, Thime, Stuttgart, New York; 1998
4. Snell RS. *Clinical Anatomy for Medical Students*, Sixth Edition. M. Yıldırım, çeviri editörü. İstanbul, Nobel Tıp Kitabevleri; 2004.
5. Schumacher GH, Aumüller G. *Klinik Temelli Topografik İnsan Anatomisi*, S. Murat Akkın, Tania Marur, çeviri editörleri. Deomed Yayıncılık, İstanbul, 2010.
6. Yıldırım M. *İnsan Anatomisi* 7. Baskı. İstanbul, Nobel Tıp Kitabevleri; 2012.
7. Ozan H. *Premium Ozan Anatomi*. 3. Baskı. Ankara, Klinisyen Tıp Kitabevleri; 2014.

BÖLÜM 2

SOLUNUM SİSTEMİ

Tania Marur
Mehmet Üzel

Solunum Sistemi

Respiratory System

BÖLÜM HAKKINDA

Solunum sistemi, hücreler için gerekli olan sürekli oksijen ihtiyacının karşılanabilmesi ve atık bir gaz olan karbon dioksit gazının uzaklaştırılabilmesi için gaz alışverişinin gerçekleştiği ve havanın iletildiği organ ve yolları kapsar. Anatomik olarak solunum yolları üst ve alt solunum yolları olarak ikiye ayrılır. Baş ve boyunda yer alan burun, pharynx ve larynx üst solunum yollarına ait, göğüs kafesi içerisinde kalan trachea, bronşlar, bronşioler ve akciğer alt solunum yollarına aittir.

Fonksiyonel olarak ise solunum yolları iletilici ve respiratuvar bölümlerden oluşur. İletici sistem üst solunum yolları ile alt solunum yollarında terminal bronşiolerin distaline kadar olan kısım olup havanın iletilmesini sağlar. Respiratuvar bronşioler, ductus alveolaris, saccus alveolaris ve alveolus ise respiratuvar bölümü oluşturur. Burada gaz alış-verişi gerçekleşir.

Anahtar kelimeler: Burun, larynx, trachea, akciğerler

ABOUT the CHAPTER

The respiratory system covers the organs and pathways through which gas exchange takes place and air is transmitted in order to meet the continuous oxygen demand required for the cells and to remove carbon dioxide gas, a waste gas. Anatomically, the respiratory tract is divided into upper and lower respiratory tract. The nose, pharynx and larynx located in the head and neck belong to the upper respiratory tract, while the trachea, bronchi, bronchioles and lungs in the thoracic cage belong to the lower respiratory tract.

Functionally, the airways consist of conducting system and respiratory sections. The conductor system is the part from the upper respiratory tract to the distal of the terminal bronchioles in the lower respiratory tract and ensures the conduction of air. Respiratory bronchioles, ductus alveolaris, saccus alveolaris and alveolus constitute the respiratory section. Gas exchange takes place here.

Keywords: Nose, larynx, trachea, lungs



Nasus (Burun)

Burun sadece bir solunum organı olmayıp aynı zamanda koku organını da içerir. Havadaki partiküllerin filtrasyonunu, inhale edilen havanın nemlendirilmesini sağlar. Paranasal sinüslerin ve ductus nasolacrimalis'in sekresyonları da buraya akar.

Nasus externus ve cavitas nasi'den oluşur. Cavitas nasi, septum nasi ile iki boşluğa bölünmüştür.

Nasus Externus

Burnun yüzde öne doğru çıkıntı oluşturan kısmıdır. İskeleti çoğunlukla kıkırdaktan oluşur. Gros anatomik olarak dorsum nasi, radix ve apex nasi'den oluşur. Dorsum nasi burnun radix ve apex arasında kalan kısmıdır. Burnun alt yüzeyi nares adı verilen iki açıklık içerir. Bu açıklıklar lateralde ala nasi ile sınırlıdır. Burnun kıkırdaklarını örten deri daha kalın olup glandulae sebaceae içerir. Deri nares'ten içeri girip vestibulum nasi'yi de örter. Burada vibrissae adı verilen kıllar bulunur. Bunlar nemli oldukları için burun boşluğuna giren havadaki partiküllerin filtrasyonunu sağlar. Limen nasi deri ile burun mukozasının birleştiği yerdeki sınırı belirleyen mukoza çıkıntısıdır.

Tania Marur 
Mehmet Üzel 

İstanbul Üniversitesi-Cerrahpaşa, Cerrahpaşa Tıp Fakültesi, Temel Tıp Bilimleri Bölümü, Anatomi Ana Bilim Dalı, İstanbul, Türkiye
E-posta: tania@iuc.edu.tr
muzel@iuc.edu.tr

Bu bölümü alıntıla / Cite this chapter as:
Marur T, Üzel M. Solunum sistemi. Soyluoğlu Aİ, Tanyeli E, Goral K. ed. *İç Organlar Anatomisi* içinde. İstanbul: İÜC Üniversite Yayınevi; 2024:27-34.



CC BY 4.0: Telif hakkı yazarlardadır. Bu kitabın içeriği Creative Commons Atıf 4.0 Uluslararası lisans altında lisanslanmıştır.

Burun ve burun boşluğunun iskeleti için Bkz. Lokomotor Sistem Anatomisi ders kitabı

Cartilagine Nası

Burun iskeletinin oluşumuna katılan kıkırdaklar solunum sırasında burun duvarlarının içe çökmesine engel olur ayrıca burun deliklerinin açık kalmasını sağlar. Cartilago septi nasi, T harfi şeklinde bir kıkırdak olup vertikal bir laminadan ve buna tutunmuş yanlarda 2 processus lateralis adı verilen çıkıntıdan oluşur. Processus lateralis, nasus externus'un yan duvarlarının iskeletine katılır. Üçgen şeklinde olup ön kenarı cartilago alaris major'un crus lateralis'ine arka kenarı ise os nasale ile processus frontalis maxilla'ya tutunur.

Vertikal lamina ise cartilago septi nasi'nin kuadrangüler şeklindeki bölümü olup vomer ve os ethmoidale'nin lamina perpendicularis ile birlikte septum nasi'yi oluşturur.

Cartilago alaris major burun yan duvarlarının alt bölümü ve apex nasi'nin oluşumuna katılan U şeklinde bir kıkırdaktır. Crus mediale ve laterale olmak üzere iki kolu vardır. Her iki tarafın crus mediale'leri birleşerek septum nasi'nin hareketli kısmını oluştururlar.

Cartilagine alares minores, crus laterale ile cartilago septi nasi'nin processus lateralis'i arasında yer alan 3-4 kıkırdaktır.

Cavitas Nasi

Cavitas nasi septum nasi ile sol sağ olmak üzere iki bölüme ayrılmıştır. Septum nasi boşluğun medial duvarını oluşturur. Septum nasi, lamina perpendicularis osis ethmoidalis, vomer ve cartilago septi nasi'nin vertikal laminasından oluşur. Cavitas nasi'ye önden nares (burun delikleri) aracılığı ile girilir. Arkada choanae aracılığı ile nasopharynx'e ulaşılır. Mukoza, vestibulum nasi hariç tüm burun boşluğunu döşer. Vestibulum nasi deri ile örtülüdür. Mukoza burun boşluğuna açılan paranasal sinüsleri de örter. Mukozanın alt üçte ikisi solunum mukozasıdır, üst üçte biri olfaktor mukozası olup koku ile ilgilidir. Solunum mukozasından geçen hava diğer solunum yollarına geçmeden önce nemlendirilir ve ısıtılır.

Burun boşluğunun lateral duvarı düzensiz olup inferomediale doğru kıvrılmış üç konkaya sahiptir. Bu konkalarla burun boşluğunun her bir yarısı 5 alt boşluğa bölünmüştür. Concha nasalis superior'un yukarısında kalan boşluk recessus sphenoidalıs olarak adlandırılır. Buraya sinus sphenoidalıs açılır. Concha nasalis superior, medius ve inferior'un altında sırasıyla meatus nasi superior, medius ve inferior bulunur. Konkalar ve septum nasi arasında meatus nasi communis yer alır. Buraya diğer dört meatus açılır. Concha nasalis inferior en uzun ve en geniş konkalar olup ayrı bir viscerocranium kemiğidir. Diğer iki konkalar ise os ethmoidale'ye ait kemiklerdir. Meatus nasi superior dar bir yol olup buraya cellulae ethmoidales posteriores açılır. Meatus nasi medius üstekine göre daha uzun ve derindir. Bu meatusun ön üst kısmı huni şeklindeki infundibulum ethmoidale'ye açılır. Buraya ductus frontonasalis aracılığı ile sinus frontalis de açılır. Bulla ethmoidalis, cellulae ethmoidales mediae'nin oluşturduğu bir kabartıdır. Bulla ethmoidalis, hiatus semilunaris'in yukarısında bulunur. Hiatus semilunaris, bulla ethmoidalis ve os ethmoidale'nin processus uncinatus'u arasındaki açıklık olup orta kısmına sinus maxillaris açılır. Cellulae ethmoidales anteriores de infundibulum aracılığı

ile meatus nasi medius'a açılır. Meatus nasi inferior horizontal bir yol olup concha nasalis inferior'un altında ve lateralinde uzanır. Bu meatusun ön kısmına saccus lacrimalıs'den gelen ductus nasolacrimalıs açılır.¹⁻⁶

Burun Damarları

Burun boşluğu 5 arter tarafından beslenir:

- A. ethmoidalis anterior (a. ophthalmica'nın dalı)
- A. ethmoidalis posterior (a. ophthalmica'nın dalı)
- A. sphenopalatina (a. maxillaris'in dalı)
- A. palatina major (a. maxillaris'in dalı)
- A. labialis superior'un (a. facialis'in dalı) septal dalı

Septum nasi'nin ön bölümünde beş arter anastomoz yaparak bir pleksus oluşturur. Bu alana Locus Kiesselbachı (veya Little alanı) denir. Burun kanamaları (epistaksis) sıklıkla burada gerçekleşir.

Nasus externus, a. ethmoidalis anterior, a. labialis superior ile a. infraorbitalıs'ten nazal dallar ve a. facialis'ten a. lateralis nasi tarafından beslenir.

Burun mukozasının derinindeki submukozal venöz pleksus, v. sphenopalatina, v. facialis ve v. ophthalmica'lar aracılığı ile drene edilir. Bu pleksus vücudun termoregülasyonunda ve havanın akciğere ulaşmadan önce ısıtılmasında önemli bir rol oynar. Nasus externus'un venöz kanı çoğunlukla v. facialis ile taşınır.

Burun Sinirleri

Burun mukozasının innervasyonu recessus sphenoidalıs ile spina nasalis anterior arasında uzanan oblik bir çizgi ile anterosuperior ve posteroinferior olmak üzere iki alana ayrılır. Anterosuperior bölüm n. ophthalmicus dalları ile innerve edilirken posteroinferior bölüm n. maxillaris'in dalları ile innerve edilir. Her iki sinir beşinci kraniyal sinir olan n. trigeminus'un dallarıdır.

Paranasal Sinüsler

Paranasal sinüsler, burun boşluğunun respiratuvar bölümünün bazı kraniyal kemiklerin içine doğru uzantısıdır. Bu sinüsler içinde yer aldıkları kemiklere göre adlandırılırlar.

Sinus Frontalis

Os frontale içinde yerleşmiş olan sinus frontalis, arcus superciliarıs ve radix nasi'nin arkasında yer alır. Bir septumla genellikle asimetric olarak sol ve sağ ikiye ayrılmıştır. Sinus frontalis, ductus frontonasalis ile infundibulum ethmoidale'ye açılır. Bu sinus çocuklarda 7 yaşından itibaren tespit edilmeye başlanır. N. ophthalmicus'un dalı tarafından innerve edilir.

Cellulae Ethmoidales

Yaklaşık 18 küçük boşluktan oluşur. Bu hava içeren hücreler üç gruba ayrılır. Cellulae ethmoidales anterior, infundibulum ethmoidale yoluyla meatus nasi medius'a açılır. Cellulae ethmoidales mediae, bulla ethmoidalis'in oluşumuna katılarak direkt meatus nasi medius'a açılır. Cellulae ethmoidales posterior ise recessus sphenoidalıs'e açılır. Doğumdan önce mevcut olan bu boşluklar 2 yaşından önce düz grafide görünmezken BT ile tespit edilebilir. Nervus ophthalmicus'un dalları ile innerve edilir.

Sinus Sphenoidalis

Os sphenoidale'nin corpus'u içinde yerleşmiş olan sinüs, kemiğin alaları içine doğru genişleyebilir. Bir septumla eşit olmayan iki bölüme ayrılmıştır. Yeni doğanda olmayan bu sinüs yaklaşık iki yaşında celullae ethmoidales posteriores'in os sphenoidale içine invazyonu ile gelişir. Recessus sphenothmoidalis'e açılan sinüs, n. ophthalmicus tarafından innerve edilir.

Sinus Maxillaris

En büyük sinüs olan sinus maxillaris, maxilla'nın corpus'u içerisinde bulunur ve meatus nasi medius'a açılır. Apex'i os zygomaticum'a doğru uzanırken tabanı, cavitas nasi'nin lateral duvarının alt kısmını oluşturur. Sinus maxillaris'in tavanını, orbitanın tabanını oluşturur. Maxilla'nın processus alveolaris'i sinüsün tabanını oluşturur. Maksiller birinci ve ikinci molar dişlerin kökleri sinüsün tabanında genellikle kabartı oluşturur. Sinus maxillaris, bir veya daha fazla delikle meatus nasi medius'ta hiatus semilunaris'e açılır. Nervus maxillaris'in dalları ile innerve edilir.^{2,7-11}

Pharynx (Yutak)

Solunum ve sindirim sistemine ait olan pharynx kafatası tabanından başlar, burun boşluğu ve ağız boşluğunun arkasından geçerek aşağıya larynx'in arkasında uzanıp cartilago cricoidea'nın alt kenarında oesophagus ile devam eder. Bu seviye arkada C6 seviyesine uyar. Onbeş cm uzunluğunda fibromüsküler bir organ olan pharynx'in en geniş yeri os hyoideum seviyesinde olup çapı yaklaşık 5 cm'dir. En dar yeri ise yaklaşık 1,5 cm olup oesophagus ile devam ettiği yerde cartilago cricoidea'nın alt kenarı seviyesindedir. Arkasında prevertebral kaslar bulunur. Duvarında içte longitudinal, dışta sirküler olmak üzere çizgili kaslar yer alır.

Pharynx boşluğu üç bölüme ayrılır:

- **Nasopharynx:** Yumuşak damağın yukarısında, burun boşluğunun arkasında bulunur. Solunum sistemine ait olup burun boşluğu choanae aracılığı ile buraya açılır. Nasopharynx'in tavanı ve arka duvarı os sphenoidale ve os occipitale'nin pars basilaris'inin altında devamlılık gösteren bir yüzey oluşturur.
- **Oropharynx:** Ağız boşluğunun arkasında yer alır. Yumuşak damaktan cartilago epiglottica'nın üst kenarına kadar uzanır. Lateralde arcus palatoglossus ve arcus palatopharyngeus ile sınırlıdır. Sindirim ve solunum sistemine ait bölümdür.
- **Laryngopharynx:** Larynx'in arkasında uzanır. Cartilago epiglottica'nın üst kenarından cartilago cricoidea'nın alt kenarına kadar uzanır. Aditus laryngis ile larynx'in vestibulum'u ile bağlantılıdır.^{2,4,6,11}

Detaylı bilgi için Bkz. Sindirim Sistemi

Larynx (Gırtlak)

Larynx solunum sistemine ait bir organdır. Aynı zamanda sesin olduğu yerdir. Yutkunma anında hayati önem taşıyan alt solunum yolunun korunmasında da sfinkter vazifesi görür. Fibroelastik membran ve ligamentlerle birbirine bağlı 9 kıkırdaktan oluşur. Larynx boyunda önde ortada C3-C6 servikal omurlar seviyesinde yer alır ve oropharynx'i trachea'ya bağlar.

Larynx iskeleti 3 tek, 3 adet de çift kıkırdaktan oluşur.

-**Cartilago thyroidea** tek olup en büyük kıkırdaktır. C4 vertebra seviyesinde yer alır. Sağ ve sol iki laminası önde medyan düzlemde birleşerek prominentia laryngea'yı oluşturur. Burada oluşan açılışta erkeklerde daha dar (90 derece) olup Adem elması olarak adlandırılır. Kadınlarda ise bu açı 120 derecedir. Bu çıkıntının yukarısında incisura thyroidea superior adı verilen çentik bulunur. Kıkırdağın alt kenarında ise daha az belirgin olan incisura thyroidea inferior bulunur. Her laminanın arka kenarı yukarıya doğru cornu superius ve aşağıya doğru cornu inferius olarak uzanır. Cartilago thyroidea'nın üst kenarı ve cornu superius'u membrana thyrohyoidea ile os hyoideum'a tutunur. Bu membranın orta kısmı kalınlaşmış olup ligamentum thyrohyoideum medianum olarak adlandırılır. Lateral kısımları ise ligamentum thyrohyoideum laterale olarak adlandırılır. Cornu inferius'lar ise cartilago cricoidea ile eklenerek articulatio cricothyroidea'yı oluşturur. Bu eklemdaki hareket ses tellerinin uzunluğunu değiştirir.

- **Cartilago cricoidea** yuvarlak şekilde olup arka kısmı lamina, ön kısmı ise arcus'tan oluşur. Cartilago cricoidea, cartilago thyroidea'dan daha küçük olsa da daha kalın ve kuvvetlidir. Cartilago thyroidea'nın alt kenarı ligamentum cricothyroideum medianum ile, birinci trakeal kıkırdak da ligamentum cricotracheale ile cartilago cricoidea'ya bağlıdır. Cartilago thyroidea'nın alt kenarında ligamentum cricothyroideum medianum yumuşak bir yapı olarak palpe edilebilir.

-**Cartilago arytenoidea**'lar piramid şeklinde çift kıkırdaklar olup cartilago cricoidea'nın laminasının üst kenarı ile eklenirler. Kıkırdakların bir tepesi ve bir de tabanı mevcuttur. Tabanında öne doğru uzanan processus vocalis, laterale doğru uzanan processus muscularis bulunur. Apeksi plica aryepiglottica'ya tutunur ve cartilago corniculata'yı taşır. Ligamentum vocale'nin arka ucu processus vocalis'e tutunur. Processus muscularis'e ise m. cricoarytenoideus posterior ve lateralis tutunur. Cartilago arytenoidea'ların tabanları ve cartilago cricoidea'nın laminasının üst kenarı arasındaki art. cricoarytenoidea'da rotasyon hareketi ve abduksiyon-adduksiyon hareketi sonucu kıkırdakların birbirine yaklaşması ve uzaklaşması gerçekleşir. Bu hareketler ses tellerini birbirine yaklaştırır, gerer veya gevşetir. Elastik özellikteki ligamentum vocale'ler tiroid kıkırdağın laminalarının birleşme yerinden arkaya aritenoid kıkırdağın processus vocalis'ine uzanır. Ligamentum vocale'ler, plica vocalis'in submuköz iskeletini oluşturur. Bu ligamentler conus elasticus'un veya diğer adı ile membrana crico-covocalis'in serbest üst kenarındadır. Conus elasticus'un lateralde ligamentum vocale ile krikoid kıkırdağın üst kenarı arasındaki bölümü ligamentum cricothyroideum laterale olarak adlandırılır. Önde ise ligamentum cricothyroideum medianum ile kaynaşır. Plica vocalis'ler arasındaki yarık rima glottidis olup havanın larynx'ten trachea'ya geçişini sağlar.

-**Cartilago epiglottica** yaprak şeklinde olup elastik kıkırdaktan oluşur. Bu kıkırdak da epiglottis'e elastikiyet sağlar. Epiglottis dil kökünün arkasında aditus laryngis'in yani larynx girişinin önünde yerleşmiştir. Epiglottis larynx girişinin üst kenarını ve ön duvarının bir bölümünü oluşturur. Yutkunma sırasında sfinkter görevi ile larynx girişini kapatır. Epiglottisin üst kenarı serbest olup alt kısımdan çıkan dar bir sap şeklindeki petiolus ile angulus thyroidea'ya ligamentum thyroepiglotticum'la tutunur. Ligamentum hyoepiglotticum, epiglottisin ön kenarını os hyoideum'a bağlar. Membrana quadrangularis ince submukozal fibroelastik bir yapı

olup epiglottis ve aritenoid kıkırdakların lateral kenarları arasında uzanır. Alt serbest kenarını ligamentum vestibulare oluşturur. Ligament, mukoza örtüsü ile birlikte plica vestibularis olarak adlandırılır. Plica vocalis'in yukarısında yer alan plica vestibularis cartilago thyroidea ve cartilago arytenoidea arasında uzanır. Membrana quadrangularis'in serbest üst kenarı mukoza örtüsü ile birlikte plica aryepiglottica'yı oluşturur. Cartilago corniculata ve cuneiforme'ler, plica aryepiglottica'nın arka kısmında küçük nodüller olarak görülür. Cartilago corniculata, aritenoid kıkırdağın apeksine tutunur; cartilago cuneiforme ise herhangi bir kıkırdakla eklenmez. Membrana quadrangularis ve conus elasticus biri yukarda diğeri aşağıda olmak üzere larynx'in submukozal fibroelastik membranlarını oluşturur. ^{2,4,6,12-15}

Cavitas Laryngis (Larynx Boşluğu)

Cavitas laryngis, larynx'in laryngopharynx ile bağlantısını sağlayan aditus laryngis'ten cartilago cricoidea'nın alt kenarına kadar uzanır. Burada cavitas laryngis trachea'nın boşluğu ile devam eder. Cavitas laryngis üç bölümden oluşur:

-Vestibulum laryngis:

Aditus laryngis ile plica vestibularis arasında kalan bölümdür.

- Cavitas laryngis intermedium:

Plica vestibularis ile plica vocalis arasında kalan bölümdür. Ventrículus laryngis, cavitas laryngis intermedium'da, plica vestibularis ve vocalis arasında oluşmuş bir kör kesedir.

-Cavitas infraglottica:

Plica vocalis ile cartilago cricoidea'nın alt kenarı arasındaki boşluktur.

Plica vocalis'ler sesin oluştuğu yerdir. Ligamentum vocale, mukoza ve m. vocalis'ten oluşur. Ligamentum vocale, conus elasticus'un serbest üst kenarındadır. Musculus vocalis ligamentum vocale'nin lateralinde yer alır. Mukozanın bu iki yapıyı örtmesi ile plica vocalis oluşur. Bu plikalar birbirine yaklaştığı zaman ekspirasyon sırasında vibrasyon sonucu ses oluşur. Ses telleri sıkıca birbirine yaklaşması yani addüksiyonu sonucunda inspiratuar sfinkter olarak hava girişi engellenir.

Glottis (larynx'in ses aparatı) plica vocalis, processus vocalis ve rima glottidis'ten oluşur. Rima glottidis, plica vocalis'ler arasındaki yarıktır. Normal solunum sırasında bu açıklık kama şeklinde olup dardır. Kuvvetli solunum sırasında trapezoid şeklinde olup geniştir. Fonasyon sırasında ise plica vocalis'ler birbirine yaklaşır. Plica vocalis'in gerginliği, uzunluğu, rima glottidis'in genişliği, ekspirasyonun kuvveti sesin tınısını belirler. Plica vestibularis'ler (yalancı ses telleri) sesin oluşumunda hemen hemen hiç rol oynamaz. Plica vestibularis, tiroid ve aritenoid kıkırdaklar arasında uzanan ligamentum vestibulare ve bunu örten mukozadan oluşur. Plica vestibularis arasındaki yarığa ise rima vestibuli adı verilir. ^{2,4,6,10-15}

Larynx Kasları

Larynx kasları ekstrinsik ve intrinsik olarak iki gruba ayrılır:

Ekstrinsik kaslar os hyoideum'a tutunan kaslar olup larynx'i bir

bütün olarak hareket ettirirler. İntrinsik kaslar larynx kıkırdaklarını hareket ettirerek ses tellerinin gerginliğini ve uzunluğunu, rima glottidis'in şeklini ve boyutunu değiştirir. Tüm intrinsik laryngeal kaslar biri hariç n. laryngeus recurrens tarafından innerve edilir. Musculus cricothyroideus ise n. laryngeus superior'un rexternus'u tarafından innerve edilir.

Adduktor Kaslar

M. cricoarytenoideus lateralis: Bu kas processus lateralis'i öne çekerek aritenoid kıkırdağın rotasyonu sonucu processus vocalis'i mediale hareket ettirir. Bunun sonucunda ses tellerinin addüksiyonu ile rima glottidis kapanır.

M. arytenoideus transversus ve obliquus, aritenoid kıkırdakları fonasyon sırasında birbirine yaklaştırarak rima glottidis'in pars intercartilaginea kısmının kapanmasını sağlar. Fısıltı sırasında pars intercartilaginea açık kalır.

Abduktor Kas

M. cricoarytenoideus posterior'lar tek abduktor kaslardır. Processus muscularis'i arkaya çekerek processus vocalis'in laterale rotasyonu sonucu rima glottidis'i genişletir.

Sfinkter Kaslar

Yutkunma sırasında korunma mekanizması olarak bu kaslar aditus laryngis'i kapatır. Musculus cricoarytenoideus lateralis, m. arytenoideus transversus ve obliquus, ve m. aryepiglotticus plica aryepiglottica'ları birbirine yaklaştırarak epiglottisi aritenoid kıkırdaklara yaklaştırır. Bu hareket yiyecek partikülleri vestibulum laryngis'e yaklaştığı zaman refleks olarak gerçekleşir. Musculus arytenoideus obliquus, aritenoid kıkırdağın apeksi etrafından plica aryepiglottica'ya doğru uzanarak m. aryepiglotticus'u oluşturur.

Tensörler

Musculus cricothyroideus, prominentia laryngea'yı cartilago cricoidea'ya doğru öne ve aşağıya çeker. Böylece prominentia laryngea ve cartilago arytenoidea'lar arasındaki mesafe uzar. Plica vocalis'ler (gerçek ses telleri, vokal kordlar) gerilir.

Relaksörler

Musculus thyroarytenoideus aritenoid kıkırdakları öne prominentia laryngea'ya doğru çekerek plica vocalis'lerin gevşemesini sağlar. Bu da sesin tınısını azaltır. Musculus thyroarytenoideus'un medialinde plica vocalis'in lateralinde yer alan **m. vocalis** de konuşma sırasında plica vocalis'i gevşetir. Musculus thyroarytenoideus'un epiglottis'e doğru uzanan üst lifleri pars thyroepiglotticus olarak adlandırılır. Bu lifler larynx girişini kapatır.

Larynx'in Arterleri

Arteria laryngea superior, a. thyroidea superior'un dalı olup n. laryngeus superior'un dalı ramus internus ile birlikte membrana thyrohyoidea'dan geçerek cavitas laryngis'i besler. Arteria laryngea inferior, a. thyroidea inferior'un dalı olup n. laryngeus recurrens'in terminal kısmına eşlik ederek larynx'in alt kısmını besler.

Larynx'in Venleri

Venler larynx arterlerine eşlik eder. Vena laryngea superior, v. th-

yroidea superior aracılığı ile v. jugularis interna'ya dökülür. Vena laryngea inferior'lar ise v. thyroidea inferior'larla v. brachiocephalica sinistra'ya dökülür.

Larynx'in Lenfatikleri

Larynx'in plica vocalis'in yukarısında kalan kısmının lenfası a. thyroidea superior'a eşlik ederek nodi cervicales profundi'nin üst grubuna dökülür. Larynx'in alt kısmının lenfası nodi pretracheales ve paratracheales aracılığı ile nodi cervicales profundi'nin alt grubuna dökülür.

Larynx'in Sinirleri

Nervus vagus'un dalı olan n. laryngeus superior'un ramus internus'u a. laryngea superior ile birlikte membrana thyroidea'yı delerek vestibulum laryngis, ventriculus laryngis intermedium'u ve plica vocalis'lerin üst yüzeyini innerve eder. Nervus laryngeus recurrens'in devamı olan n. laryngeus inferior cavitas infraglottica'nın mukozasının innervasyonunu sağlar.⁶⁻¹⁵

Trachea (Soluk Borusu)

Trachea, erişkinde yaklaşık 10-13 cm uzunluğunda, çapı yaklaşık 1,5-2 cm olan, kıkırdak ve yumuşak dokudan oluşmuş tüp biçiminde bir hava iletim organıdır. Trachea, cartilago cricoidea'nın alt kenarından başlar ve iki ana bronşa (bronchus principalis) ayrıldığı yer olan bifurcatio tracheae'de sonlanır. Bifurcatio tracheae'de bulunan, orta hattaki yukarı doğru keskin kenarlı çıkıntıya carina trachea adı verilir. Trachea skeletotopik olarak C6-T5 vertebralar arasında uzanır. Oesophagus'un ön yüzünde bulunan trachea, 16-20 adet, açıklığı arkaya bakan ve transvers yerleşimli, C şeklinde, hiyalin kıkırdak yapıda doku ve bunları birbirlerine bağlayan fibröz dokudan (ligg. anularia) oluşmuştur. Anular ligamentler soluk alma ve boyun ekstansiyonu sırasında trachea'nın boyunun artmasına olanak sağlarlar. Trachea'nın yapısındaki kıkırdaklar (cartilagine tracheales), cartilago cricoidea gibi, soluk alıp verme sırasında lümenin kapanmasını (kollabe olmasını) engellerler. Trachea'nın arka duvarı (paries membranaceus) tamamen yumuşak dokudan oluşmuş olup yapısında m. trachealis adı verilen düz kas tabakası bulunur. Paries membranaceus, yutma işlevinde gidanın geçişi sırasında oesophagus'un genişleyebilmesine ve gidaların takılmadan ilerlemesine olanak tanır ve kasılıp gevşeyerek trachea'nın çapını ve hava akımını da ayarlar.^{6,7,14}

Trachea geçtiği beden bölgelerine göre pars cervicalis (cartilago cricoidea – apertura thoracis superior arasındaki bölüm) ve pars thoracica (apertura thoracis superior'un altında kalan bölüm) olmak üzere iki bölümde incelenir.

Trachea esas olarak a. thyroidea inferior tarafından beslenir. Bunun yanında a. bronchialis'ler de torakal bölümün beslenmesini sağlar. Trachea'nın ven kanı v. thyroidea inferior'a, lenfi pretrakeal ve paratrakeal lenf düğümlerine gider.

Bronchus'lar (Bronşlar)

Trachea'dan geçip akciğerlere gitmekte olan hava akciğerlere giden sol ve sağ iki ana bronşa (bronchus principalis, primer bronş) girer. Bronchus principalis ve onun distalinde kalan hava yollarına arbor bronchialis (bronş ağacı) adı verilir ve 20-25 kez dallanma gösteren içi hava dolu kanallardan meydana gelir.

Her bir bronchus principalis 2-3 cm uzunluğunda olup hilum pulmonis'ten geçerek akciğere girer. Bronchus principalis sinister ve dexter birbirlerine benzer olmakla beraber simetrik değildir; ikisi arasında bazı farklar bulunmaktadır. Bronchus principalis dexter yaklaşık 2,5 cm. uzunluğunda olup bronchus principalis sinister'e göre daha kısa, daha geniş ve daha vertikaldir. Bronchus principalis dexter'in bu özellikleri nedeniyle yabancı cisimler bu bronşa daha sık kaçar. Sağ akciğere girmek üzere ilerleyen bronchus principalis dexter önce sağ akciğerin lobus superior'una giden bronchus lobaris superior'u verir (sekonder bronş), daha sonra da lobus medius ve lobus inferior'a giden bronchus lobaris medius ve inferior'lara (sekonder bronş) ayrılır. Bronchus principalis sinister ise hilum pulmonis'ten geçtikten sonra lobus superior ve inferior'a giden bronchus lobaris'lere ayrılır. Bronchus lobaris'ler ise her bir bronkopulmoner segmente giden bronchus segmentalis'lere (tersiyer bronş) ayrılırlar. Bronş ağacı bronchus segmentalis'lerden sonra gittikçe incelen dallara ayrılmaya devam eder. Bronchus segmentalis'lerden sonra gelen hava iletim yollarına bronchiolus adı verilir. Bronşioler yaklaşık 20-22 kez dallanarak ductus alveolaris'lere ulaşırlar. Hava ile kan arasında gaz alışverişinin olmayana en ince bronşiol bronchiolus terminalis'tir (çap \leq 0,5 mm). Bronchiolus terminalis'ten sonra ise bronchiolus respiratorius gelir ve bu bronşiol 2-10 adet olan ductus alveolaris'lere açılır. Her bir ductus alveolaris ise üzüm salkımı biçimindeki saccus alveolaris'lere açılır. Ductus alveolaris ve distalindeki yapıların tümüne (alveoller dâhil) primer lobül, bronchiolus respiratorius ve distalindeki yapıların tümüne asinüs, bronchiolus terminalis ve distalindeki yapıların tümüne sekonder lobül adı verilir.^{6,7,14}

Alveolus'lar

Her bir insan akciğeri yaklaşık 150 milyon adet, çapı yaklaşık 0,2 mm olan alveolus'ları (küçük kese) içeren süngerimsi bir yapıdadır. Bir akciğerdeki alveollerin iç yüzeyi oksijen-karbondioksit değişimi için yaklaşık 70 m² alan oluşturur. Alveol hücrelerinin yaklaşık %5'i, tip II alveoler hücrelerdir. Bu hücreler, alveolus'ların ve bronchiolus'ların içini ince bir film tabakası olarak kaplayan pulmoner surfaktan adı verilen bir lipoprotein salgırlar. Pulmoner surfaktan yüzey gerilimini azaltarak alveollerin kollabe olmasına engel olur.

Çapı 0,01 mm'den büyük partiküller vestibulum nasi'de vibrissae tarafından veya üst solunum yolları mukozasındaki mukus tarafından tutulur. Çapı 0,002-0,01 mm arasında olan partiküller hava akımının daha yavaş olduğu bronchus ve bronchiolus'lardaki mukus tarafından tutulur ve mukosilyer aktiviteyle uzaklaştırılırlar. Çapı 0,002 mm'den küçük olan partiküller alveolus'lara kadar ulaşırlar ve burada makrofajlar tarafından fagosite edilirler.

Pulmones (Akciğerler)

Akciğerler (pulmo sinister ve pulmo dexter), alınan havanın içinde bulunan oksijeni kana geçirmek ve kandaki karbondioksiti havaya göndermek için özelleşmiş organlardır. Sol akciğerin ortalama ağırlığı 550-600 gram, sağ akciğerin ortalama ağırlığı 600-650 gramdır. Erkek akciğeri kadın akciğerine göre daha ağırdır. Sağlıklı bir akciğer yumuşak, hafif, süngerimsi dokudadır. Thorax boşluğunun her iki yanında bulunan akciğerler kendilerine ait plevral boşluklarda yer alırlar. Sağ akciğer, diaphragma'nın hemen altındaki karaciğerin varlığı nedeniyle sol akciğere göre daha kısadır. Sol akciğer de sağa göre daha dar ve uzundur. Kalbin 2/3'ü orta

çizginin solunda yer aldığı için sol akciğer sağdakinden biraz daha küçüktür ve üzerinde impressio cardiaca olarak adlandırılan ve ventriculus sinister ve auricula sinistra'nın oluşturduğu geniş bir çukur yer alır. Sol akciğerde ayrıca, incisura cardiaca olarak adlandırılan bir çentik ve bunun hemen altında lingula pulmonis olarak adlandırılan bir çıkıntı yer alır. Sol akciğer, fissura obliqua olarak adlandırılan bir yarık ile lobus superior ve lobus inferior olmak üzere iki loba ayrılır. Buna karşılık sağ akciğer, fissura horizontalis ve fissura obliqua olarak adlandırılan iki yarık ile lobus superior, lobus medius ve lobus inferior olmak üzere üç loba ayrılır. Birbirine komşu olan ve fissura'larla ayrılmış akciğer loblarının birbirlerine bakan ve temas eden yüzlerine facies interlobaris adı verilir. Her iki akciğerin apertura thoracis superior'un yukarisına doğru uzanan bölümlerine apex pulmonis, diaphragma'ya değen ve dışbükeyliği yukarı bakan alt yüzüne basis pulmonis adı verilir.
6,7,14

Her bir akciğerin yüzeylerinde akciğerlere temas eden bazı organların oluşturduğu izler bulunmaktadır. Sol akciğerin hilumunun üzerinde bulunan ve arkasına doğru uzanan kemer şeklindeki oluk arcus aortae ve aorta descendens tarafından oluşturulur. Bu oluğun üzerinde akciğerin apeksine doğru uzanan ve a. subclavia sinistra tarafından oluşturulan bir oluk bulunur. Bu oluğun arkasında oesophagus'un oluğu, önünde ise v. brachiocephalica sinistra'nın oluğu bulunur.

Sağ akciğerde ise atrium dextrum ve auricula dextra tarafından oluşturulan bir çöküntü, bunun hemen arkasında ve yukarisında ise v. cava superior ve v. brachiocephalica dextra'ya ait oluklar bulunurken arkasında ve aşağısında v. cava inferior'un oluğu bulunur. Vena cava superior'un oluğuna arkadan önde doğru yuvarlak şekilde gelen v. azygos oluğu katılır. Hilumun arka bölümünde oesophagus'a ait oluk görülür. Sağ akciğer diaphragma aracılığıyla hepar (karaciğer), sol akciğer ise karaciğer, lien (dalak) ve gaster (mide) ile komşudur.

Akciğerler sinirleri ve havalanmaları birbirinden bağımsız alt bölümlere ayrılırlar. Bir primer bronşun hava götürdüğü akciğerde bir sekonder bronşun sorumlu olduğu bağımsız bölümlere lob, lob içinde bulunan ve tersiyer bronşların sorumlu olduğu bölümlere segment adı verilir. Sol akciğerde lobus superior ve lobus inferior olarak adlandırılan iki lob, sağ akciğerde ise lobus superior, lobus medius ve lobus inferior olarak adlandırılan üç lob bulunur. Sol akciğerin lobus superior'unda 5 segment (segmentum apicale, segmentum posterius, segmentum anterius, segmentum lingulare superius, segmentum lingulare inferius), lobus inferior'unda 5 segment (segmentum superius, segmentum basale mediale, segmentum basale anterius, segmentum basale laterale, segmentum basale posterius) bulunur. Sağ akciğerin lobus superior'unda 3 segment (segmentum apicale, segmentum posterius, segmentum anterius), lobus medius'unda 2 segment (segmentum laterale, segmentum mediale), lobus inferior'unda 5 segment (segmentum superius, segmentum basale mediale, segmentum basale anterius, segmentum basale laterale, segmentum basale posterius) bulunur.

Akciğerlerin iki farklı kan dolaşımı vardır. Arteria pulmonalis'ler (sinistra ve dextra) akciğerlere ventriculus dexter'den deoksijene kan getirirken, a. bronchialis'ler aorta descendens'ten oksijene kan getirirler. Arteria pulmonalis sinistra hilumdan geçtikten sonra

aa. lobares superiores, a. lingularis ve aa. lobares inferiores dallarına ayrılırken, a. pulmonalis dextra hilum'dan geçtikten sonra aa. lobares superiores, a. lobaris media ve aa. lobares inferiores dallarına ayrılır. Arteria pulmonalis sinistra ile arcus aortae arasında lig. arteriosum uzanır. Vena pulmonalis'ler (v. pulmonalis dextra superior, dextra inferior, sinistra superior, sinistra inferior) atrium sinistrum'a açılırlar. Akciğere kan getiren diğer bir arter ise a. bronchialis'lerdir. Bu arterler bronş ve bronşöllerin beslenmesini sağlarlar. Genelde bir adet sağ, iki adet sol bronşial arter bulunur. Sağ bronşial arter genellikle üçüncü a. intercostalis posterior'un dalıdır; sol bronşial arterler aorta descendens'ten ayrı ayrı çıkarlar. Bronşial arterlerin interlobüler dalları doğrudan bronşial venlere drene olurken, diğer dalları a. pulmonalis'in dalları ile anastomoz yaparak v. pulmonalis'e drene olurlar.

Trachea ve bronşların innervasyonu, birbirleriyle bağlantılı olan anterior ve posterior pulmoner plexuslar tarafından sağlanır. Bu iki plexusa n. vagus ve truncus sympathicus'tan lifler gelir.

Akciğerin lenf damarları organın yüzeyindeki subpleval plexus-tan başlarlar, bronkopulmoner lenf düğümlerine ulaşırlar. Bronşları ve pulmoner damarları izleyen derin lenf damarları hilumda yüzeysel lenf damarları ile birleşirler.

Pleura

Bir akciğerin hemen hemen bütün yüzlerini ve akciğerin içinde bulunduğu göğüs boşluğu duvarlarını saran seröz zara pleura adı verilir. Her bir akciğerin kendine ait bir pleura'sı vardır. Pleura'nın akciğerin facies costalis'ini, facies diaphragmatica'sını, facies mediastinalis'inin hilum dışında kalan yüzlerini ve facies interlobaris'lerini kaplayan bölümüne pleura visceralis, kostalar ve interkostal kasların iç yüzlerini, diaphragma'nın üst yüzünü, mediastinum'u kaplayan bölümüne pleura parietalis adı verilir. Pleura parietalis ve pleura visceralis birbirleriyle devam ederler, aynı dokunun iki farklı yüzeydeki bölümleridir. Pleura parietalis'in kostal bölümü apex pulmonis'le beraber apertura thoracis superior'un yukarisına doğru devam eder. Pleura parietalis'in bu bölümüne cupula pleura adı verilir ve 1. kıkırdak kaburganın 3-4 cm. yukarisına kadar uzanır. Pleura parietalis hilum pulmonis'e giren yapı demetinin (radix pulmonis) ön, üst ve arka bölümünü sararak alt bölümünde iki kat plevradan oluşan bir yapı olan lig. pulmonale'yi oluşturur.

Pleura visceralis ve pleura parietalis arasında bulunan ve pleval sıvı içeren hacme cavitas pleuralis adı verilir. Pleval sıvı plevranın iki bölümünün arasında çok ince ve kaygan bir film tabakası oluşturarak hem akciğerlerin solunum hareketleri sırasında sürtünme oluşmamasını, hem de soluk alma hareketi sırasında akciğerlerin göğüs kafesi ile beraber genişlemesini sağlar.

Pleura parietalis bölümlerinin bir yüzeyden başka bir yüzeye geçtiği yerlerde oluşan pleval açılanmalara (çıkmazlara) recessus pleurales adı verilir. Bu çıkmazlarda inspirasyon sırasında genişleyen akciğerin kenarlarının hareket etmesine olanak sağlarlar. Bu çıkmazlardan bir tanesi pleura parietalis'in kostal ve diafragmatik bölümleri arasındaki recessus costodiaphragmaticus, diğeri ise kostal ve mediastinal bölümleri arasındaki recessus costomediastinalis'tir. Sakin soluk alıp vermede akciğerin alt kenarı recessus costodiaphragmaticus'un 5 cm. kadar yukarisındadır.

Plevranın duyusu bulunduğu bölgeye göre farklı sinirlerce taşınır.

Pleura parietalis'in diyafragmatik bölümünün periferik bölgesi ve kostal bölümünün tümü nn. intercostales ile innerve olurken, diyafragmatik bölümünün merkez bölgesi ve mediastinal bölümünün tümü n. phrenicus'lar tarafından innerve olurlar. Pleura visceralis visseral sinirlerle innerve olur.^{6,7,14}

Hakem Değerlendirmesi: Dış bağımsız.

Çıkar Çatışması: Yazarlar çıkar çatışması bildirmemiştir.

Peer-review: Externally peer-reviewed.

Declaration of Interests: The authors declare that there are no competing interests.

Kaynaklar

1. Akesson EJ, Loeb JA, Paulwels-Wilson L. *Thompson's Core Textbook of Anatomy*, 2nd Edition. Philadelphia, JB Lippincott Company; 1990.
2. Moore KL, Agur AMR. *Temel klinik anatomi*. 2. Baskı, Çeviri Editörü: Elhan A., Güneş Kitabevi, Ankara, 2006.
3. Schumacher GH, Aumüller G. *Klinik Temelli Topografik İnsan Anatomisi*, Çeviri Editörleri: S. Murat Akkın, Tania Marur, Deomed Yayıncılık, İstanbul 2010.
4. Terminologia Anatomica, FCAI, Thime, Stuttgart, New York, 1998.
5. Yıldırım M. *İnsan Anatomisi*, 11. Baskı, Nobel Tıp Kitabevleri, İstanbul 2022.
6. Snell RS. *Clinical Anatomy for Medical Students*, Sixth Edition. Çeviri Editörü: M. Yıldırım. İstanbul, Nobel Tıp Kitabevleri; 2004.
7. Standring S. (Editor) *Gray's Anatomy: The Anatomical Basis of Clinical Practice* 42nd Edition, Elsevier, 2022.
8. Basmajian JV. *Grant's Method of Anatomy* 9th ed, William and Wilkins Company, Baltimore, 1975.
9. Bergman RA, Afifi AK, Heidger PM. *Histology*. Philadelphia, Sydney, Tokyo, WB Saunders Company; 1996.
10. Drake RL, Vogl W, Mitchell AWM. *Tıp Fakültesi Öğrencileri için Gray's Anatomi*, 2. Baskı. Çeviri Editörü: M. Yıldırım, T. Marur. İstanbul, Nobel Tıp Kitabevleri; 2007.
11. Gardner E, Gray D, O'Rahilly R. *Anatomy, A Regional Study of Human Structure*. WB Saunders Company, Philadelphia, London, 1975.
12. Schunke M, Schulte E, Schumacher U, Voll M, Wesker K. *Prometheus Anatomi Atlası*. Cilt 2, Türkçe Baskı. Çeviri Editörleri: Yıldırım M, Marur T. İstanbul: Nobel Tıp Kitabevleri; 2015.
13. Yıldırım M. *Temel Nöroanatomi*. İstanbul, Nobel Tıp Kitabevleri; 2007.
14. Yıldırım M. *Topografik Anatomi* 2. Baskı. İstanbul, Nobel Tıp Kitabevleri; 2004.
15. Wilson KJW. *Anatomy and Physiology in Health and Illness*, Churchill Livingstone, London, New York, 1987.

BÖLÜM 3

SİNDİRİM SİSTEMİ

Ayşe Derya ERTEM
Ömer Alp TAŞTAN
Özge Irmak DOĞANCI

Sindirim Sistemi

Digestive System

BÖLÜM HAKKINDA

Sindirim sistemini oluşturan organlar sindirim kanalı ve aksesuar sindirim organları olarak iki grupta incelenir. Kas ve zardan oluşan sindirim kanalı ağızda başlar; yutak, yemek borusu, mide, ince bağırsaklar, kalın bağırsaklar olarak devam edip anüsle sona erer. Aksesuar (eklenit) sindirim organları ise tükürük bezleri, karaciğer, safra kesesi ve pankreasır.

Anahtar kelimeler: Sindirim sistemi, gastrointestinal sistem, mide bağırsak sistemi

ABOUT the CHAPTER

Gastrointestinal system organs are divided into two groups : digestive canal and accessory digestive organs. Digestive canal, which is made of muscles and membranes, begins at the mouth and continues with the pharynx, esophagus, stomach, small intestine, large intestine and ends at the anus. Salivary glands, liver, gallbladder and pancreas are accessory digestive organs.

Keywords: digestive tube, alimentary canal, gastrointestinal system

Sindirim sistemi besin maddelerinin vücuda alındığı, absorbe edilip işlenerek hücrelerce kullanılabilir hale getirildiği, sindirilemeyen maddelerin ise feçes olarak vücuttan uzaklaştırıldığı bir sistemdir. Sindirim sistemi iki ucu açık musküler bir tüp olan sindirim kanalı ve aksesuar sindirim organlarından oluşur. Sindirim kanalının yukardaki açıklığı ağız, aşağıdaki açıklığı ise anüstür. Bu kanal, cavitas oris (ağız), pharynx (yutak), oesophagus (yemek borusu), gaster (mide), intestinum tenue (ince bağırsak) ve intestinum crassum (kalın bağırsak) tarafından oluşturulur. Aksesuar organları ise glandulae salivariae (tükürük bezleri), hepar (karaciğer), vesica biliaris/fellea (safra kesesi) ve pancreas (pankreas) meydana getirir. Bazı yazarlar lingua/glossa (dil) ve dentes (dişler)'i de aksesuar organlar sınıfına dahil eder.^{1,2,3}

Sindirim Kanalının Duvar Yapısı

Sindirim kanalının temel katmanları içten dışa doğru tunica mucosa, tela submucosa, tunica muscularis ve tunica adventitia (veya tunica serosa) 'dır. Organların spesifik fonksiyonlarına göre bu katmanlarda farklılaşmalar görülebilir.

Sindirim kanalı duvarının en iç katmanı tunica mucosa, bulunduğu bölgeye ve maruz kaldığı stres faktörlerine göre değişiklik gösterebilir. Bu tabakanın hemen dışındaki tela submucosa'da geniş kan damarları, lenfatikler ve mukozayı innerve eden plexus submucosus adlı sinir ağları bulunur. Tela submucosa'nın da dışında bulunan ve düz kas liflerinden oluşan tunica muscularis, pharynx hariç tüm sindirim kanalında dışta longitudinal, içte sirküler olmak üzere iki kat kas tabakasından meydana gelmiştir. Pharynx'te ise longitudinal kas tabakası içte, sirküler kas tabakası dışıdır. Bu kaslar alınan besin maddelerinin mekanik sindirimine ve kanal boyunca ilerletilmesine katkı sağlar. İki kat tabakası arasında ise sinir innervasyonunu sağlayan plexus myentericus bulunur. Sindirim kanalının belirli bölgelerinde sirküler kas lifleri kalınlaşarak sfinkterleri oluşturur. Kanalin en dışındaki katman, organları çevre dokulara bağlayan ve boyun ve göğüs boşluğunda tunica adventitia, karın boşluğunda ise tunica serosa denen fibröz yapıdır.^{1,2,3,4}

Cavitas Oris (Ağız Boşluğu)

Ağız boşluğu sindirim kanalının başlangıç kısmıdır. Sınırlarını önde üst dudak (labium



Ayşe Derya Ertem 
Ömer Alp Taştan 
Özge İrmak Doğanç 

Istanbul Üniversitesi-Cerrahpaşa, Cerrahpaşa Tıp Fakültesi, Temel Tıp Bilimleri Bölümü, Anatomi Ana Bilim Dalı, İstanbul, Türkiye
E-posta: aysederyaertem@gmail.com
alptastan@gmail.com
irmakdoganci90@iuc.edu.tr

Bu bölümü alıntıla / Cite this chapter as:
Ertem AD, Taştan ÖA, Doğanç ÖI. Sindirim sistemi. Soyluoğlu Al, Tanyeli E, Goral K. ed. *İç Organlar Anatomisi* içinde. İstanbul: İÜC Üniversite Yayınevi; 2024: 35-52.



CC BY 4.0: Telif hakkı yazarlardadır. Bu kitabın içeriği Creative Commons Atıf 4.0 Uluslararası lisans altında lisanslanmıştır.

superius) ve alt dudak (labium inferius), yanlarda yanak (bucca), yukarıda sert damak (palatum durum) ve yumuşak damak (palatum molle), aşağıda ağız tabanı (diaphragma oris) ve arkada isthmus faucium oluşturur. Ağız boşluğu, vestibulum oris ve cavitas oris propria olmak üzere iki parçaya ayrılır. Vestibulum oris dıştan dudaklar ve yanakların, içten ise dişler ile diş etlerinin sınırladığı dar bir aralıktır. Cavitas oris propria'yı ise ön ve yanlardan dişler ile diş etleri sınırlar. Cavitas oris propria, arka tarafta bulunan ve isthmus faucium adı verilen geçitle pharynx'in oropharynx kısmına bağlıdır. Ağız kapalıyken vestibulum oris ile cavitas oris propria arasındaki bağlantıyı üçüncü molar dişlerin arka tarafında yer alan spatium retromolare isimli aralık ile alt ve üst dişlerin aralarında bulunan dar aralıklar sağlar.^{1,2,3,4}

Vestibulum oris'e açılan bezler: Glandula parotidea (parotis bezi), glandulae buccales (yanaklarda bulunan bezler) ve glandulae labiales (dudakta bulunan bezler).

Cavitas oris propria'ya açılan bezler: Glandula submandibularis (çene altı tükürük bezi), glandula sublingualis (dil altı tükürük bezi) ve glandulae palatinae (sert damakta yer alan bezler).

Dudaklar (Labia Oris)

Labium superius burnun alt sınırından ve sulcus nasolabialis'lerden; labium inferius sulcus mentolabialis'ten başlar ve rima oris'te sonlanır. Alt ve üst dudak arasındaki açıklığa rima oris, yanlarda iki dudağın birleştiği yere **commissura labiorum** denir. Üst dudak ile burnun arasında, orta hatta uzanan vertikal oluğa **philtrum** adı verilir. Dudakları oluşturan katmanlardan en dışta olanı deridir. Halk arasında dudak (kırmızı dudak) denen kırmızımsı pembe bölge, deriden vermilion hattı denen sınır ile ayrılır. Arkada mukoza ile devam eden bu renkli alana vermilion/geçiş bölgesi denir. Bu alanda deri incedir, kıl, ter bezi ve yağ bezi içermez. Derinin altında fascia superficialis, onun altında m. orbicularis oris ve en içte mucosa labialis bulunur. Dudak kitlesinin büyük kısmını m. orbicularis oris oluşturur. Labial mukoza ile kas arasında çok sayıda, glandulae labiales denen küçük müköz bezler bulunur. Labial mukoza, dudaklardan gingiva (diş eti)'ya atlarken üstte ve altta, orta hatta **frenulum labii superioris** ve **frenulum labii inferioris** denen mukoza kıvrımlarını oluşturur; yan taraflarda da benzer kıvrımlar olabilir.^{2,4}

Dudakların Damar ve Sinirleri

Üst ve alt dudağı besleyen a. labialis superior ve inferior, a. facialis'in dallarıdır. Sağ ve sol taraf arterleri ortada anastomoz yaparak dudakları çevreleyen bir arter halkası meydana getirirler. Venleri arterlerini takip ederek v. facialis'e açılır. Alt dudağın lateral kısımları ile üst dudak lenfası nodi submandibulares'e, alt dudağın orta kısmının lenfası nodi sublinguales'e dökülür.^{1,2,3,4,5}

Dudakların duysusu n. trigeminus'un dalları ile taşınır; m. orbicularis oris'in motor innervasyonunu n. facialis sağlar.

Yanaklar (Buccae)

Yanakların dış yüzleri deri, iç yüzleri mukoza ile örtülü olup ağız boşluğunun yan duvarlarını oluştururlar. M. buccinator yanak bölgesinin esas kasıdır. Kas ile bukkal mukoza arasında glandulae buccales denen küçük müköz bezler bulunur.

Yanakların dolgunluğunu corpus adiposum buccae (Bichat yağ yastığı) denen yağ dokusu verir. Bu yağ dokusunun içinden geçen ve parotis bezinin kanalı olan ductus parotideus, üst ikinci molar diş hizasında, yanak mukozasında bulunan ve papilla ductus parotidei denen kabartıya açılır.

Damak (Palatum)

Ağız boşluğunun tavanını oluşturan damak, palatum durum (sert damak) ve palatum molle (yumuşak damak) olarak 2 bölüme ayrılır. Sert ve yumuşak damak birlikte ağız boşluğu ile burun boşluğunu birbirinden ayırır.

Kemiklerden meydana gelen sert damak ağız boşluğu tavanının ön kısmını oluşturur. Sert damağın ön 2/3 kısmını her iki maxilla'nın processus palatinus'u, arka 1/3 kısmını ise her iki palatin kemiğinin lamina horizontalis'i yapar. Önde orta hatta, kesici dişlerin arkasında foramen incisivum, arkada üçüncü molar dişlerin iç yanında foramen palatinum majus ve bunun arkasında foramina palatina minora bulunur. Bu deliklerden damağı besleyen damar ve sinirler geçer. Damağı oluşturan kemikleri periosteum sarar. Damağın ağız boşluğuna bakan yüzü de damak mukozasıyla örtülüdür. Mukoza ile periost arasındaki bağ dokunun içinde glandulae palatinae adı verilen çok sayıda müköz bez bulunur. Foramen incisivum'un damak mukozası ile örtülmesi sonucu burada meydana gelen mukoza kabartısına **papilla incisiva** adı verilir. Damak mukozasında orta hatta, papilla incisiva'dan başlayıp uvula'ya uzanan ön-arka doğrultudaki çizgisel çıkıntıya **raphe palati**, raphe'nin ön kısmından transvers olarak yan taraflara uzanan mukoza çıkıntılarına **rugae palatinae** (plicae palatinae transversae) adı verilir. Rugae palatinae çiğneme sırasında lokmanın dil ile damak arasında tutulmasını sağlar.^{1,2,3,4,5}

Damak mukozasıyla sarılmış kaslardan oluşan ve bu nedenle hareketli olan yumuşak damak, sert damağın arkasında bulunur. Önde sert damağın serbest olan arka kenarına, yan taraflarda ise pharynx'in yan duvarlarına tutunur. Yumuşak damağın arka kenarı serbesttir. Serbest olan arka kenarın ortasında oropharynx'e sarkan küçük çıkıntıya **uvula palatina** (küçük dil) denir. Uvula'dan yan taraflara doğru uzanan, **arcus palatoglossus** ve **arcus palatopharyngeus** olarak isimlendirilen iki adet kemer bulunur. Arcus palatoglossus öndedir; mukozayla sarılmış m. palatoglossus'tan meydana gelir. Arcus palatopharyngeus ise arkada yer alır ve mukoza ile sarılmış m. palatopharyngeus'tan oluşur. Bu iki kemer arasında yer alan ve fossa tonsillaris adı verilen çukura tonsilla palatina (bademcik) yerleşmiştir.^{1,2,3,4,5}

Mukozasında tat tomurcukları da bulunan yumuşak damak başlıca palatin aponevroz ve aponevroza tutunan beş çift kastan oluşmuştur; iki kas kafa tabanından, iki kas palatin aponevrozdan başlar:

M. tensor veli palatini: Sfenoid kemiğinin processus pterygoideus'unun lamina medialis'inden başlar ve palatin aponevroza tutunarak sonlanır. Palatin aponevroz m. tensor veli palatini'nin palatum durum'a tutunan yassılaştırmış tendonudur. Kas tek taraflı kasıldığında yumuşak damağı kendi tarafına çeker. İki taraflı kasıldığında yumuşak damağı gerer.

M. levator veli palatini: Petroz kemiğinin alt yüzünden ve Östaki borusunun kıkırdak kısmından başlar, palatin aponevrozda sonlanır. Yumuşak damağı yukarı kaldırır.

M. palatoglossus: Aponevrozdan başlayıp dilin iki yanında sonlanır. Dil kökünü yukarı ve arkaya doğru çeker. Arcus palatoglossus'ları birbirine yaklaştırarak isthmus faucium'u daraltır.

M. palatopharyngeus: Aponevrozdan başlar, farinksin yan duvarlarına tutunarak sonlanır. Yutma işlemi sırasında pharynx'i yukarı, öne ve içe doğru çeker. Arcus palatopharyngeus'ları birbirine yaklaştırarak isthmus faucium'u daraltır.

M. uvulae: Aponevrozda başlar, kendisini saran mukozada sonlanır. Uvula'yı yukarı kaldırarak geri çeker.

M. tensor veli palatini'yi n. trigeminus'un bir dalı, diğer kasları plexus pharyngeus innerve eder.

Palatum molle yutma esnasında yukarı çekilip gerilerek orofarinks nazofarinksten ayırarak lokmanın nazofarinkse kaçmasını önler.^{1,2,3,4,5}

Damağın Damarları ve Sinirleri

Palatum durum ve palatum molle, a. maxillaris'in a. palatina descendens dalından ayrılan a. palatina major ve a. palatina minor ile; a. facialis'in dalı olan a. palatina ascendens ile ve a. pharyngea ascendens'in palatin dalları ile beslenir. Venleri plexus venosus pterygoideus'a dökülür. Lefatik damarları boyun derin lenf nodüllerine drene olur. Duyusunu n. trigeminus'un dalları taşır.^{1,2,3}

Dişler (Dentes)

Süt dişleri (dentes decidui) ve kalıcı dişler (dentes permanentes) olmak üzere iki diş grubu bulunur. Bu gruplar doğumda birer taslak olarak alt ve üst çene mukozasında gömülüdür. Süt dişleri genellikle bebek 6 aylıkken çıkmaya başlar ve 3 yaşına kadar tamamlanır. Her bir çene yarımında 5 adet olmak üzere toplam 20 adet süt dişi bulunur; her çene yarımında iki kesici diş (dentes incisivi), bir köpek dişi (dentes caninus) ve iki süt azı dişi (dentes molares) bulunur. Kalıcı dişlerin toplam sayısı 32 adettir. Her bir çene yarımında 8 adet olan kalıcı dişlerin iki tanesi kesici diş (dentes incisivi), bir tanesi köpek dişi (dentes caninus), iki tanesi küçük azı dişi (dentes premolares) ve üç tanesi azı dişi (dentes molares)dir. Süt dişleri kalıcı dişlere yer açılması için 6 yaş civarında dökülmeye başlar. Kalıcı dişler de genellikle 6 yaşında çıkmaya başlar ve ortalama 16 yaşında 28 tanesi tamamlanır. Üçüncü molar dişlerin (20 yaş dişi/akıl dişi) çıkış zamanları farklılık gösterebilir. Genelde 20-32 yaşlar arasında çıkar. Üçüncü molar dişler bazen gömülü halde kalabilir veya bulunmayabilir.^{1,2,3,4,5}

Diş Bölümleri ve Yapısı

Her dişin corona dentis, cervix dentis, radix dentis olarak üç bölümü vardır. Corona dişin görünen bölümü, radix dentis (diş kökü) de alveolus dentalis'e gömülü bölümdür. İki bölümün birleşim yerine cervix dentis (diş boynu) denir. Molar dişler dışında kalan dişlerde bir tane diş kökü vardır; molar dişlerde ise genellikle üç kök bulunur. Diş kökü gömülü olduğu kemik dokuya fibröz bir bağ ile bağlanmıştır. Corona dentis'in içinde cavitas dentis (cavitas pulparis) denen boşluk, bu boşlukta da dişi besleyen damar ve sinirleri içeren **pulpa dentis** bulunur. Damar ve sinirler apex radialis dentis'teki foramen ve canalis radialis dentis'ten geçerek pulpaya girip çıkarlar. Dişi oluşturan ana maddeye dentinum denir. Dentinum, corona dentis'te insan vücudundaki en sert madde olarak

tanımlanan enamelum (diş minesini) ile, radix dentis'te ise cementum ile kaplıdır. Periodontium diş kökünü destekleyen ve çevreleyen yapılara verilen addır. Bu yapılar cementum, alveolar kemik, gingiva ve diş kökünü saran cementum'u kemik dokuya bağlayan ve fibröz liflerden oluşan periodontal ligamenttir (fibrae periodontales).^{1,2,5,6,7,8}

Dişlerin Damarları ve Sinirleri

A. maxillaris'in dalları olan a. alveolaris superior anterior, a. alveolaris superior medius, a. alveolaris superior posterior üst çene dişlerini; a. alveolaris inferior alt çene dişlerini besler. Venler arterlere eşlik ederek plexus pterygoideus'a açılır. Lenfatik damarları submandibular ve submental lenf nodüllerine, buradan da boyun derin lenf nodüllerine drene olur. Üst ve alt dişlerin duyusunu n. trigeminus'un dalları taşır.^{1,2,3,4}

Gingiva (Diş Eti)

Diş eti keratinize mukoza ile örtülmüş fibröz dokunun maksilla ve mandibulanın processus alveolaris'lerinin periostuna sıkıca yapışması ile meydana gelir; bu pembemsi mukoza cervix dentis'i sararak sonlanır. Üç çeşit gingiva vardır: margo gingivalis (serbest diş eti) diş boynunu yaka gibi sarar; yapışık diş eti alveolar proseslere yapışan kısımdır; papilla gingivalis/ papilla interdentalis komşu iki diş arasında bulunan diş etidir. Diş boynuna sarılan margo gingivalis ile diş arasında bulunan oluğa sulcus gingivalis denir.

Gingiva'nın Damar ve Sinirleri

Diş etinin beslenmesini a. maxillaris'in dalları sağlar; venler arterleri izleyerek plexus pterygoideus'a dökülür. Lenf damarları submental, submandibular ve boyun derin lenf nodüllerine drene olur. Duyusunu n. trigeminus'un dalları taşır.

Dil (Lingua/ Glossa)

Dinlenme halindeyken cavitas oris propria'yı dolduran dil, tat duyusunu alan özel bir organdır. Ayrıca çiğneme, yutma ve konuşmada büyük bir öneme sahiptir. Radix linguae (kök), corpus linguae (gövde) ve apex linguae (uç) olarak üç parçaya ayrılır. Dorsum linguae denen üst yüzü ve facies inferior linguae denen alt yüzü vardır. Dorsum linguae ters V harfi şeklinde bir oluk olan **sulcus terminalis** ile 2/3 ön ve 1/3 arka olmak üzere iki bölüme ayrılır. Bu yüzde, orta hatta bulunan uzunlamasına oluğa **sulcus medianus linguae** denir; bu oluk dili iki yarıma bölen ve septum linguae adı verilen vertikal, fibröz bölmenin dorsum linguae'deki izidir. Radix linguae sulcus terminalis'in arkasında kalan parçadır. Hyoid kemiğe ve mandibula'ya tutunur. Sulcus terminalis'in tepe noktasında **foramen caecum** bulunur. Embriyoda burada gelişen tiroid bezi, ductus thyroglossus adı verilen kanal aracılığı ile boyuna iner. Foramen caecum bu kanalın girişinin embriyonik artığıdır. Dilin ön 2/3'lük kısmında bulunan ve dile pürtüklü görünüm veren küçük mukoza çıkıntılarına papillae linguales denir. Şekillerine göre **papillae vallatae** (circumvallatae), **papilla fungiformes**, **papilla foliatae** ve **papilla filiformes** olarak adlandırılırlar. En büyükleri papilla vallatae'dir, 8-12 tane olup sulcus terminalis'in önünde ve ona paralel olarak yerleşmiştir. Papillae foliatae dilin her iki kenarında vertikal konumda, az sayıdadır. Mantar biçimli papillae fungiformes, papillae filiformes arasında dağınık olarak bulunur. Dilin genel somatik duyusunu taşıyan sinir uçları içeren papilla filiformes sayıca en çok olan papilladır; tat tomurcuğu içermez ve

gıdaların dilde tutulmasına yardımcı olur. Diğer papillaların hepsi tat duyusunu taşıyan sinir uçlarına sahiptir.^{1,2,5}

Dilin arka 1/3'lük kısmında, radix linguae'de papilla bulunmaz. Burada tonsilla lingualis adı verilen çok sayıda lenf follikülü mevcuttur.

Orta hatta ve dilin alt yüzeyinde yer alan mukoza kıvrımına **frenulum linguae** denir. Bu kıvrım dilin alt yüzünü ağız tabanına bağlayıp ağız tabanı mukozası olarak devam eder. Frenulum linguae'nin her iki yanında bulunan kabartılara caruncula sublingualis adı verilir. Glandula submandibularis ve sublingualis'in kanalları buraya açılır. Frenulum linguae bazen konuşmayı etkileyecek kadar kısa olabilir (dil bağı). Bu durum cerrahi olarak düzeltilir.^{1,2,5}

Dil Kasları

Dilin ekstrinsik ve intrinsik olmak üzere iki çizgili kas grubu vardır.

Dilin ekstrinsik kasları dört çifttir. Kasıldıklarında dilin pozisyonunu değiştirirler. Yakındaki yapılara tutunarak başlayıp dilde sonlanırlar.

M. palatoglossus: Palatum molle'nin de kaslarından olan bu kas palatin aponevrozdan başlayıp aşağı inerek dilde sonlanır. Dil kökünü yukarı ve arkaya doğru çeker. Arcus palatoglossus'ları birbirine yaklaştırarak isthmus faucium'u daraltır.

M. styloglossus: Temporal kemiğin processus styloideus'undan başlayıp dilin yan taraflarında sonlanır. Dili yukarı ve arkaya doğru çeker.

M. hyoglossus: Hiyoid kemikten başlayıp dilin lateralinde sonlanır. Dili aşağıya doğru çeker.

M. genioglossus: Symphysis mandibulae'den başlar, uzunluğu boyunca dile tutunur ve arkada hiyoid kemiğin gövdesinde sonlanır. Dili dışarıya ve aşağıya doğru çeker.

M. palatoglossus'u plexus pharyngeus, diğer tüm kasları n. hypoglossus innerve eder.

Dilin intrinsik kasları dört çifttir; kas liflerinin yönüne göre adlandırılırlar.

M. longitudinalis superior, m. longitudinalis inferior, m. transversus linguae ve **m. verticalis linguae** dilin intrinsik kaslarıdır ve kasıldıklarında dilin şeklini değiştirirler. M. longitudinalis superior ve m. longitudinalis inferior dilin kısalmasını, m. transversus linguae dilin daralarak uzamasını, m. verticalis linguae ise dilin yassılaşıp genişlemesini sağlar. Bu kasların motor innervasyonu n. hypoglossus tarafından sağlanır.^{1,5}

Dilin Damar ve Sinirleri

Dili besleyen ana arter a. lingualis'tir. Ayrıca a. facialis ve a. pharyngea ascendens'ten gelen dallar da vardır. A. lingualis, a. dorsalis linguae, a. sublingualis, a. profunda linguae dallarını verir. Venter arterleri takip ederek v. lingualis aracılığıyla v. jugularis interna'ya dökülür.

Apex linguae'nin lenf damarları submental lenf nodüllerine, diğer kısımları submandibular ve boyun derin lenf nodüllerine drene

olur. Boyun derin lenf nodüllerinden olan jugulo omohiyoid nodül 'dil lenf nodülü' olarak bilinir ve dil kanserlerinde büyür.

Dilin 2/3 ön kısmının genel duyusunu n. trigeminus'un bir dalı, tat duyusunu ise n. facialis'in bir dalı alır. Dilin 1/3 arka kısmının genel hem tat duyusunu n. glossopharyngeus alır. Epiglottis'in ön kısmında kalan küçük bir bölgenin genel ve tat duyusunu ise n. vagus alır.^{1,2,3,4,5}

Pharynx (Yutak)

Pharynx (yutak) sindirim sisteminin ağız boşluğundan sonra gelen bölümüdür. Burun boşluğu, ağız boşluğu ve larynx'in arkasında yer alır. Ortalama 15 cm uzunluğundaki bu yapı kas ve zarlardan meydana gelir. Arkada kafa tabanından altıncı servikal vertebranın alt kenarı hizasına, önde krikoid kırırdağın alt kenarına kadar uzanır. En dar yeri özofagus ile birleştiği son kısmıdır.

Burun boşluğunu pharynx'e bağlayan açıklığa **choanae**, ağız boşluğu ile pharynx'i bağlayan açıklığa ise **isthmus faucium** adı verilir. Pharynx'in içinde yer alan boşluğa cavitas pharyngis adı verilir. Cavitas pharyngis ön tarafında komşuluk yaptığı yapılara göre üç kısma ayrılır: Pars nasalis pharyngis (nasopharynx), pars oralis pharyngis (oropharynx), pars laryngea pharyngis (laryngopharynx). Nasopharynx ve laryngopharynx solunum sisteminde anlatılmıştır.

Oropharynx

Yutağın yumuşak damak ile hyoid kemik (epiglottis'in üst kenarı) arasında kalan kısmı olup ikinci ve üçüncü servikal vertebra'lar hizasındadır. Önde isthmus faucium ile ağız boşluğuna bağlanır. Yan duvarlarındaki arcus palatoglossus ve arcus palatopharyngeus arasında tonsilla palatina (bademcik) bulunur. Radix linguae de oropharynx'tedir.

Tonsilla palatina, tonsilla lingualis, tonsilla pharyngealis ve tonsilla tubaria tarafından oluşturulan lenfoid doku topluluğuna Waldeyer'in lenfatik halkası denir. Bu halka solunum ve sindirim sisteminin girişinde koruyucu bir yapı oluşturur.^{1,2,5}

Pharynx'in Duvar Yapısı

Pharynx'in duvarı içten dışa doğru tunica mucosa, tunica fibrosa, tunica muscularis ve fascia buccopharyngealis olarak dört katmandan oluşur.

Tunica fibrosa'nın üst kısmı kalın olup fascia pharyngobasilaris olarak adlandırılır. Bu yapı oksipital ve temporal kemiklere tutunur. Tunica fibrosa arkada orta hatta kalınlaşarak raphe pharyngis'i oluşturur ve pharynx'in konstriktör kasları buraya tutunarak sonlanır.

Pharynx'in kas katmanı sindirim kanalının diğer bölümlerinden farklıdır. Burada longitudinal kas tabakası içerde, sirküler kas tabakası dışardadır. Pharynx'in konstriktör ve levator kaslar olmak üzere iki grup kası vardır.^{1,2,3,5}

Pharynx'in konstriktör kasları yukarıdan aşağıya doğru kasılarak gıdaların oesophagus'a geçmesini sağlar. M. constrictor pharyngis superior, m. constrictor pharyngis medius ve m. constrictor pharyngis inferior olmak üzere üç tanedir. Raphe pharyngis'e tutunarak

sonlanan bu kasların innervasyonunu plexus pharyngeus sağlar.

Pharynx'in levator kasları konuşma ve yutma sırasında pharynx'i yukarı kaldırır. M. palatopharyngeus, m. stylopharyngeus ve m. salpingopharyngeus olmak üzere üç tanedir. M. stylopharyngeus'un siniri n. glossopharyngeus, diğerlerinin siniri ise plexus pharyngeus'tur. ^{1,2,3,4,5}

Pharynx'in Damar ve Sinirleri

Arterleri a. facialis'in dalı olan ramus tonsillaris, a. carotis externa'nın dalları olan a. pharyngea ascendens ve a. lingualis, a. maxillaris'in dalı olan a. palatina descendens'tir. Venleri plexus pharyngeus aracılığı ile v. facialis ve v. jugularis interna'ya drene olur. Lenfatikleri boyun derin lenf nodüllerine drene olur. ^{1,2,3,4,5}

Nasopharynx mukozasının duyusunu n. trigeminus'un bir dalı, oropharynx ve laryngopharynx mukozasının duyusunu n. vagus ve n. glossopharyngeus alır.

Oesophagus (Özofagus=Yemek Borusu)

Ortalama 25 cm uzunluğunda fibromusküler bir tüp olan oesophagus, farinks ile mide arasında yer alır. Önde krikoid kıkırdağın alt kenarından, arkada C6 vertebra hizasından başlar, aşağıda abdomende 11. torakal vertebra hizasında sonlanır. Pars cervicalis, pars thoracica ve pars abdominalis olmak üzere üç parçası vardır. Duvar katmanları sindirim kanalının diğer bölümlerindeki gibidir: İçten dışa doğru mukozaya, submukozaya, sirküler liflerin içeride, longitudinal kas liflerinin dışarda olduğu müsküler katman, pars cervicalis ve pars thoracica'da tunica adventitia, pars abdominalis'te tunica serosa ile sarılıdır. Özofagusun 1/3 üst kısmı çizgili kastan, 1/3 alt kısmı düz kastan, 1/3 orta kısmı çizgili ve düz kas liflerinin karışımından oluşmuştur. ^{1,4,5}

Boyunda önde trachea, arkada columna vertebralis, yanlarda boyun damar-sinir paketi ve tiroid bezinin bir kısmı ile komşudur. Apertura thoracis superior'dan geçip mediastinum superius'a girer. Burada T1-T4 omurlarının önünde, trakeanın arkasında aşağı devam eder. T4 omurdan itibaren mediastinum posterius'a girer ve aşağı ilerler. T10 vertebra hizasında diaphragma thoracica'daki hiatus esophageus'tan geçerek abdomene girer. T11 vertebra seviyesinde, orta hattın solunda olarak midenin cardia parçası ile buluşur. Göğüs boşluğundaki yolu boyunca sırası ile arcus aortae, bronchus principalis sinister, atrium sinister'in arkasında; v. azygos, v. hemiazygos, ductus thoracicus'un önündedir. ^{1,2,3,4,5}

Özofagusun iki sfinkteri vardır. Üst özofagus sfinkteri anatomik bir sfinkterdir. Faringoözofageal birleşim yerinde, m. constrictor pharyngis inferior'un bir parçası olan m. cricopharyngeus tarafından oluşturulur. Alt özofagus sfinkteri fizyolojik/fonksiyonel bir sfinkterdir; gastroözofageal birleşim yerindedir.

Özofagusun seyri sırasındaki komşuluklarından kaynaklanan darlıkları vardır. İlk darlık başlangıcında, krikoid kıkırdağın arkasında, farinkle birleştiği yerdedir. İkinci darlık mediastinum superius'ta arcus aortae ile komşuluğu sırasında aortanın yaptığı bası ile oluşur. Üçüncü darlık mediastinum posterius'ta sol ana bronkusun yaptığı basıdan kaynaklanır. Dördüncü darlık hiatus esophageus'tan geçerken oluşur. ^{1,2,3,4,5}

Damarları ve Sinirleri

Servikal özofagusa a. thyroidea inferior'dan dallar gelir. Torasik

özofagusu aorta thoracica'dan ayrılan aa. esophageales ve aa. bronchiales besler; posterior interkostal arterlerden de dallar alabilir. Abdominal parçası a. gastrica sinistra ve a. phrenica inferior sinistra'dan gelen dallarla beslenir. ^{1,2,3,4,5}

Venleri v. thyroidea inferior, v. azygos, v. hemiazygos aracılığı ile v. cava superior'a, v. gastrica sinistra aracılığı ile v. porta'ya dökülür. Oesophagus'un alt kısmında bulunan venler, v. portae hepatis ile v. cava inferior arasında porta-caval bir anastomoz oluşturur.

Lenfatikleri sırayla boynun derin lenf nodüllerine, superior ve posterior mediastinal lenf nodüllerine, sol gastrik ve coeliac lenf nodüllerine drene olur.

Sinirleri otonom sinir sisteminin sempatik ve parasempatik liflerinden oluşan plexus oesophageus'tan gelir. ^{1,2,3,4,5}

Mide (Gaster, Ventriculus)

Özofagus ile ince bağırsak arasında yer alan mide, sindirim kanalının en geniş bölümüdür. Karın boşluğunun üst bölümünde, büyük kısmı regio hypochondriaca sinistra'da olup bir kısmı da regio epigastrica ve regio umbilicalis'de bulunur. Midenin iç hacmi yeni doğan bebekte 30-50 ml, erişkinde ortalama 1000-1500 ml'dir. Genişleyebilen bir organ olduğu için, çok dolu olduğunda hacmi 3-4 litreye kadar çıkabilir.

Komşulukları

Ön yüzü karın ön duvarı, sol arcus costalis, diyafragma ve karaciğerin sol lobu ile komşudur. Üstte diyafragmanın sol kubbesi ile komşuluk gösterir. Arka yüz komşuluğu bursa omentalis, diyafragma, dalak, sol böbrek üstü bezi, sol böbrek, a. splenica, pankreas, mesocolon transversum ve colon transversum ile dir. Sırt üstü yatan birinde midenin oturduğu sığ çukura mide yatağı denir. Mide yatağını, bursa omentalis'in arka duvarını oluşturan diyafragma, dalak, sol böbrek üstü bezi, sol böbrek, a. splenica, pankreas, mesocolon transversum ve colon transversum yapar. ^{1,4,5,6,7,8,9}

Midenin şekli 'J' harfine benzetilse de şekli, pozisyonu ve büyüklüğü kişiden kişiye, kişinin duruşuna, midenin dolu veya boş oluşuna ve solunum hareketlerine göre değişir. ^{1,2,3,9}

Midenin özofagusla birleştiği yerde ostium cardiacum, duodenumla birleştiği yerde ostium pyloricum denen iki deliği ve ön (paries anterior) ve arka (paries posterior) duvarları vardır. Bu duvarlar birbirinden curvatura minor ve curvatura major denen, midenin iki eğri kenarı ile ayrılır. İki kenar da ostium cardiacum'dan ostium pyloricum'a kadar uzanır. Curvatura minor sağda, kısa ve içbükeydir. Başlangıç kısmı vertikal, alt kısmı horizontal yöndedir. Bu iki doğrultu arasında oluşan açığa incisura angularis denir. Mide dolunca açının duruşu da değişir. Açı orta hattın hemen solunda olduğundan midenin sağ ve sol tarafı bu açığa göre belirlenebilir. Corpus gastricum ile pars pylorica'yı ayıran bir sınır olarak da kabul edilebilir. Curvatura major midenin sol kenarını yapar; sağ kenara göre daha uzun ve dış bükeydir. ^{1,2,3,4,5}

Midenin pars cardiaca, fundus gastricus, corpus gastricum ve pars pylorica olarak dört bölümü vardır: **Cardia**, ostium cardiacum'un etrafını saran küçük alandır. **Fundus** kubbe şeklinde yukarıya uzanan ve diyafragmanın sol kubbesiyle komşu olan bölümdür. Özofagus ile fundus arasındaki çentiğe incisura cardialis

denir. Incisura cardialis'den geçen hayali bir horizontal plan ile fundus, korpustan ayrılır. Canlı insanda içi hava ile doludur. **Corpus**, midenin en büyük parçasıdır. Fundus ile antrum pyloricum arasında uzanır. **Pars pylorica** incisura angularis hizasında başlar. Proksimal parçası geniştir ve antrum pyloricum adını alır. Distale doğru daralan parçasına canalis pyloricus adı verilir. Pylorus, pars pylorica'nın son parçasıdır. Bu parçayı çevreleyen kalınlaşmış sirküler kas liflerine m. sphincter pyloricus denir. Pilon sfinkterinin düzensiz aralıklarla gevşemesi ile midenin içeriği burada bulunan ostium pyloricum'dan geçerek duodenuma dökülür.^{1,2,3,4,5}

Midenin duvar yapısı sindirim kanalının diğer parçalarında olduğu gibi dört katmandan meydana gelir. Tunica muscularis'te, diğerlerinde olduğu gibi dışta longitudinal, içte sirküler kas lifleri vardır; farklı olarak, en içte yalnızca midede bulunan oblik kas lifleri bulunur. Longitudinal lifler kurvaturalarada yoğun olmak üzere, sirküler lifler de pilorda yoğunlaşır kalınlaşarak midenin tamamını sarar. Oblik lifler ise midenin her yerinde bulunmaz, fundus bölgesinde yoğunlaşmıştır.

Midenin İç Yüzü

Kalın ve çok damarlı olan gastrik mukoza, mide boşken **pllicae gastricae** veya **rugae** denen uzunlamasına kıvrımlar gösterir. Mide genişleyince bu plikalar kaybolur. Curvatura minor'e paralel uzanan birkaç plikanın arası düzdür ve oluk görünümündedir. Kardiyayı pilora bağlayan en kısa yol olan bu oluğa **canalis gastricus** veya mide caddesi (Waldeyer caddesi) denir.

Mide intraperitoneal bir organdır. Ön ve arka yüzleri saran viseral periton curvatura minor'de birleşip omentum minus'u, curvatura major'de birleşip omentum majus'u oluşturur.

Midenin Damarları ve Sinirleri

Mide truncus coeliacus'un dalları ile beslenir. Başlıca arterleri a. gastrica sinistra, a. gastrica dextra, a. gastromentalis sinistra, a. gastromentalis dextra, aa. gastricae breves, a. gastrica posterior'dur. Curvatura minor'de, omentum minus'un iki yaprağı arasında a. gastrica sinistra ile a. gastrica dextra anastomoz yapar. A. gastrica sinistra truncus coeliacus'un en küçük dalıdır. A. gastrica dextra a. hepatica communis veya a. hepatica propria'dan çıkar. Curvatura major'da, omentum majus'un iki yaprağı arasında a. gastroduodenalis'in dalı olan a. gastromentalis dextra ile a. lienalis/splenica'nın dalı olan a. gastromentalis sinistra anastomoz yapar.^{1,2,3,4,5}

Arterleri takip eden ve aynı isimle anılan mide venlerinin tümü v. **porta**'ya dökülür. V. gastrica dextra ve sinistra doğrudan v. porta'ya, v. gastromentalis sinistra ve vv. gastricae breves v. splenica'ya, v. gastromentalis dextra ise v. mesenterica superior'a açılır. Pilonun önünde yükselip v. gastrica dextra'ya dökülen ve canlıda belirgin olan v. prepylorica, cerrahlar için duodenum'da olduklarını gösteren bir landmarktir.^{1,2,3,4,5}

Midenin lenfatik damarları, arterlerine eşlik ederek curvatura minor ve curvatura major'deki lenf nodüllerine ulaşır. Lenfatik damarlar ön ve arka duvarın lenfasını, bu eğriliklerde bulunan nodi gastrici sinistri/ dextri ve nodi gastromentales sinistri/dextri'ye taşır. Bu lenf nodüllerinin efferent damarları büyük arterlere eşlik ederek truncus coeliacus etrafındaki nodi coeliaci'ye dökülür. Bu

lenf nodüllerinden çıkan efferent damarlar da gastrointestinal kanalın diğer organlarından gelen lenf damarları ile birlikte truncus intestinalis'i oluşturup cisterna chyli ve ductus thoracicus'a açılır.

Midenin sinirleri otonom sinir sisteminin sempatik ve parasempatik bölümlerinden gelir.

Intestinum Tenue (İnce Bağırsaklar)

Sindirim ve emilimin büyük kısmının gerçekleştiği ince bağırsaklar sindirim kanalının en uzun bölümüdür. Pilon sfinkterinde başlar, ileoçekal birleşim yerinde sonlanır. Canlıdaki uzunluğu 2 m kadardır. Kadavrada ise kas tonusu ortadan kalktığı için 5-8 m arasında değişir. Lümen çapı ortalama 2,5 cm'dir. Mukozadaki kıvrımlar ve villüslerden ötürü emilim yüzey alanı çok geniştir. Duodenum, jejunum ve ileum olarak üç parçadan oluşur. Jejunum ve ileum abdomenin orta kısmındadır ve kalın barsağın oluşturduğu bir çerçeveye içindedir.^{1,2,3}

Duodenum (On İki Parmak Barsağı)

İnce barsağın ilk, en kısa, lümeni en geniş ve en hareketsiz bölümüdür. Karın arka duvarının üst kısmındadır. Duodenumun anlamı on iki parmak demektir, on iki parmak yan yana iken uzunluğu 25cm kadardır. Duodenumun uzunluğu da 25 cm olduğu için bu ad verilmiştir. Orta hattın sağında pilorla başlayan duodenum, C harfi şeklinde bir kavis çizerek orta hattın solunda jejunumla birleştiği flexura duodenojejunalis'te sonlanır. Duodenum kavsi içine pankreasın başı yerleşir. Sirt üstü yatırılmış kadavrada duodenum göbek seviyesinin yukarisindedir; ayakta duran canlı insanda ise bir vertebra yüksekliği kadar aşağı iner. Proksimal 2,5-3 cm kadarı intraperitonealdir, mide ile birlikte hareket eder. Kalan kısmı sekonder retroperitonealdir. Duodenum dört bölümden oluşur. Bu bölümler 1. parça, 2. parça, 3. parça, 4. parça olarak tanımlandığı gibi surasıyla pars superior, pars descendens, pars horizontalis ve pars ascendens olarak da adlandırılır.^{1,2,3,4,5}

Pars superior ortalama 5 cm'dir. Birinci lumbal vertebranın (L1) sağında bulunur. Pilordan sonra gelen ilk 2,5 cm kadarının çapı diğer bölümlerine göre daha büyüktür. Bu geniş kısma **ampulla** ya da **bulbus** adı verilir. Buranın iç yüzünü örten mukoza diğer bölümlerinden farklı olarak pllicae circulares denen kıvrımları içermez. Bulbus intraperitoneal ve hareketlidir; üst kenarına omentum minus (lig. hepatoduodenale), alt kenarına omentum majus tutunur. Bulbus'tan sonraki duodenum bölümleri retroperitonealdir. Pars superior'un önemli komşulukları önde karaciğer ve safra kesesi, arkada a. gastroduodenalis, vena portae ve ductus choledochus, iç yanda caput pancreatis ile dir.

Pars descendens, pars superior'un aşağıya yönelen bir dirsek yapması ile başlar (flexura duodeni superior). Retroperitoneal yerleşimli bu parça 8-10 cm uzunluğundadır. Caput pancreatis'i çevreleyerek L2 ve L3 vertebranın sağ kenarı boyunca aşağı iner. Ductus choledochus ve ductus pancreaticus posteromedial duvara yakın olarak seyredip oblik olarak duvara girerler. İki kanal burada birleşerek **ampulla hepatopancreatica**'yı oluşturup papilla duodeni major denen bir kabartı ile duodenum lümenine açılır. Ductus pancreaticus accessorius var ise, papilla duodeni major'un 2 cm kadar yukarisindeki papilla duodeni minor'e açılır.

Pars horizontalis, pars descendens'in L3 vertebranın sağında ve

alt kenarı yakınında yaptığı flexura duodeni inferior denen dirsek- le başlar. Ortalama uzunluğu 10 cm kadar olan bu bölüm caput pancreatis'in alt kenarını takip ederek L3 omurunun önünde ilerleyip, sol tarafa geçer. Retroperitoneal olan bu bölümün arkasında sağ ureter, v. cava inferior ve aorta abdominalis vardır.

Pars ascendens aorta abdominalis'in sol kenarı boyunca yukarı ve sola, pankreasın alt kenarına doğru yükselir. Retroperitoneal yerleşimli ve 3-5 cm uzunluğundadır. L2 vertebranın üst kenarı hizasında öne dönüp flexura duodenojejunalis'te ince barsağın ikinci parçası olan jejunum ile birleşir. Flexura duodenojejunalis, lig./m. suspensorium duodeni veya Treitz ligamenti de denen fibromusküler bir bağ ile karın arka duvarına asılmıştır. Bu bağ, diyafragmanın sağ krusundan çizgili kas olarak başlar; duodenum duvarına tutunan parçası düz kastan, orta kısmı fibröz dokudan oluşmuştur. Bu kas kasıldığında flexura duodenojejunalis'in açısını genişlettiği, böylece bağırsak içeriğinin akışına yardımcı olduğu düşünülmektedir. Klinikte Treitz bağı üst gastrointestinal kanalı alt gastrointestinal kanaldan ayıran bir landmark olarak tanımlanır.^{1,4,5}

Duodenum'un Damarları ve Sinirleri

Duodenum'u besleyen başlıca arterler truncus coeliacus ve a. mesenterica superior'un dalları olan pankreatikoduodenal arterlerdir. Truncus coeliacus'un üç dalından biri olan a. hepatica communis'ten ayrılan a. gastroduodenalis'in dalları, a. supraduodenalis, a. gastromentalis ve a. pancreaticoduodenalis superior'dur. A. pancreaticoduodenalis inferior, a. mesenterica superior'un ilk dalıdır. A. pancreaticoduodenalis superior duodenum'un papilla duodeni major'un üstünde kalan kısmını, a. pancreaticoduodenalis inferior altında kalan kısmını besler. Her iki arterin de anterior ve posterior dalları vardır (a. pancreaticoduodenalis superior anterior ve posterior, a. pancreaticoduodenalis inferior anterior ve posterior). Ayrıca duodenum'un birinci parçası a. supraduodenalis'i, a.hepatica communis'in, a. hepatica propria'nın, a. gastromentalis dextra'nın küçük dallarını da alır. Venleri arterlere eşlik ederek v. porta, v. lienalis ve v. mesenterica superior'a dökülür. Pankreatikoduodenal arter ve venler duodenum kavsi ile pankreas başı arasında bulunup her iki organı da besler. Lenfatik damarlar arterler boyunca seyredip nodi pancreaticoduodenales, nodi pylorici ve nodi mesenterici superiores'e, bunların efferentleri de nodi coeliaci'ye dökülür. Sempatik ve parasempatik sinirlerle innerve edilir.^{1,2,3,4,5}

Jejunum ve Ileum

İnce barsağın duodenum'dan sonra gelen bölümleri olan jejunum ve ileum'un uzunluğu ortalama 6 m'dir. Bu uzunluğun üst 2/5 sini jejunum, kalanını ise ileum oluşturur. L2 vertebranın solunda, flexura duodenojejunalis'te başlayan jejunum, ileum ile devam eder. Ileum'un son kısmı olan pars terminalis sağ fossa iliaca'da, kalın barsağın ilk parçası olan caecum'la birleştiği ostium ileale'de sonlanır. Jejunum'un büyük kısmı sol üst kadranda, ileum'un büyük kısmı sağ alt kadrantadır. İntraperitoneal olan jejunum ve ileum, iki yapraklı bir periton oluşumu olan ince bağırsak mezenteri ile karın arka duvarına bağlanır. Mezenter yelpazeye benzer. Karın arka duvarına yapışan kısmına **radix mesenterii** adı verilir. Uzunluğu 15 cm kadar olan radix mesenterii, L2 vertebranın solundan başlayıp oblik olarak sağ aşağıya iner ve sağ sakroiliak

eklemin önünde sonlanır. Radix mesenterii yolu üzerindeki duodenum, aorta abdominalis, v. cava inferior gibi önemli organ ve damarların önünden geçer. Mezenterin karın arka duvarı ile bağırsak arasındaki uzunluğu bulunduğu yere göre değişir. Jejunum'un başladığı ve ileum'un sonlandığı iki uçta çok kısa olup orta kısımda 20 cm'ye kadar ulaşır. Mezenterin iki yaprağı arasında jejunum, ileum ile bunları besleyen arterler, venler, lenfatik damarlar, lenf nodülleri, otonomik sinir lifleri ve bir miktar yağ bulunur. Jejunum'u ileum'dan ayıran belirgin bir sınır yoktur. Canlı insanda jejunum ve ileum'u birbirinden ayıran, cerrahide de önemli olan bazı özellikler şunlardır:

- Jejunum periton boşluğunun üst tarafında, ileum alt tarafında ve pelvistedir.
- Jejunum'un lümeni ileum'dan daha geniş, duvarı daha kalın, rengi daha kırmızımsıdır. Duvarın daha kalın olmasının nedeni jejunum mukozasındaki plicae circulares denen kıvrımların büyük, çok sayıda ve çok sık olmasıdır. İleum'un proksimalinde ise bu plikalar küçük ve seyrek yerleşimlidir; ileumun distal kısmında ise artık görülmezler.
- Jejunumu karın arka duvarına bağlayan mezenter, aorta'nın solunda, abdomenin üst kısmındadır. İleal mezenter alt kısımda ve aorta'nın sağındadır.
- Jejunum'un mezenterik damarları bir ya da iki anastomotik kemer oluşturur. Bu arkuslardan çıkan ve bağırsak duvarına giren vasa recta uzun ve sayıca azdır. İleum'da ise üç ya da dört arkus ile bunlardan çıkan kısa ve çok sayıda vasa recta bulunur.
- Mezenterin iki yaprağı arasında bulunan yağ dokusunun yerleşimi ve miktarı da farklıdır. Yağ dokusu jejunal mezenterin radikse yakın bölümünde ve az miktarda bulunur. İleal mezenterde ise yağ dokusu mezenter kökünden bağırsak duvarına kadar görülür.
- Lenf foliküllerinin bir araya gelmesiyle oluşan Peyer plakları (noduli lymphoidei aggregati), ince barsağın tamamında bulunmasına karşın duodenum ve jejunum'da çok az sayıda, ileum'un distal kısmının mukozasında ise çok sayıda bulunur. Canlıda ileum'un antimezenterik duvarında, yani mezenterin barsağa tutunduğu kenarın karşısındaki duvarda, çıplak gözle görülebilen oval plaklardır. Miktarı genç insanlarda fazladır, ilerleyen yaşlarda azalır.^{1,2,3,4,5,9}

Jejunum ve Ileum'un Damarları

Mezenterin iki yaprağı arasında bulunan a. mesenterica superior'un sol kenarından çıkan 15-18 kadar aa. jejunales ve aa. ileales anastomoz yaparak arteryel kemerler oluştururlar. Bu kemerlerden de bağırsak duvarı yakınlığında ayrılan vasa recta barsağa girer. Vv. jejunales ile vv. ileales v. porta'ya dökülmek üzere v. mesenterica superior'a açılır. Jejunum ve ileum'un lenfatik damarları mezenterin iki yaprağı arasındaki çok sayıda lenf nodüllerine drenelir. Buradan çıkan efferent damarlar da a. mesenterica superior çevresindeki nodi mesenterici superiores'e dökülür. Sempatik ve parasempatik sinirlerle innerve edilir.

Meckel Divertikülü (Diverticulum Ilei)

%1-2 oranında görülen bu doğumsal anomali embriyonik bir artıktır. Sıklıkla terminal ileumun çekumla birleştiği yerin 60-80 cm proksimalindedir. İleum'un antimezenterik kenarında bulunan,

parmak gibi, ortalama 5 cm uzunluğunda kör bir kesedir. Büyük oranda serbesttir, bazen ucu karın ön duvarında umbilikusa veya diğer bir bağırsak parçasına bağlıdır. Sıklıkla ileal tipte mukozaya sahip olmasına karşın mide mukozası, pankreas dokusu, jejunum veya kolon mukozasına da sahip olabilir.

Intestinum Crassum (Kalın Bağırsaklar)

Sindirim kanalının ince bağırsaktan sonra gelen bölümüdür; ileum'un sonundan başlayıp anüste sonlanır. Uzunluğu 1,5-2 m olan kalın barsağın görevi ince bağırsaktan gelen içerikteki emilmemiş suyu ve bazı mineralleri absorbe etmek ve emilmeyen maddeleri dışkı olarak dışarı atılncaya kadar depolamaktır. Kalın barsağın bölümleri caecum ve appendix vermiformis, colon (colon ascendens, colon transversum, colon descendens, colon sigmoideum), rectum, canalis analis'tir.

Caecum sağ iliak fossadadır, abdomenin sağ yanında colon ascendens olarak yükselir. Karaciğerin alt yüzüne ulaştığında flexura coli dextra denen dirseği yapıp sola doğru döner ve colon transversum olarak abdomenin sol yanına ulaşır. Burada dalağın altında flexura coli sinistra denen ikinci bir dirsek yaparak aşağı döner. Colon descendens olarak sol yanda aşağı iner. Sol fossa iliaca'ya gelince colon sigmoideum olarak önce arkaya, sonra aşağı inip pelvis minor'e girer. Sacrum önünde rectum olarak aşağı iner ve pelvis döşemesini delerek canalis analis ve anus olarak sonlanır. Kalın bağırsak ince barsağın etrafında bir çerçeve oluşturacak şekilde yerleşmiştir. Kalın barsağı ince bağırsaktan ayıran yapısal özellikleri şunlardır:

- Çapı daha büyüktür.
- Taeniae coli adı verilen bant şeklinde yapılar bulunur. İnce barsağı tümüyle saran longitudinal kas lifleri caecum'dan itibaren üç şerit oluşturacak şekilde yoğunlaşır. Bunlar taenia libera, taenia omentalis, taenia mesocolica'dır.
- Haustra coli adı verilen, taenia'ların arasında kalan kolon duvarının keseleşmesi ile oluşan yapılar bulunur. Bu keseleşme ya da torbalaşmaların taenia'ların kalın bağırsaktan daha kısa olması sonucu kalın barsağın büzülmesi nedeni ile oluştuğu düşünülmektedir.
- Appendices omentales adı verilen, içinde yağ olan küçük periton çıkıntılarını barındırır.

Taenia, haustra ve appendices omentales, appendix vermiformis'te yoktur ve colon sigmoideum'dan sonra görülmez.^{3,4,9}

Caecum

Kalın barsağın ilk ve en geniş parçasıdır; genişliği ve boyu ortalama 7,5 cm'dir. Sağ fossa iliaca'da, ileum'un caecum'la birleştiği seviyenin altında bulunur. Her tarafı peritonla örtülmüştür. Oldukça hareketli olmasına karşın mezosu yoktur. Fakat sıklıkla lateral abdominal duvara plicae caecales denen bir ya da daha fazla periton kıvrımı ile bağlanır. Bazen caecum'un arkasında recessus retrocaecalis denen bir periton çıkması bulunur. Caecum'un ön yüzü karın ön duvarı ile temas eder, sıklıkla gazla dolup gerilen caecum, bu komşuluk sonucunda sağ alt kadranda palpe edilebilir.

Terminal ileum sıklıkla caecum'un posteromedial duvarına girer. Bu birleşim yeri ince barsağın bitip kalın barsağın başladığı yerdir. Ayrıca bu seviyeden itibaren colon ascendens başlar. İleum'un

caecum'a açıldığı deliğe **ostium ileale** adı verilir. Caecum tarafından bakıldığında, bu deliğin iki horizontal parçadan oluşmuş **valva ileocecalis (papilla ilealis)** denen bir kabartı ile sarıldığı görülür. Kabartının üst parçasına labrum superius, alt parçasına labrum inferius denir. Bu iki parçanın iki yanda birleşmesi ile oluşan çıkıntılara frenulum ostii ilealis denir. Papilla ilealis pasif bir kapakçık olarak iş görür; ileum içeriğinin caecum'a geçişini kontrol edemez ama caecum içeriğinin ileum'a geri dönmesini büyük oranda önler.^{1,2,3,4,5}

Appendix Vermiformis

Solucana benzediği için appendix vermiformis adı verilen organ, çok miktarda lenfoid doku içeren bir kör bağırsak divertikülüdür. Uzunluğu 2 cm'den 25 cm'ye kadar değişir. Ortalama uzunluğu 10-12 cm'dir. Lümeni 1-5 mm çapındadır. Taenia, haustra ve appendixes omentales'i yoktur. Ostium ileale'nin 2cm kadar altında olarak caecum'un posteromedial duvarından çıkar. Caecum'a bağlı olduğu taban kısmı hariç serbesttir. Tamamen peritonla örtülmüştür ve terminal ileum'un mezosunun arkasından çıkan üçgen biçiminde, küçük bir mesoappendix'i vardır. Appendix vermiformis'in tabanı caecum'da her üç taenia coli'nin birleştiği yere bağlanmıştır. Büyük kısmı serbest olduğu için pozisyonu değişiklik gösterir, en sık retrocekal, ikinci sıklıkta da intrapelvik pozisyonda görülür. Abdomen içinde appendiksi bulmak için bir taenia coli takip edilerek appendiksin caecum'a bağlandığı yere ulaşılır. Karın ön duvarında appendix vermiformis'in tabanının izdüşümü, spina iliaca anterior superior ile umbilikus arasında uzanan oblik çizginin dış 1/3'ü ile orta 1/3'ünün birleştiği noktadadır. Bu noktaya Mc Burney noktası adı verilir.^{3,4,5,9}

Caecum ve Appendix Vermiformis'in Damarları ve Sinirleri

A. mesenterica superior'un dalı olan a. ileocolica, caecum'a a. caecalis anterior ve a. caecalis posterior dallarını verir. Appendix vermiformis'i besleyen a. appendicularis sıklıkla a. caecalis posterior'dan çıkar ve mesoappendix'in yaprakları arasında appendikse ulaşır. Caecum ve appendix vermiformis'in venleri v. mesenterica superior'a açılır. Lenfatik damarları nodi mesenterici superiores'e dökülür. Sempatik ve parasempatik sinirlerle innerve edilir.^{1,2,3,4,5}

Colon Ascendens

Kalın barsağın ikinci, kolonun ilk parçası olan colon ascendens terminal ileum'un caecum'a girdiği yerde başlar, yukarıda karaciğerin alt yüzünde sola dönen flexura coli dextra'yı (flexura coli hepatica) yaparak sonlanır. 13-15 cm uzunluğunda olup sekonder retroperitonealdir. İnsanların %25 inde kısa bir mezosu vardır. Çapı caecum'dan daha küçüktür. Ön ve yan yüzlerini örten periton karın arka duvarına geçerken kolonun sağ ve sol kenarı boyunca sulci paracolici adı verilen vertikal olukları oluşturur.

Damarları ve Sinirleri

A. mesenterica superior'dan çıkan a. ileocolica ve a. colica dextra hem çıkan kolonu, hem flexura coli hepatica'yı besler. Venleri arterleri izleyerek v. mesenterica superior'a açılır. Lenf damarları nodi mesenterici superiores'e dökülür. Sempatik ve parasempatik sinirlerle innerve olur.

Colon Transversum

Kalın barsağın en uzun ve en hareketli bölümüdür. Uzunluğu 40-

80 cm arasında değişebilir. Ortalama 50 cm kadardır. Abdomeni sağdan sola geçerek, flexura coli dextra'dan flexura coli sinistra'ya uzanır. Dalak ile olan yakınlığı nedeni ile flexura coli splenica olarak da adlandırılan flexura coli sinistra hepatic fleksuraya göre daha yukarıda ve derinde, daha dar açılı ve daha az hareketlidir; lig. phrenicocolicum ile diyafragma'ya bağlanmıştır. Colon transversum intraperitoneal olup mesocolon transversum ile karın arka duvarına bağlanır. Mesocolon transversum kolonun üst kenarından abdomen arka duvarına uzanır; burada pankreasın ön yüzünün alt kısmına tutunur. Kolonun alt kenarına ise omentum majus'un arka iki yaprağı yapışır. Colon transversum'un pozisyonundaki değişikliklerin nedeni mesocolon transversum'un uzun olmasıdır. Kolon göbek seviyesine, hatta pelvise kadar sarkabilir. Omentum majus'un curvatura major ile colon transversum arasında uzanan bölümüne lig. gastrocolicum denir. Mesocolon transversum periton boşluğunu suprakolik ve infrakolik kompartman olarak ikiye ayırır.^{1,2,3,4,5,6}

Damarları ve Sinirleri

Başlıca a. mesenterica superior'un dalı olan a. colica media ile beslenir. Distal kısmı ve flexura coli sinistra ise a. mesenterica inferior'un dalı olan a. colica sinistra'dan dallar alır. Venler arterleri izleyerek v. mesenterica superior ve v. mesenterica inferior'a açılır. Lenfatik drenajı nodi mesenterici superiores'e olur. Damarlar mesocolon transversum'un iki yaprağı arasında olarak kolon duvarına ulaşır. Sempatik ve parasempatik sinirlerle innerve edilir.

Colon Descendens

Flexura coli sinistra'dan başlayıp aşağı, pelvise doğru iner. Uzunluğu 25-30 cm kadardır. Çıkan kolona göre daha uzun, daha derinde ve çapı daha küçüktür. Sekonder retroperitonealdir fakat insanların %30 kadarında, özellikle sol fossa iliaca'daki bölümünde kısa bir mezosu olabilir. Pelvis major'u pelvis minor'den ayıran linea terminalis'e ulaştığında colon sigmoideum olarak devam eder. Colon ascendens'te olduğu gibi inen kolon boyunca da sulci paracolici görülür.

Damarları ve Sinirleri

Başlıca a. mesenterica inferior'un dalı olan a. colica sinistra ile beslenir. Distal bölümü aa. sigmoideae'den dallar alabilir. Venler arterlerine eşlik ederek v. mesenterica inferior'a açılır. Lenfası nodi mesenterici inferiores'e drene olur. Sempatik ve parasempatik sinirlerle innerve edilir.

Colon Sigmoidum

Kolonun son bölümüdür, sol fossa iliaca'dan başlayıp pelvis minor'e girerek üçüncü sakral vertebranın önünde rektumla birleşir. Uzunluğu 35-45 cm kadardır. Yaptığı kıvrımlar Yunanca sigma harfine benzetildiği için bu ad verilmiştir. Lümeni dardır, appendices omentales daha uzundur. Colon sigmoideum intraperitonealdir, mesocolon sigmoideum ile pelvis duvarına bağlanır. Duvara yapışma çizgisi (mezokolon kökü) ters V harfine benzer. V'nin tepesi a. iliaca communis sinistra'nın bifurkasyon noktasına, V'nin sol inen bacağı'nın yapışma hattı a.v. iliaca externa sinistra'nın seyrine uyar. V'nin sağ inen bacağı ise bifurkasyon noktasından başlayarak üçüncü sakral omurun önüne kadar iner. Mesocolon sigmoideum'un sonlanmasıyla taenia coli'lerdeki longitudinal kas lifleri rektumu tamamen sarar, haustra coli ve appendices omentales

kaybolur.^{1,2,3,4,5}

Damarları ve Sinirleri

Sigmoid kolon a. mesenterica inferior'un dalları olan aa. sigmoideae ile beslenir. Venler arterleri izleyerek v. mesenterica inferior'a açılır. Lenfatik damarlar nodi mesenterici inferiores'e dökülür. Sempatik ve parasempatik sinirlerle innerve olur.

Drummond'ın Marjinal Arteri (A. Marginalis Coli/ Arcus Marginalis Coli)

Kolon arterleri, kolonun oluşturduğu kavsin içbükey kenarı boyunca ve paralel olarak bir anastomoz ağı meydana getirir. Bu anastomoz ağı a. mesenterica superior ve inferior'un kolona verdiği dalları arasında oluşur. Buna a. marginalis coli/arcus marginalis coli denir. Bu anastomozdan bağırsak duvarına giren vasa recta'lar çıkar. Arterlerden birinin daralması ya da tıkanması durumunda kan akışı bu kollateral yol ile sağlanır.^{2,3,9}

Rectum

Colon sigmoideum ile canalis analis arasında bulunur. Uzunluğu 13-15 cm'dir. Üçüncü sakral omurun önünde colon sigmoideum'un rectum ile birleşmesiyle başlar. Rectum'da taenia coli, haustra coli, appendices omentales yoktur. Rectum sözcüğü Latince "düz" anlamında olmasına karşın insanda düz değildir; rectum'a önden ve lateralden bakıldığında eğrilikler görülür. Rectum, sakrum ve koksiksin önünde olarak aşağı inerken bu kemiklerin kavsine uyan flexura sacralis meydana gelir. Rectum, koksiksin apeksinin önünde ve 2,5 cm kadar aşağısında, posteroinferior yönde neredeyse dik bir açı (80-90 derece) yaparak (flexura anorectalis) pelvis tabanını/pelvik diyafragma'yı oluşturan m. levator ani'yi delerek sonlanır. Flexura anorectalis, pubisten başlayan m. puborectalis'in rektumun terminal parçasının etrafında dönmesiyle oluşan U biçimli halkanın rektumu öne çekmesiyle meydana gelir. Puborektalis kasının tonusu, defekasyon süreci hariç bu dik açılı dirseğin aynı kalmasını sağlar. Önden bakıldığında ise rektumda sağ ve sol yanlara doğru da bükülmeler görülür. Bunlar ikisi solda, biri sağda olmak üzere sıklıkla üç tanedir: sol yanda flexura superior lateralis ve flexura inferior lateralis, sağ yanda flexura intermedia lateralis bulunur. Bunları oluşturan yapılar rektumun iç yüzünde lümeneye doğru uzanmış transvers, yarım ay şeklindeki mukoza kıvrımlarıdır. Bu mukoza kıvrımlarına **plicae transversae recti** (Houston kapakları) adı verilir. Plicae'lar rektum duvarındaki mukoza ile örtülmüş ve kalınlaşmış sirküler kas tabakasının lümeneye doğru çıkması sonucu meydana gelir. Rektumun genişlemiş terminal parçasına ampulla recti adı verilir. Dışkı, canalis analis'ten geçip dışarı atılınca dek geçici olarak **ampulla recti**'de bekler. Rektumun 1/3 üst kısmının ön ve yan yüzleri, 1/3 orta kısmının yalnızca ön yüzü peritonla örtülmüştür. Alt 1/3 kısmı intraperitoneal olup peritonsuzdur. Periton kadınlar da rektumun ön yüzünden uterusun arka yüzüne geçerken excavatio rectouterina (Douglas çıkması), erkeklerde rektumun ön yüzünden mesanenin arka yüzüne geçerken excavatio rectovesicalis adı verilen çıkma noktaları oluşturur. Her iki cinsten ise rektumun 1/3 üst kısmının lateralinden uzanan periton, rektumun her iki tarafında fossa pararectalis adı verilen potansiyel çukur alanlar oluşturur. Fossa pararectalis'ler, dışkı ile dolduğunda rektumun genişlemesine olanak sağlar. Erkeklerde rektumun klinik olarak önemli anterior komşuluğu prostat, kadınlar da vajinanın üst kısmıdır (fornix vagi-

nae, pars posterior).^{1,2,3,4,5,9}

Damarları ve Sinirleri

Rektumu besleyen arterler a. rectalis superior, a. rectalis media (her zaman olmayabilir) ve a. rectalis inferior'dur. Büyük bölümünü a. mesenterica inferior'un devamı olarak kabul edilen a. rectalis superior besler. A. rectalis media ile a. rectalis inferior, a. iliaca interna'nın dallarıdır. A. rectalis inferior a. iliaca interna'nın bir dalı olan a. pudenda interna'dan çıkar. Rectum'un arkasında bulunan a. sacralis mediana da rektuma küçük dallar verir.

Venler arterleri takip ederek v. mesenterica inferior'a ve v. iliaca interna'ya açılır. V. portae ve v. cava inferior'a dökülen rektal venlerin anastomozu burada bir portacaval anastomoz alanı oluşturur. A. rectalis superior'u takip eden lenfatik damarlar nodi mesenterici inferiores'e, v. rectalis media ve v. rectalis inferior'u takip edenler nodi iliaci interni'ye drene olur.

Sempatik ve parasempatik sinirlerle innerve edilir.^{1,2,3,4,5}

Canalis Analis

Sindirim kanalının ve kalın barsağın son kısmıdır. 2,5-3,5 cm uzunluğundadır. Pelvik diyafragmanın hemen üst yüzünde, junctio anorectalis'ten başlar, posteroinferiora yönelerek anüste sona erer. Canalis analis düz kas liflerinden oluşan m. sphincter ani internus ve çizgili kastan oluşan m. sphincter ani externus ile sarılmıştır. Sfinkterler defekasyon dışında anal kanalın her zaman kapalı kalmasını sağlar.

M. sphincter ani internus, canalis analis'in üst üçte ikisini sarar; sirküler düz kas liflerinin kalınlaşması ile meydana gelmiştir. İstemsiz çalışır ve otonom sinir lifleri ile innerve olur. M. sphincter ani externus çizgili kastan yapılmış olup canalis analis'in üçte iki alt kısmının her iki yanında geniş bir bant olarak bulunur. Yukarısında bulunan m. puborectalis'in kaslarına karışmıştır. Bu sfinkter üç bölümden oluşur: pars profunda, pars superficialis, pars subcutanea. İstemli çalışan kas olduğu için somatik sinirlerle innerve olur. Pars profunda kanalın üst kısmını sarar, altında pars superficialis bulunur. Pars subcutanea kanalın en alt kısmını sarar. Anorektal birleşme yerinde m. sphincter ani internus, m. sphincter ani externus'un derin parçası ve m. puborectalis birleşerek parmakla yapılan rektal muayenede hissedilen anorektal halkayı oluştururlar.^{1,2,3,5,8,9}

Canalis analis'in iç yüzünü döşeyen mukozanın üst kısmında, sayısı 8-12 olabilen **columnae anales** (Morgagni kolonları) adlı longitudinal mukoza plikaları bulunur. Bu plikalar çocuklarda daha belirgindir. Her bir plika a.v. rectalis superior'un mukozayla örtülen terminal dallarından oluşmuştur. Columnae anales'in üst uçları anorektal birleşme yerini gösterir, burada geniş çaplı ampulla recti birden daralarak pelvik diyafragmadan geçer. Anal kolonların alt uçlarını birleştiren mukoza kıvrımlarına **valvae anales**, bu kapakçıkların üstündeki ceplere ise **sinus anales** adı verilir. Dışkının anal kanaldan geçerken oluşturduğu baskı ile anal sinüslerden salgılanan mukus, dışkının dışarı çıkışını kolaylaştırır. Testere dişi görünümlü valvae anales'e **linea pectinata** adı verilir (linea dentata, linea mucocutanea da denir). Bu hat anal kanalın iç yüzünü ikiye ayırır. Yukarıdaki alan ile aşağıdaki alan farklı iki embriyonik bölgeden gelişmiştir. Bu nedenle histolojileri, damarları ve sinir-

leri farklıdır.

Linea pectinea'nın yukarısındaki alanı a. rectalis superior, aşağısındaki alanı her iki a. rectalis inferior ve a. rectalis media besler. Arterler birbirleri ile anastomoz yapar. Üst kısmın venleri v. rectalis superior aracılığı ile v. portae'ye, alt kısmın venleri v. rectalis inferior aracılığı ile v. iliaca interna'ya dökülür. Burada bir portakaval anastomoz alanı oluşur. Rektum ve anal kanalın mukozası altında zengin bir internal rektal venöz ağ vardır. Bu venöz pleksustaki venler normalde varisli venler gibi geniştir. Özellikle sol lateral, sağ anterolateral ve sağ posterolateral konumlarda çok belirgindir. Bunlara anal yastıklar denir, canalis analis'in sıkıca kapanmasını sağlarlar.^{1,2,3,4,5}

Linea pectinata'nın üst kısmının lenf damarları nodi iliaci interni'ye, alt kısmının lenfatik damarları nodi inguinales superficiales'e açılır.

Üst kısım otonom sinirlerle, alt kısım somatik sinirlerle innerve edilir.

Venae Portae Hepatis

Gastrointestinal kanalı oluşturan yapıların, pankreas, dalak, safra kesesi ve safra kanallarının venleri v. portae hepatis'e dökülür. Bu organlardan v. portae'ye gelen besinden zengin, oksijeni az kan karaciğer sinuzoidlerine taşınır. Karaciğerde gerekli işlemlerden geçtikten sonra 2 veya 3 vv. hepaticae ile v. cava inferior'a dökülür.

V. portae, v. mesenterica superior ile v. splenica/lienalis'in collum pancreatis'in arkasında birleşmesi ile oluşur ve yukarı, sağa doğru çıkar. Duodenumun birinci parçasının arkasından geçip lig. hepatoduodenale'nin iki yaprağının arasına girer. V. portae lig. hepatoduodenale içindeyken önünde, sağda ductus choledochus, solda a. hepatica communis bulunur. 7-8 cm uzunluğundaki v. portae, porta hepatis'e yaklaştığında ramus dexter ve ramus sinister olarak iki dala ayrılıp karaciğere girer. V. mesenterica inferior, insanların çoğunda v. splenica'ya, daha seyrek olarak v. mesenterica superior'a, bazen de bu iki venin birleştiği yere açılır. Doğrudan v. portae hepatis'e açılan diğer venler v. gastrica dextra et sinistra, v. pancreaticoduodenalis dextra et sinistra, v. cystica, vv. paraumbilicales ve v. prepylorica'dır.^{1,2,3,4,5}

Normalde, v. portae ile karaciğere taşınan kan vv. hepaticae aracılığı ile doğrudan sistemik venöz dolaşıma katılmaktadır. Bunun dışında portal sistem ile sistemik venöz sistem arasında başka bağlantılar da vardır. Bu bağlantılar normal v. portae akımının önünde portal hipertansiyon gibi engeller olduğunda, alternatif bir yol olarak önem kazanmaktadır. Bu spesifik bağlantılara portakaval/portosistemik anastomozlar adı verilir.^{4,5,6}

Portakaval anastomozlar şu venler arasında görülür:

- Özofagusun alt 1/3 bölümünden venöz kanı drene eden v. gastrica sinistra ile özofagusun 1/3 orta kısmından venöz drenajı sağlayan v. azygos arasında,
- Canalis analis'in alt yarısında oluşan v. rectalis superior ile v. rectalis inferior ve medius anastomozunda,
- Göbek çevresinde, v. portae'nin sol dalına açılan vv. paraumbilicales ile karın ön duvarındaki yüzeysel venler arasında (Caput Medusae)

- Colon ascendens, colon descendens, duodenumun büyük kısmı, pancreas gibi retroperitoneal ve karaciğerdeki area nuda gibi peritonsuz alanlardaki portal vene dökülen venlerle karın arka duvarının sistemik venleri arasında.^{1,2,3,4,5,6,7,8,9}

Sindirim Sistemi Eklenti Organları

Tükrük bezleri, karaciğer ve pankreas yaptıkları salgıları sindirim sistemine boşaltan organlar olduklarından sindirim sisteminin eklenti organları başlığı altında incelenirler.

Tükrük Bezleri (Glandulae Salivariae – Glandulae Oris)

Tükrük besinleri kayganlaştırıp, ağız duvarını ıslatarak besinlerin yutulmasını kolaylaştırır. İçerdiği amilaz enzimi ile karbonhidratların sindirimini başlatır. Mikroorganizmalara karşı bağışıklık sağlar ve diş çürümesinin önlenmesinde görev alır. Bir günde ortalama 1 lt (650 – 1200 ml) tükrük salgılanır.

Tükrük bezleri ağız boşluğu etrafında ve ağız mukozasında bulunan bezlerdir. Ana tükrük bezleri glandula parotidea, glandula submandibularis, glandula sublingualis'tir. Bu üç büyük beze ek olarak aksesuar küçük tükrük bezleri de bulunur. Küçük tükrük bezleri glandulae labiales, glandulae buccales, glandulae molares, glandulae palatinae ve glandulae linguales'tir.^{3,4,5}

Glandula Parotidea (Parotis Bezi)

En büyük tükrük bezi olan parotis bezi regio parotidea'da yer alır. Regio parotidea dış kulak yolunun ön aşağısı ile ramus mandibulae ve processus mastoideus arasında bulunur. Dışı sert bir kapsül olan parotis kılıfı ile sarılıdır. Bu kılıf fascia cervicalis profunda'nın lamina superficialis'i tarafından meydana getirilir. Bu fasya angulus mandibulae ile processus mastoideus arasında ikiye ayrılarak glandula parotidea'yı sarar.

Ürettiği tükrük, ductus parotideus (Stensen / Stenon kanalı) adı verilen kanal ile üst ikinci molar diş hizasında vestibulum oris'e dökülür. Uzunluğu 4-6 cm olan ductus parotideus bezin ön kenarından çıkar, arcus zygomaticus'un 2 cm kadar aşağısında ve ona paralel olarak öne doğru gider. M. masseter'in ve corpus adiposum buccae'nin yüzeyinde ilerler. M. masseter'in ön kenarına ulaştıktan sonra keskin bir dönüş yaparak corpus adiposum buccae ve m. buccinator'u deler ve yanak mukozasında üst ikinci molar diş hizasındaki papilla ductus parotidei'ye açılır.^{3,4,5}

Parotis bezi arkada m. sternocleidomastoideus'un ön kenarı, önde yüzeyden derine doğru m. masseter, ramus mandibulae ve m. pterygoideus medialis, iç yanda ise pharynx yan duvarı ile komşudur. İçinden n. facialis ve dalları geçer. Bu komşuluk parotis bezi cerrahilerinde önem arz eder. N. facialis ve dalları parotis bezini yüzeyel ve derin bölümlere/loblara ayırır. N. facialis bezin içinde üst kütük (divisio temporofacialis) ve alt kütük (divisio cervicofacialis) olarak ikiye ayrılır. Mimik kaslarının innervasyonunu sağlayan dallar bu kütüklerden ayrılır. Parotis bezinin bir diğer sinir komşuluğu n. mandibularis'in bir dalı olan n. auriculotemporalis'tir. N. auriculotemporalis articulatio temporomandibularis'in arkasında dışa doğru uzanır, ardından parotis bezi içinde yukarıya doğru ilerler. Ganglion oticum yolu ile aldığı parasempatik lifleri parotis bezine ulaştırır. V. retromandibularis ve a. carotis externa da parotisin içinde, daha derinde yer alan yapılardır. V. retro-

mandibularis, parotis bezi içerisinde v. temporalis superficialis ile v. maxillaris'in birleşmesi ile oluşur. En derinde yer alan a. carotis externa ise parotis bezi içinde, collum mandibulae hizasında uç dalları olan a. maxillaris ve a. temporalis superficialis'e ayrılır. A. temporalis superficialis bezin içinde yukarı doğru ilerleyerek üst kenardan çıkar. Parotis bezinde, derinde bulunan lenf nodları ise nodi parotidei profundi'dir. Üst boyun derin lenf nodüllerine drene olurlar.

Parotis bezine tükrük salgılatan, otonom sinir sisteminin parasempatik bölümüdür. Bu parasempatik lifler n. glossopharyngeus kaynaklıdır. Parasempatik uyarı ile tükrük salgısı üretimi artırılır.^{1,2,3,4}

Glandula Sublingualis

Üç çift tükrük bezinin en küçüğü ve en derin yerleşimi olanıdır. Ağız tabanında m. mylohyoideus'un üzerinde yer alır. Salgısını ductus sublingualis major (Bartholin kanalı) ve ductuli sublinguales minores (Rivinus kanalları) ile ağız boşluğuna boşaltır. Küçük boşaltma kanalları plica sublingualis, büyük boşaltma kanalı ise caruncula sublingualis üzerine açılır. Bezin komşuluğunda iç yanda n. lingualis, ductus submandibularis ve a. profunda linguae yer alır.

Bezin innervasyonu n. facialis kaynaklı parasempatik lifler ile sağlanır.

Bezin arteriyel beslenmesi a. lingualis'in üçüncü bölümünden ayrılan a. sublingualis ile a. facialis'in a. submentalis dalları tarafından sağlanır.

Glandula Submandibularis

Corpus mandibulae'nin inferomedialinde bulunur. M. mylohyoideus'un arka kenarında birbiri üzerine katlanmış halde bulunan iki bölüm halindedir. M. mylohyoideus'un alt ve üst yüzüne yerleşen kısımları bezin yüzeyel ve derin bölümleri olarak adlandırılır. Derin bölümünün iç yüzünden çıkan yaklaşık 5 cm uzunluğundaki boşaltma kanalı (ductus submandibularis / Wharton kanalı) m. mylohyoideus ve m. hyoglossus arasında ilerler. Bezin ürettiği tükrük salgısını ağız tabanında alt kesici dişlerin arkasındaki caruncula sublingualis'in üzerine doğru taşır. Caruncula sublingualis frenulum lingulae'nin iki yanında bulunan bir çift kabartıdır.

Arteriyel kanlanması, a. facialis'in a. submentalis dalı tarafından sağlanır.

Lenfatik drenajı derin servikal lenf nodüllerine, büyük kısmı nodus juguloomohyoideus'a olur.

Innervasyonu n. facialis kaynaklı parasempatik lifler ile sağlanır.^{3,4,5}

Pancreas

Pancreas, ekzokrin ve endokrin salgı üreten bir organdır. Ürettiği ekzokrin salgıları sindirim sistemine kanal aracılığı ile ulaştırdığından sindirim sistemi eklenti organları arasında incelenmektedir.

Pankreasta üretilen sindirim enzimleri, ductus pancreaticus (Wirsung kanalı) ve ductus pancreaticus accessorius (Santorini

kanalı) ile duodenum'a taşınır. Endokrin fonksiyonu Langerhans adacıklarından insülin ve glukagon salgısı olup endokrin sistem başlığı altında incelenmiştir.

Pankreas, karın arka duvarında, midenin arkasında yer alan retroperitoneal bir organdır. Sağda duodenumdan solda dalağa kadar uzanarak mide yatağının büyük bölümünü meydana getirir. Topografik olarak regio epigastrica ve regio hypocondriaca sinistra bölgelelerinde yer almaktadır.

Caput, collum, corpus ve cauda pancreatis bölümleri bulunur.

Caput pancreatis duodenum kavsi içine yerleşmiştir. L1-L2 omurlarının gövdeleri arasında, planum transpyloricum seviyesinde bulunur. Caput pancreatis v. cava inferior ve v. renalis dexter'in önünde, a. v. mesenterica superior'un sağında yer alır. Pankreas salgılarını ileten kanal sistemi duodenum'un ikinci bölümüne açılmadan önce caput pancreatis içerisinde aşağı ve sağa doğru ilerler. Ductus choledochus, pankreas başının üst-arkasından geçerek duodenum'a ulaşır. Caput pancreatis'in alt bölümünden çıkan processus uncinatus sola ve yukarı uzanır; önünde a.v. mesenterica superior bulunur.^{3,4,5}

Collum pancreatis dar ve kısa bir bölümdür. Ön yüzü midenin piloruna komşudur. Arkasında v. splenica ile v. mesenterica superior birleşerek vena portae hepatis'i oluşturur.

Corpus pancreatis midenin arkasında yer alan geniş bölümdür. Flexura duodenojejunalis'in üst tarafında, a. mesenterica superior'un solunda, aorta ve L2 vertebra gövdesinin önünde yer alır. Bursa omentalis'in arka duvarında uzanır ve mide yatağının büyük bölümünü oluşturur. Gövdenin ön kenarına mesocolon transversum tutunur. A. splenica üst kenar boyunca uzanır. Arka yüzü peritonsuz olduğundan aorta, a. mesenterica superior, sol suprarenal bez, sol böbrek ve renal damarlar ile doğrudan temas halindedir.^{1,2,3,4,5}

Cauda pancreatis sol böbreğin önünde yer alır. Dalağın hilumuna kadar uzanır. Flexura coli sinistra ile yakın komşuluğu vardır. Langerhans adacıklarının büyük bölümü burada yer alır. Pankreasın ligamentum splenorenale (lig. lienorenale)'nin yaprakları arasında bulunan intraperitoneal bölümüdür. T12 vertebra hizasındadır.

Boşaltım kanalları ductus pancreaticus (Wirsung kanalı) ve ductus pancreaticus accessorius (Santorini kanalı)'dur. **Ductus pancreaticus** pankreasın kuyruğundan başlayarak başına doğru aşağı sağa doğru bir seyir gösteren ana boşaltım kanalıdır. Ductus choledochus'la birleşip ampulla hepatopancreatica (Ampulla Vateri)'yi meydana getirir. Ampulla Vateri duodenum'un ikinci parçasının posteromedial duvarını delerek papilla duodeni major'a açılır. %25 oranında kanallar birleşmeden ayrı olarak da duodenum'a açılabilirler. Ductus pancreaticus ductus choledochus'la birleşmeden önce pankreas salgısının akışını kontrol eden ve m. sphincter ductus pancreatici adı verilen bir sfinktere sahiptir. **Ductus pancreaticus accessorius** ise caput pancreatis'in alt bölümünün ve processus uncinatus'un ekzokrin salgılarını drene eden ikinci pankreas kanalıdır. Papilla duodeni major'un 2 cm yukarısında papilla duodeni minor'e açılır. Ductus pancreaticus ile sıklıkla bağlantı halinde buldukları gibi %10 olguda bağımsız seyir gösterebilirler. Ductus pancreaticus'un daha küçük olup ana pankreas kanalı olma görevini ductus pancreaticus accessorius'un üstlendiği vakalar da

görülebilmektedir. Klinikte ERPC (Endoskopik Retrograd Cholangio Pancreaticografi) ile kanal sistemine ait başarılı görüntüleme sağlanmaktadır.^{3,4,5,6}

Pankreasın arteriyel beslenmesi a. splenica, a. mesenterica superior ve a. gastroduodenalis'ten sağlanır. A. splenica'nın a. pancreatico-duodenalis superior dalı ve a. mesenterica superior'un a. pancreatico-duodenalis inferior dalı pankreasın besleyen dallardır. Venleri arterlere eşlik ederek v. splenica, Retzius venleri ve v. mesenterica superior'a dökülür. Lenfatik damarları da kan damarlarına eşlik eder. Lenfası nodi splenici, nodi mesenterici superiores ve nodi aortici'lere akar. Pankreasın lenfatik akımının çoğu splenik arter etrafındaki pankreatikosplenik lenf nodüllerine akarken bir kısmı pilorik lenf nodüllerine de ulaşır. Buradan çıkan efferent lenf damarları superior mesenterik lenf nodüllerine ya da çölyak lenf nodüllerine ulaştırılır.

Hepar (Karaciğer)

Karaciğer vücudun en büyük bezi, en büyük glandüler organı ve deriden sonraki en büyük organı olma özelliğine sahip sindirim sistemi eklenti organıdır. Yetişkinde yaklaşık 1500 gram ağırlığındadır. Yetişkinlerde vücut ağırlığının yaklaşık %2.5'una gelen bu oran yenidoğanda %5-10 civarındadır. (Yenidoğan döneminde göreceli olarak daha büyüktür.)

Safra yapımı başta olmak üzere, pek çok metabolik aktivitesi bulunur. Fonksiyonlarından bazıları glikojen depolanması, karbonhidrat, yağ ve protein metabolizması, kan içindeki bakteri ve yabancı partiküllerin filtrasyonu ve uzaklaştırılması, demir ve bazı vitaminlerin depolanması, bazı ilaç ve hormonların atılmasıdır. Günde yaklaşık 700-1200 ml safra sentezler. Safra, içeriğinde bulunan safra tuzları sayesinde yağları küçük parçacıklar haline getirir.^{3,4,5}

Karaciğerin Yerleşimi, Yüzleri, Kenarları, Bağları ve Komşulukları

Diaphragma ile doğrudan temas halinde bulunan peritonsuz bölümü area nuda hariç, intraperitoneal bir organdır. Canlida kırmızı-kahverengi, yumuşak, gevrek ve yırtılmaya açık bir organdır. Künt travmalarda dalaktan sonra en sık yaralanma riski bulunan organdır. Peritonun altında organı tamamen saran capsula fibrosa/Glisson kapsülü bulunur. Glisson kapsülü altında subkapsüler bir boşluk yer alır. Glisson kapsülünün gerilmesi sağ üst kadranda ağrıya neden olabilir.

Karının sağ üst kadrani dolduran karaciğer 7-11 kaburgalar arasında yerleşim gösterir. Regio hypochondriaca dextra ve regio epigastrica'yı doldurarak, regio hypochondriaca sinistra'ya uzanır. Karın muayenesinde hepatomegali (karaciğer büyümesi) saptanmasında sağ üst kadranda palpasyonu ve perküsyonu önem taşır. Kaburgaların alt kenarının aşağısında perküsyonda matite sesi duymak hepatomegali varlığını işaret eder.^{1,2,4,5,9}

Yüzleri

Diafragmaya bakan dışbükey yüz olan **facies diaphragmatica** üst, ön, sağ ve arka bölümlere ayrılır. Karın organları ile komşuluk yapan aşağıya, arkaya ve sola bakan yüzü **facies visceralis**'tir. Visceral ve diaframatik yüzlerin kesişimi aşağı önde margo inferior'u

meydana getirir. Bu keskin alt kenarda incisura ligamenti teretis adında bir çentik yer alır.

Diaphragma'nın alt yüzü ile karaciğerin facies diaphragmatica'sı arasında recessus subphrenicus yer alır. Bu çıkmaz, ligamentum falciforme hepatis aracılığıyla sağ ve sol bölmelere ayrılır. Sağ tarafta diaphragma, böbrek ve böbrek üstü bezi ile karaciğer arasında recessus hepatorenalis (sağ subhepatik aralık / Morison kesesi/poşu) yer alır; bu aralık sırt üstü yatan insanda abdominopelvik boşluğun en derin yeridir. Peritoneum boşluğundaki sıvı, yatan hastada sağ lateral parakolik olukta yükselerek ilk olarak recessus hepatorenalis'te toplandığından bu boşluk klinik olarak önemlidir.^{3,4,6,7,8,9}

Bağları

Ligamentum coronarium, karaciğeri saran viseral peritonun diafragmanın alt yüzüne atlaması sonucu meydana gelen bağıdır. Ön ve arka yaprakları vardır. Bu yapraklar karaciğerin peritonsuz parçası olan area nuda'da birbirinden ayrılır. Lig. coronarium hepatis, karaciğeri ön ve arka yaprakları ile diafragmaya bağlayan esas ligamenttir. Karaciğeri yerinde tutan en önemli faktör ise karın içi basıncıdır.

Lig. coronarium'un sola doğru uzantısı lig. triangulare sinistrum'u meydana getirerek karaciğer sol lobunu, sağa uzantısı lig. triangulare dextrum'u meydana getirerek karaciğer sağ lobunu diafragma alt yüzüne bağlar.

Lig. hepatorenale karaciğer arkasından böbrek ön yüzüne geçen lig. coronarium parçasıdır.

Lig. falciforme hepatis, karaciğerin diafragmatik yüzü ile karın ön duvarı ve diafragma arasında uzanan kama şeklindeki iki yapraklı periton kıvrımıdır. Serbest alt kenarında v. umbilicalis'in kalıntısı olan lig. teres hepatis ve paraumbilikal venler bulunur. Lig. teres hepatis karın ön duvarında umbilicus'a uzanır. Lig. falciforme hepatis karaciğere ulaştıca, sağ ve sol yaprakları karaciğeri sararak lig. coronarium'un diafragmaya tutunan ön yaprağını oluşturur. Omentum minus ise karaciğer ile mide ve duodenum arasında uzanan iki yapraklı peritoneal oluşumdur. Karaciğerden mideye uzanan bölümü lig. hepatogastricum ve karaciğerden duodenuma uzanan bölümü parçasına uzanan bölümü lig. hepatoduodenale olarak adlandırılır. Lig. hepatoduodenale içinde a. hepatica propria, v. portae hepatis, ductus choledochus, lenf damarları ve plexus hepaticus bulunur; arter, ven ve duktus birlikte portal triad olarak anılır. Lig. hepatoduodenale içinde yer alan portal triad foramen omentale/epiploicum'un ön sınırını meydana getirir. Foramen omentale/epiploicum bursa omentalis ile cavitas peritonealis'i birbirine bağlayan dar bir açıklıktır. Bu açıklığı arkada sınırlayan yapı v. cava inferior, yukarıda karaciğer, aşağıda duodenumun birinci parçasıdır. Lig. hepatoduodenale kalındır; lig. hepatogastricum ise yaprak formunda ince bir yapıdadır ve içinde a. v. gastrica dextra et sinistra, n. vagus'un gastrik dalları, sol gastrik lenf düğümleri ve lenf damarları yer alır.^{1,2,4,5}

Karaciğer Üzerinde Bulunan Oluşumlar ve Komşulukları

Facies diaphragmatica pürüzsüz bir yüzeye sahip olmasına rağmen facies visceralis'te pek çok yarık, çukurluk ve iz yer almaktadır. Sagittal olarak yerleşen iki yarık ve yatay uzanan porta he-

patis viseral yüzde H harfine benzer bir şekil meydana getirir. H harfinin sağ uzun kolunu oluşturan sağ taraftaki sagittal fissürü fossa vesicae biliaris ile sulcus venae cavae yapar. Sol uzun kolunu oluşturan sol sagittal fissür önde fissura ligamenti teretis arkada fissura ligamenti venosi tarafından oluşturulur. H harfinin iki bacağına bağlayan yatay çizgi porta hepatis'tir.^{1,2,3,6}

Fissura ligamenti venosi içerisinde lig. venosum'un bulunduğu yarıktır. Lig. venosum fetal hayatta umbilikal ven ile v. cava inferior arasında uzanarak kanın karaciğere uğramadan doğrudan v. cava inferior'a geçmesini sağlayan ductus venosus kalıntısıdır. Lobus caudatus ile lobus hepatis sinister arasında yer alır.

Fissura ligamenti teretis, içerisinde lig. teres hepatis'in bulunduğu, lobus quadratus ile lobus sinister arasında yer alan yarıktır. Lig. teres hepatis sol umbilikal venin bir kalıntısıdır. Umbilikal ven, intrauterin hayatta plasentadan fetüse oksijen ve besinden zengin kan taşır. Lig. teres hepatis, lig. falciforme hepatis'in serbest alt kenarındadır. Göbek ile karaciğer arasında uzanır.

Fossa vesicae biliaris vesica biliaris (safra kesesi)'in oturduğu çukurdur. Lobus dexter ile lobus quadratus arasındadır. Safra kesesi karaciğere yapıştığından bu alan peritonsuzdur. Karaciğerin alt kenarından porta hepatis'e kadar uzanır.

Sulcus venae cavae v. cava inferior'un oturduğu oluktur. Lobus dexter ile lobus caudatus arasındadır. Area nuda'da yer alan bu oluk da karaciğerin peritonsuz bölümlerinden biridir.

Porta hepatis karaciğere girip çıkan yapıları içeren karaciğerin kapı bölümüdür. Lobus quadratus ve lobus caudatus arasında yer alan transvers bir yarıktır. İçinde önde ductus hepaticus dexter ve sinister, arkada vena portae hepatis ve ortada arteria hepatica propria yer alır. Ayrıca plexus hepaticus'a ait sinirleri ve lenf nodüllerini barındırır.

Karaciğerin viseral yüzünde yarıkların yanında birçok organa ait impressio/ iz yer almaktadır. Bunlar midenin ön yüzü, duodenumun birinci parçası, omentum minus, safra kesesi, flexura coli dextra, colon transversum'un sağ tarafı, sağ böbrek ve sağ böbreküstü bezine aittir.^{3,4,5,6,7,8}

Karaciğerin Kanlanması ve İnnervasyonu

Karaciğere gelen kanın % 30'u a. hepatica propria, %70'i v. portae hepatis ile gelir. A. hepatica propria a. hepatica communis'in dalıdır. Lig. hepatoduodenale içinde porta hepatis'e ulaşır. Burada ramus dexter ve ramus sinister'e ayrılır. Ancak bu bölgede damar varyasyonu siktir. Sağ hepatic arterin a. mesenterica superior'dan ya da sol hepatic arterin a. gastrica sinistra'dan çıktığı varyasyonlara görece sık rastlanır. Bu bölgede yapılan cerrahi işlemler esnasında damar yaralanmalarını önlemek için lig. hepatoduodenale içerisindeki yapıların korunması ve olası varyasyonların göz önünde tutulması gereklidir.

V. portae hepatis, karaciğere gelen kanın % 70'ini taşır. V. splenica/lienalis ile vena mesenterica superior'un birleşimi ile oluşur. Birleşim yeri collum pancreatis'in arkasındadır. Canalis analis'in alt bölümü dışında kalan sindirim kanalından emilen besin yüklü kanı karaciğere ulaştırır. Porta hepatis'te en arkada yer alan v. portae hepatis burada r. dexter ve r. sinister'e ayrılır.^{3,4,5}

Karaciğerin venöz drenajı venae hepaticae ile sağlanır. Karaciğer içindeki v. centralis'ler birleşerek vv. hepaticae'yi oluşturur. V. hepatica dextra, v. hepatica intermedia, v. hepatica sinistra olarak genellikle üç tane olup, centrum tendineum'un hemen altında v. cava inferior'a açılırlar. Hepatik portal ven dalları ile ulaştırılan kan hepatic sinozoidler aracılığıyla santral venlere akar. Santral venlerden hepatic venlere ulaştırılarak v. cava inferior'a açılır. Hepatik venler, intrahepatiktir, karaciğerin dışında görülmezler.^{3,4,5}

Karaciğerin innervasyonu parasempatik ve sempatik dallar sağlar.

Lenfatik akımı nodi hepatici'lere drene olur. Nodi hepatici'ler lenfayı, nodi coeliaci, cisterna chyli, ductus thoracicus seyri ile venöz sisteme ulaştırır. Lenfasının bir kısmı ise nodi phrenici superiores ve nodi mediastinales'e ulaşır.

Karaciğerin Lobları

Karaciğer klasik ve morfolojik olarak lobus hepatis dexter, lobus hepatis sinister, lobus caudatus ve lobus quadratus adı verilen dört loba ayrılır. Facies diaphragmatica'dan bakıldığında lig. falciforme hepatis ile yüzeysel olarak ayrılmış olan, daha büyük olan sağ lob ve daha küçük sol lob görülür. Facies visceralis'ten bakıldığında da oldukça belirgin ve H biçimine benzeyen oluklarla birbirinden ayrılmış ve sağ loba dahil edilen iki küçük lob olan lobus caudatus ve lobus quadratus görülür. Bu oluklar sulcus venae cavae, fossa vesicae biliaris, fissura ligamenti venosi, fissura ligamenti teretis ve porta hepatis'tir. Porta hepatis'in arka-yukarısında lobus caudatus, porta hepatis'in ön-şağısında lobus quadratus yer alır. Lobus caudatus'un iki çıkıntısı vardır. Bunlardan daha kalın olan sol taraftakine processus papillaris adı verilir. Sağ taraftakine ise processus caudatus denir ve sağ tarafa doğru uzanarak lobus hepatis dexter ile birleşir. Lobus caudatus'un bu iki çıkıntısı porta hepatis'in arka kenarını oluşturur.^{1,2,3,4,5}

Karaciğerin en büyük lobu lobus dexter'in alt kenarında ve vesica biliaris'in sağında, bazı insanlarda dil şeklinde aşağı doğru bir uzantı bulunur. Bu uzantıya Riedel lobu denir. Viseral yüzde sol lobda, fissura ligamenti venosi'nin solundaki çıkıntıya tuber omentale adı verilir. Lobus hepatis dexter'in komşulukları colon ascendens, flexura coli dextra, sağ böbrek, diafragma, sağ gl. suprarenalis, duodenum'un birinci ve ikinci parçalarının birleşme yeri, v. cava inferior ve vesica biliaris (vesica fellea) ile dir. Lobus hepatis sinister; mide (fundus bölümü) ve özofagus ile komşudur.^{1,2,3,4,5}

Sağ ve sol loblar kanlanma ve safra drenajı bakımından bağımsızdır. Lobus caudatus'un ise kanlanma ve safra drenajı hem sağ hem sol lobla bağlantılıdır. %80 olguda sağ loba, %20 olguda sol loba aittir.

Karaciğerin Fonksiyonel Lobları ve Segmentleri

Fonksiyonel loblar ve segmentler birbirinden karaciğerin kanlanma ve safra drenajı esas alınarak ayrılmıştır. Günümüzde portal ve hepatic damarların dallanma modeli, Couinaud segmentleri sınıflaması için kullanılmaktadır. Fonksiyonel sağ lobu sol lobdan ayıran vertikal plana Cantlie çizgisi denir. Bu hayali çizgi diaframatik yüzde, arkada bulunan v. cava inferior'u önde bulunan fossa vesicae biliaris'e bağlar. Bu planın derininde bulunan v. hepatica media, Couinaud segmentasyonuna göre karaciğeri sağ ve sol lob-

lara ayırır; morfolojik olarak sağ loba dahil edilen lobus quadratus bu modelde sol loba aittir. Loblar da yine a. hepatica, v. porta, safra kanalları ve hepatic venler bazında segmentlere ayrılır. Her lob ve segment kendine ait hepatic arter dalı, portal ven dalı, hepatic ven dalı ve safra kanalına sahiptir. Buna göre karaciğer birbirinden bağımsız sekiz segmente ayrılır. Segment I olarak lobus caudatus tanımlanmıştır. Diğer segmentler de segment l'e göre saat yönünde numaralandırılmıştır (I-VIII veya 1-8 olarak). Lobus caudatus farklı olarak, her iki ana lobdan portal ven dalı alabilir. Bu segmental dağılım bilgisi karaciğerin bir ya da birkaç segmentinin veya lobunun cerrahi olarak minimum kanama ile çıkarılmasını sağlar.^{2,3,4,6}

Safra Kanalları

Safra kanalları karaciğerde üretilen safrayı duodenum'un ikinci bölümüne taşır.

Karaciğer parankimi hepatositlerden meydana gelir. Hepatositler tarafından üretilen safra, safra kanalları ile taşınır. İntrahepatik safra kanalları birleşerek sonunda sağ lobdan çıkan ductus hepaticus dexter'i ve sol lobdan çıkan ductus hepaticus sinister'i oluşturur. Bu iki duktus karaciğerden çıkıp porta hepatis'te birleşerek ductus hepaticus communis'i meydana getirir. Ductus hepaticus dexter, lobus dexter ve lobus caudatus'un sağ yarımında; ductus hepaticus sinister ise, lobus sinister ile lobus quadratus ve lobus caudatus'un sol yarımında üretilen safrayı ductus hepaticus communis'e taşır. Ductus hepaticus communis, safra kesesinden gelen ductus cysticus ile birleştikten sonra ductus choledochus (ductus biliaris) olarak duodenuma devam eder. Ductus choledochus'un uzunluğu 7-11 cm arasında değişir.^{2,3,4,6}

Ductus choledochus omentum minus'un bir parçası olan ligamentum hepatoduodenale içinde v. portae hepatis'in önünde, a. hepatica propria'nın sağındadır. Duodenum'un pars superior'unun ve caput pancreatis'in arka yüzünde aşağı iner, duodenumun ikinci parçasının posteromedial duvarına girer. Burada pankreasın ana kanalı olan ductus pancreaticus (Wirsung kanalı) ile birleşerek ampulla hepatopancreatica (Ampulla Vateri) 'yı meydana getirir ve papilla duodeni major aracılığı ile duodenum lümenine açılır. Ductus choledochus'un kanlanmasını proksimalinde a. cystica, orta kısmında a. hepatica propria'nın ramus dexter'i, distalinde a. gastroduodenalis ve a. pancreaticoduodenalis superior posterior sağlar. Lenfatik drenajı nodi coeliaci'ye olur.

Ductus choledochus'un son bölümündeki sirküler kasların oluşturduğu sfinktere m. sphincter ductus choledochi denir. M. sphincter ampulla (hepatopankreatik sfinkter/Oddi sfinkteri) de, ampulla hepatopancreatica etrafında yer alan kalınlaşmış sirküler kas liflerinden oluşmuştur. Her iki sfinkter de safra duodenum lümenine akışını denetler. Bu sayede öğün aralarında ductus choledochus'ta birikerek retrograd olarak ductus cysticus'a ulaşan ve oradan vesica biliaris içerisine dolan safra burada biriktirilir ve konsantre edilir.^{2,3,4,6}

Safra Kesesi (Vesica Biliaris / Vesicae Fellea)

Safra kesesi karaciğerin viseral yüzünde fossa vesicae biliaris içinde bulunan armut şeklinde, ince duvarlı 7-10 cm uzunluğunda, yaklaşık 50 ml hacimli bir kesedir. Hem fossa vesicae biliaris'te, hem safra kesesinin fossaya temas eden yüzünde periton

İç Organlar Anatomisi

yoktur. Görevi karaciğer tarafından devamlı üretilen safrayı öğün aralarında depo ederek konsantre etmektir. Beslenme esnasında yağlı besin içeriğinin duodenum mukozasına teması sonucu kolelistokinin salgılanması ile safra kesesinin kasılması ve safranin duodenuma boşaltılması sağlanır.^{2,3,4,5,6}

Komşuluğu duodenum'un birinci bölümü ve colon transversum ile dir.

Fundus, corpus ve collum bölümleri bulunur.

Collum, S şeklinde kıvrılarak aşağı iç yana doğru dönen bölümdür, ductus cysticus'la devam eder. Ductus cysticus da ductus hepaticus communis'e bağlanır. Collum mukozasındaki kıvrımlara spiral plika ya da kapakçık (Heister kapakçığı) denir; ductus cysticus lümeninin her zaman açık kalmasını sağladığı düşünülmektedir. Ayrıca karın içi basıncının ani artışı öksürme hışırtı gibi durumlarda Oddi sfinkteri kapalı iken ani safra boşalmalarına karşı bir direnç sağlar.^{2,3,4,5,6}

Corpus karaciğerin visseral yüzüne oturan esas bölümdür. Duodenumun birinci bölümü ve colon transversum ile komşudur.

Fundus deneni yuvarlak biçimli bölüm karaciğerin margo inferior'unu aşarak karın ön duvarı ile temas eder. Peritoneum fundusu tamamen örter. Fundus sağ midklaviküler hattın arcus costalis'i (9.kıvrırdak kostayı) kestiği hizada yer alır. Bu noktaya klinikte Murphy noktası denir. Karın muayenesinde Murphy noktasında ağrı/hassasiyet tespit edilmesi kolesistit gibi safra kesesi patolojilerine işaret eder.

Trigonum cystohepaticum (Calot üçgeni): Medialde ductus hepaticus communis, aşağıda ductus cysticus ve yukarıda karaciğer ile sınırlanan üçgendir. İçinde a. cystica ile hepatic arterin sağ dalı bulunur. A. cystica en sık a. hepatica propria'nın r. dexter'inden ayrılır. A. gastroduodenalis ya da a. gastrica dextra gibi başka kaynaklardan da köken alabildiğinden bölgenin cerrahilerinde (ör: kolesistektomi) sistik arterin yerinin saptanması önemlidir. Trigonum cystohepaticum içinde yer alan sistik lenf düğümü (Lund'un sistik lenf düğümü) a. cystica'nın önündedir.^{2,4,6}

Hartmann kesesi: Safra kesesi boynu ile ductus cysticus'un birleştiği yerde görülen ve infundibulum da deneni genişlik/kesedir. Sık rastlanan bu doğumsal yapı, normal ya da patolojik safra keselerinde görülür. Bazen bir safra taşı burada takılıp kalabilir. Collum vesicae biliaris ve ductus cycticus'un venöz drenajı v. cystica aracılığıyla v. portae'ya, corpus ve fundus'un venleri doğrudan karaciğere açılır.

Safra kesesinin innervasyonu parasempatik ve sempatik dallar ile sağlanır.

Peritoneum

Periton vücuttaki üç seröz zarın en büyüğüdür; fibröz bir membran üzerine yerleşmiş tek katlı mezotelyal hücrelerden oluşmuştur. Parlak, kaygan, ince ve saydam olan periton abdominopelvik boşluğun duvarlarını ve iç organları örter. Periton birbirinin devamı olan peritoneum parietale ve peritoneum viscerale adlı iki bölümden oluşur: Abdomen ve pelvisin iç duvarını örten peritona peritoneum parietale adı verilir. Parietal peritonun örttüğü duvarın önündeki kas ve deriyi besleyen damarlar ve somatik sinirler,

parietal peritonu da besler. Parietal periton duvardan ayrılıp iç organları sardığında peritoneum viscerale adını alır. Visseral periton hangi organı örtüyorsa o organa ait damar ve viseral sinirlerle beslenir. Parietal periton abdomenin ön, yan, arka duvarlarına, diyafragma ve pelvis duvarına tela subserosa denilen ekstraparitoneal areolar bir doku ile yapışmıştır.^{2,3,4,6}

Parietal periton ile visseral periton arasındaki potansiyel boşluğa **cavitas peritonealis** adı verilir. Erkeklerde tamamen kapalı bir kese olduğu halde kadında tuba uterina – uterus – vagina bağlantısı yoluyla dış ortama bağlantısı vardır. Çok ince bir aralık olan bu potansiyel boşlukta peritonun salgıladığı az miktarda (50-100 ml) periton sıvısı bulunur. Sürekli salgılanıp emilen bu sıvı organların duvarlar ve birbirleri üzerinde en az sürtünme ile kolayca hareket etmesini sağlar. Periton sıvısında su ve elektrolitlerin yanı sıra lökosit ve antikor da bulunur. Periton sıvısı tunica subserosa'daki kılcak kan ve lenf damarları tarafından emilir. Emilimin en fazla olduğu yer solunum nedeni ile sürekli hareket halinde olan diyafragmadır. Cavitas peritonealis biri büyük diğeri küçük iki boşluğa ayrılmıştır. Büyük olan yine **cavitas peritonealis** olarak adlandırılırken, küçük boşluğa ise **bursa omentalis** adı verilir. Bu iki boşluk arasındaki bağlantıyı **foramen omentalis (epiploicum; Winslow deliği)** adı verilen dar bir delik sağlar.^{1,2,3,4,5,6}

Bazı abdominal organlar periton boşluğunun dışında, parietal peritonun arkasında yer alırlar. Bu organların bir yüzü, örneğin böbreklerin yalnızca ön yüzü, peritonla örtülmüştür. Böyle organlara retroperitoneal organlar denir. Retroperitoneal organların bir kısmı primer retroperitoneal, bir kısmı sekonder retroperitonealdir; primer olanlar embriyolojik gelişim sırasında ve sonrasında da retroperitonealdir. Sekonder retroperitoneal organlar embriyolojik gelişim sırasında intraperitoneal iken sonra karın arka duvarına yapışır ve arka yüzündeki periton kaybolur, böylece retroperitoneal özellik kazanırlar. Sadece kısmen üst yüzü peritonla örtülü olan mesane ise infraperitoneal veya subperitoneal organdır. Prostat ise peritonla hiç teması olmadığından extraperitoneal organ olarak adlandırılır. Diğer organlar, örneğin ince barsağın büyük bölümü neredeyse tamamen visseral peritonla sarılmıştır. Böyle organlara da intraperitoneal organlar adı verilir. İntraperitoneal organlar hareketli olup, karın arka duvarına mezenter ile bağlanırlar. Mezosu uzun olan organlar daha hareketlidirler.

GIS organı olan ancak sonradan göç ederek karın arka duvarına yapışıp mezosunu yitiren colon ascendens, colon descendens, duodenum (1. ve 4. kısmı hariç) ve pancreas (cauda kısmı hariç) sekonder retroperitoneal organlardır.

Periton Oluşumları

Mezenter (mesenterium)

Mesenterium terimi eski Yunanca mesos (orta) ve enteron (bağırsak) sözcüklerinden oluşmuştur. Birbiri ile devam eden iki periton yaprağından oluşan mezenter, hareketli organları karın arka duvarına asar. Arka duvardan parietal periton olarak başlar, duvara bağladığı intraperitoneal organı visseral periton olarak sarıp tekrar arka duvara parietal periton olarak döner. Böylece iki katlı mesenterium meydana gelir. Arka duvara yapışan iki parietal periton yaprağının arasındaki potansiyel boşluktan, organı besleyen kan ve lenf damarları ile sinirler geçer. Bu boşlukta ayrıca bir miktar yağ dokusu ile gevşek bağ dokusu vardır. Mesenterium terimi ge-

nellikle ince bağırsaklar için kullanılır. Diğer organların meso'su organa göre adlandırılır; örneğin mesocolon transversum, meso-appendix, mesocolon sigmoideum gibi. Retroperitoneal organlarda meso yoktur. İnce bağırsakları saran mezenterin karın arka duvarına yapışan parçasına **radix mesenterii** adı verilir. ^{2,3,4,6}

Omentum

İki kat peritondan oluşan omentum, mideyi ve duodenumun proksimal kısmını yakındaki organlara bağlayan bir oluşumdur. Omentum majus ve omentum minus olarak iki tanedir. Omentum minus, midede curvatura minor'den ve duodenumun proksimal parçasından iki periton yaprağı olarak başlar, yukarıya uzanır ve karaciğerin viseral yüzünde sonlanır. İki bölüme ayrılır: Mide ile karaciğer arasında uzanan daha büyük bölüme **lig. hepatogastrium**, duodenum ile karaciğer arasında uzanan bölüme **lig. hepatoduodenale** adı verilir. Lig. hepatoduodenale omentum minus'un serbest sağ kenarı boyunca uzanır, içinde önemli yapılardan oluşan **portal triad** vardır. Omentum minus'u oluşturan iki periton yaprağı curvatura minor'de ayrılarak midenin ön ve arka yüzünü sarar. Curvatura major ve duodenumun proksimaline ulaştığında yine birleşir ve iki yapraklı periton olarak aşağı, pelvise kadar iner. Burada arkaya, kendi üzerine dönüp tekrar yukarıya çıkar, transvers kolon ve mezosuna tutunur. Buradan pankreasın caput ve corpus'unun alt kenarına uzanır. Alt ve yan kenarları serbest olan ve dört peritoneal yapraktan oluşan bu yapıya omentum majus adı verilir. Normalde fetal dönemin yaklaşık 28. haftasında öndeki iki yaprak ile arkadaki iki yaprak kaynaşır. Omentum majus'un mide ile colon transversum arasında uzanan bölümüne **lig. gastrocolicum**, curvatura major'un sol üst kısmı ile dalak arasında uzanan parçasına ise **lig. gastrosplenicum/gastrolienale** adı verilir. Omentum majus'un kenarları serbest olduğu için üzerini örttüğü ince barsağın peristaltik hareketleriyle yer değiştirebilir. Omentum majus'un önemli bir işlevi, karındaki inflamasyonlu bir organı tamamen sarıp diğer organlardan izole ederek, enfeksiyonun yayılmasını önlemesidir. Bu nedente abdomen/karın polisi olarak da anılır. Omentum majus curvatura major boyunca, iki yaprağı arasında bulunan a. gastromentalis dextra ve sinistra ile beslenir. Omentum minus ise esas olarak curvatura minor boyunca yine iki yaprağı arasında bulunan a. gastrica dextra ve sinistra'dan beslenmektedir. ^{2,3,4,5,6}

Peritoneal Bağlar

Peritoneal ligament iki periton yaprağının sırt sırta gelmesiyle oluşarak organları birbirine ya da karın duvarına bağlar. Örneğin karaciğeri karın ön duvarına ve diyafragmaya bağlayan lig. falciforme hepatis, mideyi diyafragmaya bağlayan ve omentum majus'un bir bölümü olan lig. gastrophrenicum gibi. Mesocolon transversum'un sol kenarı diyafragmaya doğru uzanır ve lig. phrenicocolica sinistra adını alır. Dalak bu bağın üzerinde yer alır.

Peritoneal Plikalar

Karın duvarının iç yüzündeki kan damarlarının, duktusların ve kapanmış fetal damar artıklarının peritonla örtülmesi sonucu görülen yükseltilerdir. En belirgin örneği karın ön duvarının arka yüzündeki plikalardır: plica umbilicalis mediana (chorda urachus'u örter), plica umbilicalis medialis (a. umbilicalis'in oblitere olan distal yarımını örter) ve plica umbilicalis lateralis (vasa epigastrica inferiores'leri örter) gibi.

Peritoneal Fossa/ Recessus/ Periton Çıkmazları

Peritonun cepleri olan bu yapılar organların embriyolojik gelişmelerinin, rotasyonunun, karın arka duvarına yapışmalarının sonucu gelişir. Örneğin plica umbilicalis'ler arasındaki fossalar, duodeno-jejunal birleşim yerindeki recessus duodenalis'ler, recessus retrocaecalis, mesocolon sigmoideum'un arka duvara yapışmasıyla meydana gelen recessus intersigmoideus gibi.

Peritonun Bölümleri

Cavitas peritonealis'te, abdominal organların çoğunun bulunduğu büyük bölümden başka bursa omentalis denen ve mide ile omentum minus'un arkasında bulunan küçük bir boşluk daha vardır. Ön duvarını yukardan aşağı doğru omentum minus'un arka yaprağı, visseral peritonla örtülmüş olan mide arka duvarı, omentum majus'un arka iki yaprağının üst kısmının arka yüzü yapar. Arka duvarını parietal peritonla örtülmüş olan diafragma, pankreasın ön yüzü, sağ böbrek ve böbrek üstü bezinin ön yüzü oluşturur. Bursa omentalis'in yukarı, diafragma'ya doğru uzanan çıkmasına recessus superior, aşağıda omentum majus'un üst kısmındaki ön iki yaprağı ile arka iki yaprağı arasına uzanan bölümüne recessus inferior denir. Recessus inferior'un ön ve arka ikişer yapraklı katmanları alt kısımda birbiri ile kaynaşmıştır. Bursa omentalis'in sağ kenarındaki, cavitas peritonealis ile ilişkisini sağlayan yarık biçimli açıklığa foramen omentale (= foramen epiploicum/Winslow deliği) adı verilir. İki parmağın girebileceği çapta olan foramen omentale'yi sınırlayan önemli yapılar şunlardır: önde portal triadı içeren lig. hepatoduodenale, üstte karaciğerin viseral yüzü, arkada retroperitoneal olan v. cava inferior, aşağıda duodenumun birinci parçası. Bursa omentalis midenin sindirim hareketlerine olanak veren potansiyel bir boşluktur. Bursa omentalis'in sol kenarı ise dalağa kadar uzanır. ^{2,3,4,6}

Periton Boşluğunun Bölümleri

Cavitas peritonealis mesocolon transversum ile suprakolik ve infrakolik kompartmanlara ayrılır. Suprakolik kompartman diafragma ile colon transversum ve mesocolon transversum arasında kalan bölgedir. Mide, karaciğer, dalak burada bulunur. Bu kompartmanda iki resesus vardır: karaciğerin üst yüzü ile diyafragma arasındaki potansiyel aralığa recessus subphrenicus adı verilir. Bu aralık lig. falciforme hepatis ile sağ ve sol subfrenik aralıklara ayrılır. Karaciğerin alt yüzü ile mesocolon transversum arasında kalan bölgeye de **recessus subhepaticus** adı verilir; bu aralık da sağ ve sol olarak ikiye ayrılır. Sağdaki aralığa **recessus hepatorenale (Morison poşu)** adı verilir. Bu aralık karaciğerin alt yüzü ile sağ böbrek arasındadır ve yatan hastada kan veya abse sıvısı burada birikebilir. ^{2,3,4,6}

Infrakolik kompartman colon transversum ile mesocolon transversum'un altında kalan bölgedir. Burada ince bağırsak, colon ascendens ve colon descendens bulunur. Omentum majus'un arkasında kalan bu bölge radix mesenterii ile **sağ infrakolik (supramesenterik)** ve sol infrakolik (inframesenterik) kompartman olarak ikiye ayrılır. Suprakolik ve infrakolik kompartmanlar arasındaki bağlantıyı sulci paracolici denen vertikal oluklar sağlar. Bu parakolik oluklar inen ve çıkan kolonu örten peritonun, karın arka duvarına atlaması ile her iki kolonun, her iki yanında oluşan oluklardır. İki kompartman arasındaki en rahat geçişi colon ascendens'in lateralindeki oluk sağlar. ^{2,3,4,6}

Pelvisteki klinik önemi olan çıkmazlar, kadın pelvisinde rektum ile uterus arasındaki excavatio rectouterina (Douglas çıkmazı) ve erkek pelvisinde rektum ile idrar kesesi arasındaki excavatio rectovesicalis'tir. Bunlar oturan ve ayakta duran kişide peritoneal sıvıların biriktiği en derin çıkmazlardır.^{2,3,4,6,10}

Hakem Değerlendirmesi: Dış bağımsız.

Çıkar Çatışması: Yazarlar çıkar çatışması bildirmemiştir.

Peer-review: Externally peer-reviewed.

Declaration of Interests: The authors declare that there are no competing interests.

Kaynaklar

1. Arıncı K, Elhan A. *Anatomi* 1. Cilt, Güneş Tıp Kitabevi, Ankara; 2001.
2. Moore KL, Dalley AF, Agur AMR. *Clinically Oriented Anatomy*, 8th ed Wolters Kluwer Company, Philadelphia, Baltimore, London; 1992.
3. Standring S. (Editor) *Gray's Anatomy: The Anatomical Basis of Clinical Practice* 42nd Edition, Elsevier, 2022.
4. Snell RS. *Clinical Anatomy for Medical Students*, 5th. Edition, Lippincott Williams and Wilkins, 1995.
5. Yıldırım M. *Resimli Sistemantik Anatomi*, 3. Baskı, Nobel Tıp Kitabevleri, İstanbul; 2020.
6. McVay Chester B. *Surgical Anatomy*, 8th ed, W.B. Saunders Company; 1971.
7. Netter FH. *Atlas of Human Anatomy*. 5th ed. Philadelphia: Saunders Elsevier; 2011.
8. Paulsen F, Waschke J. Sobotta *Atlas of Anatomy* 16. Edt, Elsevier; 2019.
9. Schünke M, Schulte E, Schumacher U, Rude J, Voll M, Wesker K, et al. *Prometheus Anatomi Atlası*. Yıldırım M, Marur T, çeviri editörleri. İstanbul: Nobel Tıp Kitabevleri; 2007.
10. FCAT, *Terminalogia Anatomica*, Thime, Stuttgart, New York, 1998.

BÖLÜM 4

ÜRİNER SİSTEM

Fatma Güler KAHRAMAN YILDIRIM
Zennure ADIGÜZEL ŞAHİN

Üriner Sistem

Urinary System

BÖLÜM HAKKINDA

Üriner sistem, metabolik aktivite sonucu oluşan artık maddelerin vücuttan dışarı atılmasını sağlayan sistemlerden biridir. Üriner sistem; idrar üreten 2 adet böbreği, idrarın iletiminden sorumlu 2 adet üreteri, mesane ve üretrayı içerir. İdrar böbrekler tarafından kandan süzülür, üreter süzülen idrarı mesaneye iletir, mesane idrarı depolar ve mesanede biriken idrar üretra yolu ile vücut dışına atılır.

Anahtar kelimeler: Üriner sistem, böbrek, üreter, mesane, üretra

ABOUT the CHAPTER

The urinary system is one of the systems that ensures the removal of waste products resulting from metabolic activity from the body. The urinary system includes 2 kidneys that produce urine, 2 ureters responsible for the transmission of urine, bladder and urethra. Urine is filtered from the blood by the kidneys, the ureter transmits the filtered urine to the bladder, the bladder stores the urine and the urine accumulated in the bladder. Urine accumulated in the bladder is excreted out of the body through the urethra.

Keywords: Urinary system, kidney, ureter, bladder, urethra

BÖBREK (Ren, Nephros)

Yeri: Sağ ve sol böbrek karın arka duvarında bulunur. Retroperitoneal organlardır. Columna vertebralis'in her iki yanında yer alırlar. Sağ böbrek karaciğer komşuluğundan dolayı daha aşağıda konumlanır. Sağ böbrek T12-L3, sol böbrek T11-L2 seviyesinde, uzun eksen omurgaya paralel olacak şekilde durur.^{1,2}

Boyutu: 11,5 x 5-7 x 2,5 cm (uzunluk x genişlik x kalınlık) dir. Sol böbrek sağ böbreğe göre daha uzundur.¹

Ağırlık: Erkeklerde 125-170 gr iken kadınlarda 115-155 gr dır.¹

Kenarları-yüzleri: Yüzleri; facies anterior, facies posterior, kenarları; margo medialis, margo lateralistir. Polus superior ve polus inferioru bulunur. ¹



Komşulukları

Facies anterior, konvekstir, öne ve dışa bakar.

Sağ böbreğin facies anterior komşulukları; üstte sağ böbrek üstü bezi ve karaciğerin sağ lobu, altta flexura coli dextra, iç kenara yakın dar alanda duodenum'un ikinci bölümü, alt ucun iç yanı ince bağırsak kıvrımlarının arasında periton ile komşudur. Sol böbrek; üstte sol böbrek üstü bezi, dış kenara yakın geniş alanda dalak, içyanda ara kısma yakın mide, hiluma yakın pankreas, alt ucun dış yanı flexura coli sinistra, alt ucun iç yanı jejunum kıvrımları ile komşudur. ^{1,2,3}

Facies posterior arkaya iç tarafa bakar. Gevşek yağ ve bağ dokusundan oluşan yastık içindedir. Arkada periton yoktur. Diaphragma, m. psoas major, m. quadratus lumborum, m. transversus abdominis ile komşudur. Kaslarla böbrek arasında a. subcostalis, bir veya iki a. lumbalis, n. subcostalis, n. iliohypogastricus, n. ilioinguinalis yer alır. ^{1,2}



Fatma Güler Kahraman Yıldırım 
Zennure Adıgüzel Şahin 

İstanbul Üniversitesi-Cerrahpaşa, Cerrahpaşa Tıp Fakültesi, Temel Tıp Bilimleri Bölümü, Anatomi Ana Bilim Dalı, İstanbul, Türkiye
E-posta: gulerk@iuc.edu.tr
zennure.sahin@iuc.edu.tr

Bu bölümü alıntıyla / Cite this chapter as:
Kahraman Yıldırım FG, Adıgüzel Şahin Z. Üriner sistemi. Soyluoğlu AI, Tanyeli E, Goral K. ed. *Ç Organlar Anatomisi* içinde. İstanbul: İÜC Üniversite Yayınevi; 2024: 53-58.



CC BY 4.0: Telif hakkı yazarlardadır. Bu kitabın içeriği Creative Commons Atıf 4.0 Uluslararası lisans altında lisanslanmıştır.

Sağ böbreğin üst ucu 12. costa, sol böbreğin üst ucu 11. - 12. costalarla komşudur.

Böbrekler ile recessus costodiaphragmaticus arasında diaphragma bulunur.

Margo lateralis, karın duvarının arka dış kısmına yöneliktir. Biraz arkaya, yukarı bakar. Solda üst kısmı dalakla komşudur.

Margo medialis, orta kısmı konkav, iki ucu konvekstir. İç yana, öne, aşağıya bakar. Bu kenarda hilum renale bulunur. Yukarıda gl. suprarenalis, aşağıda üreter ile komşuluk yapar.^{2,3}

Hilum renale: Burada bulunan yapıların pozisyonları önemlidir. Önden arkaya doğru sırasıyla v. renalis, a. renalis'in iki veya üç dalı, üreter, a. renalis'in bir dalı, v. renalis'in bir dalı şeklinde yer alırlar.^{1,2}

Extremitas superior (polus superior): Alt uçtan kalın, küt ve birbirine yakındır. Gl. suprarenalis burada yer alır.¹

Extremitas inferior (polus inferior): Üst uçtan daha küçük, ince ve birbirinden uzaktır. Crista iliaca'dan yaklaşık 5 cm yukarıdadır.¹

Böbrekleri saran kılıflar:İçten dışa doğru;

- Capsula fibrosa
- Capsula adiposa (Perirenal yağ dokusu)
- Fascia renalis
- Pararenal yağ dokusu (Fascia renalis'in arkasındaki yağ dokusu)

Capsula fibrosa; hilum renale'de iki yaprağa ayrılır. Bir yaprak hilum renale'deki yapıların adventisyası olarak devam ederken, diğer yaprak sinüs renalis'in iç yüzünü döşer. Yapısı sağlam kollajen liflerden oluşur. Capsula fibrosa ile böbrek dokusu arasında tunica subfibrosa denilen düz kas lifleri içeren ince bir doku bulunur.³

Capsula adiposa (Perirenal yağ dokusu); miktarı bireyin kilosuna göre değişir. Ön yüzde daha azdır. Sinüs renalis'teki yağ dokusu ile devam eder.³

Fascia renalis; fascia subserosa'nın capsula adiposa'yı dıştan saran bölümüdür. Fascia endoabdominalis ile periton arasındadır. Fascia endoabdominalis kasları örten fascia'dır. Fascia subserosa böbreklerin dış kenarında ön ve arka yaprağa ayrılır. Ön yaprak fascia prerenalis, arka yaprak fascia retrorenalis'tir. Fascia renalis'in iki yaprağı birleşerek üstte diaphragma fasyasıyla, aşağıda fascia iliaca ile devam eder. Bir kısım fibröz lifleri adipos dokudan geçerek fibröz kapsüle tutunur. Böbreği yerinde tutan en önemli oluşum fascia renalis'tir.^{3,4}

Pararenal yağ dokusu fascia renalis'in arkasında bulunur.³

Böbrekleri Yerinde Tutan Oluşumlar

Böbrekler derin inspirasyonda 1-2 cm aşağı inerler. Böbrekleri yerinde tutan en önemli yapılar fascia renalis ve damarlardır. Yardımcı olarak da capsula adiposa ve pararenal yağ dokusu sayılabilir.²

Böbreklerin Yapısı

Böbrek dokusu frontal bir kesit yapılarak incelendiğinde dışta

cortex renalis adı verilen bir katman görülür. Burada idrarı süzen **nefron** adlı yapılar bulunur. İçte toplayıcı kanalları barındıran medulla renalis ve böbrek şekline benzeyen bir boşluk olan **sinus renalis** bulunur.^{2,3}

Medulla Renalis

Medulla renalis'te 8-18 arasında pyramis renalis (malpighi piramitleri) bulunur. Piramitlerin aralarında kortek yapısı olan columna renalis'ler (Bertini kolonları) yer alır.²

Bir piramit ve etrafını saran kortikal bölüme **lobus renalis** denir.

Piramit sayısı kadar lob vardır. Yeni doğanda lobların sınırları sığ oluklar olarak görülür; bunlar sonradan düzleşir. Piramitlerin bazislerinden kortekse uzantılar girer. Bu uzantılara **pars radiata** (stria medullaris, Ferrein uzantıları) adı verilir.^{2,4}

Cortex Renalis

Piramitlerin her tarafını saran dokudur. Birinci bölüm kabuk kısmıdır. Basis pyramis ile capsula fibrosa arasındadır. İkinci bölüm columna renalis'lerdir (Bertini kolonları).²

Birinci bölüm (kabuk); medullanın pars radiata'sı (stria medullaris, Ferrein uzantıları) ile kortikal pars convoluta'dan (iki pars radiata arasında kalan alanlar) oluşur.²

Pars convoluta kanı süzen kısımdır ve corpusculum renale ile idrar kanalcıklarından oluşur.²

Corpusculum renale (Malpighi cisimciği): Küçük kırmızı noktalar olarak görülürler. Bu cisimcik nefron'un glomerulus adı verilen damar yumağıdır. Ölümünden sonra renk solduğu için görülmez.^{2,3}

Pars radiata ve pars convoluta lobuli corticales'i oluştururlar.

Korteksi dıştan capsula fibrosa sarar.²

Sinüs Renalis

Böbreklerin içindeki boşluktur. Pelvis renalis ve kaliksleri içerir. Böbrek damarlarından aa. segmentales burada yer alır. İçinde yağ dokusu bulunur.^{1,5}

1-3 papilla 1 minör kalikse açılır. Ortalama minör kaliks sayısı 4-14'tür. 2-3 minör kaliks birleşerek 1 major kaliksi oluştururlar. Major kaliksler de pelvis renalise açılırlar.¹

Böbreğin Kanal Sistemi (Tubulus Renalis)

İdrar yolu kanal sistemi; glomerulus (süzülme başlangıcı), kanallar, foramen papillare, kaliks (süzülme sonu) şeklinde sıralanır.

Birinci bölüm (İdrar kanalcıkları): Nefrojenik dokudan köken alır. İdrarın süzülerek hazırlanması bu bölümde olur. Capsula glomerularis (Bowman kapsülü) içinde yer alan glomerulus bu bölümde bulunur.^{2,5}

Glomerulus ve Bowman kapsülü birlikte corpusculum renale'yi (Malpighi cisimciği) oluşturur.^{1,2}

Bu bölüm pars convoluta'da bulunur. Bir böbrekte 1.250.000 tane Malpighi cisimciği bulunur. Corpusculum renale'de bir polus vas-

cularis (damar kutbu), bir de polus tubularis (idrarin çıktığı kutup) vardır. Her Bowman kapsülünden bir adet idrar kanalı başlar. Toplayıcı kanallara açılırlar. Kanallar anastomoz yapmazlar. Daralma ve genişleme gösterirler. Bu kanallarda kandan süzülen idrarın suyu tekrar dolaşıma verilir.^{1,2,5}

Nephron; corpusculum renale ve idrar kanalcığından oluşur.

İkinci bölüm (Toplayıcı kanallar): Bu bölüm üreter tomurcuğundan köken alır. İdrarin naklini sağlarlar. Toplayıcı kanallar; idrar kanalcıkları, toplayıcı kanallar, daha kalın toplayıcı kanallar, foramen papillare, kaliksler şeklinde sıralanma gösterirler.²

Her papillada 10-25 adet foramen papillare bulunur (her böbrekte toplam 116-776 adet).¹

Toplayıcı kanallar medulla renalis'te bulunur (pyramis + pars radiata).¹

Böbreğin Segmentleri

Böbrekler kan damarlarının dağılım sahasına göre 5 segmente ayrılır.²

- Segmentum superius (polus superior)
- Segmentum inferius (polus inferior)
- Segmentum anterius superius
- Segmentum anterius inferius
- Segmentum posterius

Böbreğin Damarları

A. renalis'ler; 1.-2. lumbal vertebra arası discus intervertebralis hizasında dik açı ile aorta'dan ayrılırlar. Sol a. renalis daha yukarıdadır. Kısa zamanda böbrekten fazla kan geçmesi için arter böbreğin hacmine göre kalındır. Hem fonksiyonel hem de besleyici görev görür. Böbrekler aşağı doğru sarkarsa arterler de aşağı çekilir; uzar ve daralır. Bu da kan geçişini zorlaştırır.^{1,2,4}

A. renalis; a. segmentalis dallarına ayrılır. Segmental dallar pelvis önünden, bazen birkaç tanesi arkasından geçerler ve sinüste dalanırlar. Kaliks minörlerin çevrelerinde columna renalis'e girerler. Bundan sonra sırasıyla a. interlobaris, a. arcuata, a. interlobularis, a. glomerularis afferens, rete capillare glomerulare, a. glomerularis efferens, v. interlobularis, v. arcuata, v. interlobaris, v. segmentales, v. renalis, v. cava inferior şeklinde bir dolaşım döngüsü görülür.^{2,6}

Medulla'yı besleyen damarlar, fasciculus vascularis'tir (vasa recta). Kısmen arteriola glomerularis efferens'ten kısmen a. arcuata'dan çıkarlar. Vasa recta'lar pyramis'in tepesine uzanırlar. Venua recta ile döner ve v. arcuata'ya açılırlar.²

A. interlobularis'ten ayrılan ince dallar, böbreğin dış yüzüne uzanırlar. Rr. capsulares; capsula fibrosa içinde ağ oluşturarak fibröz ve adipöz kapsülü beslerler. Bunlar suprarenal, lumbal ve testiküller arterlerle anastomoz oluştururlar. Hilumda ayrılan bazı dallar pelvis ve kaliksleri beslerler.^{2,6}

Böbrek damarlanmasında kaliksler çevresinde, a. ve v. interlobularis'ler ve kortikal cevherin ince damarları arasında arteriovenöz anastomozlar da bulunur. Bu anastomozlar sayesinde glomerulus'tan geçemeyen kanın bir kısmı veya tamamı süzülmeden doğ-

rudan venöz sisteme aktarılabilir.^{1,5}

Lenf drenajı: Nodi lymphatici lumbales (paraaortik lenf nodları)'e olur.

Sinirleri: Otonom sinir ağı olan plexus coeliacus ve plexus renalis'ten gelir. Bu plexuslara sempatik lifler n. splanchnicus minor ve imus (preganglionik) ile truncus sympaticus'un lumbal bölümünden (postganglionik) gelir. Parasempatik lifler ise n. vagus'tan gelir.^{1,6}

Sempatik sistem, damarlarda vazokonstrüksiyon yapar.

İdrar Yolları

İdrarı mesaneye taşıyan yollardır. Foramen papillare'den calix minor'a oradan calix major'a ve en son da pelvis renalis'e idrar aktarımı yapılır. Huni şeklindeki pelvis renalis böbrekteki idrar iletiminin son basamağıdır. I. lumbal omurun proc. spinosus'u hizasındadır. Buradan sonra idrar üretere aktarılır.^{3,4}

Üreter

Üreter 25-30 cm uzunluğunda olan sağ ve solda böbreklerle mesane arasında bulunan, duvar yapısında düz kas liflerinin bulunduğu bir borudur. Sağ üreter sola göre daha kısadır. Üreter'in lümeni yaklaşık 5 mm'dir. M. psoas major'un önünde, peritonun arkasında yer alan üreter mesane'nin fundus'una açılır.³

Üreter'in Bölümleri

Pars abdominalis, pars pelvica ve pars intramuralis bölümleri vardır. Pars abdominalis ve pars pelvica eşit uzunluktadır.³

Pars Abdominalis

Pelvis renalis ile linea terminalis arasında kalan bölümdür. M. psoas major'un medial yarısı ile periton arasında, fascia subserosa'da gömülü olarak bulunur. A. testicularis (a. ovarica) üreteri önden çaprazlar. Pelvise girerken sağda a. iliaca externa'nın başlangıç kısmını, solda a. iliaca communis'in son kısmını önden çaprazlar.^{3,5}

Sağ üreter; v. cava inferior'un hemen dış yanındadır. Önde yukarıdan aşağıya doğru komşuluğu; pars descendens duodeni, a. colica dextra, a. ileocolica, radix mesenterii, ileum'un son bölümü ile dir.³

Sol üreterin komşulukları a. colica sinistra, colon sigmoideum, mesocolon sigmoideum ile dir.³

Pars Pelvica

Linea terminalis ile mesanenin fundus'u arasındadır. Pelvis dış yan duvarında, incisura ischiadica major'un ön kenarı boyunca periton ile örtülüdür. A. iliaca interna'nın önünde, a. obturatoria, n. obturatorius, a. vesicalis inferior ve a. rectalis media'nın iç yanındadır. Spina ischiadica hizasında mediale yönelir.^{3,4,5}

Erkeklerde üreter mesaneye girişte vesicula seminalis'i önden, ductus deferens'i arkadan çaprazlar. Son bölümünü mesane venleri sarar.³

Kadınlarda üreter pelvis duvarında ovaryumun arkasında uzanır.

Fossa ovarica'nın arka sınırını oluşturur. Mediale giderken cervix uteri ve vagina'nın üst bölümünün dışyanında öne doğru ilerler. 2,5 cm'lik bölümü a. uterina ile seyrederek sonra arteri üstten çaprazlar. Lig. latum uteri yaprakları arasına girer. Cervix uteri'nin 2 cm dış yanında bulunur.³

Pars intramuralis mesane duvarında 2 cm oblik ilerler ve yarık şeklindeki ostium ureteris'e açılır. Dolu mesanede sağ-sol ostiumlar arası mesafe 5 cm, boş mesanede 2,5 cm'dir.³

Üreter'in Darlıkları

I. Pelvis renalis ile birleşme yeri (2 mm)

II. Linea terminalis'te vasa iliaca'ları çaprazlama yeri (4 mm)

III. Mesane duvarı içinde (pars intramuralis) (1,5 mm)³

Arterleri

Üreterin beslenmesinde; a. renalis, a. testicularis (ovarica), pars abdominalis aorta'dan gelen rr. ureterici, a. iliaca interna, a. uterina, a. vesicalis superior, a. vesicalis inferior (erkeklerde) yer alır.³

Venleri

Ağ arterler gibidir.

Lenfatik Drenaj

Üst kısım nodi lymphatici lumbales; orta kısım nodi lymphatici iliaci communis, alt kısım nodi lymphatici iliaci externi'ye drene olur.³

Sinirleri

Plexus renalis, plexus aorticum, plexus hypogastricus inferior'dur. Ağrı sempatik sinir ağıyla taşınır (T11-L1). Yansıyan ağrısı lumbal bölge, kasıklar ve scrotum (labium majus)'da hissedilebilir.^{3,6}

Mesane (Vesica Urinaria)

Boş mesane, üçgen piramit şeklindedir. Apex önde ve biraz yukarıda, fundus (taban) arkada ve aşağıdadır.^{1,3}

Apex vesicae, symphysis pubica'nın hemen yukarısında karın ön duvarına uzanır. Plica umbilicale mediana içinde bulunan lig. umbilicale medianum urachus artığıdır.^{1,3}

Fundus vesicae, arkaya biraz aşağıya bakar. Erkeklerde rektum, vesicula seminalis, ductus deferens'in ampullası ile komşudur. Fascia rectovesicalis ile örtülüdür. Kadında uterusun alt bölümü, vagina'nın üst kısmı ile komşudur.^{3,4,5}

Corpus vesicae, fundus ile apex bölümlerinin arasındadır.³

Mesanenin en alt dar bölümü **cervix vesicae** olup üretra ile devam eder. Mesane retroperitoneal bir organdır. Symphysis pubica ile arasında spatium prevesicale (Retzius aralığı) bulunur.³

Boş mesane pelviste, dolu mesane fundus aynı yerinde olacak şekilde üst yüzü karın boşluğunda yer alır. Dolu mesane 300-500 cm³ hacminde, oval şekilli, uzun eksenli 12 cm olabilen bir yapıdır. Mesanenin arka-üst yüzü peritonla örtülürken ön-alt yüzü peri-

tonsuzdur. Symphysis pubica'nın hemen üstünden, karın ön duvarından mesaneye girilebilir.^{1,3,5}

Mesanenin Bağları

Kadında lig. pubovesicale (m. pubovesicalis), erkekte lig. puboprostaticum (m. puboprostaticus) mesane tesbitinden ziyade ostium urethrae internum'un açılmasına yani mesane boşaltımına katkı sağlar.³

Diğer bağlar ise lig. rectovesicale (m. rectovesicalis) ve lig. rectourethralis (m. rectourethralis)'dir.¹

Lig. umbilicale medianum mesane tepesini karın ön duvarına bağlar.^{1,2}

Fossa supravescalis'de bulunan plica umbilicalis mediana urachus'un artığıdır. Plica umbilicalis medialis a. umbilicalisin kalıntısını örter. Fossa paravesicalis'de bulunan plica umbilicalis lateralis a.v. epigastrica inferioru örter. Bu plica'nın iç yanı fossa inguinalis medialis, dış yanı fossa inguinalis lateralis'dir.³

Mesanenin İç Yüzü

Mesanenin iç yüzü mukoza ile kaplıdır. Mesane boşken mukozada plikalar görülür. Ancak mesane dolduğunda bu plikalar görülmez. Mesanenin taban kısmında iç yüzde trigonum vesicae (Lieutaud üçgeni) adı verilen üçgen bir alan bulunur. Bu alanda mukoza kas tabakasına çok sıkı tutunduğu için plikalar görülmez. Trigonum vesicae'nın arka dış köşelerine **ostium ureteris** adı verilen delikler aracılığı ile üreterler açılır. Üçgenin aşağıdaki köşesinde (tepesinde) üretranın başlangıç deliği olan **ostium urethrae internum** bulunur. Ostium ureteris'ler arasında plica interureterica bulunur. Plikanın arkasında da fossa retroureterica vardır. Ostium urethrae internum'un arka tarafındaki kabarık yapıya **uvulae vesicae** adı verilir.^{2,3,5}

Mesanenin Duvar Yapısı

Tunica mucosa ve tela submucosa iç tabakadır. Mesanenin üçgen alanında tela submukoza yoktur. Tunica muscularis; longitudinal, sirküler, longitudinal şeklinde üç tabaka halinde yerleşmiştir. Bu kas tabakalarına toplu olarak m. detrusor vesicae adı verilir. Tunica adventitia'yı periton oluşturur.^{1,3}

Mesanenin Sinirleri

Parasempatik innervasyonu; S2-S4 kaynaklı nn. splanchnici pelvici ve nn. erigentes ile sağlanır. M. detrusor vesicae uyarılırken m. sphincter vesicae inhibe olur. S2-S4 miksiyon merkezidir. Sempatik sistemde T11-12 ve L1-2 ile innervasyon görülür. M. detrusor vesicae inhibe olurken m. sphincter vesicae aktive edilir.^{1,3}

Ağrı sempatik ve parasempatik sistem lifleri ile iletilir. Ayrıca T11-L2, S2-S4 yansıyan ağrının taşınmasını sağlar. Böylece yansıyan ağrı karın ön duvarı, perine ve erkekte peniste hissedilir.³

Urethra Masculina

18-20 cm'dir. Ostium urethrae externum ile dış ortama açılan üretra 3 bölümde incelenir. Pars prostatica, pars membranacea ve pars spongiosa'dır. Üretra normalde kapalı iken içinden geçen olunca açılır.³

İç Organlar Anatomisi

Prostatik parça en geniş bölümdür, yaklaşık 3 cm dir. Prostatın ön yüzüne yakındır.¹

Membranöz parça, en kısa ve en az genişleyebilme özelliğine sahip bölümdür. M. sphincter urethrae ile sarılıdır. Yan tarafında gl. bulbourethralis bulunur. Bu bezin kanalı pars spongiosa'nın başlangıcına açılır.¹

Spongioz parça penis içindedir, yaklaşık 15 cm dir. Bulbus hizasındaki genişlemesine fossa bulbaris; glans içindeki genişlemesine fossa navicularis denir. Fossa navicularis'te lacunae urethrales (Morgagni çukurcukları) bulunur. Bu çukurcuklara sonda takarken dikkat etmek gerekir. Spongioz parçanın mukozasında gl. urethrales (Littre bezleri) bulunur.¹

Üretranın en dar yeri ostium urethrae externum'dur.³

Belirli bir seviyeye kadar miksiyona engel olunmasını sağlayan m. sphincter urethrae externus'un innervasyonu n. pudendus ile olur. Otonom innervasyon ise nn. splanchnici pelvici, plexus hypogastricus inferior, plexus prostaticus ile sağlanır.³

Urethra Feminina

4 cm uzunluğunda, 6 mm genişliğindedir. Ostium urethrae externum 10 mm ye kadar genişleyebilir. Kadın üretrası symphysis pubica'nın arkasında, vagina ön duvarına gömülü olarak bulunur. Mukozada bulunan gl. urethrales'in (Littre bezleri) kanalları paraurethral alana açılır.²

Mesanenin sirküler kasları m. sphincter urethrae internus'u oluşturur.²

Arterleri, a. vesicalis inferior, a. vaginalis, a. pudenda interna'dır.²

Venleri arterlerle aynı isimlere sahiptirler.¹

Lenfatik drenaj nodi lymphatici sacralis, nodi lymphatici iliaci interni, nodi lymphatici inguinalis profundus tarafından sağlanır.³

Sinirleri plexus pelvici, n. pudendus ve nn. splanchnici pelvici'dir.³

Kadında üretra etrafında bulunan paraurethral bezler (Skene bezleri) olarak bilinen yapı prostat homoloğudur.³

Hakem Değerlendirmesi: Dış bağımsız.

Çıkar Çatışması: Yazarlar çıkar çatışması bildirmemiştir.

Peer-review: Externally peer-reviewed.

Declaration of Interests: The authors declare that there are no competing interests.

Kaynaklar

1. Akesson EJ, Loeb JA, Paulwels-Wilson L. *Thompson's Core Textbook of Anatomy* 2. Baskı. Philadelphia, JB Lippincott Şirketi; 1990.
2. Moore KI, Agur Amr. *Temel klinik anatomi*. Elhan A, çeviri editörü. 2. Baskı Ankara, Güneş Kitabevi; 2006.
3. Schumacher Gh, Aumüller G. *Klinik Temelli Topografik İnsan Anatomisi*. Akkın SM, Marur T, çeviri editörleri. İstanbul, Deomed Yayıncılık; 2010.
4. Sschunke M, Schulte E, Schumacher U, Rrude J, Voll M, Wesker K, et all. *Prometheus Anatomi Atlası*. Yıldırım M, Marur T, çeviri editörleri. İstanbul, Nobel Tıp Kitabevleri; 2007.
5. Standring S. (Editör) *Gray's Anatomy: Klinik Uygulamanın Anatomik Temeli*. 42. Baskı, Elsevier; 2022.
6. Yıldırım M. *Topografik Anatomi*. 2. Baskı, İstanbul, Nobel Tıp Kitabevleri; 2004.

BÖLÜM 5

GENİTAL SİSTEM (ÜREME SİSTEMİ)

Ercan TANYELİ
Kaya ÖZKUŞ

Genital Sistem (Üreme Sistemi)

Reproductive System

BÖLÜM HAKKINDA

Üreme Sistemi her iki cinsten de üreme fonksiyonu için özelleşmiş organ ve yapıları içerir. Erkek ve kadında üreme hücrelerinin üretilmesi ve bunların döllenme için bir araya gelene kadar geçirdikleri hassas süreçler bu sistemin özelleşmiş yapıları sayesinde gerçekleşir. Bu bölümde her iki cinsteki iç ve dış üreme organları ve yardımcı bezler incelenecektir.

Anahtar kelimeler: Genital sistem, kadın üreme organları, erkek üreme organları

ABOUT the CHAPTER

The Reproductive System includes organs and structures specialized for reproductive function in both sexes. The production of reproductive cells in men and women and the delicate processes they go through until they come together for fertilization occur thanks to the specialized structures of this system. In this section, the internal and external reproductive organs and accessory glands in both sexes will be examined.

Keywords: Reproductive system, female genital organs, men genital organs

Genital Sisteme Giriş

Nesillerin devamı üreme fonksiyonu ile sağlanır. İnsanlarda erkek ve dişi üreme organları anatomik ve fizyolojik olarak farklılıklar gösterir. Her iki cins de kendilerine ait üreme hücrelerini üretirler. Erkek üreme hücreleri sperm hücresi, dişi üreme hücresi de ovum olarak isimlendirilir. Üreme hücreleri gelecek nesile aktarılabilecek kalıtsal özellikleri taşıyan kromozomları barındırırlar. Kromozomlarda kalıtsal yapılar olan genler bulunur. Üreme hücreleri dışındaki hücreler 46 kromozom barındırırlarken, üreme hücrelerinde 23 kromozom bulunur. Döllenme esnasında sperm ve ovum hücresi birleşerek 46 kromozomlu döllenmiş hücre zigot'u oluştururlar. Her iki cinsten de üreme hücrelerinin üretilmesini, iletilmesini sağlayan farklı yapılar bulunur. Döllenme cinsel birleşme sonucu kadın bedeninde gerçekleşir. Döllenmiş hücrenin sağlıklı bir şekilde büyütülüp gelişmesini sağlayan birçok faktör vardır. Yaklaşık 40 haftalık gelişme evresinin sonunda yenidoğan dünyaya gelir.^{1,2,3,4,5,6,7}

Erkek Genital Sistemi



Erkek üreme hücrelerinin üretilmesini ve bu hücrelerin kadın bedenine iletilmesini sağlayan bir sistemdir. Bu fonksiyonların eksiksiz olarak gerçekleşebilmesi için eklenti genital bezler de önemli katkılarda bulunur. Erkek üreme organları, erkek iç üreme organları ve erkek dış üreme organları olarak iki gruba ayrılırlar. İç üreme organları; testis, epididymis, ductus deferens, ductus ejaculatorius ve gl. genitales accessoriae (vesicula seminalis, prostata ve gl. bulbourethralis) dir. Dış üreme organları ise scrotum ve penis'ten oluşur.^{2,4,5,7}

Erkek İç Üreme Organları

Testis

Scrotum içine yerleşmiş, funiculus spermaticus'a asılı şekilde duran bir çift organdır. Funiculus spermaticus testislere giden ve gelen damarlar ve ductus deferens'i barın-



Ercan Tanyeli 
Kaya Özkus 

İstanbul Üniversitesi-Cerrahpaşa, Cerrahpaşa Tıp Fakültesi, Temel Tıp Bilimleri Bölümü, Anatomi Ana Bilim Dalı, İstanbul, Türkiye
E-posta: tanyeli@iuc.edu.tr
kaya@iuc.edu.tr

Bu bölümü alıntıyla / Cite this chapter as:
Tanyeli E, Özkus K. Genital sistem (Üreme sistemi). Soyluoğlu Al, Tanyeli E, Goral K. ed. *İç Organlar Anatomisi* içinde. İstanbul: İÜC Üniversite Yayınevi; 2024: 59-66.



CC BY 4.0: Telif hakkı yazarlardadır. Bu kitabın içeriği Creative Commons Atıf 4.0 Uluslararası lisans altında lisanslanmıştır.

dıran kordon şeklinde bir kılıftır. Spermatozoidler testis'te üretilirler. Optimal sperm üretim ısı 33-34°C dir. Bu nedenle testis'ler scrotum içinde, vücut dışında yer alırlar. Testis'lerde testosteron, androstenedion ve inhibin adlı hormonlar da üretilir.

Testisler yaklaşık 5 x 2.5 x 2.5 cm ölçülerinde, 10 – 15 gr ağırlığındadırlar. Sol testis sağa göre daha aşağıda bulunur. Bunun nedeni venöz yükü nedeniyle ağırlığının artmasıdır.

3. fetal ayda L1-L2 düzeyinden canalis inguinalis'e doğru inmeye başlarlar. 7. fetal ayın sonunda scrotum'a doğru inip, doğuma yakın scrotum'a yerleşirler. Yenidoğanda scrotum içine inmemelelerine '**criptorchism**' adı verilir. Erkek yenidoğanda testislerin scrotum içinde olup olmadığı mutlaka kontrol edilmelidir.

Gelişim sürecinde önce karın içinde bulunup sonradan scrotum içine yerleştikleri için iç üreme organları grubunda değerlendirilirler. Testis ovaryum'un homolog organıdır.^{3,4,7,8}

Testis Parenkimi

Her bir testis'te septula testisler ile birbirinden ayrılırlar ve sayıları 250- 300 adet olan **lobuli testis**'ler bulunur. Her lobulus içinde de sarmal şekilde olan, germinal epitel ile döşeli, sayıları 1 ila 4 arasında değişen **tubuli seminiferi contorti**'ler yer alır. Her sarmal yumak açılımda 70 - 80 cm dir. Spermilerin üretimi tubuli seminiferi contorti'lerde gerçekleşir. Testosteron üretimi ise tubuli seminiferilerin arasındaki bağ dokusunda bulunan **Leydig** hücrelerinde gerçekleşir.

Her lobule ait tubuli seminiferi contorti'ler birbirleri ile birleşerek **tubuli seminiferi recti**'leri oluştururlar. Mediastinum testis'te 'tubuli seminiferi recti'lerin birleşmesi ile **rete testis (Haller ağı)** adı verilen tubuler bir ağ oluşur. Spermium'lar bu ağdan testisi terk ederek **ductuli efferentes testis**'e gelirler. Ductuli efferentes testis, rete testis'den çıkan 15 - 20 adet tubulustur. Epididim'in kanalına bağlanırlar. İmmatür spermier caput epididymis'i geçip ejakülasyona kadar depolanacağı cauda epididymis'e geçerler. Sperm hücreleri kuyrukları sayesinde sıvı içinde yüzebilme yeteneğine sahip oldukça küçük hücrelerdir.^{2,3,4,5,6,7,8}

Testisleri İçten Dışa Doğru Saran Katmanlar (Örtüler)

Tunica vasculosa: Tunica albuginea'nın iç yüzünü ve septula'ları sarar.

Tunica albuginea: Sağlam, fibröz bir örtüdür. Testis içine doğru **septula testis** adlı bölmeler gönderir. Testis arka kenarından testis dokusu içine **mediastinum testis** adlı bir yarım bölme gönderir.

Tunica vaginalis: Periton kökenli bir seröz zardır. İki yaprağı vardır;

a) **Lamina visceralis (epiorchium)**

b) **Lamina parietalis (periorchium)**

İki yaprak arasındaki boşluğa **cavum scroti** adı verilir. İçten dışa ilk üç örtü (tunica vasculosa, tunica albuginea ve epiorchium) testis parenkimini saran esas örtüler olarak kabul edilir. Tunica vaginalis'in iki yaprağı arasında (cavum scroti) sıvı birikmesine 'hidrosel', kan birikmesine ise 'hematosel' adı verilir.

Fascia spermatica interna: Fascia transversalis kökenlidir.

Fascia cremasterica (Fascia spermatica media) ve m. cremaster: M. obliquus internus abdominis kökenlidir.

Fascia spermatica externa: M. obliquus externus abdominis kökenlidir.

Tunica dartos (mm. dartos): Karın ön duvarındaki yağ tabakasından gelişmiş bir düz kastır. Scrotum derisi iç yüzeyine tutunmuştur.

Scrotum derisi (cutis scroti): İnce ve pigmentli bir deridir. Seyrek kıllar, bol miktarda ter bezleri, az miktarda özel kokulu yağ bezleri içerir. Deri altı yağ dokusu bulunmaz.^{1,2,3,4,5,7}

Funiculus Spermaticus İçindeki Yapılar

1. Ductus deferens
2. A.-V. ductus deferentis
3. A. testicularis
4. Vv. testiculares ve plexus pampiniformis
5. Plexus testicularis'e ait otonomik lifler
6. Vasa lymphatica

N. genitofemoralis (n. genitalis), a.v. cremasterica ve m. cremaster, fascia cremasterica ile fascia spermatica interna arasında seyrederek.

N. ilioinguinalis fasyal örtülerin dışında, funiculus spermaticus'un önünde seyrederek.

Bu yapılardan biri ya da birden fazlası bazen funiculus içinde veya fasyal örtülerin dışında bulunabilir.^{2,3,4,5,7,8}

Testis'in Arter ve Venleri

Testis'lerin arteriyel kanı aorta abdominalis'in dalı olan a. testicularis'ten gelir.

Testis'lerin venöz kanını alan damarlar önce **plexus pampiniformis** adlı venöz bir ağ oluştururlar. Bu ağdan çıkan bir çift ven sonradan birleşerek v. testicularis'i oluşturur. V. testicularis sağda v. cava inferior'a, solda v. renalis'e dökülür.

A. testicularis, plexus pampiniformis dallarının aralarından geçerek testise ulaşır. Bu anatomik ilişki ile arter kanının testise ulaşmadan ısı azaltılır.

Testislerin lenf damarları, funiculus spermaticus içinden 5-6 dal halinde nodi paraorticci'ye giderler.^{3,4,7}

Epididymis

4 – 5 cm uzunluğunda, kıvrımlı borucuklardan oluşan tek bir kanaldır. Testis'in arka-üst bölümünde bulunur. Kıvrımlar açıldığında yaklaşık 6 metre uzunluğunda bir kanal oluşur. Caput, corpus ve cauda bölümleri vardır. Asit bir ortam içeren epididymis, spermilerin olgunlaşma ve depo yeridir. Depolanma özellikle cauda bölümündedir. Spermierdeki olgunlaşma 10-35 gün arasında olur. Spermier bu sürede hareketlilik kazanırlar. Cauda bölümünden sonra kıvrımlar düzleşir ve ductus deferens olarak devam eder.^{2,3,7,8}

Ductus Deferens

45 – 50 cm uzunlukta, epididymis'in kanalının devamı olarak cauda epididymis'ten başlayan vesicula seminalis'te sonlanan muskuler yapıda bir kanaldır. Kalın bir duvar yapısı, dar bir lumeni vardır. Funiculus spermaticus içinde inguinal kanalı geçerek pelvis minor'a ulaşır. Bu esnada a. ve v. epigastrica inferior'ların çıkış yerlerine yakın, a.-v. iliaca externa'yı çaprazlar. Pelvis minor'da retroperitoneal olarak seyreder. Son bölümünde ureter son kıvrımlarını önden çaprazlar. Genişlemiş son bölümüne **ampulla** denir. Ampulla'da spermium hareketini artıran bir salgı yapılır. Ayrıca spermilerin ejakülasyon için kısa süreli depolanması da sağlanır. Vesicula seminalis'in kanalı (ductus excretorius) ile birleşip ductus ejaculatorius oluşumuna katılır. Ductus deferensin ampulla dışındaki bölümleri spermilerin sadece iletiminde görev alırlar.^{2,3,4,6,7}

Ductus Ejaculatorius

Yaklaşık 2,5 cm uzunluğunda bir çift kanaldır. Vesicula seminalis'in kanalı ile ductus deferens'in kanalının birleşmesi ile oluşur. Birleşimden hemen sonra prostat bezi içine girer. Pars prostatica urethrae'nin colliculus seminalis'i üzerinde yer alan utriculus prostaticus'un sağ ve sol yanına açılırlar. Lümeni açıldığı yere doğru giderek inceler. Böylece lümen içi sıvı üretraya basınç ile atılır.^{4,7}

Genital Eklenti Bezler

1) Vesicula seminalis (glandula vesiculosa)

Kese ve kıvrımlardan oluşan bir bezdir. Mesanenin arka yüzü ile rectum arasındadır. Normalde 5 cm uzunluktadır. Bezin içindeki kanalların uzunluğu ise 10-15 cm kadardır. Kese şeklindeki bezin alt uçları kanal şeklini alır (ductus excretorius) ve ductus deferens ile birleşir. Alkali karakterdeki salgısı, ejakulatin % 60-70'ini oluşturur. Salgısında spermilerin enerji gereksinimini sağlayan fruktoz vardır. Ayrıca prostaglandinler, koagülanlar ve C vitamini gibi maddeler de bulunur. Ürettiği salgı, spermilerin hareketliliğini sağlar.^{2,3,4,5,7}

2) Prostata (glandula prostatica)

Erkek genital sisteminin en büyük glandıdır. Pars prostatica urethrae'yı çevreler. Bir başka deyişle uretranın bu bölümü prostat bezi içinden geçer. 8-12 gr ağırlığında olup, kestane görünümünde ve büyüklüğündedir. Glandüler (2/3) ve fibromuskuler (1/3) bir yapı gösterir. Yerleşim olarak bakıldığında diaphragma urogenitale'nin üstünde, mesanenin altında, ampulla recti'nin önünde yer alır.

Basis bölümü collum vesicae'nin hemen altında yer alır. Aşağıda diaphragma urogenitale'nin üzerine oturan dar bölümüne **apex** adı verilir. Facies anterior, facies posterior ve facies inferolateralis adında üç yüzü bulunur.

Facies anterior; muskuler yapıdadır ve symphysis pubica ile komşudur. Facies posterior; ampulla recti ile ilişkilidir ve rektal tuşe ile palpe edilebilir. Facies inferolateralis ise m. levator ani ile komşudur.

Prostat bezinin üzerini sağlam, ince bir fibröz kapsül örter. Bu kapsüle capsula prostatica (gerçek kapsül) adı verilir. Dışta bu kapsülün üzerini örten pelvik fasya kökenli gevşek bir kapsül daha

bulunur. Buna da **fascia subserosa** (yalancı kapsül) adı verilir. İki kapsülün arasında **plexus venosus prostaticus** adı verilen venöz bir plexus yer alır. Bu venöz plexus plexus venosus vesicales ve plexus venosus vertebrales ile bağlantı kurar. Plexus venosus prostaticus v. iliaca interna'ya dökülür.^{1,2,3,4,7,8}

Prostat dokusunun içinde bulunan 30- 40 adet bezin hafif asidik (Ph:6.4) salgısı, 12-20 adet kanal ile pars prostatica urethra'ya açılır.⁴

Prostat bezinin 5 adet lobu vardır:

Lobus anterior: Urethra önündeki kısımdır.

Lobus lateralis: Yanlarda yer alır. 2 addettir.

Lobus medius: Lateral loblar arasında, urethra arkasında yer alır. Benign prostat hipertrofisi (BPH) bu lobda görülür.

Lobus posterior: Ductus ejaculatorius'un arkasında bulunur. Prostat kanserinin en çok görüldüğü lobdur.^{4,7}

Prostat Bezinin Arterleri

A. vesicalis inferior ve a. rectalis media'dan gelir.

Protat Bezinin Venleri

Prostat bezini direne eden venler birleşerek plexus venosus prostaticus'u oluştururlar. Bu plexus v. iliaca interna'ya dökülür.

Prostat Bezinin Lenfası

Nodi iliaci interni ve nodi sacrales'e gider.

3) Glandula bulbourethralis (Cowper bezi)

Yaklaşık 1 cm çapında, bezelye şekli ve büyüklüğünde, sarı renkli bir çift bezdir. Derin perineal aralıkta, urethra'nın membranöz parçasının yanlarında, bulbus penis'in üzerinde yer alırlar. Cinsel uyarı ile ereksiyonda glans penis'in ve urethra içinin kayganlaşmasını sağlayan muköz ve saydam bir salgı üretir. 2,5 - 3 cm uzunlukta birer kanal ile urethra'nın spongios parçasına salgılarını boşaltırlar. Hafif alkali olan bu salgı aynı zamanda urethra içindeki asidifiye idrar kalıntılarını da temizler.^{1,2,3,4,7}

Ejakulat (semen, meni)

Testis, epididymis, vesicula seminalis, gl. prostatica, gl. bulbourethrales salgıları ile spermilerin karışımıdır. Toplamda alkali (Ph 7.2 - 8.0) karakterde olan bu karışımın bir ejakülasyondaki hacmi 2 - 4 ml. kadardır. %90'ı su olan bu karışımın %1'ini spermier oluşturur. Ejakulat fruktoz, C vitamini, koagülanlar, inositol, fibrinolizin, kalsiyum, çinko, magnezyum, bakır ve sülfür içerir. Vücudun prostaglandin konsantrasyonu en yüksek sıvısında m. bulbospongiosus'un ritmik kasılmaları sayesinde 5 metre/sn hızında ilerler.^{4,6,7}

Erkek Dış Genital Organları

Penis

Cinsel birleşme organıdır. Aynı zamanda içinden geçen urethra

ile de idrarın ve ejakulatin dışarı atıldığı organdır. İçerdiği erektil kitlelerle uyarılar sonucu sertleşip boyutlarını büyütebilme (erek-siyon) özelliği vardır.

Penis'in **pars libera** (pars pendula) ve **pars fixa** (radix penis) olarak iki bölümü vardır.

Pars libera dışarıdan görülen hareketli, serbest bölümdür. Corpus penis ve glans penis olarak iki ana bölümü bulunur. Corpus penis pars libera'nın ana kitlesidir. Corpus penis'in dorsum penis ve facies urethralis adında iki yüzü bulunur. Glans penis corpus penis'in ucunda yer alır. Glans penis'in apex, collum ve corona glandis bölümleri bulunur.

Pars fixa (radix penis) karın ön duvarına bağlı olan hareketsiz bölümdür. **Crus dextrum** ve **crus sinistrum** ile bunlar arasındaki **bulbus penis**'ten oluşur. Cruslar, ischion pubis'e tutunurlar ve m. ischiocavernosus'lar ile sarılıdır. Bulbus penis ise diaphragma urogenitale'ye tutunur ve m. bulbospongiosus ile sarılıdır. Radix penis ayrıca lig. suspensorium penis ve lig. fundiforme penis tarafından desteklenir.^{2,3,4,6,7,8}

Penis'in Yapısı

Dıştan içe doğru; deri, fascia penis superficialis ve fascia penis profunda ile sarılıdır. Deri ve fasyaların altında erektil kitleler bulunur. Peniste deri altı yağ dokusu bulunmaz.

Fascia penis superficialis gevşek bağ dokusundan yapıldır. Dartos düz kas lifleri içerir. Ligamentum fundiforme penis ile bağlantılıdır. Dorsum penis'te fascia penis superficialis içinde v. dorsalis superficialis penis yer alır.

Fascia penis profunda fibroelastik bağ dokusundan yapıldır sağlam bir tabakadır. Erektile kitleleri birlikte sarar. Arkada ligamentum suspensorium penis'e tutunur. Altında orta hatta v. dorsalis superficialis penis, onun iki yanında birer adet a. dorsalis superficialis penis ve n. dorsalis penis'ler yer alır.^{2,4,5,7,8}

Penis'in Erektile Kitleleri

İki adet corpus cavernosum penis, bir adet corpus spongiosum penis adlı erektil kitleleri vardır.

Corpus cavernosum penis'ler yan yana bulunurlar ve üstte yer alırlar. İkisi ortak bir **tunica albuginea** ile sarılıdır. Kitlelerin kavernöz yapıları kanla dolduğunda oldukça fazla sertleşme özelliğine sahiptir. Arkada birbirlerinden ayrılarak **crus penis** olarak uzanırlar. Aralarında **septum penis** adlı bir bölme yer alır.

Corpus spongiosum penis tüm uzunluğu boyunca pars spongiosum urethra'yı çevreler. Bu erektil kitlenin de çevresi tunica albuginea ile sarılıdır. Ancak bu tunica albuginea corpus cavernosum'ları sarandan farklı olarak ince ve esnek. Arkada bulbus penis'i önde de glans penis'i oluşturur.^{1,2,3,4,6,7}

Penisin Arteriyel Kanlanması

A. dorsalis penis, **a. bulbi penis** ve **a. profunda penis**, a. pudenda interna'nın dallarıdır.

Caverna'ların içinde bulunan ve onları kanla dolduran a. helicina'lar, a. profunda penis'in dallarıdır.^{4,6,7}

Penis'in Venleri

V. dorsalis superficialis penis v. saphena magna aracılığı ile v. femoralis'e, v. dorsalis profunda penis, v. bulbi penis ve v. profunda penis ise plexus venosus prostaticus aracılığı ile v. iliaca interna'ya dökülürler. Caverna'ların kanının büyük bölümünü v. dorsalis profunda penis drene eder.

Penis'in Lenfatik Drenajı

Deri ve deri altının lenfası nodi inguinales superficiales'e, glans ve urethra'nın lenfası ise nodi inguinales profundi ve çok az da nodi iliaci interni'ye direne olur.^{2,3,6}

Penis'in Sinirleri

Duysal innervasyonu n. pudendus'un dalları olan n. dorsalis penis'ler sağlar. Sempatikler plexus hypogastricus, parasempatikler nn. erigentes tarafından sağlanır.^{3,7}

Scrotum

Testis ve funiculus spermaticus'ları barındıran fibromusküler bir torbadır. Derisi ter ve yağ bezleri içerir. Orta hatta **raphe scroti** adında çizgisel bir kabartı yer alır. Bu hizada scrotum içinde **septum scroti** adlı bir bölme bulunur. Bu bölme scrotum'u sağ ve sol olarak iki bölüme ayırır. Sol yarı sağa göre daha aşağıdadır. Tunica dartos'taki düz kaslar (m. dartos) kasılarak termoregülasyonda rol oynar. Tunica dartos'ta yağ dokusu bulunmaz.^{1,2,3,7}

Kadın Genital Organları

Kadın genital organları; dış genital organlar ve iç genital organlar olmak üzere iki gruba ayrılır. Dış genital organların tümüne **vulva** adı verilir. Bu organlar perine bölgesinde, ürogenital üçgenin sınırladığı alanda yerleşmişlerdir. Vulva içerisinde yer alan dış genital organlar mons pubis, labium majus pudendi, labium minus pudendi, vestibulum vaginae, clitoris, bulbus vestibule, glandula vestibularis major ve glandulae vestibulares minores'tir. Kadın iç genital organları ise ovarium, tuba uterina, uterus ve vagina'dır.

Dış Genital Organlar

Mons pubis; puberte dönemiyle beraber kıllar ile örtülü, symphysis pubica önünde yer alan, deri altı yağ dokusunun birikmesiyle oluşmuş olan yuvarlak bir kabartıdır. Mons pubis'te bulunan kıllara **pubes** denir.

Labium majus pudendi (büyük dudaklar); aralarında rima pudendi denen açıklığın bulunduğu, içerdiği melanin pigmenti sebebiyle koyu renkli olan ve yüzeyinde kıllar olan iki adet deri kıvrımıdır. Labium majus'lar önde commisura labiorum anterior'da birleşirler. Arkada ise gerçek bir birleşme olmayan, perine derisi ile devam eden commisura labiorum posterior ile sonlanırlar. Ligamentum teres uteri labium majus ve mons pubis derisi altında sonlanır. İki labium majus pudendi arasında kalan aralığa **rima pudendi** adı verilir. Labium majus'lar erkekteki scrotum'un homoloğudur.

Labium minus pudendi; labium majus'ların arasında bulunan karşılıklı iki küçük deri kıvrımıdır. Önde clitoris'ten başlayıp dışa ve arkaya uzanırlar. Clitoris'i çevrelerler. Clitoris'in üzerinde birleşerek preputium clitoridis'i, altında ise clitoris'e tutunan frenulum clitoridis'i oluştururlar. Labium minus yağ dokusu içermez. Dış

yüzeyi deri, iç yüzeyi ise mukoza ile kaplıdır.

Vestibulum vaginae; labium minus'lar arasında kalan açıklıktır. Ostium urethrae externum, glandula vestibulares minores ile glandula vestibularis major'un boşaltma kanalları ve ostium vaginae buraya açılır.

Clitoris; erektil bir organdır. Erkekteki penis'in homoloğudur. Commisura labiorum anterior'un altında yer alır. 3 bölümden oluşur; crus clitoridis, corpus clitoridis ve glans clitoridis. Crus bölümü, corpus ve glans clitoridis'i ischium ve pubis kemiklerine sabitler. Corpus'unu her iki yanda bulunan corpus cavernosum'lar oluşturur. Corpus clitoridis'in yuvarlak bir genişleme ile sonlanan ve bulbus vestibuli tarafından oluşturulan serbest ucuna **glans clitoridis** adı verilir. Glans clitoridis sinir sonlanmalarından zengin bir yapıdır.

Bulbus vestibuli; ostium vaginae'nin her iki tarafında bulunan erektil yapılardır. Glandula vestibularis major ile komşu olan arka uçları öne göre daha geniştir. Bulbus vestibuli m. bulbospongiosus kası ile örtülüdür.

Glandula vestibularis major (Bartholin bezi); ostium vaginae'nin her iki yanında bulunan, bulbus vestibuli'nin arkasında yer alan iki adet küçük yuvarlak bezdir. Bu bezlerin salgıları labium minus ile labium majus arasında yer alan **sulcus nympholabialis** adlı oluğa açılır. Cinsel uyarı ile salgılanan müköz kıvamdaki salgısı vagina girişini iletir ve kayganlaştırır. Erkekteki glandula bulbourethralis'in homoloğudur.

Glandula vestibulares minores (Skene bezi/ glandulae para-urethrales); vestibulum vaginae'nin duvarında bulunan ve kanalları buraya açılan bezlerdir. Cinsel ilişki sırasında vagina girişini kayganlaştıran beyaz renkte bir salgı üretirler. Erkekteki prostat bezinin homoloğudur.

Hymen vaginae (kızlık zarı), şekli ve büyüklüğü çok değişkenlik gösteren, ostium vaginae'de bulunan ince bir mukoza kıvrımıdır. Şekli genellikle halka gibi olup ortasında küçük bir ya da bir kaç delik bulunur. Bu delik menstruasyon sırasında kanın geçişine olanak sağlar. Deliklerin şekilleri, boyutları ve sayıları değişkenlik gösterebilir. ^{1,2,3,5}

Dış Genital Organların Kanlanması

Arterleri: A. pudenda interna ve a. pudenda externa'dan gelir.

Venleri: V. pudenda interna'ya dönece olurlar.

Dış Genital Organların Lenfatikleri

Nodi inguinales superficiales ve profundi'ye açılır.

Dış Genital Organların İnnervasyonu

N. pudendus, n. ilioinguinalis, n. genitofemoralis'in genital dalı, n. cutaneus femoris posterior'un perineal dalı ve truncus sympathicus tarafından sağlanır. ^{6,7,8}

İç Genital Organlar

Ovarium (Yumurtalık)

Dişi üreme hücresi olan ovum'u üretir. Ovarium'lar a. iliaca inter-

na ile a. iliaca externa arasında bulunan, pelvis minor'de yer alan fossa ovarica'lara yerleşmiş, grimsi pembe renkte bir çift üreme organıdır. Erkekteki testis'lerin homoloğudur ve steroid yapıda dişi üreme hormonu salgılar.

Ovarium'ların iki yüzü, iki ucu ve iki kenarı bulunur. Yüzlerine, fascies medialis ve fascies lateralis adı verilir. Fascies medialis tuba uterina ile örtülüdür. Uçlarından üstte yer alan extremitas tubarica'ya fimbria ovarica ve ligamentum suspensorium ovarii tutunur. Ligamentum suspensorium ovarii'nin içinde ovarium'un kanlanması ve innervasyonundan sorumlu a. ovarica, v. ovarica ve plexus ovaricus'tan gelen sinir lifleri bulunur. Alt uç olan extremitas uterina'dan ligamentum ovarii proprium başlar. Ligamentum ovarii proprium, ovarium'u uterus'un dış köşesine bağlar. Ovarium'un ön kenarına **margo mesovaricus** adı verilir. Bu kenar; mesovarium isimli periton tabakası ile ligamentum latum uteri'nin üst arka kısmına tutunur. Bu periton katlantısı içerisinde ovarium'a giren ve çıkan damar ve sinirlerin bulunduğu kısma **hilum ovarii**, ovarium'un serbest arka kenarına ise **margo liber** adı verilir.

Arterleri: Aorta abdominalis'in dalı olan a. ovarica'lar ile kanlanırlar.

Venöz drenaj: Plexus pampiniformis ile başlayan v. ovarica'lar solda v. renalis'e sağda ise v. cava inferior'a dökülürler.

Lenf drenajı: Nodi aortici laterales ve nodi aortici'ye drene olur.

İnnervasyonu: Sinir lifleri plexus ovaricus içerisinde seyrederek ovarium'a ulaşır.

Sempatik innervasyonu T10-11 segmentlerinden, parasempatik innervasyonu ise n. vagus tarafından sağlanır. ^{3,4,5,6}

Tuba Uterina (Salpinx, Fallop Tüpleri)

Üretilen ovum'u uterus'a ulaştıran, yaklaşık 10 cm uzunluğunda, uterus'un her iki yanında bulunan bir çift kanaldır. Bir ucunda **ostium abdominale tubae uterinae** olarak adlandırılan deliği olup peritoneal kaviteye açılır. **Ostium uterinum tubae uterinae** olarak adlandırılan diğer deliği ile ise uterus'a açılır. Tuba uterina'nın infundibulum, ampulla, isthmus ve pars intramuralis olmak üzere 4 parçası bulunur. Infundibulum; tuba uterina'nın en periferde yer alan ve en geniş bölümüdür. Infundibulum'un çevresinde **fimbriae tubae uterinae** olarak isimlendirilen parmak şeklinde uzantılar bulunur. Bu uzantılardan biri diğerlerinden daha uzun ve kalın olup **fimbria ovarica** olarak adlandırılır. Fimbria ovarica ovarium'un üst ucuna tutunur ve böylelikle ovulasyon sırasında periton boşluğuna atılan ovum'u ostium abdominale tubae deliğinden içeriye yönlendirerek kanalın içine doğru sürükler. Ampulla; duvarı ince, lümeni geniş yapıya sahiptir ve tuba uterina'nın uzunluğunun yarısı kadardır. Döllenme genellikle burada gerçekleşir. Isthmus bölümü kalın, kanalı dar ve kısadır. İnamural parçası ise uterus'un duvarında seyrederek ve ostium tubae uterinae ile cavitas uteri'ye açılır.

Döllenme sağlıklı olarak tuba uterina'da gerçekleşir ve cavitas uterina'ya yerleşerek gelişimini sürdürür. Fertilize olan ovum tuba uterina'da gelişimine devam ederse buna ektopik gebelik denir. Tuba uterina'nın duvarı embriyo yapısını büyütmeyle elverişli olmadığından büyümenin ilerleyen dönemlerinde duvar yırtılır ve hayati tehlike içeren kanamalara sebep olabilir. Ektopik gebelik; acil cerrahi müdahale gerektiren bir durumdur. Tuba uterina int-

raperitoneal bir organdır ve organı saran periton yaprağına **mesosalphinx** denir. Mesosalphinx tuba uterina'yı ligamentum latum uteri'ye bağlar.

Kanlanması

Arterleri: A. ovarica (aorta abdominalis'in dalı) ve a. uterina

Venleri: V. ovarica ve v. uterina'ya dökülür.

Lenf Drenajı

Nodi aortici laterales ve nodi aortici'ye drene olur.

Innervasyonu

Sempatik innervasyonu T10-L2 segmentlerinden, parasempatik innervasyonu ise n. vagus ve nn. splanchnici pelvici tarafından sağlanır. ^{4,5,6,7}

Uterus (Rahim, Hystera)

Mesane ve rectum arasında yer alan, armut şeklinde, kalın musküler duvarlı ve içi boş bir organdır. Döllenmiş yumurta (zigot) uterus'a yerleşip büyür ve fetus olarak doğuma kadar barındırılır. Uterus'a açılan 3 delik bulunur. İki tanesi uterus'un yan üst tarafında bulunur ve tuba uterina ile (**ostium uterinum tuba uterinae**) bağlantılıdır. Diğer bir açıklığı da aşağıda vagina ile bağlantılı olan **ostium uteri externum**'dur. Uterus'un fundus uteri, corpus uteri, isthmus uteri ve cervix uteri olmak üzere 4 bölümü vardır.

Fundus, ostium uterinum tubae uterinae boyunca uzanan hayali bir çizginin üzerinde kalan en geniş uterus bölümüdür.

Corpus uteri'nin fascies anterior ve fascies posterior olmak üzere 2 yüzü vardır. Fascies anterior mesane ile komşudur ve uterus'un üzerini örten periton tabakası mesaneye doğru devamlılık gösterir. Mesane ve uterus arasında kalan periton çıkmasına excavatio vesicouterina denir. Fascies posterior'u örten periton tabakası ise vaginanın üst kısmından rectum'a atlar ve **excavatio rectouterina** (Douglas çıkması)'yı oluşturur.

Cervix uteri, corpus'tan daha dar ve yuvarlaktır. Üst parçası vagina'nın üstünde yer alan **portio supravaginalis cervicis**, alt parçası ise vagina içerisinde yer alan **portio vaginalis cervicis** olarak adlandırılır. Cervix'in alt bölümünde cervix'i vagina'ya bağlayan **ostium uteri externum** adı verilen delik bulunur. Cervix uteri'nin içinden geçen kanala **canalis cervicis uteri** denir. Uterus'un pelvis içerisindeki pozisyonu, bir bütün olarak vagina'nın üzerine doğru eğilmiş durumda bulunur. Bu pozisyon **anteversiyon** olarak isimlendirilir. Ayrıca uterus'un corpus kısmı cervix bölümünün üzerine doğru hafifçe katlanmış bir pozisyonda yerleşmiştir ve bu pozisyona antefleksiyon adı verilir. Uterus normalde sağlıklı bir insanda anteversiyon-antefleksiyon pozisyonunda yerleşmiştir. Bu pozisyon dışında ki yerleşimlerde, özellikle uterus'un arkaya doğru eğildiği retroversiyon pozisyonlarında şiddetli bel ağrıları ve kısırlık gibi bazı klinik tablolar ortaya çıkabilir.

Uterus'un yapısı incelendiğinde en dışta peritondan oluşan bir seröz tabaka olan perimetrium, altında kalın bir kas tabakası olan myometrium, en iç tabakada ise cavitas uterina ve canalis cervicis'in iç yüzeyini döşeyen bir mukoza tabakası olan endometriyum'dan oluşmuştur.

Uterus'un ligamentleri: Uterus'un taşınmasında önemli rol oynayan üç önemli bağ bulunmaktadır. Bunlar:

Ligamentum transversum cervicis (lig. cardinale), cervix uteri'den pelvisin yan duvarına uzanan bağıdır.

Ligamentum pubocervicale, cervix'i pubis'in arka yüzüne asan bağıdır.

Ligamentum uterosacrale, cervix'i sacrum'a tutunduran bağıdır.

Bu üç bağ dışında uterus'u esas olarak yerinde tutan yapı diaphragma pelvisi'dir. Corpus uteri'yi ön ve arkadan kaplayan periton yaprakları uterus'un kenarlarında bir araya gelerek laterale doğru uzanarak pelvis'in yan duvarındaki periton ile devam eder. Bu iki yaprak peritondan oluşan yapı ligamentum latum uteri olarak isimlendirilir. Lig. latum uteri üç bölümde incelenebilir. Uterus'a yakın olan bölümleri mesometrium, tuba uterina çevresindeki bölümü mesosalphinx, ovarium çevresindeki bölümü de mesovarium'dur. Son olarak embriyonel dönemde uterus'un yerine yerleşmesinde etkin rol oynayan gubernaculum isimli yapının arttığı olan ligamentum teres uteri, uterus'dan başlayarak yanlara doğru uzanan, canalis inguinalis'den geçerek labium majus ve mons pubis derisi altında sonlanan bir bağıdır.

Kanlanması

Arteriyel kanlanması a. iliaca interna'nın dalı olan **a. uterina** tarafından sağlanır.

Venleri, plexus venosus uterinus yolu ile v. iliaca interna'ya dökülür.

Lenf drenajı:

Corpus- fundus: Nodi aotici, nodi iliaci externi, nodi inguinales superficiales'e drene olur.

Cervix uteri: Nodi iliaci interni ve nodi sacrales'e drene olur.

Innervasyonu: Plexus uterovaginalis tarafından innerve olur.

Sempatik innervasyonu T12-L1 segmentlerden, parasempatik innervasyonu S2-S4 (nn. splanchnici pelvici) segmentlerden sağlanır.

Vagina (Colpos)

Kadın çiftleşme organıdır. Aynı zamanda doğum kanalı alt parçası ve menstruasyon atıklarının çıkış yoludur. Dışarda labium minus'lar arasındaki vestibulum vagina'dan başlayıp içeride uterus'a kadar uzanır. Vagina'nın mukozasında glandüler yapılar yoktur. Islaklık servikal bezlerden ve duvar yapısındaki damarlardan transüstasyon yolu ile sağlanır. İç yüzeyde **rugae vaginales** adlı enine kıvrımlar bulunur. Vagina ön duvarı alt yarısında **carina urethralis vaginae** adlı longitudinal bir kabartı bulunur. Erişkinde vagina içi pH (3.5-4.9) Döderlein basilleri sayesinde asidiktir.

Vagina, ön tarafında mesane ve urethra, arka tarafında rectum ve canalis analis, yanlarda ise m. levator ani ile komşudur. Vestibulum vagina'ya açılan dış ağız **ostium vaginae** olarak adlandırılır. Ostium vaginae'da yan duvarlar, ostium vaginae üstünde kalan bölümde ise ön-arka duvarlar birbirleri ile temas halindedir. Cervix

uteri ile birleştiği yerde duvarlar birbirlerine temas etmezler. Yukarıda cervix ile vagina arasında oluşan çıkmazlara **fornix vaginae** denir. Vagina'nın uzun eksenini ile cervix uteri eksenini arasında 90-120 derecelik bir açı bulunur. Buna anteversiyon açısı denir. Vagina ile arka komşuluğundaki rectum arasında uzanan periton bölümü kadınlarda abdomen'in en derin bölümü olan excavatio rectouterina (Douglas çıkmazı) olarak isimlendirilir. Bu çıkmaz vagina ile cervix uteri arasındaki fornix posterior'un arkasında yer almaktadır ve tanısall amaçlı olarak bir enjektör iğnesi ile fornix posterior vaginae'dan bu boşluğa girilerek, burada biriken materyal incelenebilir. Bu girişim özellikle dış gebelik rüptürü tanısında kullanılır. Fornix posterior vaginae (receptulum seminis), aynı zamanda vagina'nın en derin çıkmazı olup, cinsel ilişki sırasında ejakülatın atıldığı yer olması nedeniyle de önemlidir.

Kanlanması, lenf drenajı ve innervasyonu:

Arterleri: Esas olarak a. iliaca interna'nın **a. vaginalis** dalı tarafından beslenmekle birlikte, a. uterina, a. pudenda interna ve a. rectalis media'dan gelen dallar da beslenmeye katkıda bulunurlar.

Venleri: Plexus vaginalis yolu ile v. iliaca interna'ya dökülürler.

Lenf drenajı: Nodi iliaci externi, nodi iliaci interni ve nodi inguinales superficiales'e drene olur.

Innervasyonu: Plexus uterovaginalis ve plexus pelvicius tarafından innerve olur. Vagina'nın alt kısmının innervasyonundan **n. pudendus** sorumludur.

Hakem Değerlendirmesi: Dış bağımsız.

Çıkar Çatışması: Yazarlar çıkar çatışması bildirmemiştir.

Peer-review: Externally peer-reviewed.

Declaration of Interests: The authors declare that there are no competing interests.

Kaynaklar

1. Hansen JT. *Netter's Anatomy Coloring Book*. Philadelphia, Saunders-Elsevier; 2010.
2. Moore KL, Dalley AF, Agur AMR. *Kliniğe Yönelik Anatomi*. ŞahinoğluK, çeviri editörü İstanbul: Nobel Tıp Kitabevleri; 2014.
3. Snell RS. *Clinical Anatomy for Medical Students*, Sixth Edition. Çeviri Editörü: M. Yıldırım. İstanbul, Nobel Tıp Kitabevleri; 2004.
4. Standring S. (Ed) *Gray's Anatomy: The Anatomical Basis Of Clinical Practice*. 42nd Edition, Elsevier, 2022.
5. Federative Committee on Anatomical Terminology (FCAT). *Terminologia anatomica: international anatomical terminology*. Stuttgart: Georg Thieme Verlag; 1998.
6. Yıldırım M. *İnsan Anatomisi*, 11. Baskı, İstanbul: Nobel Tıp Kitabevleri; 2022.
7. Yıldırım M. *Resimli Sistemik Anatomi*. 3. Baskı, İstanbul: Nobel Tıp Kitabevleri; 2020.
8. Schünke M, Schulte E, Schumacher U, Rude J, Voll M, Wesker K, vd. *Prometheus Anatomi Atlası*. Türkçe Baskı, Yıldırım M, Marur T, çeviri editörleri. İstanbul: Nobel Tıp Kitabevleri; 2007.

BÖLÜM 6

ENDOKRİN SİSTEM ANATOMİSİ

Elif Cansu İBİŞ

Endokrin Sistem Anatomisi

Endocrine System Anatomy

BÖLÜM HAKKINDA

Endokrin sistem, vücut hücrelerinin birbiri ile iletişimini sağlayan hormonların üretildiği ve kana salgılandığı sistemdir. Kanalsız organ ve dokulardaki salgı hücreleri tarafından üretilen hormonlar aracılığıyla iletişim kurmayı sağlayan bu sistemde; hipotalamus, hipofiz bezi, epifiz bezi, tiroid ve paratiroid bezleri, timus, böbreküstü bezleri ile pankreas, testis, ovaryum ve bazı diğer organlar yer alır. Endokrin sistem, büyüme ve gelişme, metabolizma, elektrolit dengeleri ve üreme de dahil olmak üzere vücudun pek çok fonksiyonunda rol alır. Bu bölümde endokrin sistem anatomisinden bahsedilmiştir.

Anahtar kelimeler: Anatomi, endokrin sistem, hormon, salgı bezleri

ABOUT the CHAPTER

The endocrine system produces and secretes hormones into the blood, allowing body cells to communicate with each other. It includes various ductless organs and tissues such as the hypothalamus, pituitary gland, pineal gland, thyroid and parathyroid glands, thymus, adrenal glands, pancreas, testes, ovaries, and other organs. The endocrine system involves many functions of the body, including growth and development, metabolism, electrolyte balance, and reproduction. This section provides an overview of the endocrine system's anatomy.


Keywords: anatomy, endocrine system, hormon, secretory glands

İnsan bedeninde üreme, büyüme gelişme, iç ve dış çevredeki olaylara karşı adaptasyon ile iç çevrenin homeostasisi, sinir sistemi ve endokrin sistem ile sağlanır. Bu iki sistem de aslında birer haberleşme sistemidir. Endokrin sistem birbirinden uzak olarak yerleşmiş ve fiziksel hiçbir bağlantısı olmayan bezlerden oluşur. Bu bezlerin ürettiği hormon adı verilen kimyasal maddelerle fonksiyonel bir bütünlük sağlar. İç salgı bezlerinde ortak özellik olarak salgı kanalları bulunmaz. Hormon adı verilen salgılarını direkt olarak kana karıştırırlar. Bu nedenle diğer organlara oranla çok fazla kanlanırlar. Hormonlar protein, steroid veya amin yapısındadırlar ve sadece hedef hücrelerde etki gösterirler.¹ Üretilen salgı miktarı çok azdır. Normalden fazla hormon salgıladıklarında hiperfonksiyon; yetersiz salgılandıklarında hipofonksiyon belirtileri görülür.

Endokrin sistem içinde aşağıdaki iç salgı bezleri incelenir:

Hypothalamus (Hipotalamus)
 Glandula pituitaria (Hipofiz bezi)
 Glandula pineale (Pineal bez)
 Glandula thyroidea (Tiroid bezi)
 Glandulae parathyroidea (Paratiroid bezler)
 Glandulae suprarenales (Böbreküstü bezleri)
 Endokrin pankreas
 Endokrin testis
 Endokrin ovarium
 Timus
 Diğer endokrin salgısı olan yapılar (plasenta, gastrointestinal mukoza, böbrekler, kalp, yağ dokusu)



Elif Cansu İbiş 

İstanbul Üniversitesi-Cerrahpaşa, Cerrahpaşa Tıp Fakültesi, Temel Tıp Bilimleri Bölümü, Anatomi Ana Bilim Dalı, İstanbul, Türkiye
 E-posta: elifcansu.ibis@iuc.edu.tr

Bu bölümü alıntıla / Cite this chapter as:
 İbiş EC. Endokrin sistem anatomisi. Soyluoğlu AI, Tanyeli E, Goral K. ed. *İç Organlar Anatomisi* içinde. İstanbul: İÜC Üniversite Yayınevi; 2024: 67-71.



CC BY 4.0: Telif hakkı yazarlardadır. Bu kitabın içeriği Creative Commons Atıf 4.0 Uluslararası lisans altında lisanslanmıştır.

Hypothalamus (Hipotalamus)

Sulcus hypothalamicus'un altında yer alan diencephalon bölümüdür. Temel görevi homeostasis olarak adlandırılan, vücut iç ortamının dengesinin korunmasıdır. Bu kapsamda vücut ısısının kontrolü, vücut su miktarı dengesi, açlık, tokluk, beslenme, cinsel işlevlerin düzenlenmesi gibi fonksiyonları vardır.

Hipotalamus, hipofiz bezinin üreteceği hormonları kontrol ederek, endokrin sistemin çalışmasını etkiler. Artırıcı (salgılatıcı/releasing=RH) ya da azaltıcı (baskılayıcı/inhibiting=IH) hormonları, hipofiz ön lobuna aralarındaki özel kapiller ağ yolu ile gönderir. Supraoptik ve paraventriküler nukleuslarda üretilen antidiüretik hormon (ADH) ve oksitosin adlı hormonları hipofiz arka lobuna sinirler yolu ile doğrudan gönderir. Buradan gerektiğinde salgılanmasını sağlar. Hipotalamus ve ona bağlı çalışan hipofiz bezi, diğer endokrin yapıların üst yöneticisi (beyni) kabul edilir^{2,3}.

Hypophysis (Hipofiz Bezi, Glandula Pituitaria)

Hipofiz bezi, tuber cinereum'dan aşağı uzanan, sap şeklindeki infundibulum ile hipotalamusa tutunan, yaklaşık 600 mg ağırlığında, oval biçimli bir iç salgı bezidir. Sfenoid kemikte yer alan fossa hypophysialis içinde, üstte diaphragma sellae ile örtülü olarak bulunur. Kadınlarda biraz daha büyük olan ve fibröz bir kapsül ile çevrili bu bez gram başına hesaplanırsa vücudun en fazla kanlanan dokusudur. Alt ön kısmında sinus sphenoidalis, her iki yanda sinus cavernosus ve a. carotis interna, üst ön tarafında chiasma opticum ile yakın komşuluğa sahiptir. Hipofiz bezinin, embriyolojik kökenlerine göre, fonksiyon ve yapıları farklılaşmış olan lobları iki bölümde incelenir. Bezin ön ve arka lobları a. carotis interna'nın farklı dalları ile kanlandırılırlar. Arteria hypophysialis superior ön lobu, kapiller ağ yolu ile kanlandırırken, a. hypophysialis inferior arka lobu doğrudan kanlandırır. Sağ ve sol a. hypophysialis'ler infundibulum'un kökünde bir ağ oluşturur (1. kapiller ağ). Ön lobun distalinde v. hypophysiales'e drene olan ikinci bir kapiller-sinoidal ağ oluşur (2. kapiller ağ). İki kapiller ağ arasında vas portale'ler bulunur.

A) Adenohypophysis (Lobus Anterior, Ön Lob)

Adenohipofiz, hacim olarak hipofiz bezinin yaklaşık %75'ini oluşturur. Burada diğer endokrin bezlerin çalışmasını düzenleyen hormonlar üretilir. Büyüme hormonu (growth hormon=hGH, somatotropik hormon=STH), prolaktin (PRL), tiroid stimulan hormon (TSH), adrenokortikotropik hormon (ACTH), gonadotropik hormonlar (FSH, LH) adenohipofizde üretilen ve salgılanan hormonlardır. Büyüme hormonunun doğrudan etkisi uzun kemiklerdeki epifizyal kıkırdak üzerinedir. Bu nedenle adolesan dönem öncesinde görülen eksiklik **dwarfism**'e, fazlalık ise **gigantism**'e neden olur. Yetişkinlik döneminde herhangi bir nedenle aşırı salgılanması halinde ise uzun kemiklerin epifizyal diskleri kapandığı için baş, el, ayak kemiklerinde kalınlaşma ve dilde genişleme ile seyreden akromegali adlı hastalığa neden olur^{1,4}.

B) Neurohypophysis (Lobus Posterior, Arka Lob)

Nörohipofiz, daha küçüktür ve hipofiz bezinin hacim olarak yaklaşık %25'ini oluşturur. Hipotalamus'un devamı niteliğindedir. Hipotalamus'tan infundibulum aracılığı ile lobus posterior'a ulaşan aksonlar doğrudan burada bulunan kapiller damarlara giderler.

Aksonların uçlarındaki granüllerde yer alan hormonlar, gerektiğinde sinirsel uyarılarla doğrudan kana verilirler. Granüllerde, hipotalamus'taki çekirdeklerde üretilen antidiüretik hormon (ADH), oksitosin bulunur. Antidiüretik hormon (ADH=vasopressin), nuc. supraopticus'un nöronlarında; oksitosin, nuc. paraventricularis'in nöronlarında sentezlenir. Nörohipofiz, endokrin bir bez olmayıp sadece hipotalamus'ta üretilen hormonların kana dolaşımına katılmasını sağlayan bir diencephalon uzantısıdır.^{1,2}

Glandula Pinealis (Pineal Bez, Epifiz Bezi)

Epiphysis cerebri, beyin yarım kürelerinin arasında, splenium corporis callosi'nin altında olarak ventriculus tertius'un arka ucundan geriye doğru uzanan, konik yapıda, çam kozalağına benzeyen bir bezdir. Adını şeklinden alan glandula pinealis, retina üzerine düşen çevresel ışık bilgilerini alıp buna uygun cevaplar üretir. Karanlık ortam bezin aktivasyonunu artırırken, aydınlık azaltır. Pineal bezdeki aktivite artışı, etkilediği iç salgı bezlerinde aktivite azalmasına neden olur. Etkin hormonu serotoninenden üretilen melatonin'dir. Bu hormon uyku ritmi, metabolizma, vücut ısısı düzenlenmesi, ruh halı (mood) ve immün sistemde etkilidir.⁵

Glandula Thyroidea (Tiroid Bezi)

Glandula thyroidea, boyunda gırtlak ve soluk borusunun önünde, C5-T1 omurları düzeyinde yer alan bir iç salgı bezidir. Sağ, sol iki lob (lobus dexter ve sinister) ve bunları birbirine bağlayan isthmus'tan ibarettir. %15 olguda isthmus'ta veya isthmus'un sol loba bağlı olduğu yerde lobus pyramidalis bulunur. Yaklaşık 25-40 gr ağırlığı ile saf (sadece) endokrin salgı yapan bezlerin en büyüğüdür. Esas görevi, kandan iyotu absorbe edip, TSH ve sempatik uyarı etkisi ile follikül hücrelerinden salgılanan T3 (triiodotironin) ve T4 (tiroksin, tetraiodotironin) yapımında kullanmaktır. Bu hormonların etkisi ile büyüme, metabolizma ve üreme hücrelerini üreten bezlerin sağlıklı çalışması sağlanır. İyot eksikliğinde guatr adı verilen, tiroid bezi boyutlarında değişik derecelerde artış görülebilmektedir. Eksikliğinde, vücut metabolizmasında yavaşlama, letarji, yorgunluk ve mental depresyon görülürken; fazlalığında metabolik hızlanma, iritabilite, egzozalmi ve kilo kaybı görülmektedir.

Tiroid bezi parankiminin diğer hücreleri ise stroma içinde yer alan parafoliküler hücreler (C hücreleri) dir. Tiroid bezinin parafoliküler hücrelerinden kan kalsiyum düzeyini ayarlayan **kalsitonin** adlı bir hormon üretilir. Kalsitonin kemikten kalsiyum çözülmesini engelleyerek kan kalsiyum düzeyini düşürür. Kan kalsiyum düzeyini yükselten parathormon ile antagonist çalışır.^{1,2,4}

Glandula Thyroidea'nın Kanlanması

Tiroid bezi toplam dört kaynaktan kanlanır. Bunlar a. carotis externa'nın dalı olan **a. thyroidea superior**'lar ve a. subclavia'nın ilk bölümünden çıkan truncus thyrocervicalis'in dalı olan **a. thyroidea inferior**'lardır. Tiroid bezinin arteriyel kanlanmasının büyük kısmını sağlayan a. thyroidea superior'a n. laryngeus superior'un r. externus'u eşlik eder. Paratiroid bezlerinin kanlanmasına da katılan a. thyroidea inferior ise n. laryngeus recurrens ile yaptığı çapraz ile klinik açıdan önemlidir. Tiroid bezi ameliyatlarında n. laryngeus recurrens'in tek taraflı hasarı postoperatif horlamaya neden olabilirken; çift taraflı hasarı dispne ile sonuçlanabilmektedir. %10 olguda orta hatta seyredip isthmus'a giden ve tiroid bezinin kan-

lanmasına katkı sağlayan a. thyroidea ima bulunur.^{1,3}

Tiroid bezi venleri; iyi gelişmiş bir plexus venosus thyroidea tarafından drene edilmektedir. Venlerin seyri arterleri takip etmemektedir. Vena thyroidea superior ve media, v. jugularis interna'ya; v. thyroidea inferior'lar, v. brachiocephalica sinistra'ya dökülür.

Glandulae Parathyroideae (Paratiroid Bezler)

Paratiroid bezler, tiroid bezinin arka kenarı üzerinde yer alırlar. Mercimek şeklinde ve boyutlarında olan 4 adet bezdir. Paratiroid bezindeki ana hücreler, kan kalsiyum düzeyini artıran bir hormon olan **parathormon (PTH)** salgılayan esas hücrelerdir. Parathormon, kalsitonin ile antagonist çalışır. Kan kalsiyum düzeyi düştüğünde salgılanarak; kemikler, barsaklar ve böbrekler olmak üzere üç hedef organ düzeyinde etki gösterir. Böbreklerden idrara kalsiyum atımını azaltır, osteoklastik aktiviteyi artırır, barsaklardan kalsiyum ve fosfat emilimini artırır ve bu sayede kan kalsiyum düzeyini yükseltir. Aynı zamanda böbreklerden fosfat geri emilimini azaltarak kan fosfat düzeyini düşürür.

Paratiroid bezleri genellikle tiroid bezinin kapsülü içinde yerleşim gösterdiğinden, tiroid cerrahisi sırasında yanlışlıkla çıkarılmaları gibi önemli bir risk bulunmaktadır. Tamamının çıkarılması durumunda kan kalsiyum düzeyi aniden düşer ve buna bağlı yaygın konvülsiyonlar (tetani) görülür. Buna solunum ve larynx kaslarındaki spazm da katıldığında ölümler sonuçlanır. Paratiroid bezinin hiperaktivitesi ise, genellikle kemik kaybı (osteoporozis) ve dolaşım ile üriner sistemde kronik hiperkalsemiye yol açabilir. Bu da son dönem böbrek yetmezliğine neden olabilir.^{1,4}

Glandulae Suprarenales (Böbreküstü Bezleri)

Glandula suprarenalis, karın arka duvarında, retroperitoneal olarak, her böbreğin üst iç bölümüne oturmuş, sağ ve solda yer alan bir çift iç salgı bezidir. Korteks ve medulla adlı iki katmanı bulunur. Korteks katmanından; kortizol, seks hormonları, su ve elektrolit dengesini sağlayan mineralokortikoidler (aldosteron) salgılanır. Korteks hormonlarının aşırı salgılanması adrenal hiperplazi (cushing sendromu)'ye yol açar. Bunun aksine, korteks hormonlarının az salgılanması da Addison hastalığına yol açar. Medulla katmanından; bazı sinirlerde iletili kimyasallar olan, adrenaline ve noradrenaline salgılanır. Böbreküstü bezleri, a. phrenica inferior kaynaklı a. suprarenalis superior, aorta abdominalis kaynaklı a. suprarenalis media ve a. renalis kaynaklı a. suprarenalis inferior olmak üzere üç çift arter tarafından kanlandırılır.^{1,6}

Daha küçük ve piramidal olan sağ böbreküstü bezi, önde karaciğer ve v. cava inferior ile temastadır, veni direk v. cava inferior'a açılır. Daha büyük ve dikdörtgen şeklinde olan sol böbrek üstü bezi ise, önde mide ve pankreas ile temastadır, veni v. renalis sinistra'ya açılır.

Endokrin Pankreas

Pankreas, sağda duodenum kavşından başlayıp solda dalağa kadar uzanan, caput, collum, corpus ve cauda olmak üzere 4 bölümde incelenen bir bezdir. Hem dış hem de iç salgı yapan bu bezin ekzokrin (dış) salgıları sindirim, endokrin (iç) salgıları (esas olarak insülin ve glukagon) karbonhidrat metabolizması ile alakalıdır. İç

salgısını pankreas dokusunun %1-2 sini oluşturan 'Langerhans adacıkları' oluşturur. Langerhans adacıkları daha çok cauda bölümünde yer alırlar ve burada beta, alfa, delta ve F(PP) hücreleri bulunur. Beta hücreleri insülin, alfa hücreleri glukagon, delta hücreleri somatostatin ve F(PP) hücreleri pankreatik polipeptid salgırlar.⁴

Gonadlar (Testis ve Ovarium)

Gonadlar, cinsiyeti belirleyen temel organlar olup, cinsiyet hücrelerini (sperm, ovum) üretir ve cinsiyete özgü hormonları (östrojen, progesteron, testosteron) salgırlar.

Endokrin testis, spermatozoonları üretmesinin yanında, androjen (testosteron, dihidrotestosteron, androstenodion), inhibin ve az miktarda östrojen salgırlar.

Endokrin ovarium, ovumu üretmesinin yanında, kadına ait cinsiyet hormonları olan östrojen ve progesteron'u salgırlar.

Plasenta

Plasenta, ana rahminde bulunan fetüsün beslenmesini sağlayan bir yapı olup, aynı zamanda östrojen, progesteron, korionik gonadotropin (hCG), plasenta laktojeni (hPL) ve relaksin hormonlarını salgırlar.²

Thymus (Timus)

Timus, göğüs boşluğunun ön tarafında bulunan merkezi bir immün sistem organıdır. Yenidoğanda vücut boyutlarına göre oransal olarak en büyük haldedir ve puberte'ye kadar büyümeye devam eder. Puberteden sonra kademeli olarak küçülen timus, salgıladığı hormonlar ile bazı bağışıklık hücrelerinin (T ve bazı B lenfositleri) gelişiminde rol oynarlar.⁶

Yağ Dokusu

Yağ dokusu tarafından üretilen leptin protein yapısında bir hormondur. Hipotalamus üzerinde etkilidir ve tokluk hissinin oluşmasına katkıda bulunur.

Böbrekler

Böbrekler, vücudumuzun temel atılım organları olma yanında, ürettikleri eritropoetin, 1-25 dihidroksi vitamin D3, renin, prekalikrein, prostaglandin gibi hormonlar nedeniyle endokrin sistem içinde de ele alınırlar.

Kalp

Dolaşım sisteminin merkezi organı ve pompası olarak fonksiyon gören kalp atrial endokard'dan '**atriopeptin**' adlı hormonu salgırlar. Kan basıncı artışının atrium duvarını germesi ile salınımı artıran hormon; kan basıncı kontrolü, sodyum, potasyum ve su atımının düzenlenmesini sağlar.²

Gastrointestinal Mukoza

GİS mukozasındaki çeşitli hücrelerden gastrin, kolesistokinin, sekretin, motilin, gastrik inhibitör peptid (GIP), vasoaktif intestinal polipeptid, somatostatin gibi 20 civarında hormon üretilir.

Hakem Değerlendirmesi: Dış bağımsız.

Çıkar Çatışması: Yazarlar çıkar çatışması bildirmemiştir.

Peer-review: Externally peer-reviewed.

Declaration of Interests: The authors declare that there are no competing interests.

Kaynaklar

1. Standring S. *Gray's Anatomy e-Book: The Anatomical Basis of Clinical Practice*. Elsevier Health Sciences; 2021.
2. Yıldırım M. *Resimli Sistematik Anatomi*. 2nd ed. Nobel Tıp Kitabevleri; 2013.
3. Ozan H. *Ozan Anatomi*. 3rd ed. Klinisyen Tıp Kitabevleri; 2014.
4. Dalley AF, Agur AMR. *Moore's Clinically Oriented Anatomy*. 9th ed. Lippincott Williams & Wilkins; 2022.
5. Snell RS. *Snell's Clinical Neuroanatomy*. 8th ed. [Splittgerber R, ed.]. Wolters Kluwer/Lippincott Williams & Wilkins; 2019.

IUC
UNIVERSITY
PRESS