

Cinsiyet Gelişim Bozuklukları

Editörler

Saadet Olcay EVLİYAĞLU
Rahime Hülya BİNGÖL ÇAĞLAYAN
Yunus SÖYLET



iuc-universitypress.org

IUC
UNIVERSITY
PRESS

Cinsiyet Gelişim Bozuklukları

Bu kitap Cumhuriyetimizin kuruluşunun 100. yılı anısına
“Cumhuriyetin 100. Yılına 100 Kitap Projesi” kapsamında
İstanbul Üniversitesi-Cerrahpaşa tarafından yayımlanmıştır.

Editörler
Saadet Olcay Evliyaoğlu
Rahime Hülya Bingöl Çağlayan
Yunus Söylet

Şubat 2024



İSTANBUL ÜNİVERSİTESİ
CERRAHPAŞA

Cinsiyet Gelişim Bozuklukları

Editör: Saadet Olçay Evliyaoğlu

Kurum: İstanbul Üniversitesi-Cerrahpaşa, Cerrahpaşa Tıp Fakültesi,
Pediatri Anabilim Dalı, Pediatrik Endokrinoloji Bilim Dalı, İstanbul,
Türkiye

E-posta: olcayevliyaoglu@hotmail.com

Editör: Rahime Hülya Bingöl Çağlayan

Kurum: İstanbul Üniversitesi-Cerrahpaşa, Cerrahpaşa Tıp Fakültesi,
Dahili Tıp Bilimleri Bölümü, Çocuk ve Ergen Ruh Sağlığı ve Hastalıkları
Ana Bilim Dalı, İstanbul, Türkiye

E-posta: hulya.bingol@iuc.edu.tr
rhulyabingol@gmail.com

Editör: Yunus Söylet

Kurum: İstanbul Üniversitesi-Cerrahpaşa, Cerrahpaşa Tıp Fakültesi,
Çocuk Cerrahisi Ana Bilim Dalı, Çocuk Ürolojisi Bilim Dalı, İstanbul,
Türkiye

E-posta: ysoylet@gmail.com

Yayıncı

IUC
UNIVERSITY
PRESS

Adres: Üniversite Mahallesi, 34320 İstanbul/Türkiye

E-posta: iucpress@iuc.edu.tr

E-ISBN: 978-605-7880-53-6

DOI: 10.5152/6800

İstanbul Üniversitesi-Cerrahpaşa Yayınevi Seri No: 34

Yayıncılık Hizmetleri

AVES




© 2024. Telif hakkı yazarlara aittir. Bu kitaptaki bölümler açık erişimli olup Creative Commons Atıf 4.0 Uluslararası Lisansı altında dağıtılmaktadır. Bu lisans kullanıcılara, bölümleri herhangi bir amaç için indirme, çoğaltma ve yayımlanan bölümler üzerinde çalışma imkânı sunar. Böylece yayınlarımızın en geniş şekilde yayılmasını ve daha geniş bir etkiye sahip olmasını sağlar.

Sorumluluk Reddi


Kitapta yayımlanan metinlerin/Bölümlerin ifadeleri veya görüşleri yazar(lar)ın ve editör(ler)in görüşlerini yansıtır. İÜC Yayınevi ve İstanbul Üniversitesi-Cerrahpaşa yazarların içeriğinden sorumlu değildir. Yayımlanan kitaplardaki çalışmaların doğru ve iyi araştırılmış olması ve metinlerde ifade edilen görüşlerin tutarlılığı yazar ve editörlerin sorumluluğundadır. İÜC Yayınevi ve İstanbul Üniversitesi-Cerrahpaşa, yazarlara çalışmalarını bilimsel toplulukla paylaşmak için bir platform sağlamaktadır.

Atıf için: Evliyaoğlu SO, Bingöl Çağlayan RH, Söylet Y. ed. *Cinsiyet Gelişim Bozuklukları* içinde. İstanbul: İÜC Yayınevi; 2024.

YAZARLAR

Ali Ekber Hakalmaz 

İstanbul Üniversitesi-Cerrahpaşa, Cerrahpaşa Tıp Fakültesi, Çocuk Cerrahisi Ana Bilim Dalı, İstanbul, Türkiye

Ali Sezer 


Konya Şehir Hastanesi, Çocuk Ürolojisi Kliniği, Konya, Türkiye

Aybike Aydın 


İstanbul Üniversitesi-Cerrahpaşa, Cerrahpaşa Tıp Fakültesi, Dahili Tıp Bilimleri Bölümü, Çocuk ve Ergen Ruh Sağlığı ve Hastalıkları Ana Bilim Dalı, İstanbul, Türkiye

Aydilek Dağdeviren Çakır 


SBÜ Şişli Hamidiye Etfal Eğitim ve Araştırma Hastanesi, Çocuk Sağlığı ve Hastalıkları Bölümü, Çocuk Endokrinoloji ve Diyabet Kliniği, İstanbul, Türkiye

Ayşe Elif Cantürk 

İstanbul Üniversitesi-Cerrahpaşa, Cerrahpaşa Tıp Fakültesi, Dahili Tıp Bilimleri Bölümü, Çocuk ve Ergen Ruh Sağlığı ve Hastalıkları Ana Bilim Dalı, İstanbul, Türkiye

Ayşe Kalyoncu Uçar 

İstanbul Üniversitesi-Cerrahpaşa, Cerrahpaşa Tıp Fakültesi, Dahili Tıp Bilimleri Bölümü, Radyoloji Ana Bilim Dalı, İstanbul, Türkiye

Bahar Özcabi 


Ataşehir Acıbadem ve Bakırköy Acıbadem Hastaneleri, Çocuk Endokrinoloji Bölümü, İstanbul, Türkiye

Büşra Çirkin 


İstanbul Üniversitesi-Cerrahpaşa, Cerrahpaşa Tıp Fakültesi, Dahili Tıp Bilimleri Bölümü, Çocuk ve Ergen Ruh Sağlığı ve Hastalıkları Ana Bilim Dalı, İstanbul, Türkiye

Ceren Tosun 


İstanbul Üniversitesi-Cerrahpaşa, Cerrahpaşa Tıp Fakültesi, Dahili Tıp Bilimleri Bölümü, Çocuk ve Ergen Ruh Sağlığı ve Hastalıkları Ana Bilim Dalı, İstanbul, Türkiye

Dilek Bingöl Aydın 

İstanbul Üniversitesi-Cerrahpaşa, Cerrahpaşa Tıp Fakültesi, Çocuk Sağlığı ve Hastalıkları Ana Bilim Dalı, İstanbul, Türkiye

Elif Anaç 

İstanbul Üniversitesi-Cerrahpaşa, Cerrahpaşa Tıp Fakültesi, Dahili Tıp Bilimleri Bölümü, Çocuk ve Ergen Ruh Sağlığı ve Hastalıkları Ana Bilim Dalı, İstanbul, Türkiye

Elvan Bayramoğlu 


İstanbul Üniversitesi-Cerrahpaşa, Cerrahpaşa Tıp Fakültesi, Pediatri Ana Bilim Dalı, Pediatrik Endokrinoloji Bilim Dalı, İstanbul, Türkiye

Gürkan Tarçın 

İstanbul Üniversitesi-Cerrahpaşa, Cerrahpaşa Tıp Fakültesi, Çocuk Sağlığı ve Hastalıkları Ana Bilim Dalı, İstanbul, Türkiye

Haluk Emir 


İstanbul Üniversitesi-Cerrahpaşa, Cerrahpaşa Tıp Fakültesi, Çocuk Cerrahisi Ana Bilim Dalı, Çocuk Ürolojisi Bilim Dalı, İstanbul, Türkiye

Hande Turan 


İstanbul Üniversitesi-Cerrahpaşa, Cerrahpaşa Tıp Fakültesi, Çocuk Sağlığı ve Hastalıkları, Pediatri Ana Bilim Dalı, Pediatrik Endokrinoloji Bilim Dalı, İstanbul, Türkiye

Mehmet Eliçevik 


İstanbul Üniversitesi-Cerrahpaşa, Cerrahpaşa Tıp Fakültesi, Çocuk Cerrahisi Ana Bilim Dalı, İstanbul, Türkiye

Rahime Hülya Bingöl Çağlayan 

İstanbul Üniversitesi-Cerrahpaşa, Cerrahpaşa Tıp Fakültesi, Dahili Tıp Bilimleri Bölümü, Çocuk ve Ergen Ruh Sağlığı ve Hastalıkları Ana Bilim Dalı, İstanbul, Türkiye

Saadet Olcay Evliyaoğlu 


İstanbul Üniversitesi-Cerrahpaşa, Cerrahpaşa Tıp Fakültesi, Çocuk Sağlığı ve Hastalıkları Ana Bilim Dalı, İstanbul, Türkiye

Sabri Nafiz Cenk Büyükuşal 


İstanbul Üniversitesi-Cerrahpaşa, Cerrahpaşa Tıp Fakültesi, Çocuk Cerrahisi Ana Bilim Dalı, Çocuk Ürolojisi Bilim Dalı, İstanbul, Türkiye

Sebah Kuruoğlu 


İstanbul Üniversitesi-Cerrahpaşa, Cerrahpaşa Tıp Fakültesi, Dahili Tıp Bilimleri Bölümü, Radyoloji Ana Bilim Dalı, İstanbul, Türkiye

Yasemin Merve Ayrancı 

*İstanbul Üniversitesi-Cerrahpaşa, Cerrahpaşa Tıp
Fakültesi, Dahili Tıp Bilimleri Bölümü, Çocuk ve Ergen Ruh
Sağlığı ve Hastalıkları Ana Bilim Dalı, İstanbul, Türkiye*

Yavuz Özer 

*Ordu Üniversitesi Eğitim ve Araştırma Hastanesi, Pediatrik
Endokrinoloji Kliniği, Ordu, Türkiye*

Yunus Söylet 

*İstanbul Üniversitesi-Cerrahpaşa, Cerrahpaşa Tıp
Fakültesi, Çocuk Cerrahisi Ana Bilim Dalı, Çocuk Ürolojisi
Bilim Dalı, İstanbul, Türkiye*

İÇİNDEKİLER

REKTÖRÜN ÖN SÖZÜ	VIII	Bölüm 9. Cins Kromozom Bozuklukları ile Birlikte Cinsiyet Gelişim Bozuklukları	69
ÖN SÖZ	IX	<i>Hande Turan</i>	
GİRİŞ.....	X	Bölüm 10. Hormonal Olmayan Cinsel Gelişim Bozuklukları.....	77
Bölüm 1. Tarihçe ve Mitoloji	1	<i>Ali Ekber Hakalmaz, Ali Sezer</i>	
<i>Sabri Nafiz Cenk Büyükcunal, Ali Ekber Hakalmaz, Ali Sezer</i>		Bölüm 11. Cinsiyet Gelişim Bozukluklarında Malformasyon Sendromları	83
Bölüm 2. İnsan Gonad ve Cinsel Kanal Gelişiminin Embriyolojisi	8	<i>Yavuz Özer, Elvan Bayramođlu</i>	
<i>Gürkan Tarçın, Olcay Evliyaođlu</i>		Bölüm 12. Cinsel Gelişim Bozukluklarında Cerrahi Zamanlama ve Tedavi	93
Bölüm 3. Gonad Gelişimi ve Cinsel Gelişim Bozukluđunun Moleküler Düzenegi	12	<i>Yunus Söylet, Ali Sezer, Ali Ekber Hakalmaz</i>	
<i>Aydilek Dađdeviren Çakır</i>		Bölüm 13. Feminizan Genitoplasti.....	104
Bölüm 4. Cinsel Gelişim Bozukluklarının Sınıflandırması	18	<i>Ali Ekber Hakalmaz, Mehmet Eliçevik</i>	
<i>Bahar Özcabi</i>		Bölüm 14. Cinsel Organ Gelişim Bozukluklarında Virilizan Genitoplasti	113
Bölüm 5. Cinsiyet Gelişim Bozukluklarında Tanı ve Yönetimi.....	22	<i>Haluk Emir</i>	
<i>Bahar Özcabi, Aydilek Dađdeviren Çakır</i>		Bölüm 15. Cinsiyet Gelişim Bozukluklarında Uzun Dönem İzlem	120
Bölüm 6. Cinsel Gelişim Bozukluklarında Görüntüleme Yöntemleri.....	37	<i>Hande Turan</i>	
<i>Ayşe Kalyoncu Uçar, Sebuğ Kuruođlu</i>		Bölüm 16. Cinsiyet Gelişim Bozukluklarında Aile	127
Bölüm 7. 46, XY Cinsiyet Gelişim Bozuklukları.....	45	<i>Rahime Hülya Bingöl Çađlayan, Aybike Aydın</i>	
<i>Dilek Bingöl Aydın, Olcay Evliyaođlu</i>		Bölüm 17. Cinsiyet Gelişim Bozukluklarında Psikiyatrik Komorbiditiler	131
Bölüm 8. 46, XX Cinsiyet Gelişim Bozuklukları.....	58	<i>Büşra Çirkin</i>	
<i>Elvan Bayramođlu</i>			

**Bölüm 18. Cinsiyet Gelişim Bozukluklarında Erken
Dönem Ruhsal Sorunlar 135**
Rahime Hülya Bingöl Çağlayan, Ayşe Elif Cantürk

**Bölüm 19. Ergenlikte Cinsel Gelişim
Bozuklukları 138**
Yasemin Merve Ayrancı

**Bölüm 20. Cinsiyet Gelişim Bozukluklarında
Damgalanma Stresi 141**
Ceren Tosun

**Bölüm 21. Cinsiyet Gelişim Bozukluğunda Psikiyatrik
Açıdan Etik Ve Hukuk 145**
Rahime Hülya Bingöl Çağlayan, Elif Anaç

REKTÖRÜN ÖN SÖZÜ

Türk milletinin bağımsızlık mücadelesi, 29 Ekim 1923'te Cumhuriyetin ilanı ile taçlanmıştır. Dünya tarihine altın harflerle kazınan büyük bir mücadele sonucu elde edilen şanlı zafer, Türk milletinin hür ve bağımsız yaşama kararlılığı ile çıktığı yolda; inanç, cesaret, güven ve sınırsız fedakârlıkla gösterdiği eşsiz kahramanlıkların eseridir. Egemenliğin kayıtsız şartsız millete teslim edildiği Türkiye Cumhuriyeti, Millî Mücadele'mizin önderi Gazi Mustafa Kemal Atatürk'ün milletimize en büyük armağanıdır.

Cumhuriyetin kazanımlarını koruma ve milletimizin muasır medeniyetler seviyesine ulaşma hedefinde, eğitim ve bilim her zaman en büyük rehberdir. Bu hedeflerin gerçekleştirilmesinde ise en büyük sorumluluk kuşkusuz üniversitelere düşmektedir.

Ülkemizin köklü ve öncü üniversiteleri arasında yer alan İstanbul Üniversitesi-Cerrahpaşa; bilimsel yaklaşımı benimseyen, bilgi üreten ve uygulamalarıyla toplumun gelişmesine katkıda bulunmayı ilke edinen bir araştırma üniversitesidir. Cumhuriyet değerlerine bağlı bir yükseköğretim kurumu olarak Cumhuriyetimizin 100. yılına ithafen akademisyenlerimizin iş birliğiyle "*Cumhuriyetin 100. Yılına 100 Kitap*" projesini hayata geçiriyoruz. Proje kapsamında, akademisyenlerimizin kendi uzmanlık alanlarıyla ilgili kaleme aldıkları ve "İÜC Üniversite Yayınevi" tarafından basılan kitaplar, açık erişimle tüm toplumun faydasına sunulmaktadır. Sağlıktan mühendisliğe, sosyal bilimlerden eğitime kadar pek çok alanda hazırlanan 100 kitap; eğitim-öğretim materyali, ders kitabı olarak kullanılabilen gibi araştırma geliştirme kapsamında yararlanılacak kaynak olarak da kullanılabilir nitelikteki kitaplardan oluşmaktadır.

İstanbul Üniversitesi-Cerrahpaşa olarak köklü geçmişimizden aldığımız güçle Cumhuriyetimizi nice yüzyıllara taşımak için var gücümüzle çalışmaya ve üretmeye devam ediyor, 100. yılını kutladığımız Cumhuriyet'in kurulmasında emeği geçen tüm kahramanlara adadığımız "*Cumhuriyetin 100. Yılına 100 Kitap*" projemizi; tüm akademisyenlerin, öğrencilerin ve araştırmacıların kullanımına sunuyoruz.

Rektör
Prof. Dr. Nuri AYDIN
29 Ekim 2023

ÖN SÖZ

Sayın meslektaşlarımız,

Günümüzde birçok bilim dalı kendi alanında özelleşmiş olsa da karşımıza çıkan sorunlara en doğru yaklaşım birçok bilim dalının birlikte bir ekip olarak yaklaşım göstermesinden geçmektedir. Cinsel gelişim bozuklukları farklı bilim dallarının birlikte yönetmesi gereken durumların başında gelmektedir. Bu amaçla, Cerrahpaşa Tıp Fakültesi 'Çocuk Endokrinolojisi, Çocuk Ürolojisi ve Çocuk ve Ergen Ruh Sağlığı' olarak 'cinsel gelişim bozukluğuna' bütüncül yaklaşımı sunmak istedik.

Saygılarımızla,
Prof. Dr. Saadet Olcay EVLİYAĞLU
Uzman Dr. Rahime Hülya BİNGÖL ÇAĞLAYAN
Prof. Dr. Yunus SÖYLET

GİRİŞ

Cinsiyet gelişim bozuklukları birçok farklı neden ile gelişmektedir. Cinsel gelişim bozukluğu ile gelen olgulara yaklaşım çoklu disiplinlerin birlikte çalışması ile en iyi olmaktadır. Bu konuda uzman bir ekip tarafından olguların tanı aşamasından uzun dönem izlemine kadar çok ayrıntılı ve hassas bir şekilde değerlendirilmesi, yönlendirilmesi ve tedavi edilmeleri gerekir.

Cinsel gelişim bozuklarına doğru yaklaşım en başta oluşum düzeneklerini iyi anlamaktan geçer, bu amaçla bu kitapta bu konu ayrıntılı bir şekilde incelenmiştir. Tanı aşamasında, takip sırasında ve tedavi yöntemleri açılarından endokrinolojik, cerrahi, radyolojik ve psikiyatrik incelemeler ayrıntılı bir şekilde değerlendirilmiştir.

Bu kitapta cinsel gelişim bozuklukları, tarihçesinden başlanarak, oluşum ve genetik düzenekleri, tanı yaklaşımı, sınıflandırılması, cerrahi yaklaşım ve tedavileri, endokrinolojik yaklaşım ve tedavileri, psikiyatrik yaklaşım ve tedavileri ve adli yaklaşım açılarından incelenmiş ve cinsel gelişim bozukluklarına bütüncül bir yaklaşım sağlanması amaçlanmıştır.

Bu konu ile uğraşan hekimlere iyi bir rehber olmasını dileriz.

BÖLÜM 1

CİNSİYET GELİŞİM BOZUKLUKLARININ TARİH İÇİNDEKİ EVRİMİ VE TEDAVİ YÖNTEMLERİNİN GELİŞİMİNE KISA BİR BAKIŞ

Sabri Nafiz Cenk BÜYÜKÜNAL
Ali Ekber HAKALMAZ
Ali SEZER

Cinsiyet Gelişim Bozukluklarının Tarih İçindeki Evrimi ve Tedavi Yöntemlerinin Gelişimine Kısa Bir Bakış

The Evolution of Disorders of Sexual Development in History and a Quick Review at Development of Treatment Methods

BÖLÜM HAKKINDA

Cinsel gelişim bozuklukları (CGB)'nin tarihteki izlerine bakıldığında ilk kez günümüzden 5000 yıl öncesine ait verilerle karşılaşılır. Roma ve Yunan mitolojilerindeki "Hermafroditus" olgusu, bu konudaki ilk görsel sanat eserlerine esin kaynağı olmuştur. Kuşkulu genitalya; bazen bir hastalık, bazen üçüncü bir cinsiyet, bazen de mistik bir kötülükle bağdaştırılmış ve bu bireyler tarih boyunca farklı uygulamalara maruz bırakılmıştır. Çeşitli sebeplerle gerçekleştirilmiş kastrasyonlar, kayıtlarda dış genital yapıyla ilişkili sık karşılaşılan cerrahi işlemlerdendir. Hormonal olmayan CGB'na yönelik düzeltme girişimlerine ilişkin kayıtlara 19. yüzyılda rastlanırken modern genitoplasti girişimlerinin temelleri 20. yüzyılda atılmaya başlanmıştır. Passerini ameliyatı ve ürogenital mobilizasyon teknikleri ile birlikte feminizan genitoplasti ameliyatlarında oldukça büyük gelişmeler elde edilmiştir. Virilizan genitoplasti tekniklerinde teknoloji ve mikrocerrahideki atılımlara paralel olarak son 30-40 yılda belirgin iyileşmeler görülmüştür. Modern yaklaşımda tatminkâr sonuçlara ulaşmak, ancak olguya özgü multidisipliner yaklaşımlar ile mümkündür.

Anahtar kelimeler: Genitoplastinin tarihi, hermafroditizm, kastasyon.

ABOUT the CHAPTER

When we look at the historical traces of disorders of sexual development (DSD), the first data are found 5000 years ago. The phenomenon of "Hermaphroditus" in Roman and Greek mythologies inspired the first works of visual art. Ambiguous genitalia has sometimes been associated with a disease, sometimes with a third gender, and sometimes with a mystical evil, and these individuals have been subjected to different practices throughout history. Castrations applied for various reasons are common surgeries for external genitalia in records. While records of the first interventions for non-hormonal anatomical disorders were found in the 19th century, the foundations of modern genitoplasty surgeries began to be laid in the 20th century. Along with the Passerini surgery and urogenital mobilization techniques, great advances have been made in feminizing genitoplasty surgeries. Significant improvements have been seen in virilizing genitoplasty techniques in the last 30-40 years, in parallel with breakthroughs in technology and microsurgery. In modern approach, achieving the satisfactory results is only possible with case-specific multidisciplinary management.

Keywords: Historical aspect of genitoplasty, hermaphroditism, castration

Terminolojik olarak seksüel gelişim anomalileri kapsamına girmemekle birlikte insanlarda tarih boyunca uygulanan kastrasyon yöntemlerinden bahsedilmesi önemli bir konudur. Çünkü bu tür girişimlerin uygulandığı insanlar tarih boyunca çoğu zaman toplum içinde aynı sosyal kategoride ele alınmışlardır. İnsanlık geçmişinde böylesine büyük bir yer kaplayan ve izleri günümüze kadar ulaşan bu kötü uygulamalara değinmek uygun olacaktır.

Günümüzden 4000-5000 yıl öncesine ait Sümer dönemi kil tabletlerinde toprak-yer tanrısı olan Enki ile tanrıça Nimnah arasındaki ilişki sonrasında cinsiyet anomalili insanların dünyaya geldiği bilgisi mevcuttur.¹ Bu arkeolojik bulgular, büyük olasılıkla tarihin konumuzla ilgili ilk belgeleri olma özelliğini taşımaktadır.

Tarihin çok eski dönemlerinden öğrendiğimiz ilginç bir başka örnek olarak Gılgamış Destanı'nı gösterebiliriz. Destana göre Kumarbi ve Anu isimli iki savaşçı arasındaki



Sabri Nafiz Cenk Büyükkunal¹

Ali Ekber Hakalmaz²

Ali Sezer³

¹Istanbul Üniversitesi-Cerrahpaşa, Cerrahpaşa Tıp Fakültesi, Çocuk Cerrahisi Ana Bilim Dalı, Çocuk Ürolojisi Bilim Dalı, İstanbul, Türkiye

²Istanbul Üniversitesi-Cerrahpaşa, Cerrahpaşa Tıp Fakültesi, Çocuk Cerrahisi Ana Bilim Dalı, İstanbul, Türkiye

³Konya Şehir Hastanesi, Çocuk Ürolojisi Kliniği, Konya, Türkiye

E-posta: cbuyukl@istanbul.edu.tr

ali.hakalmaz@iuc.edu.tr

ali.sezer@iuc.edu.tr

Bu bölümü alıntıla / Cite this chapter as:

Büyükkunal SNC, Hakalmaz AE, Sezer A. Cinsiyet gelişim bozukluklarının tarih içindeki evrimi ve tedavi yöntemlerinin gelişimine kısa bir bakış. Evliyaoglu SQ, Bingöl Çağlayan RH, Söylet Y. ed. *Cinsiyet Gelişim Bozuklukları*. İstanbul: IUC Yayınevi; 2024: 1-7.



CC BY 4.0: Telif hakkı yazarlardadır. Bu kitabın içeriği Creative Commons Atif 4.0 Uluslararası lisans altında lisanslanmıştır.

Cinsiyet Gelişim Bozuklukları

amansız mücadeleyi Anu kaybetmiştir. Bunun sonucunda Kumarbi, Anu'nun testislerini kopararak yemiş ve yendiği rakibinin zürriyetine de son vermiştir.²⁻⁴ Daha sonraki örneklerde de görüleceği üzere eski çağlarda yenilen düşmanın ya da rakibin üreme kapasitesini tümünden ortadan kaldırmak yaygın bir uygulamadır.

Kavramsal olarak "Hermafroditizm" eski Grek ve Roma dönemi ile ilgili bir tanım olmakla birlikte çok daha önceki asırlarda da örneğin Babilililer (M.Ö. 2300-500) ve Fenikelilerce (M.Ö. 1500-300) de iyi bilinen bir olguydu.⁵ Eski Yunan ve Roma belgelerine göre Hermafroditos olarak adlandırılan kişi göğüsleri küçük bir kadın gövdesine ve normalden daha küçük erkek genital organına sahipti. Mitolojik dokümanlara göre Hermafroditus, ideal erkek tipindeki Hermes ile güzeller güzeli tanrıça Afrodit'in çocuğu idi. Yine aynı kaynaklara göre Bodrum yakınlarında bir gölette yıkanan su perisi güzel Salmacis, aynı mekâna gelen Hermafroditus'u görünce âşık olmuş ve cinsel ilişkiye girmek istemiş; ama Hermafroditus buna yanaşmamıştı. Bunun üzerine Salmacis onunla zorla birleşmek istemiş ve tanrılardan bu aşkından hiçbir zaman ayrılmamayı talep etmişti. Tanrılar bu isteği kabul etmişlerdi. Sonuçta iki ayrı beden tek bir vücut olarak görüldüğü yapıyla Hermafrodit ortaya çıkmıştı.^{6,7}

Ülkemizde M.Ö. 3. Yüzyıldan (yy) kalan ve Bergama'da bulunan Hermafroditus'a ait tam bir heykel günümüzde İstanbul Arkeoloji Müzesi'nde sergilenmektedir. Buna göre genç bir erkeğe ait bedende küçük memelerin ve belirgin meme başlarının bulunduğu, buna ek olarak abartısız bir erkek genital organının olduğu gözlenmektedir (Resim 1. a, b).⁸

Resim 1a-b. (a) Hermaphroditos, Hellenistik periyotfrom. Bergama bölgesinden. İstanbul Arkeoloji Müzesi. **(b)** Yatan Hermaphroditus, Bodrum Bardakçı bölgesinden.



Hermafroditus'a ilişkin diğer önemli heykeller içinde a) M.Ö. 2. yy'a ait uyuyan Hermafroditus (Louvre Müzesi, Borghese galerisi), b) 19. yy ilk yarısında Fransa'da Saxon-Sion'da bulunan ve Epinal'da sergilenen heykel önemlidir. Bu heykelin az gelişmiş memelerine ek olarak küçük, ama hipospadiak bir penisi bulunmaktadır. Heykelin M.Ö. 1-2 yy'a ait orijinal bir heykelden kopya edildiği sanılmaktadır.⁹⁻¹¹

Eski Roma'da hermafrodit olarak doğan ve bazı ek doğumsal anomalileri de olan bebeklerin Tiber nehriindeki bir adaya

terkedildikleri ya da öldürüldükleri bilinmektedir.^{12,13} Bu uygulama, tarih boyunca uygulanan fiziksel çocuk istismarının ya da terk edilmenin ilk örneklerinden biri olma özelliğini de taşımaktadır.

Tarihin karanlık sayfalarına göz attığımızda bu tür bireylerin kastrasyon ve penektomi girişimleri ile oluşturulduklarına da tanık oluyoruz. M.Ö. 2123-2081 yıllarında hüküm süren Hammurabi döneminde cinsel suç işleyen kişilerin kastre edildikleri bilgilerine ulaşabiliyoruz.¹³⁻¹⁵ Eski Mısır'da savaşta yenilen düşman askerlerine kastrasyon ve hatta penektomi uygulandığı bilinmektedir. Özellikle Firavun Merneptah'ın (M.Ö. 1212-1203) ülkesine saldıran ve yenilgiye uğrattığı Libya ordusu içinde 6000'i aşkın askerinin penislerinin kesildiği bilinmektedir. Bu katliam günümüzde Luxor yakınlarındaki Karnak tapınağının duvarında resmedilmiştir.^{15,16}

Büyükünal ve Altıntaş'a göre tarih öncesi çağlarda savaşan ulus ya da kabilelerin uygulamalarında çatışmayı kaybeden gruptaki tüm erkeklerin testisleri yok edilmekte ve böylece soylarının devamı önlenerek birer önük olarak yaşamalarına izin verilmekteydi.^{2,15} Bu bilgiler tarih öncesi çağlarda bile testislerin üreme konusundaki önem ve işlevlerinin bilindiğini ortaya koymaktadır.

Meşhur Asur kralı Ninus'un eşi kraliçe Semiramis'in harem kurumunda görevlendirilen erkek kölelerin tümünün kastre edildiklerini, bu nedenle kraliçe ve sarayın diğer kadın ileri gelenlerinin cinsel sorunlar yaşamadıklarını öğreniyoruz.

Eldeki bazı tarihi dokümanlara göre İstanbul'da Bizans döneminde aristokrat hanımların yakışıklı iri yarı erkek kölelerle cinsel ihtiyaçlarını tatmin etmeleri yaygın bir uygulama idi. İstenmeyen gayrimeşru gebeliklere engel olunması için bu kölelerin kastre edilmeleri yaygın bir uygulama olmuştur.¹⁵

Bizans kültüründe kilise korolarında "kastrati" diye isimlendirilen önükler çok revaçta idiler ve kilise için yazılmış eserlerin en zor solo kısımlarının bu önüklerce okunması bir adetti. XVII. yy'dan itibaren Roma Katolik kiliselerinde de bu uygulama başlamıştı. Bu kastratilerin en ünlüsü tarihte Farinelli adıyla bilinmektedir (Resim 2). Ünlü Bizans imparatoru Büyük Konstantin (M.S. 274-337) döneminde bu uygulama kaldırılmıştır. Bu nedenle, tarihte kastrasyon konusundaki cezai yaptırımların başlatıcısı Büyük Konstantin olarak bilinmektedir. Buna karşın yine de sonraki asırlarda Bizans imparatorlarına hediye edilen kastre köleler önemli bir armağan olarak değerlendirilir ve bu tür armağanlar çok takdir edilirdi. Örnek olarak M.S. 717-744 arasında yaşayan imparator Leo III. Isaurucus'u bunlardan biri olarak gösterebiliriz.^{4,15}

Resim 2. En ünlü kastrati Carlo Broschi Farinelli (1705-1782)



Güney Asya kültüründe üçüncü cinsiyet olarak tanımlanan Hijra uygulamasında genç erkek çocuklarda testisler, skrotum ve penis eksiz edilerek bu çocuklara ruhani bir merteye kazandırıldığına inanılırdı. Halk arasında kutsal kabul edilen bu oğlanların hep çocuksu bir görünümde kalmaları bu yaygın uygulama nedeniyle idi.¹⁷ Günümüz Hindistan'ında da bazı ilkel toplumların cinsel anomalilerle doğan çocuklara hala değişik gözle bakılmaya devam edilmesi belki de bu tür geçmiş uygulamaların bir sonucu olabilir.

Roma Dönemi ve Orta Doğu Kültürüne İlişkin Uygulamalar

Celsus (M.Ö. 25-M.S. 50) "De Medicus" isimli eserinde, imperfore himen ya da transvers vajinal septum türündeki doğumsal vajinal anomalilerden bahsetmiş ve bu membranöz oluşum ya da septumların insizyonla bertaraf edilebileceğini yazmıştır. Açıklığın kapanmaması için metal sondaların kullanımı, vajinal tamponlar ya da yapışıklıkların yinelenmesi için sikatrizan kremler kullanımını önermiştir.¹⁸

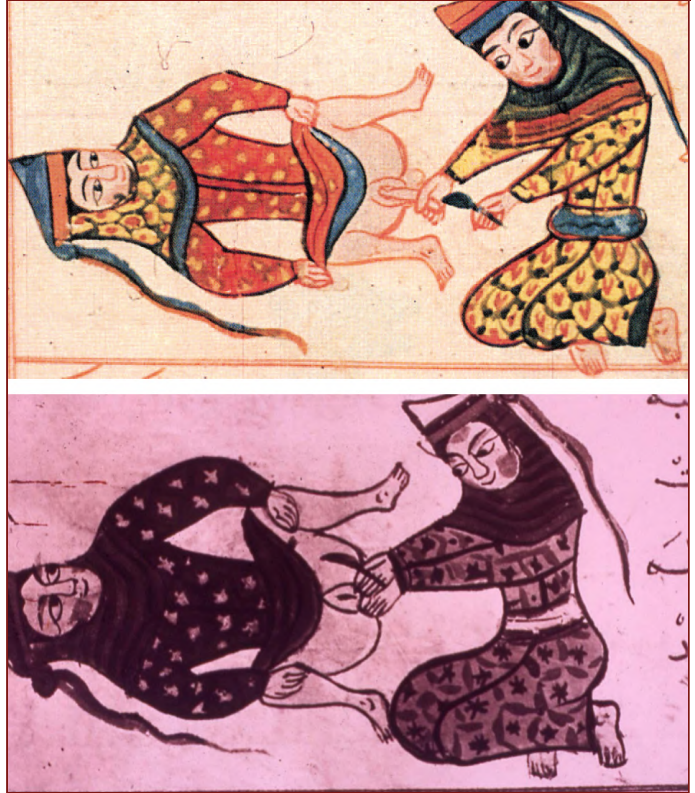İskenderiye'li hekimlerden Paulus Aeginata (625-690) çeşitli cinsel gelişim bozuklukları formları üzerinde durarak erkeklerde gözlenen perineal hipospadiasi tedavisi olanaksız üçüncü bir cinsiyet olarak belirtmiştir. Bunlara ek olarak kitabında belirtmiş olduğu kastrasyon yöntemleri ve bazı ince ek teknik detaylar da ilginçti. Bu kitabın içeriği, daha sonraki dönemlerde 930-994 Haly Abbas tarafından Arapçaya tercüme edilmiştir. Kitaptaki bu bilgiler kuşkusuz ¹⁰⁻¹¹. yüzyılın önemli İslam hekimlerinden batlıların Albucassis diye isimlendirdikleri Kordoba'lı Ebu Kasım-ül Zahravi ve İbn-i Sina'ya esin kaynağı olmuştur. Zahravi, kastrasyon ameliyat teknikleri, hermafroditizm ve tedavi yöntemleri hakkında önemli bilgiler de vermiştir.¹⁹⁻²¹

Anadolu'da Amasya'da XV. yy'da yaşamış olan Şerafeddin Sabuncuoğlu 3 ciltlik el yazması ve çocuk cerrahisi alanında ilk cerrahi atlas olarak kabul edebileceğimiz renkli, bilgi verici resimlerin yer aldığı kitabında hermafroditizm üzerinde durmuş, yapışık labia minora, kliteromegali (büyük olasılıkla doğumsal adrenal hiperplazili olgular) gibi anomalilerin tedavisi üzerinde durmuştur (Resim 3). Bu ameliyatlardan bir kısmının kadın cerrahlarca yapılıyor olarak resimlenmesi ilginçtir. Resmin altında "tabibe" olarak adlandırılan bu kadın cerrahlar, İslamın Anadolu'da uygulanan şeklinin ve Türk törelerinin kadına verdiği önemin bir göstergesi olarak algılanmalıdır (Resim 4. a, b).^{22,23}

Resim 3. Şerafeddin Sabuncuoğlu (Amasya 15.yy)



Resim 4. a-b. (a) Bir kadın cerrah (tabibe) tarafından gerçekleştirilen kliterektomi. (b) Labial füzyonun bir kadın cerrah (tabibe) tarafından açılması. Cerrahiye-i İlhaniye (15.yy), Fatih Millet Kütüphanesi'nden 1990 yılında alınan izinle çekilmiştir.



Kastre edilmiş çocukların konu edildiği ilginç ve üzücü birçok tarihi gerçekler de mevcuttur. Kastrasyon İslam inancında kesinlikle reddedilmiş bir girişim olmakla beraber Arap ve Osmanlı saraylarında çok sayıda önüklere yer verilmiştir. Özellikle orta çağlardan itibaren Kuzey Afrika, Sudan ve Etiyopya'dan her yıl toplanan 35.000 kadar çocuğun ailelerinden bugünün değerlerine göre birkaç dolar karşılığı satın alındıklarını ve bunların Mısır'da, hatta Fransa'nın bazı kentlerinde kastre edildiklerini biliyoruz. Bu girişimler sırasında çocukların önemli bir kısmı (bazı verilere göre %75 kadarı) kanama ve çeşitli komplikasyonlarla kaybedilmekteydi. Yaşamayı başaranlar ise çok yüksek fiyatlara Osmanlı sarayı, kilise koroları gibi yerlere satılırdı. Kastrasyon girişiminin Osmanlı İmparatorluğu'nda yasaklanmış bir girişim olduğunun bilinmesine rağmen, özellikle II. Murat döneminden itibaren bu tür kölelerin Mısır'daki bürokratlarca saraya armağan edildikleri ve çok takdir edilen armağanlar olarak kabul edildikleri, haremde "harem ağası" olarak görevlendirildikleri bilinmektedir (Resim 5). İlk kez Sadrazam Damat Ali Paşa (1703-1730) bu uygulamaları yasal olarak kaldırmışsa da harem ağası uygulamasının Osmanlı İmparatorluğu'nun son dönemlerinde bile devam ettiği bilinmektedir.^{2,4,13,15}

Kastrasyonun yasak ve dinen reddedilmiş bir kavram olmasına karşın, örneğin Şerafeddin Sabuncuoğlu'nun Cerrahiye-i İlhaniye (Bölüm-2, kısım 69, ss:109 a-b) el yazması kitabında, tüm teknik detayları ve iki önemli kastrasyon yöntemini belirtmiştir:

a-Testisin ılık su içinde iyice elle kavranıp yumuşayıp kıvamını yitirinceye kadar iyice elle sıkılması,

Cinsiyet Gelişim Bozuklukları

b-Testisin damar-duktus pedikülünün bağlanması ve tamamen çıkarılması.

İkinci testisin çıkarılması ise ayrı bir seans olarak daha sonra icra edilirdi. Bazı koşullarda daha da garanti olması için üçüncü bir girişim, yani penektomi de eklenirdi (Resim 6).^{15,21,22} Sabuncuoğlu, sıkma yönteminde bir kısım testis dokusunun bazı bölümlerinin canlılığını koruyabilme riskinin olduğunu bu nedenle ikinci yöntemin daha garanti olduğunu da yazmıştır:

Resim 5. Bir harem ağası



Resim 6. Cerrahiye-I İlhaniye'den penektomi girişimi.



Yakın Çağlardan Örnekler

Fransızlar'ın ünlü XVI. yy Parisli cerrahı Ambroise Pare hermafroditismi detayları ile anlatmış ve bazı ilginç çizimler de sunmuştur. Ayrıca travma sonucu penisini yitiren bir erkek hasta için ahşap bir materyalden oluşturduğu, içinde üretra işlevi göreceği kanalı olan yapay bir penis modelini bu hastanın rahat idrar yapabilmesi amacıyla kullanmıştır.²⁴

İtalya'da XVI-XVII. yy'da yaşamış olan ünlü anatomist ve cerrah Fabricius, vajinal atrezi, imperfore himen ve hermafroditizm konusunda önemli bilgiler vermiş ve buna ek olarak vajinal atrezili kadınlarda az sayıda da olsa cerrahi tedaviler gerçekleştirmiştir.²⁵

Yine, bir XVII-XVIII. yy cerrahı olan Paris'li Pierre Dionis ünlü cerrahi kitabında, lezbiyen yaşam türünün nedeni olarak gördüğü kliteromegaliler için özel bir kliterektomi yöntemi tanımlamıştır. Ayrıca normal ve normalden uzun klitorisler için bir sınıflama yöntemi de oluşturmuştur.²⁶

CGB Cerrahi Girişimlerin Tarihi Gelişimi

A) Feminize Edici Genitoplastiler

a) Perineal yaklaşımla vajinal rekonstrüksiyon girişimleri:

1817'de Dupuytren ile başlayan perineal yolla girişim usulünde rektum ile mesane arasında bir mesafe oluşturulmuş; ama sonradan bu aralığın yapışıklıklarla kapanmasını engelleyecek bir ek girişim yapılmamıştır.²⁷⁻²⁹ Bu konuda sonraki yıllarda yapılan değişik modifikasyonlara tanık olacağız. 1818'de Dorsey yüksek vajinal septumu insizyonla açmış, ama yapışmayı önlemek amacıyla açılan yerde bir süre tampon bırakmıştır.³⁰ 1898'de Abbe ve sonraki yıllarda Mac Indoe ve Bannister oluşturulan neovajinanın içindeki yapışıklıkları önlemek için cilt grefti ile sarılmış bir kalıp yerleştirmişlerdi.^{31,32} Wharton, 1938'de bir vajinal poş oluşturduktan sonra intakt kalması amacıyla 6 ay süre ile oluşturulan poşun içinde kalan bir kalıp sistemi geliştirdi.³³ On yıl kadar sonra Counselor, oluşturulan vajinal aralığı boyutları her seferinde daha da arttırılan kalıplarla genişletmeyi sağladı ve striktürü önlemeye çalıştı.³⁴ 1994'te yaptıkları yayında Jackson ve Rosenblatt oluşturulan vajinal poş içine konan kalıbın absorbe edilebilen bir adezyon bariyer materyali ile kaplanması koşulu ile daha kalıcı bir sonuç elde edilebildiğini bildirdiler.³⁵

Perineal yolla yapılan girişimler konusunda en son gelişmeler özellikle 1997'de Alberto Peña'nın kloakal malformasyonlar ve ürogenital sinüs olgularında uyguladığı Total Urogenital Mobilizasyon (TUM) girişimi ile ortaya çıkmış ve cerrahi alanda önemli kolaylıkları beraberinde getirmiştir.³⁶ Bu yöntem özellikle ortak kanalın 3 cm'den kısa olduğu durumlar için çok uygundu.

b) Cilt flepleri kullanarak gerçekleştirilen vajinal rekonstrüksiyon yöntemleri:

Vajinal rekonstrüksiyon amacıyla pudental uyluk fasyokütan fleplerin kullanımı 1989'da Wee ve Joseph tarafından bildirilmiştir.³⁷ Yine aynı tarihlerde İtalya'dan Passerini-Glazel, tek seanslı bir yöntem olarak sunduğu teknikte ürogenital sinusa ait cilt flebini içeri döndürerek vajinal açıklıkla birleştirirken fallik ciltten elde edilen sağlıklı cildi de labial rekonstrüksiyon için kullanmıştır. Tekniğin en önemli özelliği oluşturulan geniş U tarzındaki cilt flebi ile vajinal açıklığın sorunsuz olarak sağlanması olmuştur.³⁸

Johnson 1991 yılında sunduğu çalışmada vajinal rekonstrüksiyon öncesi labial bölgede doku genişletici materyallerin kullanımının geniş bir flep kullanma olanağı sağladığını göstermişti.³⁹ Yine bir yıl kadar sonra Dumanian ve Donahoe, yetersiz perineal cilt materyali olan hastalarda bilateral olarak hazırlanan kalçadan elde edilen cilt flaplarının vajen çevresindeki yetersiz cilt sorununu çözdüğünü göstermişlerdir.⁴⁰ Boston'dan Hendren ve Donahoe, 1980 yılında oluşturdukları kombine bir yöntemle, zor olgularda neovajina oluşturmak için bilateral olarak kalçalardan oluşturdukları cilt fleplerine ek olarak labial flepleri de kullanmışlar ve başarılı sonuçlar sunmuşlardır.⁴¹

c) Materyal olarak periton ya da amnion kullanılarak uygulanan vajinoplastiler:

Rusya'dan Davydov, 1969'da abdominoperineal bir girişim uygulayarak peritondan oluşturulan silindirik şekil verilmiş lümenli bir yapıyı rektum ile mesane arasına yerleştirerek vajina rekonstrüksiyonunu gerçekleştirdi.⁴² Ashworth ve ark. ise 1986'da amnion dokusundan yararlanarak bunu bir kalıp çevresine sararak vajina içinde uzunca bir süre tutmuş ve kalıbın dışarı çıkmaması için labiaları dışarıda birbirine yaklaştırmış ve arada dilatasyonlar gerçekleştirmiştir. Bu seanslarda östrojen krem

kullanımına önem verilmiştir. Geçen sürede poş içine yapışık organize olan amnion dokusunun sağlıklı bir vajen duvarına dönüştüğü gözlenmiş, yöntemin uygulamasından 1 ay kadar sonra hastaların ilişkiye bile girebildikleri bildirilmiştir.⁴³

d) Barsak segmentleri kullanarak vajinal rekonstrüksiyon:

Baldwin, 1904 yılında, ince barsak segmentlerinin kullanılarak vajinal rekonstrüksiyon uygulanabildiğini belirtmiş ve bunu iki yıl sonra yaptığı girişimle de gerçekleştirmiştir.⁴⁴

1914'te Ruge ve 1961'de Pratt ise ince barsak yerine sigmoid kolon kullanarak uyguladıkları vajinoplasti sonuçlarını bildirmişlerdir.^{45,46}

Hendren ve Atala, 1994'te yüksek ürogenital sinüsler için perineal pull-through yöntemini geliştirerek komplike ve zor olgular için barsaktan vajen oluşturdukları kendi tekniklerini detaylarıyla sunmuşlardır.⁴⁷

e) Klitoris için uygulanan cerrahi girişimlerin evrimi:

Bu tür girişimlerin büyük bir bölümünde esas olarak klitoris boyca küçültülmesi hedeflenmiştir. Bu konudaki tarihi gelişmeleri inceleyecek olursak iki araştırmacının katkılarının çok önemli olduğu göze çarpmaktadır.

1. 1961'de Schmid'in ortaya attığı korporaların çıkarılıp nörovasküler pedikülün korunması ilkesi,⁴⁸
2. Baskin'in histopatolojik çalışmaları sonucunda kesin olarak ortaya çıkan penis ve klitoriste önemli damar ve sinir ağının tamamen dorsalde yer aldığı bilgisinin ortaya çıkması,^{49,50}
3. Ombredanne 1939'da iri klitoris sorunu için, dokuyu kısmen de olsa gizleme amacıyla, klitoris çevreden getirilen cilt flepleri ile örtülmesi yöntemini ortaya koymuştur.⁵

Stephan ve Pinsker 1957'de ilginç bir yöntemi yayınladılar. Buna göre her iki korpora nörovasküler ağ hariç ve sağlam bırakılacak şekilde sıkıca dikişlerle bağlanıyordu. Glansın boyutları da dairesel minik kesiler uygulanarak azaltılıyordu ve glans subkütan bölgeye gömülüyordu.⁵¹

Ünlü Paris'li cerrah Peller'in 1965 yılında geliştirdiği teknikte, iri klitoral korporayı pubisin altına yerleştirip tesbit ederek görüntüsünü kısmen de olsa gizlemeyi önermiştir.⁵²

Randolph ve Hung, 1970'te klitoral redüksiyon yöntemi uygulayarak korporayı pubisin altına periosta dikişlerle tesbit ettiklerini bildirmişlerdir.⁵³

Kumar ve ark 1974'te sundukları yöntemin ana hatlarını; korporanın parsiyel olarak eksize edilmesi, nörovasküler pedikülün tam olarak korunması, glansın özellikle dorsal kısımdan parsiyel bir rezeksiyonla küçültülmesi, kalan glans dokusunun korporal güdüğe dikişle birleştirilmesi olarak bildirilmiştir.⁵⁴

Sagehashi, 1993'te uyguladığı yöntemde korporalar da dahil olmak üzere klitoriste hiçbir rezeksiyon yapmadan glansı pubik kemiğe iyice tespit etmeyi önermiş ve bu nedenle hiçbir his kusuru olmayacağını bildirmişti.⁵⁵

1989 yılında Giacomo Passerini tek seans olarak uyguladığı kliterovaginoplasti yönteminde korporaları, nörovasküler pedikülü koruyarak eksize etmiş ve parsiyel bir küçültme de uygulanan

glansı oluşturulan her iki labia arasına tespit etmiştir.³⁸ Ortak kanaldan ayrılan üretradan hazırladığı flepleri klitoris çıkık kısımlarını birleştirerek mukozal duyarlılık sürecine de katkı yaptığını ileri sürmüştür.

Genellikle son yıllarda CGB hastalarında erken yaşta yapılan ameliyatların bazı toplum kuruluşları ve bu ameliyatları geçiren hastaların oluşturduğu cemiyetlerce sorgulanması, hatta bu tür işlemlere karşı akımların başlatılması nedeniyle cerrahlar da değişik tavırlar almaya ve yöntem değişiklikleri yapmaya eğilim göstermektedir.

Bu nedenle CGB ameliyatlarında klitoris olabildiğince korunması ve ileriki yaşlarda, hasta cinsel tercihini erkek yönünde değiştirmek isterse, korunan erektil dokunun penis olacak şekilde değerlendirilebilme olasılığı canlı tutulmaktadır.

B) Maskülenize Edici Genitoplastiler

Bu tür girişimlerin feminizan genitoplastilere oranla oldukça değişik bazı temel öğeleri vardır:

- Genellikle ileri derecede kurvatürü olan bir proksimal hipospadiasin onarılması,
- Bifid skrotum gibi skrotum anomalilerinin düzeltilmesi,
- Mülleryen kanal yapı veya artıklarının eksize edilmesi,
- Dişi tipi gonad yapılarının eksize edilmesi en önemli etaplar olarak belirtilebilir.

Maskülenize edici yöntemlerin, özellikle penil rekonstrüksiyona yönelik girişimlerin gelişimi, feminize edici girişimlere göre daha geç evrelerde olmuştur. Zira bunun için mikrocerrahi tekniklerinin, minimal invazif cerrahi yöntemlerinin gelişmesi, plastik cerrah-çocuk cerrahı-çocuk ürologisi ekiplerinin eşgüdümlü çalışma pratiklerinin oturması, hatta cinsiyet anomalileri ile ilgili multidisipliner kurulların sorumluluk alması gerekmiştir. CGB hastalarının iç anatomik yapılarının belirlenmesi, bu konuda gerekli eğitimin verilebilmesi bakımından hiç kuşkusuz laparoskopik ve robotik girişimler konusunda deneyim kazanılmasının çok önemli katkısı olmuştur.

Total ya da parsiyel penil rekonstrüksiyon yöntemlerinin büyük bir çoğunluğu bu nedenle tam olarak ancak 20. yy içinde gerçekleşmiştir. 46,XY CGB anomalileri, penil ageneziler, travmatik doku kayıpları hep bu yöntemlerin gelişmesi sonucu tedavi edilmeye başlamıştır.⁵⁶

Bir Rus cerrahı olan Nikolai Borgoras'ın, 1936 yılında tübularize damar pediküllü bir cilt flebi ile penil rekonstrüksiyon uyguladığı bilinmektedir.⁵⁷

Maltz 1946'da "tüp içinde tüp" (tube in tube modification) yöntemini bildirmiştir. Buna göre, tüp şeklindeki bir abdominal cilt flebinin içinde ayrıca üretra görevi gören bir ikinci tüp de bulunmaktaydı. Sonraları bu yöntem, kotlardan alınan bir kıkırdak dokusu ile da takviye edilmiş ve erektil bir görünüm de sağlanmıştır.⁵⁸

1964'de, Snyder tek damar pediküllü infraumbilikal flep ve içinde cilt grefti ile oluşturulmuş üretra yapısı ile tüp içinde bir başka tüp ile modeli ile yeni bir penis rekonstrüksiyonu oluşturmuştur.⁵⁹

Cinsiyet Gelişim Bozuklukları

1978'de Pucket ve Montie, ilk kez pediküllü kasık flebinin bu amaçla kullanımı yöntemini tanımlamıştır. Burada sertleştirici olarak kullanılan protez materyeli rectus abdominis kas flebi ile sarılmış ve tüm doku da dıştan bilateral kasık flepleri ile sarılarak sağlam bir penil yapı oluşturulmuştur.⁶⁰

Persky ve Resnick ise 1983'te penil rekonstrüksiyon için pediküllü grascilis kas flebinden yararlanmışlardır.⁶¹

Song, 1984 yılında orta hattan infraumblikal ve inferior epigastrik damar pediküllü flep ile penil rekonstrüksiyon gerçekleştirmiş ve içindeki üretra yapısı skrotal bir flebin kullanımı yardımıyla gerçekleştirilmiştir.⁶²

Dias, (1984) SEPA adını verdiği "Superficial External Pudendal Artery" tekniği ile çift damar pediküllü infraumblikal cilt flebi + infraumblikal abdominal cilt flebi ve üretra amacıyla aldığı cilt greftini kullanarak üretrası olan bir fallus modeli oluşturmuştur.⁶³

Plastik cerrahi ve mikrocerrahi yöntemlerinin katkısıyla 1984 yılında Chang ve Hwang tek seanslı bir girişim yöntemi sundular. Buna göre radial arter pediküllü bir önkol flebinden oluşturulan tübüler yapı içine yerleştirilen otolog kartilaj dokusunun eklenmesiyle erektil bir penis görünümü sağlanmıştır. Ayrıca mikrocerrahi yöntemle uygulanan sinir anastomozu nedeniyle oluşturulan dokunun duyarlı olma özelliği de sağlanmıştır.⁶⁴

Sadowe ve Roberts (1992) ilk kez serbest osteokütanöz fibular flebi mikrocerrahi tekniği ile kullanılarak penil rekonstrüksiyonu ve gerekli penil sertliği sağlamışlardır.⁶⁵ Santanelli ve Scuderi ise, 2000 yılında penil rekonstrüksiyon için nörovasküler tensor fasya lata ada flebini kullanmışlardır.⁶⁶

Mutaf ve ark. 2006 yılında yayınladıkları çalışmalarında, penil rekonstrüksiyon için pediküllü anterolateral uyluk flebini başarıyla kullandıklarını belirtmişlerdir.⁶⁷

Djordjevic ve ark. (2006) falloplasti için daha uzak bir dokunun transferinden, yani latissimus dorsi serbest ada flebinden yararlanmışlardır.⁶⁸ Lin ve Chen (2009) serbest torakodorsal arter perforator flebi tekniğiyle değişik ve yeni bir penil rekonstrüksiyon yöntemi uygulamışlardır.⁶⁹ Nihayet, 2006'da Hu ve ark. ilk penil allotransplant olgusunu sunmuşlardır.⁷⁰

Sonuç

Tarihin erken çağlarında cinsel suç işleyenler ve savaşlarda yenilen taraf askerleri için uygulanan brutal iğdiş edilme girişimleri, çok acı insanlık deneyimleri olmasına karşın, bir yandan da sonraki çağlarda yeni ve başarılı ameliyat yöntemlerinin ortaya çıkmasına sebep olmuştur. Bu gelişimde özellikle 20. yy'da ortaya çıkan minimal invazif cerrahi girişimler, mikrocerrahinin gelişimi, multidisipliner cinsiyet anomalileri konseylerinin oluşması kuşkusuz büyük önem taşımaktadır.

Günümüz CGB cerrahisinde sadece başarılı cerrahi sonuçlar artık hiçbir zaman yeterli görülmemektedir. Hastaların psikososyal uyumları, hem hastanın hem de ailesinin memnuniyet derecesi ve özellikle son 30-40 yıllık dönemde ülkemizde çeşitli kurumlarımızda multidisipliner yapıdaki Cinsiyet Anomalileri Konseyleri'nce yapılan değerlendirmeler bu konunun gelişimi açısından çok önemli bir yere sahiptir.

Ayrıca tüm toplumlarda son 20-25 yıl içinde gelişen ve CGB hastalarının erken yaşlarda tedavi edilmesine karşı olan gruplar, dernekler ve kurumlar; belki de biz cerrahların daha temkünlü kararlar almasına, daha gelişmiş teknikler geliştirmesine, çocuğun ve ailesinin psikolojik ve sosyal durumlarına daha fazla özen göstermesine neden olmuştur.

Çıkar Çatışması: Yazarlar çıkar çatışması bildirmemişlerdir.

Hakem Değerlendirmesi: Dış bağımsız

Peer-review: Externally peer-reviewed.

Declaration of Interests: The authors declare that they have no competing interest.

Kaynaklar

1. Aldırmaz Agartan C, Öner S. Congenital anomalies: an analysis of a myth on Sumerian clay tablets. *Türkiye Klinikleri J Med Sci.* 2010; 30(2):457-61. **[Crossref]**
2. Altıntaş A. Testicular hormones and anabolizing hormones in history of medicine; thesis for medical history and ethics. Tıp Tarihi ve Deontoloji AD, Cerrahpaşa TF, İstanbul, 1982.
3. Göyünç N. Castration. In: *İslam Ansiklopedisi*, Vol 12/1, İstanbul, 1977, s:66.
4. Büyükcünal SNC, Altıntaş A. History of oriental testis. Presented in EAU History of Urology Meeting, Medical Museum of Vienna, Abstracts, 2005, Austria.
5. Ombrédanne L. Les hermaphrodites et la chirurgie. In: Ombrédanne L, editor. *Précis Clinique et Opératoire de Chirurgie Infantile*. Paris: Masson; 1939.
6. Lemming D. *The Oxford companion to world mythology*. Oxford University; 2005.
7. Edgerton M, Knorr N, Callison J. The surgical treatment of transsexual patients. *Plast Reconstr Surg.* 1970; 45:38-46. **[Crossref]**
8. Pasinli A. *Istanbul archaeological museums*. İstanbul: A Turizm Yayınları; 1989.
9. Marie-Bénédictie A. Sleeping hermaphrodite. Louvre Available at: <https://www.louvre.fr/en/oeuvre-notices/sleeping-hermaphroditos>. [Accessed 27 August 2020].
10. Keller R. Historical and cultural aspects of hermaphroditism. *Ciba Symp.* 1940; 2:466-70.
11. Rogers BO. *History of external genital surgery*. In: Horton CE, editor. *Plastic and reconstructive surgery of the genital area*. Boston: Little Brown; 1973.
12. Warkany J. Congenital malformations in the past. *J Chronic Dis.* 1959; 10:84-96. **[Crossref]**
13. Sarı N, Büyükcünal SNC. A study of the history of child abuse. *Pediatr Surg Int.* 1991; 6:401-6. **[Crossref]**
14. Spencer RF. The cultural aspects of eunuchism. *Ciba Symp.* 1946; 8:406-20.
15. Büyükcünal SNC, Altıntaş A. The "Oriental testis"-A short history. *De Historia Urologiae Europaeae*, Vol. 17 History Office EAU, 2010, 137-147.
16. Derbes VJ. The keepers of the bed:castration and religion. *JAMA.* 1970;212:97-100 **[Crossref]**
17. Monstrey S, Selvaggi G, Ceulemans P, et al. Surgery: Male-to-female patient. In: Eitner R, Monstrey S, Eyley E, editors. *Principles of transgender medicine and surgery*. New York: Haworth Press; 2007.
18. Celsus AC. *De Medicina*. Spencer WF: Trans. Cambridge, Harvard University; 1938.

19. Adams F. *The Seven Books of Paulus Aegineta: Translated from the Greek, with a Commentary Embracing a Complete View of the Knowledge Possessed by the Greeks, Romans, and Arabians on All Subjects Connected with Medicine and Surgery*. Vol. 6. London, Sydenham Society 1844.
20. Gurunluoglu R, Gurlunluoglu A. Paulus Aegineta, a seventh century encyclopedist and surgeon: his role in the history of plastic surgery. *Plast Reconstr Surg*. 2001; 108:2072-9. [\[Crossref\]](#)
21. Büyükkünal SNC, Sarı N. Şerafeddin Sabuncuoğlu, the author of the earliest pediatric surgical atlas: Cerrahiye-i İlhaniye. *J Pediatr Surg*. 1991; 26:1148-51. [\[Crossref\]](#)
22. Büyükkünal SNC, Sarı, N. Şerafeddin Sabuncuoğlu: the author of the colorful surgical textbook and first pediatric surgeon of Anatolia from XVth century. In: Sari N, Bayat AH, İşiri M, et al, Eds. *Proceedings of the 38th International Congress on the History of Medicine*. Ankara, Türk Tarih Kurumu, 2005.
23. Büyükkünal SNC, Sari N. Ethical principles and practice in pediatric urological operations in the Ottoman empire. *Historia Urologiae Europaeae*. 2004; 11:25-38.
24. Paré A. *The Workes of That Famous Chirurgion Ambrose Parey: Translated out of Latin and Compared With the French*. Baker G, Johnson T, Trans. London, Thomas Cotes and R Young, 1634.
25. Fabricius d'Acquapendente H. *Opera Chirurgica. Quorum pars Prior Pentateuchum Chirurgicum, Posterior Operationes Chirurgicas Continet. cum Indice Locupletissimo Caputum et Rerum*. Leiden, Ex Officina Boutesteniana, Lugduni Batavorum, 1723.
26. Dionis PA. *Cours d'opérations de chirurgie: démontrées au Jardin Royal*. Paris: Chez Laurent d'Houry; 1707.
27. Dupytren G. Cited in - *Judin, Surgery, Gynecology Obstetrics*. 1927,44:530.
28. Schober JM. Feminizing genitoplasty for intersex, in *Pediatric Surgery and Urology: Long Term Outcomes*, ed. Stringer MD, Oldham KT, Mouriquand PDE, Howard ER. (London: Saunders), 549-558.
29. Holzer LA, de Parades V, Holzer G. Guillaume Dupuytren: his life and surgical contributions. *J Hand Surg Am*. 2013; 38(10):1994-8. [\[Crossref\]](#)
30. Dorsey JS. *Elements of Surgery for the Use of Students* Vol.2 (Philadelphia: Parker and Warner), 453.
31. Abbe RA. A new method of creating a vagina in in case of congenital absence. *Med. Rec*. 54,836-838.
32. MacIndoe AH, Bannister JB. An operation for the cure of congenital absence of congenital absence of the vagina. *J Obst Gyn Br Emp*. 1938; 45:490-4. [\[Crossref\]](#)
33. Wharton LR. A simplified method of constructing method of constructing a vagina. *Ann. Surg*. 107,842.
34. Counsellor VS. Congenital absence of vagina. *J Am Med Ass*. 136,861. [\[Crossref\]](#)
35. Jackson ND, Rosenblatt PL. Use of Interceed absorbable adhesion barriere for vaginoplasty. *Obst. Gyn*. 84,1048-1050.
36. Peña A. Total urogenital mobilization-An easier way to repair Cloacas. *J Pediatr Surg* 1997; 32(2):263-267. [\[Crossref\]](#)
37. Wee JT, Joseph VT. A new technique of vaginal reconstruction using neurovascular pudendal thigh- flaps: a preliminary report. *Plast. Reconstr. Surg*. 83,701. [\[Crossref\]](#)
38. Passerini-Glazel G. A new 1-stage procedure for clitorovaginoplasty in severely masculinized female pseudo-hermaphrodites. *J Urol*. 142,562-568. [\[Crossref\]](#)
39. Johnson N, Batchelor A, Lilford RJ. Experience with tissue expansion vaginoplasty. *Br. J. Obst. Gyn*. 98,564-568. [\[Crossref\]](#)
40. Dumanian GA, Donahoe PK. Bilateral rotated buttock flaps for vaginal atresia in several in several masculinized femails with adrenogenital syndrome. *Plast. Reconstr. Surg*. 90,487-491. [\[Crossref\]](#)
41. Hendren WD, Donahoe PK. Correction of congenital anomalies of the vagina and perineum. *J. Pediatr. Surg*. 15,751-763. [\[Crossref\]](#)
42. Daydyof SN. Modifizierte Kolpopoese aus Peritoneum der Excavation rectouterine. *Ginekologiia*, Moskau. 45,55-57.
43. Ashworth MF, Morton KE, Dewhurst J et al. Vaginoplasty using amnion. *Obst. Gyn*. 67,443-446.
44. Baldwin JF. The formation of an artificial vagina by intestinal transplantation. *Ann. Surg*. 40:98.
45. Ruge E. Ersatz der Vagina durch die flexur mittels Laparotomie. *Dtsch Med Wochenschr* 1914, 40:120. [\[Crossref\]](#)
46. Pratt JH. Sigmoidovaginoplasty: a new method of obtaining satisfactory vaginal depth. *Am. J. Obset. Gyn*. 81,535-545. [\[Crossref\]](#)
47. Hendren WH, Atala A. Use of bowel for vaginal reconstruction. *J. Urol*. 152(2), 752-755. [\[Crossref\]](#)
48. Schmid MA. Plastische korrektur des äussern Genital einem männlicher. Scheinzwitter, Langenbecks. *Arch Klin Chir* 1961, 289:977-982. [\[Crossref\]](#)
49. Baskin LS, Erol A et al. Anatomy of the neurovascular bundle. Is safe mobilization possible. *J Urol*, 2000 164:977-980. [\[Crossref\]](#)
50. Baskin LS, Erol A et al. Anatomical studies of hypospadias. 1998, 160:1108-1115. [\[Crossref\]](#)
51. Stefan H, Pinsker P. Vojen zdrav. *Listy*. 26,391.
52. Pellerin D. La reimplantation du clitoris: resection plastique du pseudo-hermaphroditism feminin. *Mem. Acad. Chir*. (Paris). 91,965-968.
53. Randolp JG, Hung W. Reduction clitoroplasty in females with hypertrophied clitoris. *J. Pediatr. Surg*. 5,224-231. [\[Crossref\]](#)
54. Kumar H, Kiefer IE, Rosenthal IE, Clark SS. Clitoroplasty: experience during 19-year period. *J. Urol*. 111,81-84. [\[Crossref\]](#)
55. Sagehashi N. Clitoroplasty for clitoromegaly due to adrenogenital syndrome without loss of sensitivity. *Plast. Reconstr. Surg*. 91,950-955. [\[Crossref\]](#)
56. De Heinrich A, Heidekrueger PI, Ninkovic M. Penile reconstruction of amputated penis, in *Penile Augmentation*, ed. Park NC, Kim SW, Moon DG. (Berlin: Springer), 225-236. [\[Crossref\]](#)
57. Borgaras N. Über die volle plastische Wiederherstellung eines zum Koitusfahigen Penis (Penioplastica totalis). *Zentralbl. Chir*. 22,1271-6
58. Maltz M. Maltz reparative technique for penis, in *Evaluation of Plastic Surgery*, ed. Maltz, (New York: Froben Press), 278-9
59. Snyder CC. Intersex problems and hermaphroditism, in *Reconstructive Plastic Surgery*, ed. Convers JM. (Philadelphia: Saunders), 2078-2105.
60. Puckett CL, Montie JE. Construction of the male genitalia in the transsexual, using a tubed groin flap for the penis and hydraulic inflation device. *Plast. Reconstr. Surg*. 61(4),523-530. [\[Crossref\]](#)
61. Persky L, Resnick M, Despre, J. Penile reconstruction with gracilis pedicle grafts. *J. Urol*. 129,603-605. [\[Crossref\]](#)
62. Song R. Total reconstruction of the male genitalia. *Clin. Plast. Surg*. 9,97-104. [\[Crossref\]](#)
63. Dias AD. The superficial external pudendal artery (SEPA) axial-pattern flap. *Br. J. Plast. Surg*. 37,256-61. [\[Crossref\]](#)
64. Chang TS, Hwang WY. Forearm flap in one-stage reconstruction of penis. *Plast. Reconstr. Surg*. 74(2),251-8 [\[Crossref\]](#)
65. Sadove RC, McRoberts JW. Total phallic reconstruction with the free fibula osteocutaneous flap. *Plast. Reconstr. Surg*, 89(5),1001. [\[Crossref\]](#)
66. Santanelli F, Scuderi N. Penile reconstruction by using neurovascular fascia lata island flap. *Plast. Reconstr. Surg*. 105(6),1990-1996. [\[Crossref\]](#)
67. Mutaf M, İşık D, Bulut O et al. A true one-stage non-microsurgical technique for total phallic reconstruction. *Plast. Reconstr. Surg*. 57(1),100-106. [\[Crossref\]](#)
68. Djordjevic ML, Bumbasirevic MZ, Vukovic PM et al. Musculocutaneous latissimus dorsi free transfer flap for phalloplasty in children. *J. Pediatr. Urol*. 2,333-339. [\[Crossref\]](#)
69. Lin CT, Chen W. Using a free thoracodorsal artery perforator flap for phallic reconstruction-a report of surgical technique. *J. Plast. Reconstr. Aesthet Surg*. 62(3),402-408. [\[Crossref\]](#)
70. Hu W, Lu J, Zhang L et al. A primary report of penile transplantation. *Eur. Urol*. 50(4),851-853. [\[Crossref\]](#)

BÖLÜM 2

İNSAN GONAD VE CİNSEL KANAL

GELİŞİMİNİN EMBRİYOLOJİSİ

Gürkan TARÇIN
Olçay EVLİYAĞLU

İnsan Gonad ve Cinsel Kanal Gelişiminin Embriyolojisi

The Embryology of Human Gonad and Sexual Duct Development

BÖLÜM HAKKINDA

İnsanlarda gonadlar, primordial germ hücrelerinden ve ilkel mezonefrozdaki gelişir. Gebeliğin 6. haftasında germ hücrelerinden hem testis hem de overe farklılaşabilen "bipotansiyel gonadlar" oluşur ve gebeliğin 7. haftasında SRY geni ile testis yönünde ya da başlıca WNT4, FOXL2 ve RSP01 genleri ile over yönünde farklılaşır.

Erkeklerde testislerin skrotuma inisi gebeliğin 10-15. haftalarında (transabdominal evre) INSL-3 etkisinde, 25-35. haftalarında (inguinoskrotal evre) androjenlerin etkisinde gerçekleşir. Testislerin sertoli hücrelerinde üretilen anti-Mülleryan hormon (AMH) Mülleryan kanalların gerilemesini sağlar. Wolff kanallarından ise androjen etkisi altında vas deferens, epididim ve seminal veziküller oluşur.

Dişilerde ise gebeliğin 18. haftasında primordial foliküller ortaya çıkar. Gebeliğin ilk 5 ayında 3-6 milyona kadar artan oositler, doğuma kadar 2 milyon civarına geriler. Mülleryan yapılardan uterus, serviks, fallop tüpleri ve vajenin 1/3 üst kısmı oluşur. Wolff kanalları ise testis kaynaklı androjenlerin olmaması nedeniyle geriler.

Anahtar kelimeler: Embriyoloji, fetal gelişim, gonad, Müller, over, testis, Wolff.

ABOUT the CHAPTER

In humans, gonads develop from primordial germ cells and the primitive mesonephros. "Bipotential gonads", capable of differentiating into both testes and ovaries, form from germ cells around the 6th week of pregnancy. By the 7th week, differentiation occurs either towards testes with the SRY gene or towards ovaries primarily with the WNT4, FOXL2, and RSP01 genes.

In males, the descent of testes into the scrotum occurs during the 10-15th weeks of pregnancy (transabdominal phase) under the influence of INSL-3, and between the 25-35th weeks (inguinoscrotal phase) under the influence of androgens. Anti-Müllerian hormone (AMH), produced in Sertoli cells of testes, leads to the regression of Müllerian ducts, and androgens lead to the formation of vas deferens, epididymis, and seminal vesicles from Wolffian ducts.

In females, primordial follicles emerge around the 18th week of pregnancy. The number of oocytes increases up to 3-6 million in the first 5 months of pregnancy but decreases to around 2 million by birth. Müllerian structures give rise to the uterus, cervix, fallopian tubes, and the upper third of the vagina. Wolffian ducts regress in females due to the absence of testis-derived androgens.

Keywords: embryology, fetal development, gonad, Müller, ovary, testis, Wolff

Embriyolojik dönemde gonadlar, işlev olarak iki farklı organ olan testis ve overe farklılaşma potansiyeline sahip olmasıyla diğer organlardan farklıdır. Bu gonadlar farklılaştıktan sonra birçok gen, transkripsiyon faktörü ve hormonal uyarılar aracılığıyla gelişerek puberte ile birlikte erkek ve dişi bireylerde ikincil cinsiyet karakterlerin gelişimi ve fertilitate kazanımı sağlar.

Gonadal Gelişim

İnsanlarda gonadlar, primordial germ hücrelerinden ve ilkel mezonefrozdaki gelişir. Gebeliğin 4-5. haftalarında germ hücreleri yolk kesesinden, gonadal yarık da mezonefrozdaki gelişir. Altıncı haftada germ hücreleri gonadal yarığın içine göç ederek over ve testis yönünde gelişme potansiyeline sahip "bipotansiyel gonad"ı oluşturur.



CC BY 4.0: Telif hakkı yazarlardadır. Bu kitabın içeriği Creative Commons Atıf 4.0 Uluslararası lisans altında lisanslanmıştır.



Gürkan Tarcın ID
Olcay Evliyaoglu ID

İstanbul Üniversitesi-Cerrahpaşa, Cerrahpaşa
Tıp Fakültesi, Pediatri Anabilim Dalı, Pediatrik
Endokrinoloji Bilim Dalı, İstanbul, Türkiye
E-posta: gurkan.tarcin@gmail.com
olcay.evliyaoglu@iuc.edu.tr
olcayevliyaoglu@hotmail.com

Bu bölümü alıntılı / Cite this chapter as:
Tarcın G, Evliyaoglu O. İnsan gonad ve cinsel kanal gelişiminin embriyolojisi. Evliyaoglu SÖ, Bingöl Çağlayan RH, Söylet Y., ed. *Cinsiyet Gelişim Bozuklukları* içinde. İstanbul: IUC Yayınevi; 2024: 8-11.

Cinsiyet Gelişim Bozuklukları

Bipotansiyel gonadın gelişiminde steroidojenik faktör 1 (SF1), Wilms' tumor 1 (*WT1*) ve *DAX1* gibi genlerin görevli olduğu bilinmektedir (Bkz. bölüm 3).

Erkeklerde testis yönünde gonadal farklılaşma gebeliğin 7. haftasında başlar. Genital yarığın çöломik epitelindeki hücrelerin Sertoli hücrelerine dönüşümünde esas olarak Y kromozomu üzerinde bulunan SRY (Sex-determining region Y protein) geni görev alır. Bu genin ifadesini arttıran çeşitli transkripsiyon faktörleri gösterilmiştir: *WT1*, *SF1*, *GATA4* (GATA binding protein 4) (Bkz. bölüm 3). İlkel sertoli hücreleri ve spermatogonia, spermatik kordlarda ortaya çıkar. Gebeliğin 8. haftasında ise Leydig hücrelerinden androjen sentezlenmeye başlar.

Dişilerde, over farklılaşması gebeliğin 7. haftasında başlar. Daha önce, over farklılaşmasının SRY geninin yokluğunda kendiliğinden olduğu düşünülmekteyken günümüzde *WNT4*, *FOXL2* ve *RSP01* gibi genlerin gerekli olduğu gösterilmiştir. β -katenin, WNT ileti yolağının önemli bir parçasıdır ve over gelişiminde esas role sahiptir. İnsanlarda β -katenin'i etkinleştiren ileti molekülleri olan *WNT4* ve *RSP01*'in dişi gonadlarda ifadesinin artmış olduğu gösterilmiştir.

Dişi ve erkek yönünde farklılaşma sırasında bu ileti yollarının birbirine ters bir etki ile çalıştığı gösterilmiştir. Erkeklerde, SRY tarafından uyarılan *SOX9*, over gelişiminde rolü olan *FGF9* ve *WNT4* genlerinin etkinleşmesini baskılar. Buna karşın dişilerde tam tersine, over gelişimi sırasında *WNT4* ve *RSP01* ile etkinleşen beta-katenin, *SOX9* geninin ifadesini kısıtlar.^{1,2} (Bkz. bölüm 3).

Gebeliğin 12. haftasında ilkel granuloza hücreleri çoğalmaya ve korteksin derin tabakalarında oogonia ilk mayotik bölünmesine başlar. Gebeliğin 18. haftasında primordial foliküller ortaya çıkar. Gebeliğin ilk 5 ayında 3-6 milyona kadar artan oositler, doğuma kadar 2 milyon civarına geriler. Doğumda geriye kalan primer folikül sayısı, puberte sonrası ovulasyon süresiyle ilişkilidir. İnterstisyel steroid üreten Teka hücreleri gebeliğin 12. haftasından sonra ortaya çıkar ve 3. trimesterde gelişmekte olan folikülleri sarar.³

Testislerin İnisi

Testislerin inisi, transabdominal evre ve inguinokrotal evre olmak üzere iki aşamada gerçekleşir. Gebeliğin 10-15. haftalarında gerçekleşen transabdominal evrede INSL-3 başlıca görevli hormondur. Bu hormon, testisin Leydig hücrelerinden salgılanır ve glikozaminoglikanlar ve hyaluronik asit artışına neden olarak Latince dümen anlamına gelen (testisleri yönlendirdimesi nedeniyle) "gubernakulum" adlı yapının şişmesini sağlar. Gubernakulum, cinsel farklılaşmanın başlangıcında mezonefroz geriledikçe, testis ve Wolff kanallarına direkt olarak yapışır. Gubernakulum hacmindeki artış inguinal kanalın genişlemesine neden olur ve bu genişleme gebeliğin 7. ayına kadar sürer, böylece testislerin inisi için yol açılmış olur. Ayrıca INSL3, transabdominal evrede, gubernakulum üzerindeki androjen almaçlarının anlatımını uyarır. Androjen almaçları daha sonraki inguinokrotal evrede gubernakulum'un kısılması, genişlemesi ve dıştan içe dönmesi için gereklidir.

Testiküler inisin inguinokrotal fazı, gebeliğin 25-35. haftalarında androjenlerin etkisi altındadır. Karın içi basınç ve gubernakulumun

büzüşmesi ile testisler inguinal kanaldan geçer. Bu sayede testislerin inguinal kanaldan geçişi gebeliğin 7. ayında tamamlanır (Şekil 1). Daha sonra gubernakulum skrotal ligamana dönüşerek varlığını sürdürecektir. Tam androjen direncinde inguinokrotal faz inisi başarısız olur. Anne karnında flutamid'e (antiandrojen) maruziyetin sıçanlarda inguinokrotal evrede inmemiş testis ile sonuçlandığı gözlemlenmiştir. Androjenler, inguinokrotal inisi düzenler. Testosterondan 5-alfa redüktaz enzimi ile oluşan dihidrotestosteron erkek dış cinsel organların gelişimini sağlar. Bu nedenle dihidrotestosterona dönüşüm erkek dış cinsel oluşum için şart iken testiküler inisi kısmen etkiler.

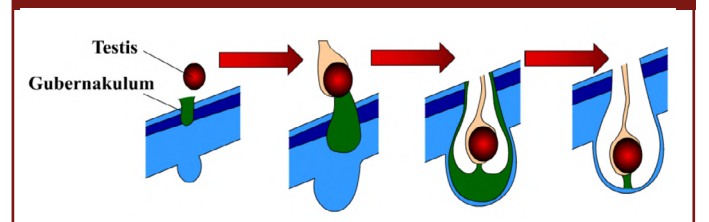
Plasentadan (hCG) ve fetal hipofizden (FSH ve LH) salgılanan gonadotropinler, testislerden androjen üretimi yanı sıra, Leydig hücrelerinden INSL3 ve Sertoli hücrelerinden anti-mülleryan hormon (AMH) salgılanmasını da düzenlerler. Transabdominal fazda, plasental hCG ile gelişen Leydig hücrelerinden salınan INSL3 etkilidir. HHG eksenindeki anomaliler ise inguinokrotal fazda önemlidir ve bu dönemde androjen eksikliği mikropenis ve inmemiş testis ile kendini gösterir.

Anne karnında dietilstilbestrol maruziyetinin fetüste inmemiş testise neden olduğu gösterilmiştir. Bunun iki sebebi vardır: östrojenin Leydig hücrelerinde INSL3 ekspresyonunu doğrudan baskılaması ve HHG ekseninde negatif geribildirimle neden olarak LH düzeyini azaltması ve böylece Leydig hücre farklılaşmasının olumsuz yönde etkilenmesidir.

Anti-mülleryan hormon sertoli hücreleri tarafından üretilir ve erkek fetusta transabdominal fazda embriyonik mülleryan kanalların gerilemesini sağlar. Bu olayın meydana gelmemesi, erkeklerde uterus ve fallop tüpleri ve sıklıkla intraabdominal testislerin birlikte görüldüğü persistan mülleryan kanal sendromu ile sonuçlanır. Bu sendromda testislerin inmemesinin nedeninin eskiden Mülleryan kanalların testisin hareketini kısıtlaması olarak düşünülmekteyken; günümüzde ek olarak AMH geni ya da almaçlarındaki bozuklukların Gubernakulum'un şişmesini bozması sonucunda olabileceği düşünülmektedir.^{4,5}

İnsanlarda inmemiş testis, genellikle testiküler inisin inguinokrotal fazındaki bozukluklar nedeniyle gelişir. Opere edilen inmemiş testis olgularının yalnızca %5'inde testisler intraabdominal yerleşimlidir.⁶

Şekil 1. Testisin inisi aşamaları



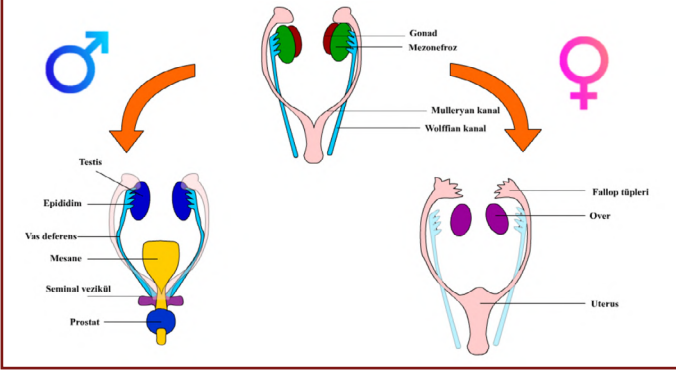
Mülleryan ve Wolffian Yapıların Oluşumu

Gelişimin ilk aşamalarında her iki cinste Müller ve Wolff kanalları birlikte bulunur. Mülleryan yapılardan uterus, serviks, fallop tüpleri ve vajenin 1/3 üst kısmı oluşur. Wolff kanallarından da androjen etkisi altında vas deferens, epididim, seminal veziküller oluşur. Testis kaynaklı androjenlerin olmaması nedeniyle bu yapılar dişi embriyoda geriler. Erkek embriyoda ise Müller kanalları, testisin

Sertoli hücrelerinden üretilen AMH varlığı nedeniyle geriler. AMH ve testis kaynaklı testosteronun olmadığı dişi embriyoda ise Müller kanalları gelişimini sürdürür (Şekil 2).⁷

Testosteron ve AMH, Müller ve Wolff kanallarındaki hedef hücrelerine parakrin yol ile etki eder. Erken embriyonik dönemde tek taraflı testisi çıkarılan erkek tavşanlarda, gonadın bulunduğu tarafta Müller yapılarının kaybolduğu ve gonadın bulunmadığı tarafta Wolf kanallarının gerilediği görülmüştür. Bu da AMH ve testosteronun bu dokularda parakrin yol ile etki oluşturduğunu göstermektedir. Wolff kanalının karşı tarafta gerilemesi, testosteronun da komşu Wolff kanalını geliştirmek için lokal olarak etki etmesi gerektiğini düşündürür, çünkü dolaşım yoluyla karşı Wolff kanalına ulaşan testosteron, kanalın gelişimini sürdürmesinde yetersiz kalmaktadır.⁵ (Bkz. bölüm 3)

Şekil 2. Mülleryan ve Wolffian yapıların erkek ve dişi fetustaki farklılaşması



Fetal Östrojen ve Androjen Sentezi ve Etkileri

Gebeliğin son döneminde fetal androjen ve östrojenler çoğunlukla plasentadan salgılanır. Plasentada P450 (CYP17), 17-alfa hidroksilaz ve 17,20-liyaz aktiviteleri bulunmaz. Bu nedenle, plasentada sentezlenen östrojenin kaynağı fetal adrenal kortekste üretilen öncü moleküllerdir. Fetal adrenal korteksin erişkin ya da definitif zonunda 3-beta hidroksisteroid dehidrojenaz aktivitesi yoktur. Bu nedenle progesteron ya da 17-alfa hidroksiprogesteron üretilemez. Fakat fetal zonda ACTH uyarısıyla dihidroepiandrosteron (DHEA) ve dihidroepiandrosteron

sülfat (DHEAS) üretilir ve plasentada östrojene çevrilirler. Fetal yaşamda östrojen, büyüme ve gelişmeyi sağlar. Ayrıca, uterusu kan akımını ve doğumda myometrial kasılmayı artırır. Erkekte, Leydig hücrelerinin hCG ve LH'ya cevaben testosteron üretimi gebeliğin 10-20. haftalarında başlar. Androjen reseptörleri, ürogenital mezenkim ve epitelde gebeliğin 8-12. haftalarında ortaya çıkar. Testosterondan ürogenital tüberkül ve sinüste bulunan 5-alfa redüktaz enzimiyle dihidrotestosteron sentezlenir ve bu hormon prostatın farklılaşmasını, genital tüberkülden fallus oluşumunu, ürogenital katlantıların füzyonunu ve erkek dış cinsel yapının gelişimini sağlar.³

Çıkar Çatışması: Yazarlar çıkar çatışması bildirmemişlerdir.

Hakem Değerlendirmesi: Dış bağımsız

Peer-review: Externally peer-reviewed.

Declaration of Interests: The authors declare that they have no competing interest.

Kaynaklar

1. Ohnesorg T, Vilain E, Sinclair AH. The genetics of disorders of sex development in humans. *Sex Dev Genet Mol Biol Evol Endocrinol Embryol Pathol sex Determ Differ*. 2014;8(5):262-72. [\[Crossref\]](#)
2. Evliyaoğlu O. Gonadal Farklılaşma Sorunlarına Yaklaşım: Gonadal Disgeneziler. *Türkiye Klin J Pediatr Sci*. 2011;7(3):44-51.
3. Kota SK, Gayatri K, Jammula S, Meher LK, Kota SK, Krishna SVS, et al. Fetal endocrinology. *Indian J Endocrinol Metab*. 2013 Jul;17(4):568-79. [\[Crossref\]](#)
4. Hutson JM, Southwell BR, Li R, Lie G, Ismail K, Harisis G, et al. The regulation of testicular descent and the effects of cryptorchidism. *Endocr Rev*. 2013 Oct;34(5):725-52. [\[Crossref\]](#)
5. Holt E, Lupsa B, Lee G, Bassyouni H, Peery H. Hormonal control of reproduction in the male. In: *Goodman's Basic Medical Endocrinology* (fifth edition). 2021. p. 381-431. [\[Crossref\]](#)
6. Virtanen HE, Cortes D, Rajpert-De Meyts E, Ritzén EM, Nordensk-jöld A, Skakkebaek NE, et al. Development and descent of the testis in relation to cryptorchidism. *Acta Paediatr*. 2007 May;96(5):622-7. [\[Crossref\]](#)
7. Wilson D, Bordonni B. Embryology, Mullerian Ducts (Paramesonephric Ducts). In *Treasure Island* (FL); 2022.

BÖLÜM 3

GONAD GELİŞİMİ VE CİNSEL GELİŞİM BOZUKLUĞUNUN MOLEKÜLER DÜZENİ

Aydilek DAĞDEVİREN ÇAKIR

Gonad Gelişimi ve Cinsel Gelişim Bozukluğunun Moleküler Düzeneği

Molecular Basis of Gonad Development and Sexual Developmental Disorders

BÖLÜM HAKKINDA

Normal gonadal farklılaşma ve cinsiyet gelişimi, endokrin, parakrin ve otokrin sinyal yollarından oluşan bir ağın uygun koreografisine ve senkronizasyonuna bağlıdır. Bu ağda, belirli genler, epigenetik düzenlemeler, transkripsiyon faktörleri ve hormonlar görev alır. Cinsiyet gelişim bozuklukları (CGB), cinsiyet gelişiminde kromozomal, genetik, gonadal, hormonal veya anatomik açıdan anomalilerin olduğu bir dizi bozukluğu içerir. Fetal gonadal gelişimi yöneten karmaşık gen ekspresyon ağının bozulması cinsiyet gelişiminde bozukluklara neden olur. Bu bölümde normal gonadal gelişim ve cinsel gelişim bozukluklarında etkili olan moleküler mekanizmalar tartışılacaktır.

Anahtar kelimeler: Gonadal farklılaşma, bipotansiyel gonad, cinsel gelişim bozuklukları

ABOUT the CHAPTER

Normal gonadal differentiation and sex development depend on the meticulous choreography and synchrony of a network of endocrine, paracrine, and autocrine signaling pathways. This network involves the actions and interactions of specific genes, epigenetic influences, transcription factors, and hormones. Perturbations of the intricate network of gene expression governing fetal gonadal development result in disorders of sex development. In this section, molecular mechanisms that effect normal gonadal development and sexual development disorders will be discussed in details.

Keywords: Gonadal differentiation, bipotential gonad, sexual developmental disorders

Cinsiyet gelişim bozuklukları (CGB), cinsiyet gelişiminde kromozomal, genetik, gonadal, hormonal veya anatomik açıdan anomalilerin olduğu bir dizi bozukluğu içerir. Yaklaşık 4000 bebekten birinin CGB ile doğduğu tahmin edilmektedir.¹⁻³ Son yirmi yılda CGB genetik nedenlerini ve mekanizmalarını anlamada büyük ilerlemeler kaydedilmiştir. Moleküler temeli tanımlamak için gerekli olan genetik araçların sayısı ve kapasitesi artmıştır. Bu bölümde normal gonadal gelişim ve cinsel gelişim bozukluklarında etkili olan moleküler mekanizmalar tartışılacaktır.

Normal Gonad Farklılaşması

Bipotansiyonel Gonad Gelişimi

Bipotansiyel gonad embriyonik dönemde çöломik boşluğun arka yüzündeki dokuların aorta hizasında dışa doğru çıkıntı yapması ile oluşan ürogenital çıkıntıdan (ridge) köken alır. Ürogenital çıkıntı 3 bölgeden oluşur: pronefroz, mezonefroz ve metanefroz. Merkezde yer alan mezonefrozdan bipotansiyel gonadlar gelişir. Ürogenital çıkıntıdan ayrıca adrenal korteks, böbrek, iç genital organlar köken alır. İlkel gonadlar yaklaşık olarak intrauterin dördüncü gestasyon haftasında ortaya çıkar. Mezonefrik mezenkim, çöломik epitel ve germ hücrelerinden oluşur. Germ hücreleri, dördüncü ve altıncı haftalar arasında yolk kesesinden gonada geç ederler.^{4,5}

Homeobox geni olan LIM1 (diğer adıyla LHX1) gonadal çıkıntının oluşumunda önemli bir rol oynar.⁶ Fare modellerinde LIM1 geninin beyin, gonadal çıkıntı ve böbrek gelişiminde görev



Aydilek Dağdeviren Çakır

SBÜ Şişli Hamidiye Etfal Eğitim ve Araştırma Hastanesi, Çocuk Sağlığı ve Hastalıkları Bölümü, Çocuk Endokrinoloji ve Diyabet Kliniği, İstanbul, Türkiye
E-posta: aydi.dagdeviren@hotmail.com

Bu bölümü alıntıla / Cite this chapter as:
Dağdeviren Çakır A. Gonad gelişimi ve cinsel gelişim bozukluğunun moleküler düzeneği. Evliyaoğlu SÖ, Bingöl Çağlayan RH, Söylet Y. ed. *Cinsiyet Gelişim Bozuklukları* içinde. İstanbul: İÜC Yayınevi; 2024:12-17.



CC BY 4.0: Telif hakkı yazarlardadır. Bu kitabın içeriği Creative Commons Atıf 4.0 Uluslararası lisans altında lisanslanmıştır.

aldığı ve bu genin etkisizleştirilmesinin yaşarla bağdaşmadığı gösterilmiştir ^{7,8}. Fare modellerinde aynı aileden LHX9 geninin de ürogenital çıkıntıda anlatımının olduğu ve LHX9'un yokluğunda gonadların hiç gelişmediği gösterilmiştir ⁹.

Bipotansiyel gonadın gelişiminde görev alan diğer önemli genler steroidogenik faktör 1(SF1/NR5A1), Wilms tümör baskılayıcı (WT1), GATA-4 genleridir (Şekil 1). SF1'in ürogenital çıkıntı, adrenal bez, hipotalamus ve hipofizde anlatımı vardır. Adrenal bezlerin, gonadların ve ventromedial hipotalamusun gelişimi; steroidogenik enzimlerin düzenlenmesi; hipofizdeki gonadotrop hücrelerin normal işlevi için gereklidir. SF1'in ayrıca testis gelişimi için gerekli olan SRY geninin ekspresyonunu artırdığı bilinmektedir ¹⁰. WT1 geni ise bipotansiyonel gonad ve böbrek gelişimi için gerekli olan transkripsiyon faktörünü kodlar ve mezodermal epitelyal ilişkilerin düzenlenmesinde görev alır ¹¹. Ayrıca SF1 gibi WT1 de SRY transkripsiyonunu etkinleştirerek testis farklılaşmasında rol oynamaktadır ¹². SF1 ve WT1 gibi transkripsiyon faktörlerinin işlevleri göz önüne alındığında, bir CGB olgusu değerlendirirken böbrek ve adrenal bozuklukların eşlik edip etmediği araştırılmalıdır. GATA4 ise ürogenital çıkıntının ve bipotansiyel gonadın, somatik hücrelerinde cinsiyete özgü farklılaşma gelişmeden önce anlatılır, ürogenital çıkıntının ve bipotansiyel gonadın gelişiminde görev alır ¹. Kromobox-2 homolog (CBX-2) geni ise intrauterin yedinci haftadan itibaren, gelişmekte olan gonada anlatılır ve erken gonadal gelişimde görev alır ¹³. CBX-2, SRY, SF1 ve SOX9'un anlatımını artırır iken, over gelişiminde rol alan FOXL2'nin anlatımını baskılar ¹⁴.

Gonad gelişiminde bir sonraki aşama, yolk kesesinde 4. haftada belirmeye başlayan primordial germ hücrelerinin göçüdür. Germ hücrelerinin göçü ve gonada kolonize olması için "stromal cell-derived factor-1 (SDF-1=CXCL12) ve almacı olan CXCR4, fibronektin gibi faktörlerin de ortamda olması gerekmektedir ¹⁵. Germ hücreleri yerleştikten yaklaşık bir hafta sonra gonad bipotansiyel özelliğini kaybederek testis veya over yönünde farklılaşır ¹.

Testis Gelişimi

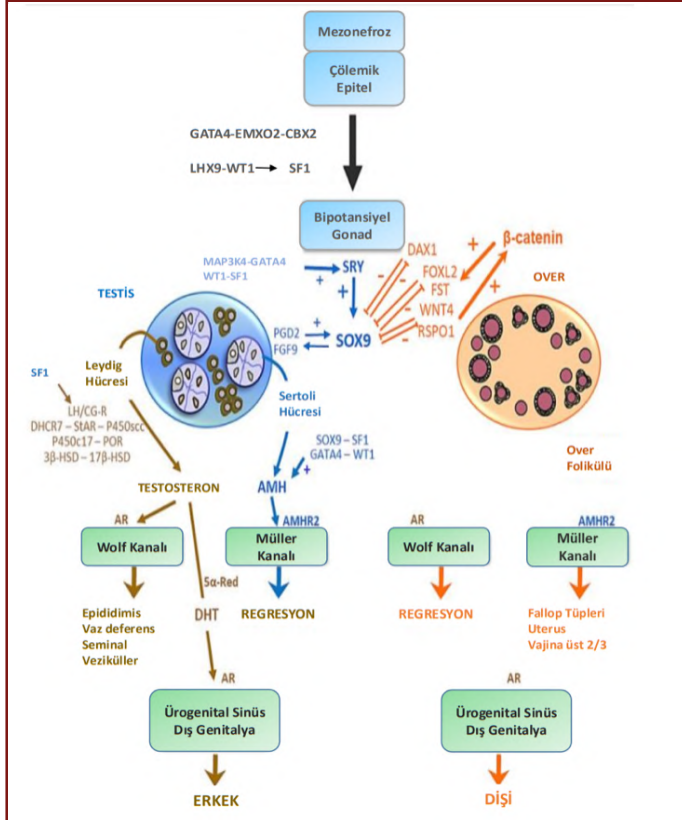
Testis yönünde farklılaşma over yönünde farklılaşmadan daha önce başlar. Testis gelişiminin ilk bulgusu intrauterin ⁶⁻⁷. haftada primitif sertoli hücrelerinin ortaya çıkmasıdır. Mezonefroza göç eden, özellikle endotelial hücreler ⁷⁻⁸. gestasyonel haftada sertoli hücre öncülleri ile etkileşime girerek testiküler kordların gelişimini destekler, yaklaşık ⁹⁻¹⁰ haftalarda testiküler kordların gelişimi tamamlanır. Testiküler kordlar, sertoli hücreleri ve germ hücrelerinden oluşan seminifer tübüllerin öncülleridir ¹⁶.

Y kromozomunun kısa kolunda yer alan SRY geni testis yönünde farklılaşma sürecini başlatır. SRY, Sertoli hücrelerine dönüşen çölemik epitel hücrelerinde anlatılır ve bu hücrelerin mezonefroza göçünü yönlendirir. SRY anlatımı germ hücre varlığından bağımsızdır. Testiküler gelişim için belirli bir zaman diliminde belirli bir seviyede SRY varlığı kritiktir, aksi takdirde over gelişim yolağı etkinleşir ¹⁷. SRY, SOX9 gen anlatımını artırır. SOX9 gen etkinleşmesi testis farklılaşma yolağındaki 2. kritik adımdır. SRY anlatımından kısa bir süre sonra SOX9 sertoli hücrelerinde belirginleşir ve testis farklılaşması başlar. SRY ile beraber SF-1 de SOX9 anlatımını uyarır. Bunların yanı sıra, SOX9'un kendisi de otodüzenleme ile SOX9 anlatımını artırır. SOX9 testis gelişiminde rol alan FGF9 ve PGD2 genlerinin anlatımını artırır ^{18,19}. SOX 9 ayrıca, hem doğrudan hem de dolaylı yollardan over gelişiminde görevli genleri (WNT4, DAX1, FOXL2) baskılar (Şekil1). SOX9 geninde duplikasyon olan olgularda 46,XX testiküler CGB gelişmesi bu durumu desteklemektedir ²⁰. SOX9 sertoli hücrelerinin yanı sıra kondrositlerde de anlatılır ve SOX9 gen varyasyonlarında kamplomelik displazi ve gonadal disgenezi gelişir ²¹.

SOX9, SF-1 ile etkileşime girerek AMH geninin anlatımını da düzenlerler. Artan AMH anlatımı fetal testiste WT1 ve GATA-4 anlatımını artırır ²². GATA-4 ürogenital çıkıntıda ve testiste anlatılan bir transkripsiyon faktörüdür. SF1 ile etkileşime girerek AMH'nin etkinleşmesini sağlar. GATA4 işlev kaybında testiküler kordlar ve steroidogenik enzimler gelişemez ²³. Testis gelişiminde rol alan diğer bir gen DMRT1 genidir. Altıncı-yedinci gestasyonel haftadan itibaren fetal testiste anlatılır. Esas işlevi sertoli ve germ hücrelerinin devamlılığını sağlamak ve over yönünde farklılaşmayı önlemektir ²⁴. Testis gelişiminde yer alan diğer genler arasında ATRX, FOG2 ve MAPK sinyal yolağında görevli MAP3K1 ve MAP3K4 sayılabilir ²⁵.

DAX1, tıpkı SF-1 gibi bipotansiyel gonad, embriyonik adrenal korteks, hipofizer gonadotrop hücrelerde ve ventromedial hipotalamusta anlatılır. Gonadal farklılaşma sonrası, DAX1 anlatımı testiste baskılanır iken, overde devam eder. Eskiden DAX1 antitestis gen olarak adlandırılmakta idi, çünkü DAX1 fazla olduğunda (duplikasyon) SF1'i antagonize eder ve XY bireyde cinsiyet değişimine neden olur. Güncel veriler, DAX1 geninin her 2 gonad gelişimi için gerekli olduğunu göstermektedir. Ancak gereken dozlar her 2 cinsiyette farklıdır. DAX1 gen varyasyonlarında

Şekil 1. Bipotansiyel gonadlardan başlayarak erkek ve dişi cinsiyet organlarının gelişimine genel bakış⁹



testiküler tübül gelişiminde anomaliler gözlenmiştir²⁶.

Testislerde Sertoli hücre gelişimi tamamlandıktan sonra, intrauterin 7-8. haftada fetal Leydig hücreleri ortaya çıkmaktadır. Leydig hücrelerinde üretilen androjenlerin etkisiyle ise iç ve dış genital yapılar gelişmeye başlar²⁷. Leydig hücre farklılaşmasında Sertoli hücrelerinden salgılanan FGF-9, DHH, PDGF'ler etkilidir²⁸.

Leydig hücrelerinde anlatılan SF1, steroidogenik enzim genlerinin anlatımını uyarır. Steroidogeneze görevli genlerin anlatımı intrauterin 8. haftadan itibaren başlar. Fetal Leydig hücre sayısı gonadotropin uyarısı ile artmaktadır. Erken önemde androjen sentezi plasentadan salgılanan insan koryonik gonadotropininin (hCG) kontrolünde iken, ilerleyen gestasyonel haftalarda fetal hipofizden salgılanan LH'nın kontrolüne geçer. On birinci gestasyonel hafta itibarıyla testis gelişimi tamamlanır²⁹.

Over Gelişimi

Eskiden SRY yokluğunda bipotansiyel gonadın kendiliğinden over yönünde gelişim gösterdiği düşünülmekte idi. Fakat, son yıllarda over farklılaşması için de spesifik genlerin görev aldığı anlaşılmıştır. Over gelişimi için FOXL2, RSPO1 ve WNT/β-katenin sinyalleri gerekir³⁰ (Şekil 1). Beta katenin, WNT4 sinyal yolağının esas bileşeni olup over gelişiminde merkezi rol oynar. RSPO, WNT4 anlatımını artırmakta ve WNT ile birlikte beta katenin sinyal yolağını uyarır²⁵. RSPO geninin önemi 46, XX cinsiyet farklılaşma sorunlu, palmoplantar hiperkeratoz ve deri kanseri olan bir olguda mutasyonun gösterilmesi ile anlaşılmıştır³¹. WNT4 androjen salgılayan intertisyel hücreleri baskılar, çölemik vaskularizasyonu engeller ve böylece testis yönünde gelişimi antagonize ederken; müllerian yapıları stabilize eder. WNT4'ün DAX genini etkisini artırıcı ve SF'in etkisini ise önleyici özelliği bulunur. WNT4 yokluğu over yönünde farklılaşmayı önler, testis yönünde farklılaşmaya yol açar. WNT4 ayrıca folistatinin anlatımını uyarır ve folistatin ile birlikte germ hücrelerinin gelişimini destekler. WNT4 mutasyonunda fetusta oosit kaybı gerçekleşir³².

Over gelişiminde önemli olan diğer önemli bir etmen de FOXL2'dir. Özellikle 8. haftadan sonra eksprese olan FOXL2 granuloza hücrelerinin farklılaşmasından ve follükulogenezden sorumludur. FOXL2 ayrıca, erkek yönde farklılaşmaya yol açan genleri özellikle SOX9'u baskılar³³(Şekil 1). Over farklılaşmasında rol alan diğer iki önemli gen FİGLA ve NOBOX genleridir. Bu iki gen granuloza hücrelerinin germ hücreleri etrafında toplanmasını ve primordial ve primer foliküllerin gelişmesini sağlar³⁴.

İç Genital Organların Gelişimi

Fetal dönemde 8. haftaya kadar iç genital yapılar her iki cinsten benzerdir. Hem Wolf hem de Müller kanalları beraber bulunur. Wolf kanalı mezonefroza köken alır, embriyonik dönemde primitif böbreğin boşaltım kanalı olarak işlev görür. Fetal dönemde ise epididim, vas deferens, ejakulatuar kanal ve seminal veziküle farklılaşır. Müllerian kanal veya paramesonefrik kanal ise çöломik epitelin invajinasyonundan köken alır ve fallop tüpleri, uterus ve vajinanın üst 2/3'lük kısmına farklılaşır¹² (Şekil 1).

46,XY bireyde Müllerian kanalının gerilemesi ve Wolf kanallarının ise devamlılığı gereklidir. İntrauterin 7.haftadan itibaren, germ hücre

varlığından bağımsız olarak, Sertoli hücrelerinde anti- müllerian hormon (AMH) sentezlenir. Transforming büyüme faktörü β - (TGF-β) ailesinin bir üyesi olan AMH, Müllerian kanalında anlatımı olan almasına (AMHRII) bağlanarak etkisini gösterir ve Müllerian kanalların gerilemesini sağlar. 46,XY fetusta Müllerian kanalların kaybolması yaklaşık 10. haftada tamamlanır³⁵. Wolf kanallarının farklılaşması ise 9-13. haftalarda gerçekleşir. Wolf kanallarının farklılaşması için testosteron gereklidir. Testosteron 9. haftadan itibaren sentezlenmeye başlar. İlk dönemlerde testosteron sentezi HCG'nin kontrolindedir. Gestasyonun ikinci yarısından sonra ise, fetal hipotalamo-hipofizer sistem devreye girer. Leydig hücrelerinden üretilen testosteron "lokal etkiyle" Wolf kanallarının devamlılığını sağlar. Testosteronun indirgenmesiyle oluşan dihidrotestosteron (DHT) ise prostat, ürogenital sinüs ve dış genital yapının virilizasyonu için gereklidir^{12,36}.

Testisler fetal gelişim sırasında karın içinde böbreklerin yanındaki konumundan skrotuma inmelidir. Bu iniş, transabdominal ve inguinokrotal olmak üzere 2 fazdan oluşan karmaşık bir süreçtir. Cinsiyet farklılaşmasının başında testis kranial ve kaudal bağ (gubernakulum) ile ürogenital katlantıya bağlıdır. İntrauterin 10-15. haftalar arasında gerçekleşen transabdominal iniş sırasında kranial bağ gerilerken, gubernakulum şişerek testisi aşağı doğru çeker. Bu süreçte etkili olan hormonlar AMH ve INSL3'tür. İkinci faz ise 27-30 hafta civarında tamamlanır, bu süreçte ise testisler inguinal kanaldan skrotuma iner. Bu fazda testisin inişi için androjenler (testosteron ve dihidrotestosteron) ve androjen almaç işlevlerinin yeterli olması gerekir³⁷.

46,XX bireyde, AMH ve testosteron yokluğunda müllerian yapılar gelişir ve Wolf kanalları geriler. Embriyonik dönemde Müllerian kanallara paralel yerleşimli olan Wolf kanallarının varlığı, Müllerian kanalların uzaması için gereklidir. Yaklaşık olarak intaruterin 8. haftada Müllerian kanallar birleşir ve takip eden süreçte orta hattaki epitelyal septum kaybolur. Bu septumun değişen derecelerde kalıcı olması uterus malformasyonlarına yol açar³⁸. Over gelişiminde kritik role sahip olduğunu bildiğimiz WNT4, müllerian yapıların gelişimi içinde gereklidir. WNT geni harap edilen farelerde over gelişiminin bozulduğu, testosteron üretimi ve testiküler kord gelişimi gözlenmiştir. WNT mutasyonu olan olgularda müllerian agenezi ve hiperandrojenizm bildirilmiştir³². Müllerian kanalın, fallop tüpleri, uterus ve vajinaya farklılaşmasında HOX genleri görev alır. HOXA9 fallop tüpleri, HOXA10-11 uterus, HOXA13 ise vajina gelişiminde rol alır³⁹.

46,XX birey de Wolf kanalları intrauterin 90. günde tamamen kaybolur ve AMH olmadığı için müllerian kanallar gelişir.

Dış Genital Yapıların Gelişmesi

Dış genital yapılar, genital tüberkül, üretral kıvrımlar ve labioskrotal şişliklerden farklılaşmaktadır. Yaklaşık intrauterin 9. haftaya kadar ürogenital sinüs ve dış genital yapı her iki cinsiyette benzerdir. Androjenler, yaklaşık 8 ila 14. gebelik haftalarında, dış genital yapının erkek yönde farklılaşmasını sağlar. Bu süreçte labioskrotal şişlikler proksimalden distale doğru birleşerek skrotumu; genital tüberkül glans penis, üretral kıvrım ise penil gövdeyi oluşturur. On dördüncü hafta itibarı ile dış genital yapı tam olarak erkek yönünde farklılaşır. Dış genital yapının virilizasyonu için kritik zaman 12. haftadan öncedir. Bu haftadan sonra androjen ile karşılaşma

orta hatta birleşme yapamaz. Fallus büyümesi en çok testosteron üretiminin fetal hipofizin kontrolüne geçtiği üçüncü trimesterde olur. Dış genital yapının virilizasyonunda görevli esas hormon, testosterondan 5-alfa reduktaz enzimi aracılığıyla sentezlenen dihidrotestosterondur⁴⁰.

46,XX bireyde androjen yokluğunda üretral kıvrımlar ve labioskrotal şişlikler kaynaşmaz ve sırasıyla labia minör ve labia majoraya dönüşür. Genital tüberkül klitoris oluşturur ve ürogenital sinüsün farklılaşması ile de vajinanın alt 1/3'lük kısmı oluşur. Ürogenital sinüs daha sonra üretra ve vajinayı oluşturmak üzere bir doku tabakası ile ikiye ayrılır ve her iki kanal perineye açılır. İntrauterin 15. haftada, Müller kanalının alt ucu vajinal poşun üst kısmı ile birleşerek vajinayı meydana getirir. Vajinal kanalın oluşması intrauterin 20. haftada tamamlanır¹².

Çıkar Çatışması: Yazarlar çıkar çatışması bildirmemişlerdir.

Hakem Değerlendirmesi: Dış bağımsız

Peer-review: Externally peer-reviewed.

Declaration of Interests: The authors declare that they have no competing interest.

Kaynaklar

1. Stévant I, Papaioannou MD, Nef S. A brief history of sex determination. *Mol Cell Endocrinol.* 2018;468:3-10. [\[Crossref\]](#)
2. Lee PA, Houk CP, Ahmed F, Hughes IA; International Consensus Conference on Intersex organized by the Lawson Wilkins Pediatric Endocrine Society and the European Society for Paediatric Endocrinology. Consensus statement on management of intersex disorders. International Consensus Conference on Intersex. *Pediatrics.* 2006;118(2):e488-500. [\[Crossref\]](#)
3. Thyen U, Lanz K, Holterhus PM, Hiort O. Epidemiology and initial management of ambiguous genitalia at birth in Germany. *Horm Res.* 2006;66(4):195-203. [\[Crossref\]](#)
4. Swain A, Lovell-Badge R. Mammalian sex determination: a molecular drama. *Genes Dev.* 1999;13(7):755-767. [\[Crossref\]](#)
5. McLaren A. Gonad development: assembling the mammalian testis. *Curr Biol.* 1998;8(5): R175-177. [\[Crossref\]](#)
6. Capel B. The battle of the sexes. *Mech Dev.* 2000;92(1):89-103. [\[Crossref\]](#)
7. Shawlot W, Behringer RR. Requirement for Lim1 in head-organizer function. *Nature.* 1995;374(6521):425-430. [\[Crossref\]](#)
8. Fujii T, Pichel JG, Taira M, Toyama R, Dawid IB, Westphal H. Expression patterns of the murine LIM class homeobox gene lim1 in the developing brain and excretory system. *Dev Dyn.* 1994;199(1):73-83. [\[Crossref\]](#)
9. Birk OS, Caslano DE, Wassif CA, et al. The LIM homeobox gene Lhx9 is essential for mouse gonad formation. *Nature.* 2000;403(6772):909-913. [\[Crossref\]](#)
10. Hammer GD, Ingraham HA. Steroidogenic factor-1: its role in endocrine organ development and differentiation. *Front Neuroendocrinol.* 1999;20(3):199-223. [\[Crossref\]](#)
11. Miller-Hodges E, Hohenstein P. WT1 in disease: shifting the epithelial-mesenchymal balance. *J Pathol.* 2012;226(2):229-240. [\[Crossref\]](#)
12. MacLaughlin DT, Donahoe PK. Sex determination and differentiation. *N Engl J Med.* 2004;350(4):367-378. [\[Crossref\]](#)
13. Ostrer H, Huang HY, Masch RJ, Shapiro E. A cellular study of human testis development. *Sex Dev.* 2007;1(5):286-292. [\[Crossref\]](#)
14. Eid W, Opitz L, Bignon-Laubert A. Genome-wide identification of CBX2 targets: insights in the human sex development network. *Mol Endocrinol.* 2015;29(2):247-257. [\[Crossref\]](#)
15. Kucia M, Jankowski K, Reza R, et al. CXCR4-SDF-1 signalling, locomotion, chemotaxis and adhesion. *J Mol Histol.* 2004;35(3):233-245 [\[Crossref\]](#)
16. Capel B, Albrecht KH, Washburn LL, Eicher EM. Migration of mesonephric cells into the mammalian gonad depends on SRY. *Mech Dev.* 1999;84(1-2):127-131. [\[Crossref\]](#)
17. Schmahl J, Eicher EM, Washburn LL, Capel B. Sry induces cell proliferation in the mouse gonad. *Development.* 2000;127(1):65-73. [\[Crossref\]](#)
18. Croft B, Ohnesorg T, Hewitt J, et al. Human sex reversal is caused by duplication or deletion of core enhancers upstream of SOX9. *Nat Commun.* 2018;9(1):5319. [\[Crossref\]](#)
19. Grinspon RP, Rey RA. Molecular Characterization of XX Maleness. *Int J Mol Sci.* 2019; 20(23):6089 [\[Crossref\]](#)
20. Osterwalder M, Barozzi I, Tissières V, et al. Enhancer redundancy provides phenotypic robustness in mammalian development. *Nature.* 2018;554(7691):239-243. [\[Crossref\]](#)
21. Bashamboo A, McElreavey K. Human sex-determination and disorders of sex-development (DSD). *Semin Cell Dev Biol.* 2015;45:77-83. [\[Crossref\]](#)
22. Oréal E, Mazaud S, Picard JY, Magre S, Carré-Eusébe D. Different patterns of anti-Müllerian hormone expression, as related to DMRT1, SF-1, WT1, GATA-4, Wnt-4, and LHX9 expression, in the chick differentiating gonads. *Dev Dyn.* 2002;225(3):221-232. [\[Crossref\]](#)
23. LaVoie HA. The role of GATA in mammalian reproduction. *Exp Biol Med (Maywood).* 2003; 228(11):1282-1290. [\[Crossref\]](#)
24. Macdonald J, Kilcoyne KR, Sharpe RM, et al. DMRT1 repression using a novel approach to genetic manipulation induces testicular dysgenesis in human fetal gonads. *Hum Reprod.* 2018; 33(11):2107-2121. [\[Crossref\]](#)
25. Ohnesorg T, Vilain E, Sinclair AH. The genetics of disorders of sex development in humans. *Sex Dev.* 2014;8(5):762-772. [\[Crossref\]](#)
26. Ludbrook LM, Harley VR. Sex determination: a "window" of DAX1 activity. *Trends Endocrinol Metab.* 2004;15(3):116-121. [\[Crossref\]](#)
27. Svechnikov K, Landreh L, Weisser J, et al. Origin, development and regulation of human Leydig cells. *Horm Res Paediatr.* 2010;73(2):93-101. [\[Crossref\]](#)
28. Stukenborg JB, Colón E, Söder O. Ontogenesis of testis development and function in humans. *Sex Dev.* 2010;4(4-5):199-212. [\[Crossref\]](#)
29. Wilhelm D, Palmer S, Koopman P. Sex determination and gonadal development in mammals. *Physiol Rev.* 2007;87(1):1-28. [\[Crossref\]](#)
30. Del Valle I, Buonocore F, Duncan AJ, et al. A genomic atlas of human adrenal and gonad development. *Wellcome Open Res.* 2017;2:25. [\[Crossref\]](#)
31. Parma P, Radi O, Vidal V, et al. R-spondin1 is essential in sex determination, skin differentiation and malignancy. *Nat Genet.* 2006; 38(11): 1304-1309. [\[Crossref\]](#)
32. Bignon-Laubert A, Konrad D. WNT4 and sex development. *Sex Dev.* 2008;2(4-5):210-218. [\[Crossref\]](#)
33. Veitia RA. FOXL2 versus SOX9: a lifelong "battle of the sexes." *Bioessays.* 2010;32(5):375-380. [\[Crossref\]](#)
34. Yatsenko SA, Rajkovic A. Genetics of human female infertility. *Biol Reprod.* 2019;101(3):549-566. [\[Crossref\]](#)
35. Jossen N, Di Clemente N, Gouédard L. Anti-Müllerian hormone and its receptors. *Mol Cell Endocrinol.* 2001;179(1-2):25-32. [\[Crossref\]](#)
36. Siiteri PK, Wilson JD. Testosterone formation and metabolism during male sexual differentiation in the human embryo. *J Clin Endocrinol Metab.* 1974;38(1):113-125. [\[Crossref\]](#)
37. Emmen JMA, McLuskey A, Adham IM, Engel W, Grootegoed JA, Brinkmann AO. Hormonal control of gubernaculum development during testis descent: Gubernaculum outgrowth in vitro requires both insu-

- lin-like factor and androgen. *Endocrinology*. 2000;141(12):4720-4727. **[Crossref]**
38. Robboy SJ, Kurita T, Baskin L, Cunha GR. New insights into human female reproductive tract development. *Differentiation*. 2017;97:9-22. **[Crossref]**
39. Du H, Taylor HS. The Role of Hox Genes in Female Reproductive Tract Development, Adult Function, and Fertility. *Cold Spring Harb Perspect Med*. 2015;6(1):a023002. **[Crossref]**
40. MacLeod DJ, Sharpe RM, Welsh M, et al. Androgen action in the masculinization programming window and development of male reproductive organs. *Int J Androl*. 2010;33(2):279-287. **[Crossref]**

BÖLÜM 4

CİNSİYET GELİŞİM BOZUKLUKLARININ

SINIFLANDIRILMASI

Bahar ÖZCABI

Cinsiyet Gelişim Bozukluklarının Sınıflandırılması

Disorders of Sex Development: Classification

BÖLÜM HAKKINDA

Cinsiyet gelişim bozuklukları (CGB) kromozomal, gonadal veya anatomik olarak cinsiyet gelişiminin olağan olmadığı, doğumsal bir bozukluk grubudur. Olgular, doğum sonrası dış genital organların belirsizliği nedeniyle, ileri yaşlarda ise virilizasyon, ergenlikte gecikme/hipogonadizm ve/veya kısırlık ile karşımıza çıkabilir. Bulguların erken tanınması ve zaman kaybetmeden tanının konması çok önemlidir. 2006 yılında yayımlanan uzlaşılı doğrultusunda cins kromozomlarına bağlı CGB, 46,XY CGB ve 46,XX CGB olarak üç ana grupta sınıflandırılmaktadır. Olguların tanı ve yönetimi ekip yaklaşımı gerektirir.

Anahtar kelimeler: Cinsiyet gelişimi, gonad, kuşkulu genital yapı

ABOUT the CHAPTER

Disorders of sex development (DSDs) are defined as congenital conditions within which the development of chromosomal, gonadal or anatomic sex is atypical. The cases with DSDs may present with ambiguous genitalia at birth, and, with virilization, delayed puberty/hypogonadism and/or infertility in older ages. It is crucial to recognize the findings as soon as possible and to diagnose without wasting time. According the Consensus Statement published in 2006, DSDs are classified into three main groups as sex chromosomes DSD, 46,XY DSD and 46,XX DSD. Diagnosis and management of these cases require a team approach.

Keywords: Sex development, gonad, ambiguous genitalia


Giriş

Cinsiyet gelişim bozuklukları (CGB) kromozomal, gonadal veya anatomik olarak cinsiyet gelişiminin olağan olmadığı, doğumsal bozukluk grubudur.¹ Cinsiyet gelişiminin iki önemli aşaması cinsiyetin belirlenmesi (sex determination) ve cinsiyet farklılaşmasıdır (sex differentiation). Cinsiyetin belirlenmesini cinsiyet kromozomları yönetir: özellikle Y kromozomunun kısa kolunda yer alan "sex-determining region Y" (SRY), erkek yönünde gelişimi başlatan önemli bir transkripsiyon faktörüdür. Her iki cinsiyette de embriyonel dönemde bipotansiyel olan gonadların, over veya testis yönünde gelişmesi "cinsiyetin belirlenmesi", gonadlardan salınan hormonların etkisi ile iç ve dış genital yapının şekillenmesi ise "cinsiyetin farklılaşması" olarak tanımlanır.^{1,2} Bu nedenle CGB, genler, gelişimsel programlama ve/veya hormonlardaki değişiklikler ile ilişkilendirilebilir. Etkilenen bireyler, doğumda dış genital organların belirsizliği nedeniyle ya da ileri yaşlarda virilizasyon, ergenlikte gecikme/hipogonadizm ve /veya kısırlık ile tanı alabilir²

Günümüzde CGB, 2006 yılında yayımlanan uzlaşılı doğrultusunda cins kromozomlarına bağlı CGB, 46,XY CGB ve 46,XX CGB olarak üç ana grupta sınıflandırılmaktadır. Sınıflama Tablo 1'de özetlenmiştir.^{1,3}

Bulguların erken tanınması ve zaman kaybetmeden tanının konması çok önemlidir. Öykü, fizik bakı bulguları, laboratuvar ve radyolojik incelemeler tanının konmasında oldukça yardımcıdır. Cinsel Cinsiyet gelişim bozukluğu bulunan olgularda hormon üretimi ve mevcut anatomik yapıların özellikleri ile hangi aşamada etkilenme olduğunu anlamak için kromozom, gonad, hormon sentez ve etki durumlarının değerlendirilmesi gerekir. Öncelikle yaşamı tehdit eden durumlar irdelenmeli, sonrasında en hızlı şekilde karyotip analizi, ilişkili hormon düzeyleri ve etiyojolojiye yönelik diğer incelemeler yapılmalıdır.¹⁻³ Kesin tanı ve yönetimi ekip yaklaşımı gerektirir.⁴



Bahar Özcabi 

Ataşehir Acıbadem ve Bakırköy Acıbadem Hastaneleri, Çocuk Endokrinoloji Bölümü, İstanbul, Türkiye
E-posta: bahar.ozcabi@acibadem.com

Bu bölümü alıntıyla / Cite this chapter as:
Özcabi B. Cinsiyet gelişim bozukluklarının sınıflandırılması. Evliyaoğlu SQ, Bingöl Çağlayan RH, Söylet Y. ed. *Cinsiyet Gelişim Bozuklukları* içinde. İstanbul:İÜC Yayınevi; 2024: 18-22.



CC BY 4.0: Telif hakkı yazarlardadır. Bu kitabın içeriği Creative Commons Atıf 4.0 Uluslararası lisans altında lisanslanmıştır.

Cinsiyet Gelişim Bozuklukları

CGB'nin önemli bir kısmı daha yenidoğan döneminde belli olur. Bir yenidoğanda:

1. Belirgin kuşkulu genital yapı (ör: kloaka ekstrofisi),
2. Kliteromegali, posterior labial füzyon veya inguinal/labial kütlenin eşlik ettiği dişi görünümünde genital yapı,
3. İki taraflı inmemiş testis, mikropenis, izole perineal hipospadias veya inmemiş testis ile birlikte hafif hipospadiasın eşlik ettiği erkek görünümünde dış genital yapı,
4. Ailede CGB öyküsü (ör: komplet androjen duyarsızlığı),
5. Doğum öncesi karyotip inceleme sonucu ile uyumsuz dış genital yapı varlığında CGB'den şüphe edilmelidir.

1. Daha önce farkedilmemiş kuşkulu genital yapı,
2. Dişi görünümünde olan bir olguda kasık fıtığı,
3. Gecikmiş veya tamamlanmamış ergenlik,
4. Dişi görünümünde olan bir olguda virilizasyon,
5. Primer amenore,
6. Erkek görünümünde olan bir olguda meme gelişimi,,
7. Erkek görünümünde olan bir olguda gros veya siklik hematüri

varlığında CGB'den şüphe edilmelidir. Özgeçmiş ve soygeçmiş ayrıntılı olarak irdelenmelidir. Genel fizik muayene bulguları, cinsel yapı ve varsa dismorfik özellikler değerlendirilerek kaydedilmelidir.¹ Kuşkulu cinsel yapı varlığında kullanılan terminoloji Tablo 2'de özetlenmiştir.⁵

Daha büyük çocuklarda ve genç yetişkinlerde ise;

Tablo 1. Cinsiyet gelişim bozuklukları (CGB) sınıflaması^{1,3}

Cins kromozomlarına bağlı CGB	46,XY CGB	46,XX CGB
1-47,XXY (Klinefelter sendromu ve varyantları)	1-Gonad (testis) gelişim bozuklukları: Tam (Swyer sendromu) / Kısmi gonadal disgenezi (SRY, SOX9, SF1, WT1, DHH vb.)	1-Gonad (tover) gelişim bozuklukları: Gonadal disgenezi
2-45,X (Turner sendromu ve varyantları)	Ovotestiküler CGB	Ovotestiküler CGB
3-45,X/46,XY (miks gonadal disgenezi, ovotestiküler CGB)	Testiküler regresyon	Testiküler CGB (SRY+, dup SOX9, RSP01,vb)
4-46,XX/46,XY (kimerizm, ovotestiküler CGB)	2-Androjen sentez veya etkisinde yetersizlik: a) Androjen sentez bozuklukları: LH reseptör mutasyonları Smith-Lemli Opitz sendromu StAR geni mutasyonları CYP11A1 geni mutasyonları 3- HSD 2 geni (HSD3B2) mutasyonları P450 oksidoredüktaz geni (POR) mutasyonları 17 -hidroksilaz/17,20-liyaz geni mutasyonları (CYP17) 17- HSD geni (HSD17B3) mutasyonları 5- redüktaz 2 enzim eksikliği (SRD5A2) b) Androjen etkisinde azalma Androjen duyarsızlık sendromu İlaç ve çevresel etmenler	2-Androjen fazlalığı: a) Fetal: 3b-hidroksisteroid dehidrojenaz 2 gen mutasyonları (HSD3B2) 21-hidroksilaz (CYP21A2) P450 oksidoredüktaz (POR) 11b-hidroksilaz (CYP11B1) Glukokortikoid reseptör mutasyonları c) Fetoplazental: Aromataz (CYP19) eksikliği Oksidoredüktaz (POR) eksikliği d) Anne: Maternal virilizan tümörler (ör:luteomalar) Androjenik ilaçlar
	3-Diğer Erkek genital gelişiminde sendromik birliktelik (Kloaka anomalileri, Robinow, Aarskog, El-Ayak-Genitalya, popliteal pterigium, vb) Persistan Mülleriyan kanal sendromu Vanishing testis sendromu İzole hipospadias (CXorf6) Konjenital hipogonadotropik hipogonadizm Kriptorşidizm (INSL3, GREAT) Çevresel etkiler	3-Diğer Sendromik birliktelik (ör:kloaka anomalileri) Mülleriyan agenezi/hipoplazi (ör: MURCS) Rahim anormallikleri (ör: MODY5) Vajinal atrezi (ör McKusick Kaufman) Labial yapışıklıklar

Tablo 2. Kuşkulu genital yapı varlığında kullanılan terminoloji⁵

Kız çocuk	Kuşkulu genital yapı	Erkek çocuk
Klitoris	Fallus	Penis
Labia	Kıvrımlar	Skrotum
Overler	Gonadlar	Testis
Vajina, üretra	Ürogenital sinüs	Üretra

Çıkar Çatışması: Yazar çıkar çatışması bildirmemiştir.

Hakem Değerlendirmesi: Dış bağımsız

Peer-review: Externally peer-reviewed.

Declaration of Interests: The author declares that there are no competing interests.

Kaynaklar

1. Lee PA, Houk CP, Ahmed SF, Hughes IA; International Consensus Conference on Intersex organized by the Lawson Wilkins Pediatric Endocrine Society and the European Society for Paediatric Endocrinology. Consensus statement on management of intersex disorders. International Consensus Conference on Intersex. *Pediatrics*. 2006;118(2):e488-500. [\[Crossref\]](#)
2. Witchel SF Disorders of sex development. *Best Pract Res Clin Obstet Gynaecol*. 2018;48:90-102. [\[Crossref\]](#)
3. Hughes IA. Disorders of sexdevelopment: a new definition and classification. *Best Pract Res Clin Endocrinol Metab*. 2008; 22(1):119-134 [\[Crossref\]](#)
4. Lee PA, Nordenström A, Houk CP, Ahmed SF, Auchus R, Baratz A, Baratz Dalke K, Liao LM, Lin-Su K, Looijenga LH 3rd, Mazur T, Meyer-Bahlburg HF, Mouriquand P, Quigley CA, Sandberg DE, Vilain E, Witchel S; Global DSD Update Consortium. Global disorders of sex development update since 2006: Perceptions, approach and care. *Horm Res Paediatr*. 2016;85(3):158-180. [\[Crossref\]](#)
5. Hatipoğlu N. *Kuşkulu genitalya gösteren yenidoğanın değerlendirilmesi. Yenidoğan dönemi endokrin hastalıkları* (Ed. Kurtoğlu S) Nobel Tıp Kitapevi 2011; s. 363-385

BÖLÜM 5

CİNSEL GELİŞİM

BOZUKLUKLARINDA TANI

Bahar ÖZCABI
Aydilek DAĞDEVİREN ÇAKIR

Cinsel Gelişim Bozukluklarında Tanı

Diagnosis of Sexual Developmental Disorders

BÖLÜM HAKKINDA

Cinsel gelişim bozukluğu olan çocukların tanısı ve tedavisi hekimler için zorlayıcı olabilmektedir. Örtüşen fenotipik özellikler, genetik heterojenite, cinsiyet ataması gibi psikososyal yönler ve cerrahi müdahale gerekliliği gibi durumlar tanı ve tedaviyi karmaşık hale getirmektedir. Kesin tanıya ulaşmak, bireyselleştirilmiş tedavi yapılabilmesi, uygun genetik danışmanlığın verilebilmesi, doğurganlık olasılığı ve tümör gelişim riskinin belirlenmesi açısından oldukça önemlidir. Hastanın ilk muayenesi son derece önemli olup, hekimin öncelikle şüphelenmesi, sonrasında ayrıntılı anamnez ve fizik muayene, gerekli laboratuvar, görüntüleme ve genetik değerlendirmeler ile tanıya yönelik planlamayı gerçekleştirmesi gerekmektedir. Bu bölümde bu süreçler detaylı olarak anlatılacaktır.

Anahtar kelimeler: Cinsel gelişim bozukluğu, kuşkulu genitalya, CGB yönetimi

ABOUT the CHAPTER

The diagnosis and management of patients with sexual developmental disorders is challenging for clinicians. Overlapping phenotypes, genetic heterogeneity, psychosocial aspects such as gender assignment, and surgery management complicate diagnosis and management. Reaching a specific diagnosis is essential for individualised management, genetic counselling, and prognostic prediction of fertility and for the risk of tumour development. The first examination of the patient is extremely important, and the physician must first suspect the disease and then carry out a diagnostic plan with detailed anamnesis and physical examination, laboratory, imaging and genetic evaluations. In this section, all these aspects will be discussed in detail.

Keywords: Sexual developmental disorders, Ambiguous genitalia, Management of DSD



Giriş

Cinsiyet gelişim bozukluğu olan olgularda bulguların erken fark edilmesi ve tanının vakit kaybedilmeden konulması gerekmektedir. Erken tanı özellikle konjenital adrenal hiperplazi (KAH) olgularında hayati önem taşımaktadır. Erken tanı cinsel kimlik gelişim süreci için de oldukça önemlidir. Olgular tanı için gerekli tüm tetkiklerin yapılabilmesi, tedavi ve izlemlerinin gerçekleştirilebileceği, özellikle Çocuk Endokrinoloji ve Çocuk Psikiyatrisi başta olmak üzere Çocuk Üroloji ya da Çocuk Cerrahisi bulunan referans bir merkezde izlenmelidir. Seçilecek cinsiyet ve tedavi protokolü konunun uzmanlarından oluşan bu multidisipliner ekip tarafından belirlenmelidir.

Tanı süreci ayrıntılı bir öykü ve fizik muayeneyi takiben uygun laboratuvar ve görüntüleme yöntemlerinden elde edilen sonuçlar ile tamamlanacaktır.

Öykü Alma

Cinsel gelişim bozukluğu olan bir bebek ile karşılaşıldığında detaylı aile öyküsü alınmalıdır. Ailede benzer bir klinik tablo olup olmadığı ve anne- baba arasındaki akrabalık durumu sorgulanmalıdır. Anamnezde ailede yenidoğan döneminde açıklanamayan ölüm veya genital anomali varlığı, su-tuz kaybı öyküsü, anormal puberte gelişimi, amenore veya infertilite öyküsü araştırılmalıdır. İnfertilite, prematüre ovaryen yetersizlik ve jinekomasti, bazı CGB'larının daha hafif fenotiplerinin göstergesi olabilir. Annede gebelikte maternal virilizasyon varlığı ve androjen veya potansiyel endokrin bozuculara maruziyet

Bahar Özcabi¹ ID
Aydilek Dağdeviren Çakır² ID

¹Ataşehir Acıbadem ve Bakırköy Acıbadem Hastaneleri, Çocuk Endokrinoloji Bölümü, İstanbul, Türkiye

²SBÜ Şişli Hamidiye Etfal Eğitim ve Araştırma Hastanesi, Çocuk Sağlığı ve Hastalıkları Bölümü, Çocuk Endokrinoloji ve Diyabet Kliniği, İstanbul, Türkiye

E-posta: bahar.ozcabi@acibadem.com
aydi.dagdeviren@hotmail.com

Bu bölümü alıntıyla / Cite this chapter as:
Özcabi B, Dağdeviren Çakır A. Cinsel gelişim bozukluklarında tanı. Evliyaoğlu SÖ, Bingöl Çağlayan RH, Söylet Y. ed. *Cinsiyet Gelişim Bozuklukları*. İstanbul: İÜC Yayınevi; 2024: 22-36.



CC BY 4.0: Telif hakkı yazarlardadır. Bu kitabın içeriği Creative Commons Atıf 4.0 Uluslararası lisans altında lisanslanmıştır.

sorgulanmalıdır. Ayrıca, yardımcı üreme tekniği uygulanma durumu ve varsa antenatal dönemde yapılmış olan test sonuçları (karyotip vb.) sorulmalıdır. Öykü alınırken, ailenin sosyal durumu ve mevcut durumu algılama düzeyi de değerlendirilmelidir¹.

Fizik İnceleme

Fizik inceleme sırasında, fallusun boyutu ve şekli, dış genital organların simetrik olup olmadığı, ele gelen gonadların varlığı ve gonadların konumu dikkatli değerlendirilmelidir. Üretral açıklığın yeri, perinide tek veya iki açıklık varlığı, labioskrotal kıvrımların füzyon derecesi, skrotal ruga görüntüsü, anogenital oran ve pigmentasyon varlığı kaydedilmelidir.

Dış genital yapı değerlendirilirken gonad varlığı dikkatlice incelenmelidir. Palpe edilen gonad sıklıkla testistir ve karakteristik olarak ovoid yapıdadır. Fakat nadiren over, ovotestis ve hatta uterus labioskrotal kıvrımlar içinde bulunabilir. Dış genital yapının simetrik veya asimetrik oluşu da kuşkulu genital etiyojisine dair ipucu verebilir. Asimetrik dış genital yapı ovotestiküler veya 45,X/46,XY CGB'ye işaret eder¹.

Penis boyutu değerlendirilirken, penis gergin halde iken, pubik ramus hizasından glans penisin ucuna kadar olan mesafe ölçülmelidir. Term erkek bebekte, ortalama penis gergin boyu (PGB) 3,5±0,7 cm, ortalama penis çapı ise 1,1±0,2 cm'dir; alt sınır 2 cm (-2,5 SD)'dir. Zamanında doğan kız bebeklerde klitoris uzunluğunun >8-9 mm olması klitoromegali olarak değerlendirilmelidir.^{3,4} Prematüre yenidoğanlarda, labia majoralarda yağ dokusu yeterince gelişmediği için klitoris normalden daha belirgin görülebileceği göz önünde bulundurulmalıdır.

Fallusta minimal genişleme ve labioskrotal kıvrımlarda hafif posterior füzyon birlikteliği, 46,XX bireyde hafif virilizasyonun göstergesi olabileceği gibi, 46,XY bireyde yetersiz maskülenizasyonun ağır formu da olabilir. Benzer şekilde, fallik büyüme ile birlikte labioskrotal kıvrımları tama yakın füzyonu 46,XY bireyde yetersiz maskülenizasyonun hafif bir formu olabileceği gibi, 46,XX bireyde ağır virilizasyonun göstergesi de olabilir. Bu nedenle, tek başına dış genitalyanın maskülenizasyon derecesi tanı hakkında bilgi sağlamaz, ancak karyotip bilindiğinde anomalinin boyutu hakkında bilgi verir¹.

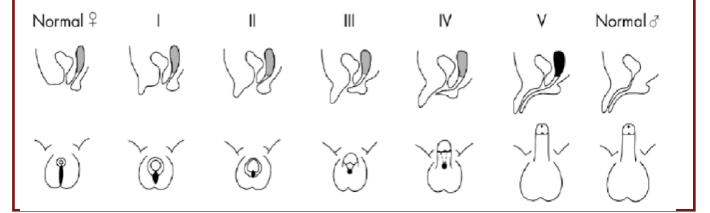
Üretral açıklığın yeri, doğrudan inspeksiyonla, idrar akışını gözlemleyerek veya gerekli durumlarda kateter yerleştirilerek tespit edilmelidir. İdrar çıkışı gözlemlenirken, idrar akışının kuvveti, çapı ve yönü not edilmelidir. Yerleştirilen kateterin konumu da önemli bilgiler sağlar. Anal açıklığa doğru yönelen ve perineal cilt altında elle hissedilen kateter, sıklıkla virilize 46,XX olguda gözlenen ürogenital sinüs varlığına işaret eder. Kateterin öne doğru yönelmesi ve palpe edilmiyor olması ise penil üretranın göstergesidir⁵.

Anogenital oran, anüs ile posterior forset arasındaki mesafenin anüs ile fallus tabanı arasındaki mesafeye bölünmesiyle ölçülür ve bu oranın >0,5 olması, androjenik etki ile gelişen posterior labial füzyona işaret eder⁶.

46,XX cinsiyet gelişim bozukluğu olgularında virilizasyon derecelendirilmesinde Prader Skorlaması⁷(Şekil 1, Tablo 1), 46,XY cinsiyet gelişim bozukluğu olgularında ise maskülenizasyonun

yetersizliğinin derecelendirilmesinde Sinneceer ya da Quigley sınıflaması⁸ (Şekil 2, Tablo 2) sıklıkla kullanılmaktadır. Kullanılan bu skorlama sistemleri normal olmayan dış genital yapıyı standart ölçülere göre tarif etmekte yetersiz kalmaktadır. Avrupa'da çok merkezli yapılan bir çalışma ile oluşturulan dış genital yapı skorlama sistemi ile her iki cinsiyetteki CGB olgularının standart olarak değerlendirilebileceği önerilmiştir. Bu skorlama sisteminde labioskrotal füzyon derecesi, genital tübertülün uzunluğu, üretra metausunun konumu ile sağ ve sol gonadların ayrı ayrı yerleri olmak üzere toplam 5 kritere göre dış genital yapı skoru elde edilmektedir. Bu skorlama sistemine göre toplam puan 0-12 puan arası olarak belirlenmiştir. Dış genital yapı toplam puanı 0=normal dişi, 12=normal erkek dış genital yapısı olarak kabul edilir. Bu skorlama sistemi her iki cinsiyette ve preterm bebeklerde de kullanılabilen ve olguların standart şekilde değerlendirilmesini sağlamaktadır. Tablo 3'te dış genital yapı skorlama tablosu verilmiştir⁹.

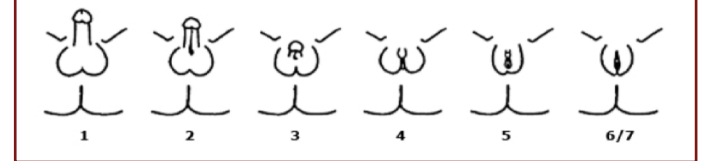
Şekil 1. Prader Skorlama Sistemi



Tablo 1. Prader Skorlama Sistemi

1	Labial füzyon olmaksızın klitoromegali
2	Klitoromegali ve posterior labial füzyon
3	Daha belirgin klitoromegali, tek ürogenital açıklık, tama yakın labial füzyon
4	Daha büyük fallik klitoris, klitoris tabanına açılan fallik klitoris, tam labial füzyon
5	Penil klitoris, falusun ucuna açılan üretra ve skrotum benzeri labia (Gonadların palpe edilmediği erkek görünümde dış genitelya)

Şekil 1. Prader Skorlama Sistemi



Tablo 2. Quigley Evrelemesi

1	Normal maskülenizasyon
2	Erkek fenotip egemen, hafif düzeyde virilizasyon yetersizliği (izole hipospadias)
3	Erkek fenotip egemen, ağır düzeyde virilizasyon yetersizliği (mikropenis, penoskrotal hipospadias, bifid skrotum ve/veya kriptorşidizm)
4	Ağır kuşkulu genitelya, ara boyda fallus, ayrık labioskrotal kıvrımlar, tek perineal açıklık
5	Minimal virilize dişi fenotip, posterior labial füzyon, klitoromegali
6/7	Dişi fenotip, pubik kıllanma varlığı (evre 6), pubik kıllanma yokluğu (Evre 7)

Tablo 3. Dış Genital Yapı Skoru

DGS	Labioskrotal Füzyon	Genital Tüberkül Uzunluğu (mm)	Üretral Metaus Yeri	Sağ Gonad Yeri	Sol Gonad Yeri
3	Tam Füzyon	>31	GT ucunda		
2,5		26-30	Koronal glandüler		
2			GT boyunca		
1,5	Posterior Füzyon	21-25	GT Tabanında	Labioskrotal	Labioskrotal
0,5				İnguinal	İnguinal
0	Füzyon yok	<10	Perineal	Palpe edilmiyor	Palpe edilmiyor

DGS: Dış genital yapı skoru GT: Genital Tüberkül

Kuşkulu genital yapı, bir sendromun bileşeni olarak da ortaya çıkabileceğinden, olgulara eşlik edebilecek anomaliler açısından tam bir sistemik inceleme yapılmalıdır. Dismorfik yüz görünümü, iskelet anomalisi olup olmadığı değerlendirilmelidir. Genital yapıda anormallikler ile seyreden sendromlar tablo 4'te özetlenmiştir.¹⁰ Genital veya meme başı hiperpigmentasyonu konjenital adrenal hiperplazi (KAH) için uyarıcı olabilir. Bilateral inmemiş testisi olan olgularda KAH mutlaka dışlanmalıdır.

Tablo 4. Genital yapıda anormallikler seyreden sendromlar

Hipospadias/ Bifid skrotum	Aniridi-Wilms tümör birlirteliği 4p, 11q, 13q delesyonları Mesane ekstrofisi sekansı Fraser sendromu Fryn sendromu Smith-Lemli Opitz sendromu Triploidi sendromu
Mikropenis	Anensefali sekansı Carpenter sendromu CHARGE birlirteliği 9p, 18q delesyonları 4p duplikasyon sendromu Noonan sendromu
Kriptorşidi	Prader-Willi sendromu Aarskog sendromu Carpenter sendromu 4p, 5p, 9p, 11q, 13q, 18q delesyonları 3q, 4p, 10q, 15q duplikasyonları Distal artrogripozis sendromu Kloaka ekstrofisi sekansı Fraser sendromu Freeman-Sheldon sendromu Miller-Dieker sendromu Noonan sendromu Robinow sendromu Rubinstein-Taybi sendromu

Tablo 4. Genital yapıda anormallikler seyreden sendromlar (devamı)

Kriptorşidi	Smith-Lemli-Opitz sendromu Triploidi sendromu Trizomi 9 mozaik sendromu Trizomi 13 ve Trizomi 18 Weaver sendromu
Labia majorların hipoplazisi	9p, 18q delesyonları Prader-Willi sendromu Robinow sendromu Trizomi 18 sendromu

Laboratuvar Çalışmaları

Cinsel gelişim bozukluğu ile başvuran bir bebekte her zaman KAH olasılığı akılda tutulmalıdır. Kan biyokimyası ve vital bulgular öncelikle değerlendirilmeli ve KAH düşünülen olgularda uygun tedavi erken dönemde başlanmalıdır.

Cinsel gelişim bozukluğu şüphesi olan olgular değerlendirilirken algoritmalar doğrultusunda aşamalı incelemeler yapılmalıdır. Birinci basamak değerlendirmede serum 17-OH Progesteron (17OHP), AMH, testosteron, dihidrotestosteron, androjenler, kortizol, androstenedon, gonadotropin düzeyleri ile birlikte serum elektrolitleri çalışılmalı, ilişkili renal anomaliler açısından idrar tetkiki yapılmalıdır.

Steroid hormon konsantrasyonlarının paterni, steroidogenezdeki spesifik kusurlar için ipucu sağlar. 21-hidroksilaz eksikliğinden kaynaklanan KAH tanısı, yüksek 17-OHP konsantrasyonlarının bulunmasıyla doğrulanır. Tipik olarak, 17-OHP konsantrasyonları etkilenen yenidoğanlarda 3500-5000 ng/dl'den daha yüksektir. 11. 11 β- hidroksilaz eksikliğinde 11-deoksikortizol ve 17-OHP düzeyleri artmakta, 3 β- hidroksi steroid dehidrogenaz eksikliğinde ise tipik olarak pregnelon, 17-OH pregnelon ve DHEA konsantrasyonları artmaktadır. Konjenital lipoid adrenal hiperplazisi ve CYP11A1 mutasyonu olan hastalarda ise steroid konsantrasyonları düşüktür. 12. Serum 17-OHP düzeyi diğer steroid sülfatlar ile çapraz reaksiyonun neden olabileceği yanlış pozitif sonuç riski nedeniyle postnatal 48-72 saatten önce ölçülmemelidir. 5. Tuz kaybettirici KAH tablosunda, yaşamın ilk 4 gününde serum elektrolitlerinin normal olabileceği, adrenal krizin sıklıkla 2. haftadan sonra ortaya çıkacağı bilinmelidir. Klinik olarak KAH düşünülen olgularda, KAH tanısı dışlanana kadar 24-48 saat aralıklarla elektrolit takibi yapılmalıdır. Tuz kaybettiren KAH düşünülen olgularda elektrolitler ile birlikte plazma renin aktivitesi (PRA) değerlendirilmelidir. Daha hafif KAH formları veya adrenal steroidogenezini etkileyen diğer bozukluklarda tanıyı doğrulamak için ACTH uyarı testi gerekebilir¹¹.

Bir veya her iki gonad palpe edilebilirse, tarama çalışmalarının amacı erkek bebekte androjen sentezi ve androjen etkisinin yeterliliğini belirlemektir. Bebeklik döneminde LH, FSH ve testosteron konsantrasyonlarının belirlenmesi testislerin fonksiyonu ve HPG eksenini hakkında bilgi verir. Serum testosteron ölçümü ideal olarak bir haftalıktan sonra ve altı aylıktan önce yapılmalıdır. İntrauterin dönemde baskılanan gonadal aktivite nedeniyle, yaşamın ilk birkaç gününde bakılan testosteron düzeyi testis fonksiyonunun gerçek göstergesi olmayabilir. Zamanında

doğan bebeklerde testosteron seviyeleri yaklaşık bir haftalık iken yükselmeye başlar ve "mini puberte" döneminin başlangıcına işaret eder. Erkeklerde, serum testosteron düzeyi genellikle bir ila üç ay arasında zirve yapar ve mini-puberte yaklaşık altıncı ayda sona erer. Kızlarda ise mini puberte yaklaşık iki yaşında sona erer. Prematüre bebeklerin "mini puperte" aşamasına girmeleri daha uzun sürebilir. LH konsantrasyonunun $> 0,7$ mIU/mL'nin üzerine çıkması, mini puberteye girildiğini gösterir¹³. Mini-puberte döneminde yüksek LH düzeyi, testosteron veya estrojen sentez kusuru veya androjen duyarsızlığının göstergesi olabilir¹⁴.

Anti-müllerian hormon (AMH) düzeyi sertoli hücre işlevini gösterir. Konsantrasyonu cinsiyete göre farklılık gösterir, erkeklerde özellikle ilk 6 yılda yüksek iken, kızlarda ise düşük seviyededir. Ergenlik başlangıcından sonra, testosteron erkeklerde AMH üretimini baskılamaya başlarken ve foliküler gelişim kızlarda AMH üretiminde artışa yol açar^{15,16}. AMH düzeyi anorşi ve kriptorsidizm ayırımında yardımcı olabilir. Ek olarak, AMH düzeyinin 46,XY olguda erkek referans değerlerinin altında olması testiküler disgeneziye veya virilize 46, XX olguda testis dokusunun varlığına işaret eder. Yetersiz maskülenize 46, XY olguda AMH düzeyi tipik erkek referans aralığı içindeyse, bu durum izole testosteron veya dihidrotestosteron sentez bozukluğu veya androjen duyarsızlığı olduğunu gösterir¹⁷.

Testisin işlevini değerlendirmek için bazal testosteron ve dihidrotestosteron (DHT) düzeyi mini pubertede tanısal değer taşır da, ara dönemde testis fonksiyonlarını değerlendirmek için hCG uyarı testi yapmak gerekir. Gonadal disgenezi, Leydig hücre hipoplazisi, testosteron biyosentez kusurları ve androjenik yanıtını değerlendirmek için kullanılan doz ve dozlama sıklığı bir birinden farklı olan pek çok hCG uyarı testi protokolü mevcuttur¹⁸. Test öncesi ve test sonrasında androstenedion, testosteron ve DHT düzeyleri değerlendirilmelidir. Uyarı sonrası bu hormonların oranları, testosteron biyosentezindeki kusurları değerlendirmek için kullanılır. Uyarı sonrası, testosteron/androstenedion oranının bebeklerde 0.8'den düşük ve prepubertal ve adolesan hastalarda ise 1.0'dan düşük olması 17 β -hidroksisteroid dehidrojenaz-3 eksikliğini düşündürür¹⁹. Benzer şekilde hCG uyarı testi sonrası testosteron/DHT oranının 20'den büyük olması ise 5 α -redüktaz eksikliğini düşündürür²⁰. Fakat hCG uyarı testinin duyarlılığı ve özgüllüğünün düşük olduğu göz önünde bulundurulmalı, kesin tanı için genetik inceleme yapılmalıdır.

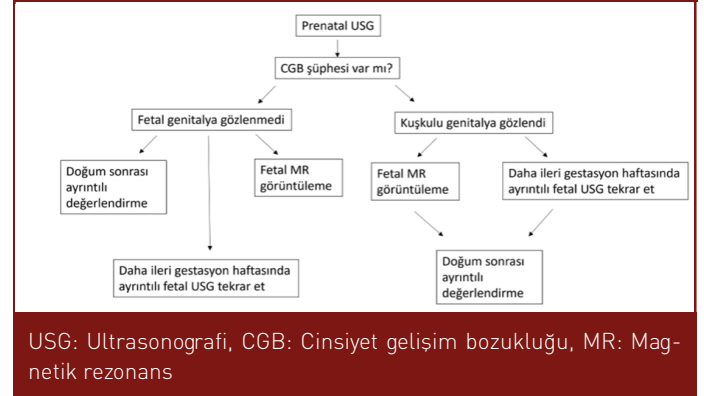
Görüntüleme Yöntemleri

Cinsel gelişim bozukluklarında fizik muayene bulgularını endoskopik görüntüleme ve radyolojik değerlendirme ile birleştirmek, gonadların yeri ve durumu, ürogenital sinüs ve müllerian yapıların varlığı, böbrek ve adrenal bez yapısı ile anatomisi hakkında bilgi sağlayacaktır. Ultrasonografi (USG) iç cinsel yapıyı görüntülemek için birincil yöntemdir. Genitografi üretra ve vajina anatomisini, ayrıca fistül varlığını değerlendirmek için kullanılabilir. Manyetik rezonans (MR) görüntüleme gonadları ve iç cinsel yapıyı değerlendirmek için ek bir seçenektir²¹.

Antenatal dönemde, cinsel yapının ultrasonografik değerlendirmesinin güvenilirliği, uzmanın deneyimi ve 14. gebelik haftasından itibaren ilerleyen gebelik yaşı ile artmaktadır. Gebeliğin ikinci trimesterinin erken dönemlerinde fetal cinsel

yapıyı değerlendirmek için, fetüsün bacakları fleksiyondayken en etkili görüntüleme düzlemi olan transvers görüntüye, ek olarak oblik ve/veya tanjansiyel görüntülerin eklenmesi gerekir. Erkek cinsel yapı, skrotal kese ile birlikte orta hatta, öne ve yukarıya doğru yönelmiş penisi temsil eden küçük, yarım daire biçimli bir yapı olarak görünür. İkinci trimesterin sonlarından itibaren testisler skrotum içinde görülebilir. Tipik erkek veya dişi cinsel yapı prenatal USG'de görülüyorsa veya prenatal karyotipleme ile USG arasında uyumsuzluk varsa, kuşkulu cinsel yapıdan şüphelenilmelidir. Bu gibi durumlarda, olası ilişkili anomalileri tespit etmek için kapsamlı inceleme yapılmalıdır. Ayrıca ilk USG bulgularına ve gebelik yaşına bağlı olarak, tekrarlayan prenatal US ve MR görüntüleme tetkikleri yapılabilir. MR görüntüleme, USG'ye göre daha aydınlatıcı görüntü verebilir. Antenatal görüntüleme akış şeması şekil 3'te özetlenmiştir²².

Şekil 3. CGB'de antenatal görüntüleme akış şeması

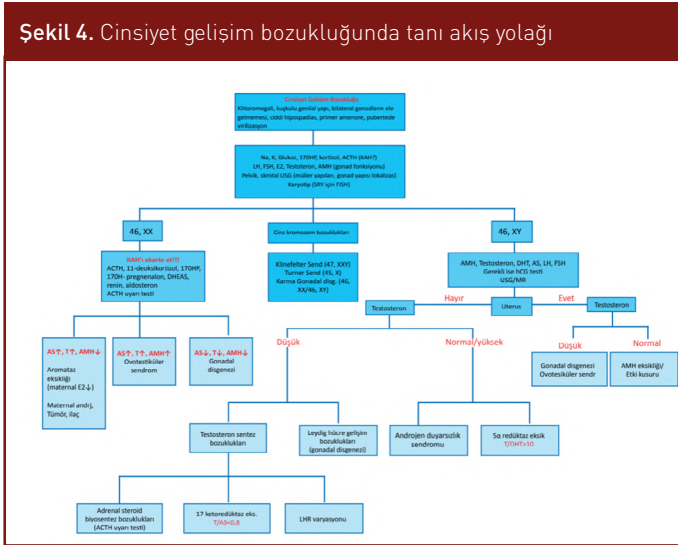

USG: Ultrasonografi, CGB: Cinsiyet gelişim bozukluğu, MR: Manyetik rezonans

Doğumdan sonra yapılan radyolojik görüntülemenin amacı, cinsel yapı ve organların anatomisini, adrenal bez, böbrek ve üriner sistemin yapı ve görünümünü, gerektiğinde terminal omurganın malformasyonlarını değerlendirmektir. Ultrasonografi, kolay erişilebilir olması ve sedasyon, radyasyon veya kontrast madde kullanımı gerektirmemesi nedeniyle en iyi seçenektir. Ancak USG, uzman deneyimine ve cihazın kalitesine bağlıdır. Genitografi, MR ve bilgisayarlı tomografi (BT) seçilmiş olgularda faydalı olabilecek ek görüntüleme yöntemleridir, ancak bu değerlendirmeler için laparoskopi ve genitoskopi/sistoskopi altın standarttır²¹.

GATA4 ve ZFP2 mutasyonlarına sahip 46,XY CGB'li bireylerde doğumsal kalp hastalıkları görülmektedir. 45,X/46,XY CGB'li olgularda kardiyovasküler patoloji, klinik fenotipten bağımsız olarak Turner sendromundakilere benzerdir. SOX9'daki veya düzenleyici bölgelerindeki kodlama ve yapı değişiklikleri, XX veya XY CGB'den ayrı olarak, kampomelik displaziye neden olabilir. Üst üriner sistem ve böbrek anomalileri hipospadias ve androjen duyarsızlığı sendromunda sporadik olarak rapor edilmiştir; bununla birlikte, bu durumların böbrek fonksiyonu ile ilgili uzun vadeli sonuçları büyük ölçüde bilinmemektedir. Ayrıca aspleni ve hipospleni, SF1 mutasyonlu bazı bireylerde rapor edilmiştir, ancak bu durumun işlevsel sonuçları belirsizdir²³.

Cinsel gelişim bozukluğu ile gelen olgulardaki tanısal akış yolağı şekil 4'de gösterilmiştir.

Şekil 4. Cinsiyet gelişim bozukluğunda tanı akış yolu¹

Genetik İncelemeler

Hızlı genetik tanı araçlarının gelişmesi, CGB'nin daha iyi anlaşılmasını sağladığı gibi olgulara kesin tanının konması, daha iyi bir genetik danışmanlık verilmesi ve üreme seçeneklerinin değerlendirilmesine de imkan tanımaktadır¹.

Olguların değerlendirmesinde mevcut yaklaşım şudur:

1. Acil metabolik-endokrin testler ve görüntüleme yöntemleri ile ek fenotipik bulguları ortaya koyma
2. Karyotip analizi veya çözünürlük gücü daha yüksek olan FISH (Fluorescence in situ Hybridisation) ve mikro-dizin (micro-array) yöntemleriyle cinsiyet kromozomunu hızla belirleme
3. Bilinen CGB genleri ile bağlantılı bölgelerdeki kopya sayısı değişikliklerini inceleme.

Tek aday (candidate) gen veya önceki fenotipik araştırmalardan toplanan bilgilere dayanarak oluşturulmuş bir gen paneli ile dizi analizi, genellikle genetik tanı sürecinin son adımındır. Alternatif tanı yaklaşımları da mevcuttur¹.

Cinsiyet Gelişim Bozukluğunun Genetik Tanısında Kullanılan Başlıca Yöntemler ve Özellikleri

Karyotipleme

Kromozomlar, DNA'nın hücre bölünmesi sırasında yoğunlaşarak oluşturduğu genetik birimlerdir. Karyotipleme, kromozomları ışık mikroskopunda incelememizi sağlar. Bunun için hücreler (sıklıkla beyaz kan hücreleri özellikle T lenfositler) kültürde üretilir, bölünen hücreler mitozda durdurulur ve hücreler patlatılarak kromozomların salınması sağlanır. Sabitleme ve yayma sonrası boyama yapılır. En sık kullanılan boyama yöntemi Giemsa bantlamadır (G-bantlama). Ardından görüntüler uluslararası kabul edilmiş kromozom sınıflandırma sistemine göre değerlendirilir. Standart G-bantlama ile yapılan karyotiplemede, toplamda 400-550 bant görüntülenmektedir; böylelikle 5-10 milyon bazdan daha büyük delesyon veya duplikasyonların tespit edilmesi sağlanmış olur²⁴. Periferik kan karyotip analizleri, X ve Y kromozomlarını, dengeli kromozomal yeniden düzenlemeleri ve büyük yapısal yeniden düzenlemeleri saptamak için yararlı olabilir²⁵. Cinsiyet

gelişim bozukluğu tanılandırılmasında ilk basamak testlerdendir¹.

Kromozom analizinin duyarlılığını arttırmak için kullanılan bir diğer yöntem de "prometafaz bantlama", diğer adıyla "yüksek çözünürlüklü bantlama"dır. Mitozun daha erken evresinde (profaz veya prometafaz) bölünme durdurulduğundan kromozomlar daha az yoğun, görüntülenen bant sayısı yaklaşık 850 banta çıktığından 2-3 milyon bazlık delesyon ve duplikasyonlar saptanabilir²⁴.

Floresan In Situ Hibridizasyon (Fish)

FISH, hücrede kromozomal bir bölgenin organizasyonunu, sayısını ve yapısal özelliklerini değerlendirmemizi sağlayan bir yöntemdir. Bu yöntemde prob adı verilen, özgün insan DNA dizilerini içeren klonlar kullanılır: metafaz ya da interfaz sırasında genomun ilgili bölgesinin var olup olmadığını gösterir. Bu DNA probları tüm bir kromozom için oluşturulabileceği gibi bir kromozom bölgesi, hatta gen düzeyinde hedefler için kullanılabilir. Klinik materyelde anormal kromozom sayısını hızlı bir şekilde belirlemek ya da kromozomal yeniden düzenlemeleri saptamak için kullanılabilir. Karyotipleme göre daha yüksek çözünürlük ve duyarlılık sağlar ancak bir seferde tek hedef bölge değerlendirilebilir²⁴.

X ve Y sentromerine özgü probları kullanan FISH analizi, cinsiyet kromozom mozaisizmini değerlendirmek için kullanılabilir. SRY gene özgü problar, Yp yeniden düzenlemelerini saptamak için kullanılabilir. Y kromozomal materyali ayırt etmek ve nüks riskini belirlemek için FISH analizleri kullanılarak bilinmeyen işaretleyici kromozomlar ve kromozomal yeniden düzenlemeler tanımlanmalıdır²⁵.

Mikro-Dizin (Micro-Array) Analizi

FISH yönteminden farklı olarak eş zamanlı tüm genom boyu değerlendirme yapılmasını sağlar, delesyon ve duplikasyonları tespit edebilir. Karşılaştırmalı genomik hibridizasyon (Comparative Genomic Hybridization: CGH) yöntemi ile dengesiz kromozomal kazanç ya da kayıplar belirlenebilirken; tek nükleotid polimorfizm dizini (Single-Nucleotide Polymorphism array: SNP array) ile SNP yoğunluğuna göre ilgili bölgedeki kopya sayısı değişiklikleri saptanabilir²⁴. CGH, CGB ile ilişkili yeni aday genleri tanımlayabilir. CGB'ye odaklanan özelleştirilmiş CGH kullanımı, aynı anda birden fazla geni inceleyebilir, bu da tanı sürecini hızlandırabilir ve birden fazla bireysel genin test edilmesiyle ilişkili mali yükü sınırlayabilir²⁵.

CGB'nin genetik tanısının mikro-dizin yöntemiyle konmasına çeşitli örnekler verilebilir. DAX1/NROB1 genindeki kopya sayısı değişikliği, CGB'nin bilinen bir nedenidir: delesyonlar konjenital adrenal hipoplazi ve hipogonadotropik hipogonadizme neden olurken, duplikasyonlar 46, XY tam gonadal disgenizeye neden olur. Kromozomal mikro-dizin artık, DAX1/NROB1 genini içeren X kromozomunun duplikasyon vakalarını rutin olarak tanımlayabilmektedir. Kromozomal mikro-dizinin tanısız başarısının bir başka örneği de, 46,XX CGB'nin etiyolojisinde aday gen olan SOX3'ün doğrulanmasıdır. SRY negatif, XX karyotip, ancak erkek fenotipteki bazı olgularda SOX3 duplikasyonları tanımlanmıştır. Bugüne kadar mikro-dizi yöntemleri, CGB'ye neden olabilecek kopya sayısı değişiklikleri için düzenlerce aday

bölge üretmiştir. SOX9, DAX1/NROB1, SOX3, WWOX'a ek olarak, DMRT1 genini içeren 9p24'ün delesyonu ve Xq28'de VAMP7'nin kopyalanması da tanımlanmıştır. Diğer bölgeler halen doğrulama gerektirmektedir. Sendromik 46,XY gonadal disgenezili olgularda izole olgulara göre kopya sayısı değişiklikleri daha sık görülebilir²⁶.

Kromozomal mikro-dizin yöntemi kromozomal anormallikleri geleneksel karyotipten daha yüksek hassasiyetle saptamak için yararlı bir tanı tekniği olduğunu göstermiş olsa da, küçük genetik varyasyonların saptanmasında yetersizdir²⁶.

Real Time PCR

Hedef DNA dizisini hem çoğaltan, hem de kantifiye eden bir yöntemdir. Gen kopya ürünlerinin düzeyleri sayısal değerde ölçülebilir ve devam eden PCR reaksiyonuna gerçek zamanlı müdahale edilebilir²⁷.

Kimerizm Analizi ve QF-PCR (Quantitative Fluorescent PCR) Analizi

Genomumuzda çeşitli uzunlukta tekrarlayıcı bölgeler bulunmakta ve bu bölgelere satelit DNA denmektedir. Tekrar bölgeleri her bireyde farklı tekrar sayısı gösterir; kimerizm ve QF-PCR yöntemi de bu esasa dayanarak geliştirilmiştir. Short tandem repeat (STR) bölgeleri cinsiyet kromozomları dahil tüm kromozomlarda bulunur. STR belirteçleri kullanılarak bireyler birbirinden ayrılabilirdiği gibi anne ve babadan gelen kromozomlar da ayırt edilebilir. Kimerizm analizinde 16 farklı kromozom incelenirken, QF-PCR ile^{13,18,21}, X ve Y kromozomlarındaki sayısal anomaliler değerlendirilir. Günümüzde QF-PCR, STR temelli, hızlı prenatal tanı işlemine verilen genel bir ad olarak kabul görmektedir²⁷.

Mlpa (Multipl Ligation Dependent Probe Amplification)

DNA kopya sayısı değişikliklerini saptamada kullanılan hızlı ve güvenilir bir testtir. En az bir ekzonun tamamını içerecek kadar büyük delesyon veya duplikasyon gibi mutasyonları tespit eder. Genellikle araştırılan genin tüm ekzonları birer prob ile kapsanır, prob karışımı ile genin ilgili ekzonları çoğaltılarak genetik analizatör ile değerlendirilir. Ancak, değerlendirmeler kontrol örneklerinden elde edilen ortalama pik değerleri ile kıyaslanarak yapıldığından kontrol örneği çalışma zorunluluğu vardır. Bu yöntemin tanıda kullanılabildiği hastalıklar arasında KAH da bulunmaktadır²⁷.

Dizi Analizi

Günümüzde, mutasyon tarama yöntemleri arasında altın standart olarak kabul edilen yöntemdir. Büyük delesyon /duplikasyon dışındaki tüm mutasyon türlerini saptayabilir. Diğer mutasyon tarama yöntemleri ile elde edilen sonuçların doğrulanmasında kullanılır, ayrıca daha önce tanımlanmamış mutasyon ve genlerin saptanmasına da olanak sağlar²⁷.

Yöntemde, sonlandırıcı özelliği olan floresan işaretli dideoksi nükleotidler ile sekans PCR'ı (cycle sequencing) yapılır. Uzayan DNA zinciri sonuna dideoksi nükleotidler gelince zincir uzaması sonlanır, bu fragman floresan ışımı yaptığından genetik analizörde hangi bazda durduğu görülebilir²⁷.

Dizi analizi yöntemi ile elde edilen sonuçların anlamlandırılabilmesi

için veritabanlarındaki normal dizilerle karşılaştırılmaları gereklidir. Saptanan değişikliklerin mutasyon mu yoksa polimorfizm mi olduğuna karar verilmelidir. Bu yöntemdeki en önemli zorluklar uygulama ve yorumlamada ciddi bir uzmanlık gerektirmesi, maliyetinin yüksek ve çalışma süresinin uzun olmasıdır²⁷.

Yeni Nesil Dizi Analizi

Yeni nesil dizi analiz teknolojileri hem maliyeti hem de geri dönüş süresini önemli ölçüde azaltarak kompleks bozuklukların tanısında devrim yaratmıştır²⁶. Bu yöntemde ana mantık analiz edilecek DNA segmentinin parçalara ayrılması ve uçlarına spesifik, sentetik DNA dizilerinin eklenmesi, ardından da bu fragmanların eş zamanlı analizidir. Temel uygulamalar DNA temelli sekanslama, RNA temelli sekanslama veya metilasyon sekanslamadır. DNA temelli uygulamalar ise hedeflenmiş sekanslama (panel sekanslama), tüm ekzom sekanslama (WES) ve tüm genom sekanslamadır (WGS) olarak gruplandırılır. Panel sekanslama bir hastalık ile ilişkilendirilmiş çok sayıda gen olduğunda, tüm bu genlerin panel olarak incelenmesini sağlar. İnsanda tek gen (Mendeliyen) kalıtmı hastalıkların çoğunun genlerini içeren paneller için "klinik ekzom" tanımlaması da kullanılmaktadır. WES analizinde genlerin sadece proteinlere kodlanan bölümü olan ekzonik bölgeler incelenmektedir. WGS analizinde ise genomun tamamı tek seferde incelenebilmektedir²⁷.

WES, genomun protein kodlayan RefSeq bölgelerinin yaklaşık %95'ini inceler; hastalığa neden olduğu bilinen varyantların yaklaşık %80-90'ını o bölgelerdedir. Bu yaklaşımın avantajları, cinsiyet gelişimine dahil olan tüm genlerin aynı anda analiz edilebilmesi ve yeni keşfedilen genlerin numuneyi yeniden sıralamadan analize kolayca dahil edilebilmesidir²⁶. Bu teknikler faydalıdır, ancak büyük kopya sayısı varyantlarını, tekrarlayan dizileri, örneğin trinükleotid tekrarları, anöploidi veya epigenetik değişiklikleri yeterince tespit edemez. Ayrıca, bu testler cinsel farklılaşma ile ilgili olmayan genetik varyantları saptayabilir. Bu nedenle, bu genetik çalışmalardan önce danışmanlık ve bilgilendirilmiş onam alınması gerekir; ebeveynler ve hastalar, önemli tıbbi etki potansiyeli olan tesadüfi bulgu olasılığı konusunda uyarılmalı ve bilgilendirilmelidir²⁵.

Kromozomal mikro-dizin ve ekzom dizi analiz teknolojilerindeki son gelişmeler, CGB hastaları için daha yüksek tanısal başarı oranlarına izin vermekte ve klinik yaklaşımda yenilikler sunmaktadır²⁶.

CGB ve Genetik Tanı

Tek gen veya aday çok sayıda genden oluşturulan gen paneli ile dizi analizi (sequencing), genellikle genetik tanı sürecinde önemli bir adımdır. Ancak cinsiyet gelişiminde tanımlanmış çok sayıda genin yalnızca bir kısmı halen klinik moleküler test yapılmasına elverişlidir. Genetik tanı için mevcut standart, CGB'ye neden olduğu bilinen az sayıdaki aday gen için yapılan dizi analizi olsa da, çok sayıda hasta bu dar kapsamda moleküler tanı alamamaktadır¹. Alternatif bir tanı yaklaşımı, yeni nesil dizi analizlerini (tüm ekzom veya tüm genom dizilimi) birinci basamak klinik testler olarak kullanmaktır, böylelikle çoğu olgunun hızlı ve kesin tanı alabileceği düşünülmektedir. Bu yaklaşımda, nedensel mutasyonları veya

kopya sayısı varyantlarını belirlemek için yeni nesil dizi analizi (tüm ekzom ve genom) ve kromozomal mikro-dizin tekniklerinin kullanılmasına odaklanılmaktadır. İhtiyaç duyulabilecek acil metabolik testlerin yanı sıra KAH gibi hayatı tehdit eden durumlar için de genetik incelemeler yapılabilir. Bilinen ve yeni genler için mutasyonların, mikrodelyasyonların ve mikrodüplikasyonların saptanmasına izin vererek daha kesin bir sonuç alınmasına imkan tanıyabileceği düşünülmektedir. Ayrıca, genetik tanının kesinleşmesiyle klinisyenlerin gereksiz, maliyetli ve yorucu endokrin/radyolojik incelemelerden kaçınarak, belirli bir genotiple ilişkili riskleri izleyebilecekleri öne sürülmektedir. Bu doğrultuda, genetik danışmanlık, üreme seçenekleri ve ilgili riskler için de katkı sağlanabilir ²⁶. Fakat, bu yaklaşımda da uzun sonuçlanma süresi, yüksek maliyet ve sonuçların yorumlanmasında zorluk gibi sorunlar yaşanabilir. 1. Yine de teknolojinin gelişmesiyle bu yöntemlerin daha büyük bir tanı özgüllüğü ve daha kısa geri dönüş süreleri sağlayacağı, gelecekte yeni nesil dizi analizlerinin CGB etiyojisi için kullanılan ilk yöntemler arasında olmasının muhtemel olduğu düşüncesi varlığını sürdürmektedir ^{1,26}. Ancak, ne yazık ki genetik tek başına, CGB'li bireylerle ilgili biyolojik ve psikolojik sorunları tam olarak açıklayamamaktadır ²⁸.

Geçmiş çalışmalar, 46,XY gonadal disgenezili vakaların yaklaşık %15'inde SRY genindeki bozuklukların, %13'ünde SF1/NR5A1 genindeki mutasyonların, az sayıda olguda ise diğer nadir genetik nedenlerin (SOX9, DAX1/NR0B1,...) etkin olduğunu göstermiştir. Ancak, olguların yaklaşık %70'inde bilinen hiçbir genetik etiyojisi saptanamamıştır. Daha yeni veriler ise, MAP3K1 varyantlarının olguların %10-18'ini açıklayabileceğini düşündürmektedir. 46,XX testiküler CGB'nin büyük çoğunluğu (%80-90) SRY'nin translokasyonları ile açıklanabilir. Geri kalan, saptanabilir Y materyali taşımayan %10'luk kısım ise tipik olarak kuşku genital yapıya sahiptir ve bilinen bir genetik etiyojisi gözlenmemektedir. Ovotestiküler CGB vakalarında, %60'ının 46,XX karyotipi taşıdığı düşünülmekte ve bunların yaklaşık %10'u SRY translokasyonları ile açıklanabilmektedir. Kalan %40'luk kısım 46,XY, kimerik veya 46, XX/46, XY, diğer cinsiyet kromozom mozaikliği veya kısmi trizomi 22 karyotiplerine sahiptir ve genetik etiyojisi halen belirsizdir ²⁶.

46,XY CGB ile ilgili olduğu bilinen genler ve klinik özellikler tablo 5, 46,XX, CGB ile ilgili olduğu bilinen genler ve klinik özellikler ise tablo 6'da özetlenmiştir. 1. WES ile tanımlanan varyantların filtrelenmesi için kullanılan primer gen listesi tablo 7'de özetlenmiştir ^{26,29-31}. Şekil 5'te genetik yaklaşım gösterilmiştir ^{26,32}.

CGB'nin prenatal olarak tanı alması, gebelik sırasında fetal izlemin artışı ile daha sık hale gelmiştir. Gelişmiş ultrasonografi teknolojisi, cinsel organları görüntülemeyi mümkün kılmıştır. Prenatal karyotipleme, ultrasonografi (doğum öncesi/doğum) ile birlikte cinsiyet kromozom mozaizminin ve kromozomal cinsiyet ile fenotipik cinsiyet arasındaki tutarsızlıkların tespit edilmesini sağlamıştır. Halen, genetik bir tanının ve tekrarlama riskinin bilindiği durumlarda, sonraki gebeliklerde doğum öncesi tanı olasıdır. 1. Aile öyküsü olmayan nadir CGB'li olgularda ise doğum öncesi genetik test yapılması pratik olmayabilir; kuşku genital yapıdan şüphelenildiğinde doğum öncesi FISH ile karyotipleme bu olgularda daha büyük fayda sağlayabilir ³³.

Aile ile İlk Görüşme

Cinsiyet gelişim bozukluğu olan bir bebek ile ilk karşılaşma

hekimler ve aileler için stres ve zorluklar içermektedir. Ebeveynler için çocuklarının doğumu uzun zamandır beklenen ve heyecan verici bir olaydır. Doğum sonrası dış genital organlarında gelişim anomalisi olan, cinsiyeti belirsiz bir yenidoğan ile karşı karşıya kalmak aileler için kaygı vericidir. Ebeveynler hem bebeklerinin sağlığı hem de cinsiyeti ile ilgili endişe duyarlar. İlk değerlendirmede, aile öncelikle çocuklarının doğumu için tebrik edilmeli, burada "bebeğiniz", "çocuğunuz" gibi tanımlamalar kullanılmalıdır. Aileye bilgi verme sürecinde, "cinsiyeti yok" ya da "çift cinsiyetli" gibi ifadeler kesinlikle kullanılmamalıdır.

Ebeveynlerin çocuklarının cinsel gelişimini etkileyen bir sorunun olduğunu ve bu durumun dikkatli ve eksiksiz bir şekilde ele alınacağını duymaya ihtiyaçları vardır. İlk bilgilendirme sırasında pozitif, saygılı ve iyimser bir şekilde konuşulmalı, aile ile açık ve net bir iletişim kurulmalı, spekülasyonlardan kaçınılmalı ve olası tanıları önerilmemelidir. Tanı netleştirilmeden, cinsiyetin erken belirtilmesinden kaçınılmalıdır. Bu ilk bilgilendirme son derece önemlidir, yanlış bir ifade kullanıldığında ailenin durumu kabullenmesi çok daha zor olacaktır. Bu süreçte şekil ve fotoğraflar üzerinden cinsiyet gelişim evrelerinin basit ve gerçekçi biçimde anlatılması durumun aile tarafından anlaşılmasına yardımcı olacaktır. Cinsiyet gelişim sürecinin karmaşık bir süreç olduğu ve sadece dış genital yapının incelenmesi ile çocuğun cinsiyetinin belirlenemeyeceği ifade edilmelidir. Bu görüşmede aileye yalnız olmadıkları, bu durumun herhangi bir hatadan kaynaklanmadığı, kendilerine karşı her zaman dürüst olunacağı ve doğruların bildirileceği, karar aşamasında onların da bulunacakları, çocuklarının her yönü ile ayrıntılı bir şekilde değerlendirileceği ve tüm bu süreç boyunca çocuklarının vücuduna saygı gösterileceği açıkça belirtilmelidir.

Cinsiyet Gelişim Bozukluklarında Cinsiyet Seçimi ve Yönetim

Karar Verme Süreci

Cinsiyet gelişim bozukluğuna neden olan etiyojisi, üreme sistemi anatomisi, dış genital yapının durumu, ailesel ve kültürel faktörler ile en önemlisi uzun dönem sonuçlar gibi pek çok etmen karar verme sürecini etkilese de karar olgu bazında bireysel olarak verilmelidir. Cinsiyet tayininde cerrahi seçenekler, uzun süreli hormon tedavisi, fertilitate potansiyeli ile ailenin bakış açısı önemli olmak ile birlikte kararda ön planda tutulmaz. Çocuğun psikolojik gelişimi ve cins tercihi ön planda tutulmalıdır ^{34,35}. Olgular bu süreçte pediatrik endokrinoloji, çocuk üroloji/çocuk cerrahi, çocuk psikiyatri uzmanlarından oluşan cinsiyet tespit komisyonunca izlenmelidir. Çoklu disiplinlerden oluşan bu ekibin amacı çocuk için en doğru cinsiyet seçiminin yapılmasıdır. Ebeveynlerin çocuklarının sosyal olarak damgalanacağına ilişkin korkuları olabilir. Ayrıca, çocuğun büyüdüğünde kendisine atanan cinsiyeti reddedeceği endişesini taşıyabilirler. Ekip eldeki tüm verileri kullanarak çocuğun durumu ile ilgili bilgileri aile ile paylaşmalı ve endişeleri giderilmelidir. Süreç boyunca aileye ve çocuğa uygun psikososyal destek sağlanmalıdır.

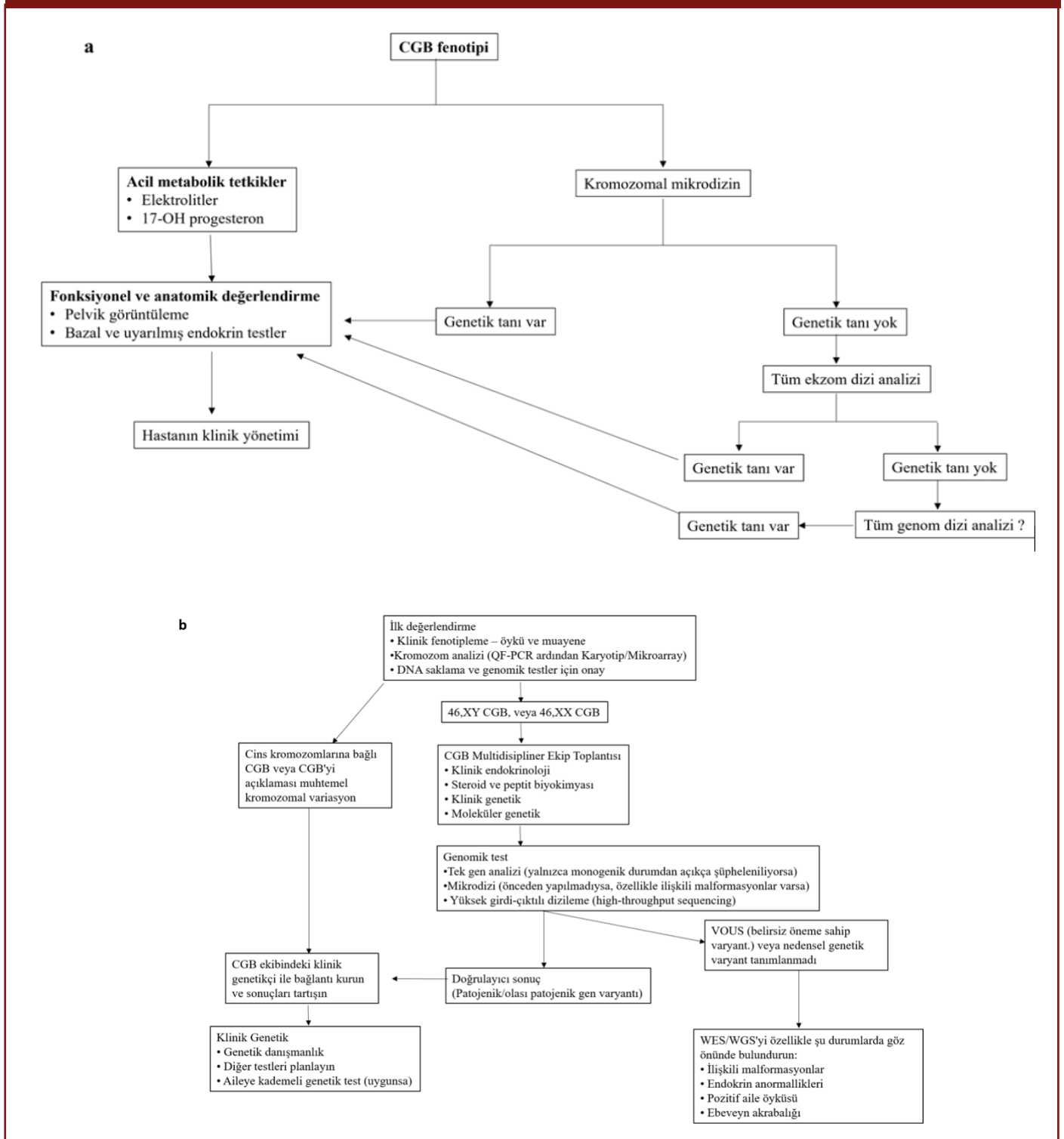
Konulan tanı, tanının konulduğu yaş, olası beyin virilizasyon derecesi, yaş uygunsa cinsel yöneliminin değerlendirilmesi, gonadın işlev durumu, gonadın malignleşme riski, gonadın o zamana kadar korunup korunmadığı, iç ve dış genital yapıların

durumu, penis boyut ve taniya göre lüzum görülmüşse eksojen testosteron/dihidrotestosteron uygulanmasına alınan yanıt karar verme sürecinde dikkate alınmalıdır³⁴.

Gerekli acil medikal tedaviler mümkün olan en kısa sürede başlanmalı ancak cerrahi tedavi ve cinsiyet seçimi konusunda sabırlı olunmalı ve acele edilmemelidir. Konjenital adrenal hiperplazili 46,XX ve tam androjen duyarsızlığı olan 46,XY

olgularında olduğu gibi cinsiyet kararı yenidoğan döneminde verilebilirken, bazı olgularda bu karar yıllar sürebilmektedir. Bazı durumlarda cinsiyet kararı verirken çocuğun kendi cinsel kimliğini oluşturuncaya kadar beklemek ve cerrahi müdahaleden kaçınmak gerekebilir. Özellikle geri dönüşümsüz cerrahi kararlar son derece dikkatli verilmelidir. Cerrahi operasyonlar cinsiyet seçiminden sonra yapılmalıdır ve bazen bu süreç tanıdan çok sonraki bir dönemde tamamlanabilmektedir^{34,35}.

Şekil 5a-b. Genetik tanı yaklaşımı a²⁶ ve b³²



Tablo 5. 46,XY CGB ile ilgili olduğu bilinen genler ve klinik özellikler

Gen	Protein	OMIM No.	Lokus	Kalıtım	Gonad	Mülleriye yapılar	Dış genitalya	Eşlik eden bulgular / Fenotip değişikliği
Gonad (testis) gelişim bozuklukları: tek gen bozuklukları								
WT1	TF	607102	11p13	OD	Disgenetik testis	+/-	Dişi veya kuşkulu	Wilms' tümörü, böbrek anomalileri, gonadal tümörler (WAGR, Denys-Drash ve Frasier sendromları)
SF1 (NR5A1)	Nuclear receptor TF	184757	9q33	OD/OR	Disgenetik testis	+/-	Dişi veya kuşkulu	Ağır fenotip: birincil adrenal yetmezlik; hafif fenotip: izole kısmi gonadal disgenezi
SRY	TF	480000	Yp11.3	Y	Disgenetik testis veya ovotestis	+/-	Dişi veya kuşkulu	
SOX9	TF	608160	17q24-25	OD	Disgenetik testis veya ovotestis	+/-	Dişi veya kuşkulu	Kamptomelik displazi (17q24 yeniden düzenlemelerinde nokta mutasyonlarından daha hafif fenotip)
DHH	Signaling molecule	605423	12q13.1	OR	Disgenetik testis	+	Dişi	1 hastada ağır fenotip: minifasiküler nöropati; diğer hastalarda izole gonadal disgenezi
ATRX	Helicase (? chromatin remodeling)	300032	Xq13.3	X	Disgenetik testis	-	Dişi, kuşkulu, veya erkek	-Talasemi, mental gerilik
ARX	TF	300382	Xp22.13	X	Disgenetik testis	-	Kuşkulu	X'e bağlı kalıtmı lizensefali, epilepsi,vücut ısısında instabilite
Gonad (testis) gelişim bozuklukları: anahtar aday genleri içeren kromozomal değişiklikler								
DMRT1	TF	602424	9p24.3	Monozomik Delesyon	Disgenetik testis	+/-	Dişi veya kuşkulu	mental gerilik
DAX1 (NR0B1)	Nuclear receptor TF	300018	Xp21.3	dupXp21	Disgenetik testis	+/- veya over	Dişi veya kuşkulu	
WNT4	Signaling molecule	603490	1p35	dup1p35	Disgenetik testis	+	kuşkulu	mental gerilik
Hormon sentez veya etkisindeki bozukluklar								
LHGCR	G-protein receptor	152790	2p21	OR	Testis	-	Dişi, kuşkulu veya mikropenis	Leydig hücre hipoplazisi
LHGCR	G-protein receptor	152790	2p21	OR	Testis	-	Dişi, kuşkulu veya mikropenis	Leydig hücre hipoplazisi
Gen	Protein	OMIM No.	Lokus	Kalıtım	Gonad	Mülleriye yapılar	Dış genitalya	Eşlik eden bulgular / Fenotip değişikliği
DHCR7	Enzim	602858	11q12-13	OR	Testis	-	Değişken	Smith-Lemli-Opitz sendromu: kaba yüz, ikinci üçüncü parmak sindaktili, gelişme geriliği, gelişimsel gecikme, kardiyak ve visseral anormallikler

Cinsiyet Gelişim Bozuklukları

StAR	Mitochondrial membrane protein	600617	8p11.2	OR	Testis	-	Dişi	Konjenital lipoid adrenal hiperplazi (birincil adrenal yetmezlik), pubertal yetmezlik
CYP11A1	Enzim	118485	15q23-24	OR	Testis	-	Dişi veya kuşkulu	KAH, (birincil adrenal yetmezlik), pubertal yetmezlik
HSD3B2	Enzim	201810	1p13.1	OR	Testis	-	Kuşkulu	KAH (birincil adrenal yetmezlik), dehidroepiandrosteron sülfatın neden olduğu kısmi androjenizasyon
CYP17	Enzim	202110	10q24.3	OR	Testis	-	Dişi, kuşkulu veya mikropenis	KAH, kortikosteron ve 11-deoksikortikosteronun neden olduğu hipertansiyon (izole 17,20-liyaz eksikliği hariç)
POR	CYP enzyme electron Donör	124015	7q11.2	OR	Testis	-	Erkek veya kuşkulu	21-hidroksilaz eksikliği, 17 -hidroksilaz/17,20-liyaz eksikliği ve aromataz eksikliğinin özelliklerinin karışımı; bazen Antley Bixler kraniosinostoz ile birlikte
HSD17B3	Enzim	605573	9q22	OR	Testis	-	Dişi veya kuşkulu	Ergenlikte kısmi androjenizasyon, androstenedion/ testosteron oranı artmış
SRD5A2	Enzim	607306	2p23	OR	Testis	-	Kuşkulu veya mikropenis	Ergenlikte kısmi androjenizasyon, testosteron/ dihidrotestosteron oranı artmış
AMH	Signaling molecule	600957	19p13.3-13.2	OR	Testis	+	Erkek	Persistan Mülleriyan kanal sendromu; erkek dış genitalya, bilateral kriptorşidi
AMH-receptor	Serine-threonine kinase transmembrane receptor	600956	12q13	OR	Testis	+	Erkek	Persistan Mülleriyan kanal sendromu; erkek dış genitalya, bilateral kriptorşidi
Gen	Protein	OMIM No.	Lokus	Kalıtım	Gonad	Mülleriyan yapılar	Dış genitalya	Eşlik eden bulgular / Fenotip değişikliği
Androgen receptor	Nuclear receptor TF	313700	Xq11-12	X	Testis	-	Dişi, kuşkulu mikropenis veya erkek	Tam androjen direnci sendromu (dış dış genitalya) ve kısmi androjen direnci sendromundan (kuşkulu) normal erkek genitalya/infertiliteye kadar geniş bir spektrum

OMIM: Online Mendelian Inheritance in Man; TF: transkripsiyon faktörü, OD: otozomal dominant (sıklıkla de novo mutasyon), OR: otozomal resesif, Y: Y kromozomu, X: X kromozomu. Anahtar genleri içermesi muhtemel kromozomal yeniden düzenlemeler dahildir.

Tablo 6. 46,XX CGB ile ilgili olduğu bilinen genler ve klinik özellikler**Gonadal (yumurtalık) gelişim bozuklukları**

Gen	Protein	OMIM No.	Lokus	Kalıtım	Gonad	Müllerriyen yapılar	Dış genitalya	Eşlik eden bulgular / Fenotip değişikliği
SRY	TF	480000	Yp11.3	Translokasyon	Testis veya ovotestis	-	Erkek veya kuşkulu	-
SOX9	TF	608160	17q24	dup17q24	Not determined	-	Erkek veya kuşkulu	-
Androjen fazlalığı								
HSD3B2	Enzim	201810	1p13	OR	Over	+	Kliteromegali	KAH, (birincil adrenal yetmezlik), dehidroepiandrosteron sülfatın neden olduğu kısmi androjenizasyon
CYP21A2	Enzim	201910	6p21-23	OR	Over	+	Kuşkulu	KAH (şiddetli tuz kaybettirici formdan basit virilize edici formlara kadar geniş fenotipik spektrum), artmış 17-hidroksiprogesteron
CYP11B1	Enzim	202010	8q21-22	OR	Over	+	Kuşkulu	KAH, 11-deoksikortizol ve 11-deoksikortikosteron yüksekliğine bağlı hipertansiyon
POR	CYP enzyme electron donor	124015	7q11.2	OR	Over	+	Kuşkulu	21-hidroksilaz eksikliği, 17-hidroksilaz/17,20-liyaz eksikliği ve aromataz eksikliğinin özelliklerinin karışımı; bazen Antley Bixler kraniosinostoz ile birlikte
CYP19	Enzim	107910	15q21	OR	Over	+	Kuşkulu	Hamilelik sırasında annede androjenizasyon, kısmi durumlar dışında ergenlik döneminde meme gelişiminin olmaması
GCCR Glucocorticoid receptor	Nuclear receptor TF	138040	5q31	OR	Over	+	Kuşkulu	Adrenokortikotropin, 17-hidroksiprogesteron ve Kortizol artmış; deksametazon supresyonunda yetersizlik (CYP21'de bir mutasyon için hasta heterozigot)

OMIM: Online Mendelian Inheritance in Man; TF: transkripsiyon faktörü, OD: otozomal dominant (sıklıkla de novo mutasyon), OR: otozomal resesif, Y: Y kromozomu, X: X kromozomu. Anahtar genleri içermesi muhtemel kromozomal yeniden düzenlemeler dahildir.

Tablo 7. Tüm ekzom dizi analizi ile tanımlanan varyantların filtrelenmesi için kullanılan primer gen listesi

Gen	Alternatif isim	Fenotip
BMP15		46,XX CGB-over disgenezi
CBX2	CDCA6	46,XY Gonadal disgenezi
DHH	HHG	46,XY kısmi veya tam gonadal disgenezi
DMRT1	DMT1	46,XY Gonadal disgenezi
DMRT2		46,XY Gonadal disgenezi
GATA4		46,XY CGB
HHAT		46,XY Gonadal disgenezi
MAP3K1	MEKK	46,XY CGB
NROB1	DAX1/AHCH	46,XY CGB
NR5A1	SF1	46,XY CGB
RSP01	RSPONDIN	46,XY CGB
SOX3	PHP	46,XY CGB
SOX9	SRA1	46,XY CGB
SRY	TDF	46,XX testiküler CGB
TSPYL1		46,XY CGB ani bebek ölümü sendromu
WNT4		46,XY CGB, 46,XY tam gonadal disgenezi
WT1	AWT1/WAGR	Wilms'tümörü- aniridi- genital anomali- mental gerilik sendromu
WWOX		46,XY Gonadal disgenezi
ZFPM2	FOG2	46,XY Gonadal disgenezi
AKR1C2	BABP/DD/DD2/HAKRD/MCDR2	46,XY CGB
AKR1C4	3- HSD, C11/CDR/DD4/HAKRA	46,XY CGB
AMH	MIS	Persistan Mülleriyan Kanal Sendromu (PMDS)
AMHR2	MISR2	Persistan Mülleriyan Kanal Sendromu (PMDS)
AR	AIS	Androjen insensitivite sendromu (AIS)
ARX	CT121/EIEE1/ISSX	X'e bağlı lizensefali, kuşuklu genitalya ile birlikte (XLAG)
ATRX	RAD54	Alfa talasemi X'e bağlı zihinsel engellilik sendromu
CYB5A		46,XY CGB
CYP11A1	P450SCC	KAH
CYP11B1	%86	46,XX CGB, KAH
Gen	Alternatif isim	Fenotip
CYP17A1		17- hidroksilaz eksikliği- KAH
CYP19A1		46,XX CGB, 46,XY CGB
CYP21A2	CA21H/CAH1/CPS1	21 -hidroksilaz eksikliği-KAH
FGFR2		Apert sendromu
FOXL2	BPES	Blefarofimozis, pitozis ve epikantus inversus
HSD17B3	SDR12C2	17 -hidroksisteroid dehidrogenaz 3 eksikliği
HSD17B4		Perrault syndrome (46,XX over disgenezi)
HSD3B2	SDR11E2	3 -hidroksisteroid dehidrogenaz eksikliği- KAH
LHCGR	LCGR/LGR2/LHR/ULG5	Leydig hücre hipoplazisi
MAMLD1	CG1/F18/CXORF6	Hipospadias
NR3C1	GCCR	
POR		Sitokrom P450 oksidoredüktaz
SRD5A2		Steroid 5- redüktaz eksikliği
STAR	StAR/STARD1	Kolesterol desmolaz eksikliği-KAH
VAMP7		

ARL6	BBS3	Bardet Biedl sendromu
BBS1		Bardet Biedl sendromu
BBS2		Bardet Biedl sendromu
BBS4		Bardet Biedl sendromu
BBS5		Bardet Biedl sendromu
BBS7	BBS2L1/FLJ10715	Bardet Biedl sendromu
BBS9	B1/PTHB1	Bardet Biedl sendromu
BBS10	FLJ23560	Bardet Biedl sendromu
BBS12	FLJ35630/FLJ41559	Bardet Biedl sendromu
CHD7	FLJ20357/FLJ20361/KIAA1416	CHARGE: normozmik izole GnRH eksiliği (IGD); anozmik IGD (Kallmann sendromu)
FGF8	AIGF	Kallmann sendromu; normozmik IGD
FGFR1	BFGFR/CD331/CEK/FLG	Kallmann sendromu; normozmik IGD; Pfeiffer sendromu
FSHB		Santral hipogonadotropik hipogonadizm
FSHR		46,XX over disjenezisi
GNRH1	GNRH/GRH/LHRH	İzole GnRH salınım veya yanıtında anormallik
GNRHR	LHRHR	İzole GnRH salınım veya yanıtında anormallik
HESX1	ANF/RPX	Kombine pituitier yetmezlik
HFE	HLA-H	Hemokromatozis
KAL1	Anosmin-1/KALIG-1	Kallmann sendromu
KISS1R	AXOR12/HOT7T175	İzole GnRH salınım veya yanıtında anormallik
LEP		Morbid obezite
LEPR	CD295/OBR	Morbid obezite
LHX3		Kombine pituitier yetmezlik
MKKS	BBS6	Bardet Biedl sendromu/McKusick-Kaufman sendromu
PCSK1	PC1/PC3/SPC3	Morbid obezite
PLXNA3		İzole GnRH salınım veya yanıtında anormallik
PROK2	BV8/KAL4/MIT1/PK2	Kallmann sendromu; normozmik IGD
PROKR2	GPR73b/GPRg2/PKR2	Kallmann sendromu; normozmik IGD
PROP1		Kombine hipofizer yetmezlik
PTPN11	NS1	Noonan sendromu 1
SEMA3F		İzole GnRH salınım veya yanıtında anormallik
SOS1	GINGF	Noonan sendromu 4
TAC3	NKB/ZNEUROK1	İzole GnRH salınım veya yanıtında anormallik
TACR3	Neurokinin beta receptor/NK3R	İzole GnRH salınım veya yanıtında anormallik
TRIM32	BBS11	Bardet Biedl sendromu
TTC8	BBS8	Bardet Biedl sendromu/Retinitis pigmentosa, OR
WDR11		Santral hipogonadotropik hipogonadizm veya Kallmann sendromu
ATF3		Hipospadias
HOXA13		46,XX: El-ayak uterus sendromu – MRKH 46,XY: Hipospadiasın da dahil olduğu Guttmacher sendromu
INSL3		Kriptorşidi
MAMLD1		Hipospadias
RXFP2		Kriptorşidi
KAH: Konjenital adrenal hiperplazi		

Çıkar Çatışması: Yazarlar çıkar çatışması bildirmemişlerdir.

Hakem Değerlendirmesi: Dış bağımsız

Peer-review: Externally peer-reviewed.

Declaration of Interests: The authors declare that they have no competing interest.

Kaynaklar

1. Lee PA, Nordenström A, Houk CP, et al. Global Disorders of Sex Development Update since 2006: Perceptions, Approach and Care. *Horm Res Paediatr.* 2016;85(3):158-180. [\[Crossref\]](#)
2. Feldman KW, Smith DW. Fetal phallic growth and penile standards for newborn male infants. *J Pediatr.* 1975;86(3):395-398. [\[Crossref\]](#)
3. Oberfield SE, Mondok A, Shahrivar F, Klein JF, Levine LS. Clitoral size in full-term infants. *Am J Perinatol.* 1989;6(4):453-454. [\[Crossref\]](#)
4. Castets S, Nguyen KA, Plaisant F, et al. Reference values for the external genitalia of full-term and pre-term female neonates. *Arch Dis Child Fetal Neonatal Ed.* 2021;106(1):39-44. [\[Crossref\]](#)
5. Ahmed SF, Achermann JC, Arlt W, et al. UK guidance on the initial evaluation of an infant or an adolescent with a suspected disorder of sex development. *Clin Endocrinol (Oxf).* 2011;75(1):12-26. [\[Crossref\]](#)
6. Callegari C, Everett S, Ross M, Brasel JA. Anogenital ratio: measure of fetal virilization in premature and full-term newborn infants. *J Pediatr.* 1987;111(2):240-243. [\[Crossref\]](#)
7. Prader A. Der Genitalbefund beim pseudohermaphroditismus femininus des kongenitalen androgenitalen syndromes. *Helv Paediatr Acta* 1954;3:231-248
8. Quigley CA, DeBellis A, Marschke KB, el-Awady MK, Wilson EM, French FS. Androgen receptor defects; historical, clinical and molecular perspectives. *Endocrine Review.* 1995; 6:271-321 [\[Crossref\]](#)
9. Van Der Straaten S, Springer A, Zecic A, et al. The External Genitalia Score (EGS): A European Multicenter Validation Study. *J Clin Endocrinol Metab.* 2020;105(3). [\[Crossref\]](#)
10. Chan YM, Levitsky L, Geffner ME. Evaluation of the infant with atypical genital appearance (difference of sex development) In Hoppin AG (Eds.), *UptoDate.* 2021
11. Merke DP, RJ Auchus RJ. Congenital Adrenal Hyperplasia Due to 21-Hydroxylase Deficiency. *N Engl J Med.* 2020;383(13):13-16. [\[Crossref\]](#)
12. El-Maouche D, Arlt W, Merke DP. Congenital adrenal hyperplasia. *Lancet (London, England).* 2017; 390(10108):2194-2210. [\[Crossref\]](#)
13. Forest MG, Sizonenko PC, Cathiard AM, Bertrand J. Hypophyso-gonadal function in humans during the first year of life. Evidence for testicular activity in early infancy. *J Clin Invest.* 1974;53(3):819-828. [\[Crossref\]](#)
14. Johannsen TH, Main KM, Ljubicic ML, et al. Sex Differences in Reproductive Hormones During Mini-Puberty in Infants With Normal and Disordered Sex Development. *J Clin Endocrinol Metab.* 2018; 103(8):3028-3037. [\[Crossref\]](#)
15. Hagen CP, Aksglaede L, Sørensen K, et al. Serum levels of anti-Müllerian hormone as a marker of ovarian function in 926 healthy females from birth to adulthood and in 172 Turner syndrome patients. *J Clin Endocrinol Metab.* 2010;95(11):5003-5010. [\[Crossref\]](#)
16. Aksglaede L, Sørensen K, Boas M, et al. Changes in anti-Müllerian hormone (AMH) throughout the life span: a population-based study of 1027 healthy males from birth (cord blood) to the age of 69 years. *J Clin Endocrinol Metab.* 2010;95(12):5357-5364. [\[Crossref\]](#)
17. Jossio N, Rey RA. What Does AMH Tell Us in Pediatric Disorders of Sex Development? *Front Endocrinol (Lausanne).* 2020;11:619. [\[Crossref\]](#)
18. Bertelloni S, Russo G, Baroncelli GI. Human Chorionic Gonadotropin Test: Old Uncertainties, New Perspectives, and Value in 46,XY Disorders of Sex Development. *Sex Dev.* 2018;12(1-3):41-49. [\[Crossref\]](#)
19. Boehmer ALM, Brinkmann AO, Sandkuijl LA, et al. 17Beta-hydroxysteroid dehydrogenase-3 deficiency: diagnosis, phenotypic variability, population genetics, and worldwide distribution of ancient and de novo mutations. *J Clin Endocrinol Metab.* 1999;84(12):4713-4721. [\[Crossref\]](#)
20. Walter KN, Kienzle FB, Frankschmidt A, et al. Difficulties in diagnosis and treatment of 5alpha-reductase type 2 deficiency in a newborn with 46,XY DSD. *Horm Res Paediatr.* 2010;74(1):67-71. [\[Crossref\]](#)
21. Guerra-Junior G, Andrade KC, Barcelos IHK, Maciel-Guerra AT. Imaging techniques in the diagnostic journey of disorders of sex development. *Sex Dev.* 2018;12(1-3):95-99 [\[Crossref\]](#)
22. Moshiri M, Chapman T, Fechner PY, et al. Evaluation and management of disorders of sex development: multidisciplinary approach to a complex diagnosis. *Radiographics.* 2012;32(6):1599-1618. [\[Crossref\]](#)
23. Cools M, Nordenström A, Robeva R, et al, COST Action BM 1303 working group 1. Caring for individuals with a difference of sex development (DSD): a Consensus Statement. *Nat Rev Endocrinol.* 2018;14(7):415-429. [\[Crossref\]](#)
24. Atik T, Isik E. Sitogenetik ve Moleküler Sitogenetik Tanı Yöntemleri. Çocuk Endokrinolojisi ve Diyabet. (Ed. Darendeliler F, Aycan Z, Kara C, Ozen S, Eren E), Nobel Tıp Kitabevi, 2021:46-50
25. Witchel SF Disorders of sex development. *Best Pract Res Clin Obstet Gynaecol.* 2018;48:90-102. [\[Crossref\]](#)
26. Barseghyan H, Délot E, Vilain E. New genomic technologies: an aid for diagnosis of disorders of sex development. *Horm Metab Res.* 2015;47(5):312-320. [\[Crossref\]](#)
27. Onay H. Endokrin Hastalıkların Moleküler Temeli ve Tanı Yöntemleri. Çocuk Endokrinolojisi ve Diyabet. (Ed. Darendeliler F, Aycan Z, Kara C, Ozen S, Eren E), Nobel Tıp Kitabevi, 2021:51-68
28. Arboleda VA, Sandberg DA, Vilain E. DSDs: genetics, underlying pathologies and psychosexual differentiation. *Nat Rev Endocrinol.* 2014;10:603-615. [\[Crossref\]](#)
29. Eggers S, Sadedin S, van den Bergen JA, et al. Disorders of sex development: insights from targeted gene sequencing of a large international patient cohort. *Genome Biol.* 2016;17(1):243 [\[Crossref\]](#)
30. Kotan LD, Ternier G, Cakir AD, et al. Loss-of-function variants in SEMA3F and PLXNA3 encoding semaphorin-3F and its receptor plexin-A3 respectively cause idiopathic hypogonadotropic hypogonadism. *Genet Med.* 2021;23(6):1008-1016. [\[Crossref\]](#)
31. McElreavey K, Bashamboo A. Monogenic forms of DSD: An update. *Horm Res Paediatr.* 2023;96(2):144-168. [\[Crossref\]](#)
32. Ahmed SF, Achermann J, Alderson J, et al. Society for Endocrinology UK Guidance on the initial evaluation of a suspected difference or disorder of sex development (Revised 2021). *Clin Endocrinol (Oxf).* 2021;95(6):818-840. [\[Crossref\]](#)
33. Adam MP, Fechner PY, Ramsdell LA, et al. Ambiguous genitalia: what genetic testing is practical? *Am J Med Genet A.* 2012; 158A:1337-1343 [\[Crossref\]](#)
34. Wilson J, Rivarola M, Mendonca B, et al. Advice on the management of ambiguous genitalia to a young endocrinologist from experienced clinicians. *Semin Reprod Med.* 2012;30(5):339-350. [\[Crossref\]](#)
35. Bakula DM, Mullins AJ, Sharkey CM, Wolfe-Christensen C, Mullins LL, Wisniewski AB. Gender identity outcomes in children with disorders/differences of sex development: Predictive factors. *Semin Perinatol.* 2017;41(4):214-217. [\[Crossref\]](#)

BÖLÜM 6

CİNSEL GELİŞİM BOZUKLUKLARINDA

GÖRÜNTÜLEME

Ayşe KALYONCU UÇAR
SebuK KURUĞOĞLU

Cinsel Gelişim Bozukluklarında Görüntüleme

Imaging in Sexual Development Disorders

BÖLÜM HAKKINDA

Cinsiyet gelişim bozuklukları atipik cinsiyet organı olan fetüs veya yenidoğandan, atipik veya cinsiyeti belirsiz ergen ya da erişkine değişen farklı özelliklere ve patofizyolojiye sahip çeşitli bozuklukları kapsar. Bireylerin büyük çoğunluğunda doğumda belirsiz (ambigus) genitalya mevcut iken bir kısmı da gecikmiş ergenlik, primer amenore veya virilizasyon gibi semptomlarla ergenlik ya da yaşamın daha ileri dönemlerinde tanı alır. Bu hastalarda genital anatominin net olarak anlaşılmasında ve sendromlarda olduğu gibi eşlik edebilecek durumları saptamada görüntüleme önemli bir rol oynar. Ultrason (US), kolayca erişilebilir bir yöntem olduğu, sedasyon, radyasyon veya kontrast madde kullanımını gerektirmediği, non-invaziv olması yanında iyi bir anatomik değerlendirme sağladığı için cinsiyet bozukluğu değerlendirmesinde ilk seçenek görüntüleme yöntemidir. Genitografi, Manyetik rezonans görüntüleme (MRG) ve Bilgisayarlı tomografi (BT) bazı olgularda faydalı olabilecek ek görüntüleme yöntemleridir, Laparoskopi ve genitoscopi/sistoscopi ise cinsiyet gelişim bozukluklarının değerlendirilmesinde altın standarttır.

Anahtar kelimeler: Cinsiyet gelişim bozuklukları, Ultrason, Manyetik Rezonans Görüntüleme

ABOUT the CHAPTER

Disorders of sex development encompass a variety of disorders with different characteristics and pathophysiology, ranging from the fetus or newborn with atypical sex organs to the atypical or gender-undetermined adolescent or adult. While the majority of individuals have ambiguous genitalia at birth, some are diagnosed with symptoms such as delayed puberty, primary amenorrhea or virilization during adolescence or later in life. Imaging plays an important role in clearly understanding the genital anatomy in these patients and detecting accompanying conditions such as in syndromes. Ultrasound (US) is the first preferred imaging method in the evaluation of sexual development disorders, as it is an easily accessible method, does not require the use of sedation, radiation or contrast material, is non-invasive and provides a good anatomical evaluation. Genitography, Magnetic resonance imaging (MRI) and Computed tomography (CT) are additional imaging methods that may be useful in some cases, while Laparoscopy and genitoscopi/cystoscopi are the gold standard in the evaluation of sexual development disorders.

Keywords: Disorders of sex development, Ultrasound, Magnetic Resonance Imaging





Giriş

Cinsiyet gelişim bozuklukları kromozomal, gonadal veya anatomik cinsiyet gelişiminin atipik olduğu konjenital durumlardır ¹.

Sağlıklı cinsel gelişim için, genetik yapının, gonadların (testis veya over) ve cinsiyet hormonlarının normal olması gereklidir. Bu süreçteki herhangi bir aksaklık dış genital yapı dediğimiz cinsel organların, kromozom yapısına uygun olarak gelişmemesine neden olur. Cinsiyet gelişim bozuklukları atipik cinsiyet organı olan fetüs veya yenidoğandan, atipik veya cinsiyeti belirsiz ergen ya da erişkine değişen farklı özelliklere ve patofizyolojiye sahip çeşitli bozuklukları kapsar. Bireylerin büyük çoğunluğunda doğumda belirsiz (ambigus) genitalya mevcut iken bir kısmı da gecikmiş ergenlik, primer amenore veya virilizasyon gibi semptomlarla ergenlik ya da yaşamın daha ileri dönemlerinde tanı alır ². Prenatal dönemde tanı alan vakalar ise daha nadirdir.

Ebeveynleri ve bireyi oldukça olumsuz etkileyen bu bozuklukların klinik yönetimi genellikle zordur. Sürecin doğru yönetilmesinde fiziksel ve psikolojik riskleri en

Ayşe Kalyoncu Uçar 
Sebuğ Kuruoğlu 

İstanbul Üniversitesi-Cerrahpaşa, Cerrahpaşa
Tıp Fakültesi, Radyoloji Ana Bilim Dalı, Çocuk
Radyolojisi Bilim Dalı, İstanbul, Türkiye
E-posta: ayse.kalyoncuucar@iuc.edu.tr

Bu bölümü alıntıla / Cite this chapter as:
Kalyoncu Uçar A, Kuruoğlu S. Cinsel gelişim bozukluklarında görüntüleme. Evliyaoğlu SÖ, Bingöl Çağlayan RH, Söylet Y. ed. *Cinsiyet Gelişim Bozuklukları* içinde. İstanbul: İÜC Yayınevi; 2024: 37-44.



CC BY 4.0: Telif hakkı yazarlardadır. Bu kitabın içeriği Creative Commons Atıf 4.0 Uluslararası lisans altında lisanslanmıştır.

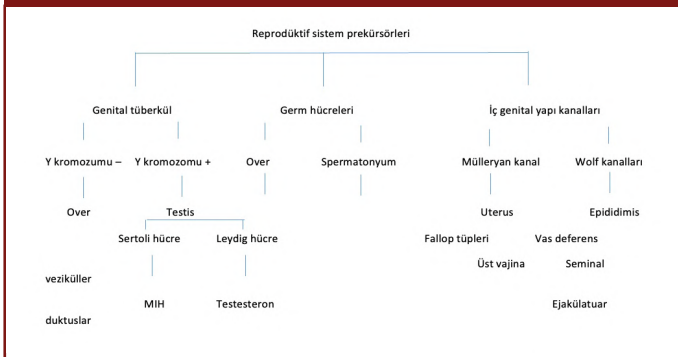
aza indirmek, mümkün olduğu ölçüde bireyin doğurganlığını korumak ve cinsel yaşamlarını sağlamalarına yönelik pediatri, endokrinoloji, genetik, psikoloji/psikiyatri, ürolojik cerrahi ve radyoloji birimlerini içeren multidisipliner bir yaklaşıma ihtiyaç vardır. Özellikle yetiştirme cinsiyetinin belirsiz olduğu durumlarda cinsiyet tayininin belirlenmesi için doğru ve detaylı değerlendirme şarttır. Bu amaçla genital anatomiyi net olarak anlamak ve sendromlarda olduğu gibi eşlik edebilecek durumları saptamada görüntüleme önemli bir rol oynar.

Buyazıda cinsiyet gelişim bozukluklarında görüntüleme ile prenatal ve postnatal dönemde değerlendirmenin yanısıra kullanılabilir radyolojik görüntüleme yöntemlerinden ve yaşa, endikasyona ve kazanıma göre bu yöntemlerin kullanım alanlarından bahsedilecektir. Ancak cinsiyet gelişim bozukluklarını doğru değerlendirebilmek ve görüntüleme yöntemlerindeki bulguları doğru yorumlayabilmek için cinsiyet farklılaşması sürecini bilmek gerekir. Bu amaç doğrultusunda embriyolojik gelişim hakkında ana hatlarıyla bilgilendirme yapmayı uygun bulduk.

Cinsiyetin kromozomal temeli konsepsiyon sırasında belirlenir. Genital sistemin üç önemli prekürsörü germ hücreleri, genital kabarıklık ve mülleryan-paramezonefrik veya wolffian-mezonefrik kanallar gibi yapılardır³. Gebelikten yaklaşık 6 hafta sonra, genital kabarıklık over veya testis gibi gonadlardan birini oluşturur. Testis gelişimi Y kromozomunun kısa kolundaki cinsiyet belirleyen bölge olan belirleyici faktör (SRY) tarafından belirlenir. Testis belirleyici faktör (TDF) etkisi altında testiste mülleryan inhibe edici hormon (MIH) üreten sertoli hücrelerine ve testosteron üreten leydig hücrelerine farklılaşma gerçekleşir³. MIH, mülleryan kanalların tamamen gerilemesine neden olurken, testosteron 5 α -redüktaz aracılığıyla Dehidrotestosterona (DHT) dönüştürülmesi ile dış genitaler erkek yönünde farklılaşır.

Y kromozomunun yokluğunda 11-13. haftalarda overlere farklılaşma gerçekleşir. MIH'in olmaması fallop tüpleri, uterus, serviks ve üst vajina gibi mülleryan yapıların kalıcılığına yol açar. Testosteron yokluğu nedeniyle de wolffian yapılar gelişmez⁴. Bu embriyolojik gelişim süreci Şekil 1'de özetlenmiştir.

Şekil 1. Reprodüktif sistemin embriyolojik prekürsörleri



Cinsiyet Bozukluklarında Prenatal Değerlendirme

Amerikan Radyoloji Koleji ve Amerikan Kadın Doğum ve Jinekologlar Koleji'ne göre fetal genital organların radyolojik değerlendirmesi tıbbi endikasyon olan durumlarda ve gebeliğin ikinci-üçüncü trimester ultrason (US) muayenesinde yapılmalıdır.

US' de genital organların değerlendirilmesinin güvenilirliği, operatörün deneyimi ve artan gebelik yaşı (özellikle 14. gebelik haftasından sonra) ile doğru orantılıdır⁵.

Gebelikte ilk trimesterde 11-13. haftalar arası cinsiyet tahmini genellikle zordur Ballano ve ark. çalışmalarında fetüs kraniokaudal uzunluğu (CRL) 65 mm üzerinde ise, cinsiyet tahmininde başarı oranlarını >%95, CRL 75 mm üzerinde ise %100'e yakın ancak 51 mm'den küçük ise <%80 olarak bildirmişlerdir.

Erken ikinci trimesterde fetal genital organları değerlendirmek için fetal bacakların fleksiyonda olduğu transvers planda değerlendirme yapılmalıdır⁶. Erkek fetüste skrotal keseyi temsil eden küçük semisirküler yapı ve anterior-superiora oryante küçük bir penis seçilir. İkinci trimesterin sonlarında testisler skrotum içinde ayırt edilebilir. Ancak fetal bacakların pozisyonu veya US ses demeti yanlış açıya yönlendirilirse hatalar oluşabilir⁷.

Tipik erkek veya kadın cinsel organları görülmüyorsa ambigu genitelyadan şüphelenilmelidir. Bu gibi durumlarda olası ilişkili anomalileri tespit etmek için kapsamlı bir fetal inceleme yapılmalıdır. Ayrıca, ilk US bulguları ve gebelik yaşı doğrultusunda prenatal US tekrarı ve gereken olgularda manyetik rezonans görüntüleme (MRG) yapılabilir. MRG mükemmel yumuşak doku kontrastı sayesinde normal kadın ve erkek cinsel organı görüntülemesini mümkün kılar.

Postnatal Değerlendirme

Cinsiyet gelişim bozukluklarında doğumdan sonra radyolojik görüntülemenin amacı esas olarak uterus, vajina gibi anatomik yapıların varlığını doğrulamak, gonadların lokalizasyonu yanı sıra adrenalleri, üriner sistemi ve eşlik edebilecek durumlar açısından gerekli olgularda spinal kolonu değerlendirmektir^{8,9}. Ultrason (US), kolayca erişilebilir bir yöntem olduğu, sedasyon, radyasyon veya kontrast madde kullanımını gerektirmediği, non-invaziv olması yanında iyi bir anatomik değerlendirme sağladığı için cinsiyet bozukluğu değerlendirmesinde ilk seçenek görüntüleme yöntemidir. İncelemenin verimliliği değerlendiricinin deneyimi ve cihaz kalitesi ile doğru orantılıdır. Genitografi, Manyetik rezonans görüntüleme (MRG) ve Bilgisayarlı tomografi (BT) bazı olgularda faydalı olabilecek ek görüntüleme yöntemleridir, Laparoskopi ve genitoskopi/sistoskopi ise cinsiyet gelişim bozukluklarının değerlendirmesinde altın standarttır.

Ultrason (US): Cinsiyet gelişim bozukluğu olan çocukların görüntülenmesinde ilk olarak pelvis, inguinal, perineal-anal bölgeler ve ek olarak böbrekler ile adrenallerin US ile görüntülenmesi planlanır.

Yenidoğan kız olgularda, maternal hormonal stimülasyon nedeniyle birkaç küçük foliküle sahip olan overler ve uterus US ile kolayca değerlendirilebilir⁴. Ancak US ile normal kız yenidoğanlarda %40'ında sadece bir overin, %16'sında ise hiçbir overin gösterilemediği de bilinmelidir¹⁰. Erkek yenidoğanlarda ise testisler US ile homojen, kendine özgü bir eko yapısında görünür.

Genitogram: Herhangi bir hasta hazırlığı gerekmeksizin suda çözünür kontrast maddenin üretra, vajen ya da rektum gibi herhangi bir orifisten kateter aracılığıyla verilmesi ile anterior-posterior ya da lateral-oblik pozisyonda görüntüleme sağlanır. Cinsiyet gelişim bozukluğu ile birlitlik gösterebilecek ürogenital sinüs varlığını tanımlamada yararlıdır. Vajinanın lokalizasyonunu ve vajinanın sinüse açıldığı seviyeyi belirlemek, uretranın erkek veya kadın konfigürasyonunu tanımlamak için de yararlıdır^{4,7}.

Manyetik Rezonans Görüntüleme(MRG): MRG, üstün yumuşak doku çözünürlüğü, multiplanar görüntüleme imkanı ve geniş inceleme alanı sayesinde US bulgularının doğrulanması gerektiği ve tanı için yetersiz olduğu olgularda anatominin ayrıntılı değerlendirmesinde yardımcı ve tamamlayıcı rol oynar. MRG, gonadların lokalizasyonun US incelemede saptanamadığı olgularda, ektopik veya streak gonadların varlığını saptamada US'ye üstündür ¹¹. Bebek ve küçük yaştaki çocuk olgularda sedasyon ihtiyacı önemli bir dezavantajdır.

Bilgisayarlı tomografi: BT radyasyon içeriği ve yumuşak doku kontrast rezolüsyonun yetersiz olması nedeniyle cinsiyet bozukluklarını değerlendirmede sadece seçili olgularda kullanılır.

Cinsiyet Gelişim Anomalileri ve Görüntüleme Bulguları

Cinsiyet gelişim bozuklukları karyotipe göre; 46,XX cinsiyet gelişim bozukluğu; 46,XY cinsiyet gelişim bozukluğu ve cinsiyet kromozomu gelişim bozukluğu olmak üzere üç ana kategoriye ayrılır. Bu kategorilerin her biri alta yatan etiyolojiye göre ayrıca sınıflandırılır ^{1,2}.

46 XX Gelişim Bozuklukları (Dişi psödohermofroditizm)

Bu grubun en yaygın bilineni konjenital adrenal hiperplazidir. Diğer nedenler Tablo 1' de gösterilmiştir

Tablo 1. Dişi psödohermofroditizm nedenleri
46XX Cinsiyet gelişim bozuklukları

Gonad gelişim kusuru	Ovotestiküler cinsiyet gelişim bozukluğu Testiküler cinsiyet gelişim bozukluğu Gonadal disgenezi
Androjen maruziyeti	Androjen fazlalığı Maternal-(Luteoma, ilaç maruziyeti Fetoplazental-aromataz eksikliği Fetal-Konjenital adrenal hiperplazi 21-Hidroksilaz eksikliği 11 β-Hidroksilaz eksikliği

Konjenital Adrenal Hiperplazi

Konjenital adrenal hiperplazi (KAH), ambiguus genitalyanın en sık nedenidir. Enzim eksikliklerine bağlı olarak adrenal steroid biyosentez bozukluğu oluşan otozomal resesif geçişli bir hastalıktır. En sık görülen enzim eksikliği 21-hidroksilaz eksikliğidir. Klinik tablo enzim eksikliğinin derecesine göre değişkenlik gösterir. Kız olgularda virilizasyon dereceleri değişkendir, erkeklerde ise puberte prekoks ile prezente olur. Enzim eksikliği adrenokortikotropik hormon salınımını artırarak adrenal hiperplaziye ve adrenaller tarafından androjen üretmeye yönlendirilen steroid öncüllerinin birikmesine ve androjen fazlalığına neden olur. Dişi fetüste, adrenaller tarafından üretilen aşırı androjenlere maruz kalma belirsiz genitalya ve ürogenital sinüs malformasyonuna neden olur.

US, KAH değerlendirmesinde ilk seçenek görüntüleme yöntemidir. KAH olgularında uzunluğu 20mm ve genişliği 4mm'yi aşan, normal kortikomedüller farklılaşması seçilebilen genişlemiş adrenaller görülebilir. Bazı yazarlar bezin sadece boyutu değil, yanısıra ekojenitesi ve yüzey konturunun kombinasyonun KAH

tanısını koymaya yardımcı bulgular olduğunu vurgulamaktadır. KAH için adrenal bezlerin 'serebriform pattern' olarak tanımlanan kıvrımlı görünümü spesifik olarak tanımlanırken normal boyut ve görünümde bir adrenal gland varlığının KAH tanısını ekarte ettirmeyeceği de bilinmelidir ^{12,13}. Bu olgularda US ile uterusun ve overlerin gösterilmesi 46,XX cinsiyet varlığını doğrulayacaktır. Ayrıca ürogenital sinüs malformasyonuna bağlı hidrokolposun belirlenmesinde de yararlıdır. Genitogram, ortak kanalı tanımlayarak ürogenital sinüs malformasyonunun değerlendirilmesinde faydalıdır. Vajinanın konfluensin lokalizasyonu hakkında bilgi sağlar. BT ve MRG bu olgularda gelişebilecek adenom, myelolipom gibi adrenal lezyonların değerlendirilmesinde kullanılabilir.

Ürogenital sinüs malformasyonu fetüsün androjenlere aşırı maruz kalması durumunda ortaya çıkar. Ürogenital sinüs erkek bebeklerde mesane, üretra ve prostat, kız bebeklerde mesane, üretra ve vajinanın distal üçte bir kısmını oluşturur. Bu malformasyon vajina ve üretranın girdiği ortak bir kanalla sonuçlanır. Genitogram bu olgularda ortak kanalın uzunluğunu ve vajinal konfluensin lokalizasyonunu ve mesane boynundan uzaklığını değerlendirmede yararlıdır ⁷.

Ovotestiküler Cinsiyet bozukluğu (Gerçek hermofroditizm)

Daha önce gerçek hermofroditizm olarak adlandırılan ovotestiküler cinsiyet bozukluğu, cinsiyet bozukluklarının nadir bir formudur. Genetik olarak, bu bireylerin çoğu 46XX ve daha az yaygın olan diğer karyotipler 46,XX/XY mozaikliği ve nadiren 46XY özelliğindedir ¹⁴. Klinik özellikler, karyotipe bağlı olarak genital bölgede belirsizlik, kriptorşidizm, jinekomasti ve siklik hematüri gibi farklılıklar gösterebilir.

Bu bozuklukta görüntülemeye karakteristik olarak aynı bireyde primordial folikülleri olan over dokusu ve testis dokusu birlikteliği görülür ki bu durum ovotestis olarak tanımlanır. US incelemede ovotestis, testisi temsil eden solid ve overyan folikülleri temsil eden alanlar içeren mikst, heterojen bir görünümde izlenir ¹⁵. Uterus bireylerin çoğunda görülür (Resim 1). İç genital organın tipi komşuluğundaki gonadla ilişkilidir. Örneğin bir testis eşlik edecek vas deferens ile epididim ve overyan tarafında fallop tüpü görülebilir.

46 XY Gelişim Bozuklukları (Erkek psödohermofroditizm)

Erkek psödohermafroditizm (46,XY), dişi fenotipine sahip, parsiyel androjen insensivite ve çeşitli derecelerde virilizasyon azlığı durumlarını içerir. Tablo 2' de 46,XY cinsiyet gelişim bozuklukları bu durumlar gösterilmiştir.

Androjen Etki Bozuklukları

Androjen Duyarsızlığı Sendromu daha önceleri testiküler feminizasyon sendromu olarak bilinen X'e bağlı geçiş gösteren, testisler normal androjen biyosentezine sahip iken androjenin reseptör etkisinin kusurlu olması sonucu ortaya çıkan bir durumdur ¹⁶. Androjen reseptör mutasyon tipine bağlı olarak komplet, parsiyel ya da ılımlı androjen duyarsızlığı görülebilir.

Komplet androjen duyarsızlığı sendromunda karyotipi 46,XY iken doğumda ekstrenal dış genitalya dişi görünümde, başvuru şikayeti ise genelde primer amenoredir. Bu bireylerde testis gelişimi

normaldir. Hem US, hem de MRG ile inguinal, intraabdominal, labial lokalizasyonlarda testis görüntülenebilir. Genç bir kızda inguinal herni içerisinde testis görülmesi de bir diğer prezentasyon olabilir. MRG intrabdominal yerleşimli testisi saptamada US'ye üstündür. Testis normal olduğu ve sertoli hücrelerinden mülleryan inhibe edici hormon üretimi sağlanabildiğinden görüntülemelerde uterus, fallop tüpleri ve vajinanın üst kısmı gibi yapılar gözlenmez, kısa bir kör sonlanan vajina mevcut olabilir ¹⁷.

Tablo 2. Erkek psödohermofroditizm

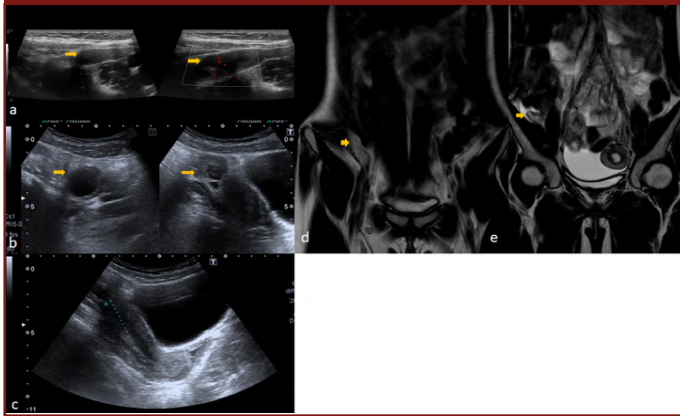
46XY Cinsiyet gelişim bozuklukları

Gonad gelişim kusuru	Komplet ya da parsiyel gonadal disgenezi Ovotestiküler cinsiyet gelişim bozukluğu Gonadal regresyon ya da kaybolan testis sendromu
----------------------	--

Androjen sentez ya da etki kusuru

Androjen etki	Androjen duyarsızlığı sendromu
Androjen sentez	LH reseptör mutasyonu 17 hidrosisteroid dehidrogenaz eksikliği 5- redüktaz eksikliği Erkek KAH

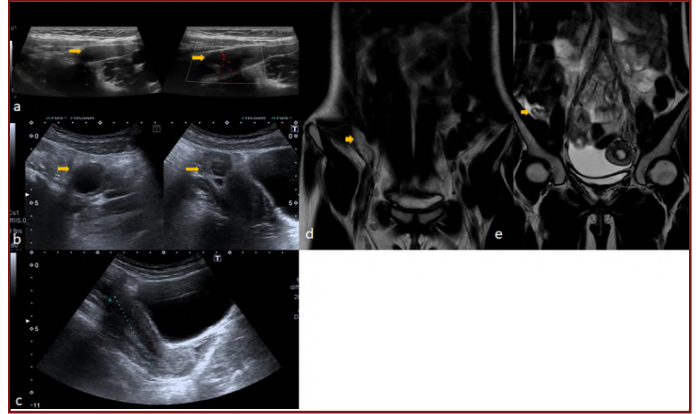
Resim 1. a-e. 16 yaşındaki kız olgunun sağ alt kadranda ağrısı ile başvurusunda US incelemede (a,b,c) sağ gonad normalden farklı olarak psoas kası anteriorunda yerleşim gösteriyor. Bu yapının superior bölümünde 24x14 mm'lik komponenti testis dokusunun eko strüktürüne benzemekte iken posteroinferiordaki 28x12 mm'lik komponenti ise over dokusu şeklinde follikül yapıları içeriyor. Uterus normal boyut ve görünümde izleniyor (c). MRG (d,e) incelemelerinde US bulgularını konfirme eden bulgular mevcut.



MRG, gonadların yerini belirlemede faydalıdır. Bu gonadlarda malignite gelişimi riski nedeniyle gonadektomi öncesi planlamaya yardımcı olur. Normal testisler T2 ağırlıklı görüntülerde homojen orta düzeyde yüksek, T1'de homojen ara sinyal yoğunluğundadır. Malignite gelişiminde T2 ağırlıklı sinyal yoğunluğunda azalma ve testiküler septanın kaybolduğu gözlenir ^{18,19}. Komplet androjen yokluğunda ise testisler normal inmemiş testise benzer şekilde ara T2 sinyal yoğunluğundadır. Görüntülemelerde testislerde görülebilecek diğer bulgular ise paratestiküler kist ve düşük sinyal

yoğunluklu nodüler alanlar şeklinde sertoli hücreli adenomlarıdır (Resim 2) ^{18,19}.

Resim 2a-d. 16 yaşında kız cinsiyette yetiştirilen, ablasında androjen direnci saptanması üzerine yapılan genetik taramada 46,XY karyotip ve androjen direnci mutasyonu saptanan olguya ait US görüntülerinde (a,b) bilateral intrabdominal ovoid konfigürasyonda testis varlığı dikkati çekiyor. Bu testisler içerisinde ok ile işaretli olarak gösterilen milimetrik hipokoik nodüler yapılar gonadektomi sonrası sertoli hücre adenomları ile uyumlu bulunuyor. US incelemede uterus dokusu vizüalize edilemeyen olguya ait T2 ağırlıklı koronal kesitte (c) yine bilateral intrabdominal testis dokusu ve içerisinde hipointens milimetrik nodüller izlenirken T2 ağırlıklı sagittal kesitte (d) uterusun olmadığı, distalde kısa bir vajinal segment varlığı konfirme ediliyor.



Tablo 3. Cinsiyet kromozomu bozuklukları sebepleri gösterilmekte.

Cinsiyet kromozomu bozuklukları

47, XXY	Klinefelter sendromu ve varyantları
45,X	Turner sendromu ve varyantları
45, X/46,XY	Mikst gonadal disgenezi ve ovotestiküler cinsiyet gelişim bozukluğu
46, XX/46,XY	Kimerizm

Parsiyel androjen duyarsızlığı genitalyada belirsizlik veya değişken miktarda virilizasyon ile karakterizedir. Görüntülemelerde normal lokalizasyonda veya inmemiş testisler izlenirken mülleryan yapılar mevcut değildir ¹⁷.

İlmlü androjen duyarsızlığı aynı zamanda "yetersiz virilize erkek sendromu" olarak da bilinir ve ergenlikte azalmış virilizasyon ile karakterizedir. Görüntülemelerde hiçbir genital anormallik izlenmez ve mülleryan yapılar yoktur ¹⁷.

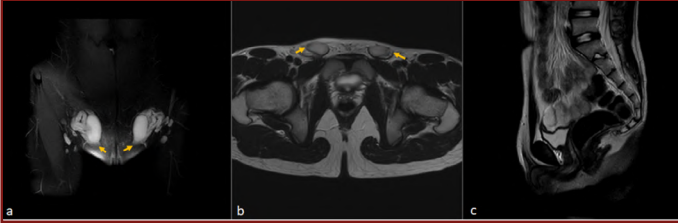
Persistan Mülleryan Kanal Sendromu, embriyonik yaşam sırasında mülleryan kanalın involüsyonundan sorumlu olan anti-Mülleryan hormon eksikliğinden kaynaklanan 46,XY cinsiyet gelişim bozukluğunun bir formudur. Genetik ve fenotipi erkek olan bu bireylerde uterus, fallop tüpleri ve üst vajen gibi mülleryan yapılar mevcuttur. En sık görülen prezentasyon tek taraflı inmemiş testis ve kontralateral herni uteri inguinalistir ²⁰.

Androjen Sentez Bozuklukları

Bu grupta testosteron biosentez yolağındaki 5- α redüktaz eksikliği, 17- β hidroksisteroid dehidrogenaz gibi enzim eksikliklerinden leydig hücre işlev bozukluğuna bağlı olarak gelişen patolojiler yer alır.

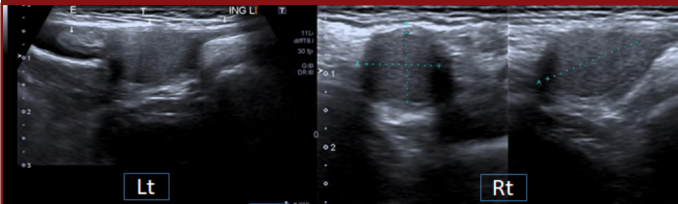
5- α redüktaz eksikliği: 5- α redüktaz enzimi, androjenin güçlü formu olan testosteronu dihidrotestosterona (DHT) dönüştürür. Testosteron hormonunun etkin hale gelebilmesi ve dokular üstünde androjenik etki gösterebilmesi için bu dönüşüm şarttır. DHT hormonu, anne karnında fetusün erkek cinsel özellikleri kazanmasını ve cinsel organlarının gelişmesini sağlar. DHT hormonu ayrıca fetus beyni üstünde de etkilere sahiptir. DHT hormonu, bunun dışında ergenlik döneminde ikincil seks karakterlerinin meydana gelmesinde ve erkek tipi farklılaşmada rol oynar. Bu enzim eksikliğinde bebekler dişi gibi görünen ya da belirsiz dış genitalya ile doğar. Görüntüleme, genellikle inguinal, labial ya da skrotal testislerin varlığını doğrular. Müllerian yapıları yoktur, kör sonlanan bir vajina izlenebilir (Resim 3) ¹⁶.

Resim 3. a-c. 16 yaşında adet görememe ve göğüs gelişimi olmaması yakınması ile başvuran olgunun T2 koronal(a) ve T2 aksiyel (b) MRG kesitlerinde bilateral inguinal yerleşimdeki testis dokusu ok ile işaretli olarak gösteriliyor. T2 sagittal kesitte (c) ise uterus veya herhangi bir mülleryan yapının seçilemediği görülüyor. Hastanın gen analiz değerlendirmesine göre tanısı 5- α redüktaz eksikliği.



17- β Hidroksisteroid dehidrogenaz eksikliğinde etkilenen bireylerde değişen derecede genitalyada belirsizlik veya pubertede virilizasyon görülür (Resim 4).

Resim 4. 17- β Hidroksisteroid dehidrogenaz eksikliği tanısı alan ve kasıklarda şişlik nedeni ile başvuran, kız yönünde yetiştirilen 6 yaşındaki hastada inguinal bölgeye yapılan yüzeysel US incelemede sol (Lt) ve sağ (Rt) inguinal bölgede testis dokusu gösteriliyor.



Leydig hücre disfonksiyonu leydig hücrelerini uyararak gerekli olan luteinizan hormon reseptöründe soruna bağlı olarak oluşur. Belirsiz cinsiyet, mikropenis, hipospadia, bifid skrotum gibi anomaliler görülebilir ¹⁶. Görüntüleme mülleryan yapılarının yokluğunu ve testis varlığını teyit etmede yardımcıdır.

Gonadal Gelişimde Kusur

Saf 46, XY Gonadal Disjenezi veya Swyer sendromu olarak bilinen bu bozuklukta hormon üretmeyen disgenetik veya streak gonadlar izlenir. Testosteron yokluğunda virilizasyon olmaz ve tamamen dişi fenotipi veya dış genital organ vardır. Dolayısıyla bu bireyler kız olarak yetiştirilirler ve şikayetleri ergenlik döneminde primer amenorelidir. Anti-Müllerian hormonunun yokluğu bu bireylerde uterus, fallop tüpleri ve vajinanın gelişmesi ile sonuçlanır. Görüntülemelerde uterus küçük boyuttadır. Streak gonadların görüntülemelerde tespiti zor olabilir. MRG, bunun için en yararlı görüntüleme yöntemidir. T2 ağırlıklı sekanslarda streak gonadlar üzerinde hipointens çizgili görünüm izlenir ^{4,7}.

Cinsiyet Kromozomu Bozuklukları

Bu grupta Klinefelter Sendromu, Turner Sendromu, Triple X Sendromu, 47,XXY Sendromu, XX Male Sendromu gibi cinsiyet kromozom anöploidileri yer alır (Tablo 3). Bu anormalliklerin en sık nedeni mayozda veya postzigotik gelişimin erken döneminde 'nondisjunction'dan kaynaklanmaktadır ve klinik ve genetik heterojeniteye sahiptirler.

45,X/46,XY Mikst gonadal disjenezi, genellikle karyotipi 45,X/46,XY mozaikliği olan ambigus genitalyaya sahip cinsiyet kromozom anormalligidir. Görüntülemelerde, bir tarafta testis ve diğer tarafta histopatolojik olarak follikül içermeyen ovarian stromal doku ile karakterize disgenetik veya streak gonad görülür. Streak gonad olan tarafta fallop tüpü genelde görülebilir. Testisin olduğu tarafta ise testisten salınan anti-Müllerian hormon lokal etkisi nedeniyle fallop tüpü yoktur. Streak gonadların tespiti zor olsa da, tümör gelişme riski nedeni ile bulunmalı ve kaldırılmalıdır ^{21,22}. Rudimenter uterus görülebilir.

Klinefelter sendromu jinekomasti, hipergonadotropik hipogonadizm ve infertilite triadı ile karakterize olan ve erkeklerde en sık rastlanan seks kromozomu bozukluğudur. Klasik karyotipi 47, XXY olmakla birlikte 48, XXXY; 48, XXYY; 49, XXXYY gibi mozaik kromozom yapısı izlenen bu bozuklukta küçük yaşlarda cinsel organlar normal gelişim gösterirken, pubertede testislerde küçülme ve buna bağlı olarak testosteron seviyesinde düşme ve spermelerde fonksiyon bozukluğu yanısıra uzun boy, jinekomasti seyrek tüylenme bulguları görülür. US incelemede post-pubertal dönemde testislerin beklenenden küçük volümde oldukları görülür. Kabalaşmış parankimal ekopatemi, mikrolitiazis ve Doppler incelemede parankimal vaskülarizasyon artışı izlenebilir. Ayrıca bu olgularda Leydig sellüler hiperplazisine bağlı olarak küçük nodüler lezyonlar da seçilebileceği göz önünde bulundurulmalıdır.

Turner sendromunda ise iki tane olması gereken X kromozomlarından bir tanesi ya hiç yoktur, ya da bir parçası kayıptır yani karyotip 45, X0 veya 45, X/46,XX yapısındadır. Kısa boylu, kısa ve omuzlara doğru genişleyen boyun yapısında olan bu hastalarda görüntüleme bulguları karyotipe göre overlerin seçilemediği ve uterusun infantil yapıda olduğu olgulardan streak gonadların izlendiği olgulara çeşitlilik gösterir ²⁴. Çok nadir olarak normal gonadlar ve uterus da bildirilmiştir. Primer östrojen yetersizliğine bağlı olarak uterus hipoplazik görünümündedir. Bu olgularda antenatal dönemde nukkal kalınlık ve lusensi artışı, kistik higroma, fetal hidrops, omfalosel, hem antenatal hem de postnatal dönemde aort koarktasyonu, biküspit aorta, skolyoz, kısa

4. metakarp, atnalı/ pelvik böbrek, pilorik stenoz, hipotroidizm, osteoporozaya bağlı kırıklar, metabolik sendroma bağlı yağlı karaciğer, çölyak ve inflamatuvar barsak hastalığı gibi birlikte görülebilecek durumlar da radyolojik görüntülemeye akılda bulundurulmalıdır. Bu hastaların %5 kadarında Y kromozomu vardır ve gonadoblastom gelişme riski 45, X0 olgulara göre daha fazladır.

Yazının buraya kadar olan kısmında görüntüleme yöntem ve bulgularından bahsedilmiştir. Bu hastaların değerlendirilmesinde tanıya ulaşmayı kolaylaştıracak akış şeması ve karyotip, neden ve görüntüleme aranacak bulgular Şekil 2 ve Tablo 4'te özetlenmiştir.

Cinsiyet Gelişim Bozukluklarında Malignite Gelişme Riski

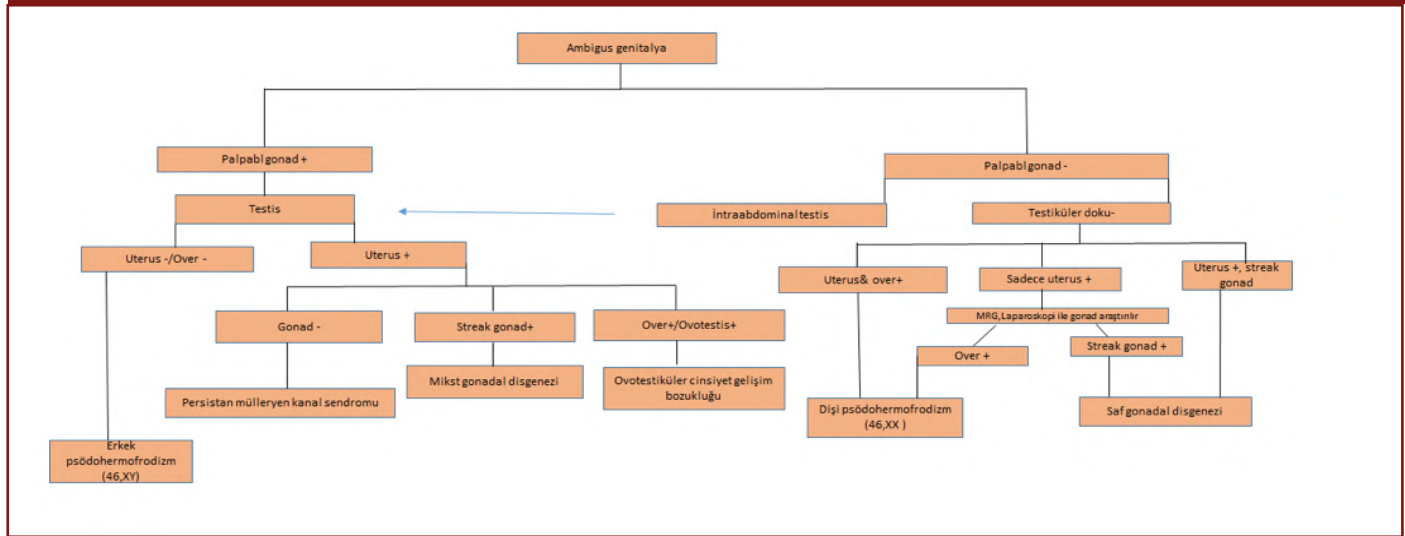
Pür gonadal disgenezili olgularda %20-30, mikst gonadal disgenezili olgularda %15-20 oranında 1. veya 2. dekadın sonlarında malignite gelişme riski bildirildiğinden bu olgularda disgenetik yoğunluk artışları da streak gonadların çıkarılması önerilmektedir²⁵. Tümör riskini belirleyen faktörler gonad gelişim bozukluğunun

etyolojisi, gonadın morfolojik yapısı, gonadın lokalizasyonu ve hastanın yaşı olarak bildirilmektedir. Gonad disgenezilerinde disgenetik gonadlarda en sık görülen tümör gonadoblastomdur. Gonadoblastom gelişimi Y kromozomunda TSPY geni ile ilişkilidir. TSPY bir protoonkogen olup, normal testis dokusunun fonksiyonu için gerekli iken, disgenetik ve streak gonada ekspresyonu onkojenik etki göstermektedir. Gonadoblastomun kendisi benign bir tümör olmakla birlikte malign transformasyon sonucu disgerminom, seminom, teratom, koryokarsinom, embriyonel karsinom, endodermal sinüs tümör görülmektedir²⁶.

Gonadoblastomlar sıklıkla kalsifiye olduğundan US incelemede ektopik gonadal dokuda ekojenik odak görülmesi şüphyle değerlendirilmelidir⁴.

Denys-Drash sendromunda glomerülopati ile birlikte XY gonadal disgenezi ve Wilms tümörü geliştirme riskinin artması nedeniyle bu olgularda Wilms tümör açısından okul çağına kadar 6 ila 1 yıl aralarla US değerlendirme yapılmalıdır.

Şekil 3. Doğumda ambigus genitalyası olan olgularda tanı için akış şeması.



Şekil 4. Cinsiyet gelişim bozukluklarında karyotip, neden ve görüntüleme aranacak bulguların özetlendiği tablo.

	KAH	Ovotestiküler Cinsiyet Gelişim Bozukluğu	Parsiyel AIS	5- α redüktaz eksikliği	Mikst gonadal disgenezi
Karyotip	46,XX	46,XX (en sık) 46,XX/46,XY	46,XY	46,XY	45,X/46,XY
Neden	Androjen fazlalığı	Androjen fazlalığı	Androjen reseptöründe mutasyon	Androjen eksikliği	Androjen eksikliği
	21-hidroksilaz eksikliği	Gonadal sentezde defekt	Androjen reseptöründe	5- α redüktaz eksikliği	Disgenetik gonad
Gonad	Overler	Ovotestis/testis	Testis	Testis (inguinal/labial/skrotal)	Bir tarafta testis diğer tarafta streak gonad
Uterus/ Mülleryan yapılar	Var	Var	Yok	Yok	Rudimenter uterus ve streak gonad olan tarafta fallopt tüpü

Çıkar Çatışması: Yazarlar çıkar çatışması bildirmemişlerdir.

Hakem Değerlendirmesi: Dış bağımsız

Peer-review: Externally peer-reviewed.

Declaration of Interests: The authors declare that they have no competing interest.

Kaynaklar

1. Pasterski V, Prentice P, Hughes IA. Impact of the consensus statement and the new DSD classification system. *Best Pract Res Clin Endocrinol Metab.* 2010;24(2):187-195. [\[Crossref\]](#)
2. Romao RLP, Salle JL, Wherrett DK. Update on the management of disorders of sex development. *Pediatr Clin North Am.* 2012;59(4):853-869. [\[Crossref\]](#)
3. Kucinkas L, Just W. Human male sex determination and sexual differentiation: pathways, molecular interaction and genetic disorders. *Medicina (Kaunas).* 2005;41:633-640.
4. Chavhan GB, Parra DA, Oudjhane K, Miller SF, Babyn PS, Pippi Salle FL. Imaging of ambiguous genitalia: classification and diagnostic approach. *Radiographics.* 2008;28(7):1891-1904. [\[Crossref\]](#)
5. Pinette MG, Wax JR, Blackstone J, Cartin A. Normal growth and development of fetal external genitalia demonstrated by sonography. *J Clin Ultrasound.* 31:465-472 (2003). [\[Crossref\]](#)
6. Hackett LK, Tarsa M, Wolfson TJ, Kaplan G, Vaux KK, Pretorius DH: Use of multiplanar 3-dimensional ultrasonography for prenatal sex identification. *J Ultrasound Med.* 29:195- 202 (2010). [\[Crossref\]](#)
7. Moshiri M, Chapman T, Fechner PY, et al. Evaluation and management of disorders of sex development: multidisciplinary approach to a complex diagnosis. *Radiographics.* 2012;32(6):1599-1618. [\[Crossref\]](#)
8. Lee PA, Houk CP, Ahmed SF, Hughes IA, International Consensus Conference on Intersex organized by the Lawson Wilkins Pediatric Endocrine Society and the European Society for Paediatric Endocrinology: Consensus statement on management of intersex disorders. *Pediatrics* 118:e488-e500 (2006). [\[Crossref\]](#)
9. Ahmed SF, Achermann JC, Arlt W, Balen A, Conway G, et al: Society for Endocrinology UK guidance on the initial evaluation of an infant or an adolescent with suspected disorder of sex development (Revised 2015). *Clin Endocrinol.* 84:771-783 (2016). [\[Crossref\]](#)
10. Cohen HL, Shapiro MA, Mandel FS, Shapiro ML: Normal ovaries in neonates and infants: a sonographic study of 77 patients 1 day to 24 months old. *Am J Roentgenol.* 160:583-586 (1993). [\[Crossref\]](#)
11. Biswas K, Kapoor A, Karak AK, et al. Imaging in intersex disorders. *J Pediatr Endocrinol Metab.* 2004;17(6):841-845 [\[Crossref\]](#)
12. Wright NB, Smith C, Rickwood AM, Carty HM. Imaging children with ambiguous genitalia and intersex states. *Clin Radiol.* 1995;50(12):823-829 11. [\[Crossref\]](#)
13. Avni EF, Rypens F, Smet MH, Galetty E. Sonographic demonstration of congenital adrenal hyperplasia in the neonate: the cerebriiform pattern. *Pediatr Radiol.* 1993;23(2):88-90. [\[Crossref\]](#)
14. Kahldilkar KS, Budyal SR, Kasaliwal R, et al. Ovotesticular disorder of sex development: a single-center experience. *Endocr Pract.* 2015;21(7):770-776. [\[Crossref\]](#)
15. Pires CR, De Moura Poli AH, Zanforlin Filho SM, Mattar R, Moron AF, Debs Diniz AL. True hermaphroditism-the importance of ultrasonic assessment. *Ultrasound Obstet Gynecol.* 2005;26(1):86-88 [\[Crossref\]](#)
16. Michala L, Creighton SM. The XY female. *Best Pract Res Clin Obstet Gynaecol.* 2010;24(2):139-148. [\[Crossref\]](#)
17. Nezzo M, De Visschere P, T'sjoen G, Weyers S, Villeirs G. Role of imaging in the diagnosis and management of complete androgen insensitivity syndrome in adults. *Case Rep Radiol.* 2013;2013:158484. [\[Crossref\]](#)
18. Grasso D, Borreggine C, Campanale C, Longo A, Grilli G, Macarini L. Usefulness and role of magnetic resonance imaging in a case of complete androgen insensitivity syndrome. *Radiol Case Rep.* 2016;10(2):1119.
19. Nakhil RS, Hall-Craggs M, Freeman A, et al. Evaluation of retained testes in adolescent girls and women with complete androgen insensitivity syndrome. *Radiology.* 2013;268(1):153-160. [\[Crossref\]](#)
20. Alharbi KN, Khushaim AO, Alrasheed M, Akhtar M, Neimatallah M. Radiological findings in persistent Müllerian duct syndrome: case report and review of literature. *J Radiol Case Rep.* 2017;11(3):7-14 [\[Crossref\]](#)
21. Agarwal A, Agarwal S. Swyer syndrome with gonadoblastoma: a clinico-radiological approach. *J Hum Reprod Sci.* 2017; 10(1):65-68.
22. Da Silva Rios S, Monteiro IC, Braz Dos Santos LG, et al. A case of Swyer syndrome associated with advanced gonadal dysgerminoma involving long survival. *Case Rep Oncol.* 2015;8(1):179-184. [\[Crossref\]](#)
23. Ekerhovd E, Westlander G. Testicular sonography in men with Klinefelter syndrome shows irregular echogenicity and blood flow of high resistance. *J Assist Reprod Genet.* 2002 Nov;19(11):517-22. [\[Crossref\]](#)
24. Saenger P. Abnormal sex differentiation. *J Pediatr.* 1984;104: 1-16. [\[Crossref\]](#)
25. Coran AG, Polley TZ Jr. Surgical management of ambiguous genitalia in the infant and child. *J Pediatr Surg.* 1991;26:812-820. [\[Crossref\]](#)
26. Looijenga LH, Hersmus R, Oosterhuis JW, Cools M, Drop SL, Wolfenbutter KP. Tumor risk in disorders of sex development (DSD). *Best Pract Res Clin Endocrinol Metab.* 2007;21:480-495. [\[Crossref\]](#)

BÖLÜM 7

46, XY CİNSİYET GELİŞİM BOZUKLUKLARI

Dilek BİNGÖL AYDIN
Olcay EVLİYAĞLU

46, XY Cinsiyet Gelişim Bozuklukları

46, XY Disorder of Sex Development

BÖLÜM HAKKINDA

46, XY cinsiyet gelişim bozuklukları (CGB), 46,XY karyotip varlığında intrauterin yetersiz maskulinizasyon sonucu dış cinsel yapının atipik görüntüden tamamen dişi cinsel yapıya kadar değişken gelişimi ile karakterize bozukluklardır. Olgularda çeşitli derecelerde Müller yapılar eşlik edebilir veya etmeyebilir. 46,XY CGB hastalarının büyük çoğunluğunda erkek gonadlar tanımlanmıştır fakat bazılarında gonad dokusu bulunmaz. Maskulinizasyonun hiç olmadığı olgular tamamen dişi dış cinsel yapı ile meme gelişiminin olmaması ve/veya birincil amenore nedeniyle başvurabilir. 46, XY CGB gonadal farklılaşmanın herhangi bir evresindeki bozukluklar, androjen yapım ve etkisindeki bozukluklar, antimüllerian hormon bozuklukları sonucu ortaya çıkabilir. Olgular ayrıntılı öykü, tam fizik muayene, laboratuvar ve görüntüleme yöntemleri ile değerlendirilmeli ve olguların yönetimi multidisipliner ekip tarafından altta yatan nedene göre planlanmalıdır.

Anahtar kelimeler: atipik genitalya, gonadal dizgenezi, 46,XY cinsiyet gelişim bozuklukları

ABOUT the CHAPTER

46,XY disorders of sex development (DSD) are characterized by variable development of the external genitalia, from an atypical appearance to a completely female external genitalia, as a result of intrauterine inadequate masculinization in the presence of a 46,XY karyotype. Müller structures may or may not be accompanied to varying degrees in some cases. Male gonads have been identified in the majority of 46, XY DSD patients, but some have no gonadal tissue. Cases with no masculinization have a completely female external genitalia and may present due to a lack of breast development and/or primary amenorrhea. 46,XY DSD may occur as a result of disorders at any stage of gonadal differentiation, disorders in androgen production and effect, and antimüllerian hormone disorders. 46, XY DSD cases should be evaluated with a detailed history, a complete physical examination, and laboratory and imaging methods, and the management of the cases should be planned by the multidisciplinary team according to the underlying cause.

Keywords: atypical genitalia, 46, XY disorders of sex development, gonadal dysgenesis,

46, XY cinsiyet gelişim bozuklukları (CGB), 46,XY karyotipe sahip bireylerde intrauterin yetersiz maskulinizasyon sonucu dış cinsel yapının atipik görüntüden tamamen dişi cinsel yapıya kadar değişken gelişimi ile karakterize bozukluklar. 46,XY CGB, gonad gelişim, androjen yapım veya etki bozukluğundan kaynaklanabilir

46, XY Gonadal Gelişim Bozuklukları

46, XY gonadal disgeneziler gonadal farklılaşmanın herhangi bir evresindeki sorun nedeni ile bipotansiyel gonadın fonksiyonel bir testise gelişim ve farklılaşmasında bozukluk ile sonuçlanır. Testis gelişiminde görevli genlerdeki değişikliğin yerine, derecesine ve zamanına göre gonad gelişimi farklılıklar gösterir. Testis gelişiminin erken evrelerindeki bozukluklar daha ağır klinik bulgular ile genellikle tam gonadal disgeneziye neden olur. Gonad disgenetik veya band şeklinde olabilir. İç ve dış cinsel yapı gonadın gelişme düzeyine, antimüllerian hormon (AMH) ve androjen düzeylerine göre şekillenir. Wolf ve Müller kanallarının gelişme ve regresyon derecesine göre iç cinsel yapı gelişir. Dış cinsel görüntü ise normal dişi cinsel yapı ile atipik cinsel yapı arasında geniş bir fenotipik yelpazede olabilir. 46, XY gonadal disgeneziler, tam ve kısmi olmak üzere ikiye ayrılır.

Tam Gonadal Disgenezi (Swyer Sendromu)

Tam gonadal disgenezide 46,XY karyotipine rağmen testis gelişmemiştir. Normal dişi dış



Dilek Bingöl Aydın

Olca Evliyaoğlu

İstanbul Üniversitesi-Cerrahpaşa, Cerrahpaşa
Tıp Fakültesi, Pediatri Anabilim Dalı, Pediatrik
Endokrinoloji Bilim Dalı, İstanbul, Türkiye
E-posta: dilekbingol@hotmail.com
olcayevliyaoğlu@hotmail.com

Bu bölümü alıntıla / Cite this chapter as:
Bingöl Aydın D, Evliyaoğlu O. 46, XY cinsiyet gelişim bozuklukları. Evliyaoğlu SO, Bingöl Çağlayan RH, Söylet Y. ed. *Cinsiyet Gelişim Bozuklukları* içinde. İstanbul: İÜC Yayınevi; 2024: 45-57.



CC BY 4.0: Telif hakkı yazarlardadır. Bu kitabın içeriği Creative Commons Atif 4.0 Uluslararası lisans altında lisanslanmıştır.

cinsel yapı ve band gonad ile tanımlanır. Tam gonadal disgenezi ilk kez Swyer ve ark. tarafından bilateral disgenetik gonadlara eşlik eden, dışı dış genital yapı, uzun boy ve önkoid vücut yapısına sahip iki 46,XY olguda bildirilmiştir.

Tablo 1. 46, XY Cinsiyet Gelişim Bozuklukları

GONADAL GELİŞİM BOZUKLARI	
1)	Gonadal Disgeneziler Tam veya Kısmi
2)	Gonadal Agenezi
3)	Ovotestiküler Cinsiyet Gelişim Bozuklukları
ANDROJEN SENTEZ VE METABOLİZMASI BOZUKLUKLARI	
1)	LH Almaç Bozuklukları
LHCGR Gen Mutasyonları	
2)	Kolesterol Sentez Bozuklukları
Smith-Lemli-Opitz Sendromu	
3)	Testosteron Sentez Bozuklukları
sTAR Eksikliği	
P450scc Eksikliği	
3-Beta Hidroksisteroid Dehidrogenaz 2 Eksikliği	
17alfa Hidroksilaz Eksikliği	
P450 Oksidoredüktaz Eksikliği	
17alfa Hidroksilaz Eksikliği ve 17, 20 Liyaz Eksikliği	
17-Beta Hidroksisteroid Dehidrogenaz 3 Eksikliği	
Dihidrotestosteron Üretiminde Arka Yolak Bozuklukları	
4)	Testosteron Metabolizması Bozuklukları
5-alfa Redüktaz Tip 2 eksikliği	
ANDROJEN ETKİSİNDEKİ BOZUKLUKLAR	
Tam ve Kısmi Androjen Duyarsızlığı Sendromu	
AMH SENTEZ VE ETKİSİNDEKİ BOZUKLUKLAR	
Persistan Müllierian Kanal Sendromları	
SINIFLANDIRILMAYAN 46,XY BOZUKLUKLARI	

Klinik

Olguların dış cinsel yapıları tamamen normal dışı görünümünde olduğu için gecikmiş puberte ve amenore ile başvururlar. Band gonadlarda testosteron üretimi olmaz ve Sertoli hücreleri de gelişmeyeceği için AMH üretimi yoktur. Bunun sonucunda olgulara dış cinsel yapılar dışı yönünde farklılaşır. Müller yapılar gerilemez ve Wolf kanalları gelişmez. Sonuç olarak genellikle uterus ve fallop tüpleri benzeri yapılar bulunur. Olguların boyları normaldir fakat bazı olgularda Turner sendromu stigmatları bulunabilir. Gonadların bir miktar çalışmasına bağlı veya daha nadiren östrojen salgılayan bir tümöre bağlı olarak olgularda göğüs gelişimi ve /veya menstrüasyon görülebilir. Adrenal glandın normal çalışması nedeniyle pubik kıllanma normaldir, bazen hafif kliteromegali görülebilir. Ergenlik döneminde gonadal yetmezlik nedeni ile serum LH ve FSH düzeyleri yüksek, östrojen ve testosteron düzeyleri düşük saptanır. AMH düzeyi ölçülemeyecek düzeyde düşük saptanır. Östrojen salgılayan tümör varlığında serum östrojen düzeyi yükselebilir.

Gonad Histolojisi: Gonadlar, band gonad şeklindedir ⁶Gonad histolojisinde genellikle over stromasına benzeyen mumsu fibröz bağ dokusu saptanır. Band gonad gelişimine intrauterin hayatta over dokusunun dejenerasyonunun neden olduğu düşünülmektedir ⁴.

46, XY tam gonadal disgenezili olgularının yaklaşık olarak üçte birinde gonad tümörleri bildirilmiştir ⁷. Genellikle

tümörler puberteden sonra görülmek ile birlikte daha erken de görülebilir. Gonadal tümörlerden en sık gonadoblastom saptanır. Gonadoblastomalı olguların %50'sine yakınında disgerminoma bildirilmiştir. Gonadoblastoma karsinoma insitu olarak değerlendirilse de disgerminoma malign bir tümördür. Nadiren embriyonel karsinom, endodermal sinüs tümörü, koriokarsinom ve immatür teratom da görülebilir ⁸.

Tedavi Yaklaşımı: Malignite riski nedeniyle olgulara tanı aldıktan sonra bilateral gonadektomi yapılması önerilir. Olgularda gonadektomi yapıldıktan sonra puberteyi sağlamak için öncelikle östradiol sonrasında, döngüsel östradiol ve progesteron tedavileri önerilir. Hormon yerine koyma tedavisi puberteyi sağlamak dışında olumlu metabolik etkisi ve kemik sağlığını korumak için de gereklidir. Olgularda uterus varsa invitro fertilizasyon ile embriyo implantasyonu yapılarak fertilitate sağlanabildiği bildirilmiştir ³.

Kısmi Gonadal Disgenezi

Kısmi gonadal disgenezide klinik oldukça değişkendir. Olgularda çeşitli derecelerde tamamlanmamış testis farklılaşması vardır.

Klinik : Olgular değişik derecelerde virilizasyon gösteren kuşku genital yapı ile başvururlar. Klinik tablo değişken olduğu için diğer cinsel gelişim bozukluğu nedenlerinden ayırıcı tanısı oldukça zordur. Gonad farklılaşma kusurunun derecesine göre iç ve dış cinsel yapılar farklılıklar görülür. Olgularda gonadotropin düzeyleri yüksek saptanırken serum testosteron düzeyleri düşüktür. Serum testosteron düzeyine göre Wolf kanalları farklı düzeylerde gelişir. Sertoli hücre yetersizliğinin derecesine göre AMH düzeyleri değişken olup bunun sonucunda çeşitli evrelerde Müller yapı artıkları görülebilir. Dış cinsel yapının virilizasyonunu serum testosteron düzeyine göre sentezlenen dihidrotestosteron (DHT) düzeyleri belirler ³. Bazı olgularda Turner stigmatları görülebilir. Bu klinik ile özellikle mozaik kromozom yapısı olan olgularda karşılaşılır.

Gonadlar genellikle intraabdominaldir. Fakat bazı olgularda inguinal veya skrotal olabilir. Prepubertal HCG uyarısına testosteron yanıtı yetersiz saptanır. Pubertal dönemde serum LH ve FSH değerleri çok yükselir.

Gonad histolojisi: Gonad histolojisinde iyi gelişmemiş seminifer tübüller, ince ve gevşek düzende tunika albuginea, immatür Sertoli ve germ hücreleri görülebilir ⁴.

46, XY kısmi gonadal disgenezili olgularda tam gonadal disgenezili olgulara benzer oranda gonadal tümör gelişim riski vardır.

Tedavi yaklaşımı: Kısmi gonadal disgenezide cinsiyet seçimi oldukça zordur. Cinsiyet tercihinin, dış cinsel organların virilizasyon derecesi, cerrahi başarı öngörüsü, gonadların fonksiyonel yeterliliği, gelecekteki cinsel fonksiyonların yeterliliği, fertilitate gücü, gonadal tümör riski ve olgunun cinsel kimlik tercihi gibi birçok etmenin birlikte değerlendirilmesine göre belirlenir ³. Cinsiyet tercihi kararı cinsiyet gelişim bozukluğu konusunda tecrübeli pediatrik endokrinoloji, cerrahi, çocuk psikiyatrisi, üroloji, jinekoloji ve genetik hekimlerinin dahil olduğu ekip ve aile birlikte verir ¹⁰. Mümkünse çocuğun kendi kararını verebileceği yaşa kadar geri dönüşümsüz ameliyatlara ertelenmelidir. İç ve dış cinsel organlara tercih edilen cinsiyete uygun yapılandırıcı

ameliyatlar uygun zamanlarda yapılmalıdır. Karar verilen cinsiyet erkek ise gonadlar skrotuma indirilebilir. Gonadlar disgenetik veya fonksiyonel değilse çıkarılmalıdır. Cerrahi olarak testisler skrotuma indirilse bile malignite tehlikesinin devam ettiği bilinmeli ve olgular fizik bakı, ultrasonografi ve tümör belirteçleri ile izlenmelidir. Dişi olarak yetiştirilecek olgularda gonadlar çıkarılmalı ve pubertede östrojen tedavisi verilmelidir. Uterusu olan olgularda menstrüasyon görebilirler; bu olgularda önce östrojen sonrasında döngüsel östrojen - progesteron tedavileri verilmelidir³.

Gonad tümörleri: Gonadal disgenezi olgularındaki disgenetik gonadlarda tümör gelişme riski yüksektir. 46, XY CGB olan olgularda gonad tümörlerinin çoğu tip II germ hücre tümörleridir (GHT). Nadiren olgularda stromal hücre ve epitelyal tümörler gelişebilir¹¹.

Disgenetik gonadlarda morfolojileri ve protein ekspresyonundaki benzerlik nedeniyle fetal germ hücrelerinden köken alan neoplastik hücrelerde gelişimin erken evrelerinde olgunlaşmalarının durduğu düşünülmektedir. Olgunlaşmamış germ hücreleri pre-spermatogonia veya oosit farklılaşmasına gidemezler. Erken fetal dönemde eksprese olan faktörlerin varlığına göre diğer hücrelerden ayırt edilebilirler. OCT3/4 (octamer- binding transcription factor), embriyonik kök hücrelerinde ve primordiyal germ hücrelerinde fizyolojik olarak eksprese olan bir transkripsiyon faktörüdür, olgunlaşma ilerleyen evrelerinde ekspresyonu giderek azalır. GHT gelişimine neden olan önemli etmenlerden biri de germ hücrelerin hayatta kalmasını ve proliferasyonunu sağlayan uzamış OCT3/4 ekspresyon süresidir¹².

GHT gelişimine neden olan bir diğer önemli etmen de germ hücrelerde fazla eksprese edilen TSPY'dir (testis spesifik protein Y -encoded). TSPY'nin germ hücrelerinin normal testis yönünde proliferasyonunu kontrol ettiği düşünülmektedir¹³. TSPY, Y kromozomu üzerindeki gonadoblastoma locusu (GBY) için en olası aday gen gibi görünmektedir¹¹. Normal germ hücrelerinde OCT3/4 ekspresyonunu azalırken TSPY ekspresyonu artar. Gonadoblastom/karsinoma-in-situ ve pluripotent GHT göstergesi olarak OCT3/4 ekspresyonu yüksek duyarlılık ve özgüllüğe sahiptir. OCT3/4 ve TSPY'nin aynı anda birlikte ekspresyonu normal gelişim göstermemiş displastik hücrelerin varlığını gösterir¹⁴. Embriyolojik gelişimin erken basamaklarında düzgün migrasyonda görevli olan SCF (stem cell factor) malign hücre tespitinde bir diğer önemli göstergedir. SCF, tirozin kinaz olarak görev yapan bir c-KIT protoonkegeninin ligandıdır. Erişkin testiste SCF, Sertoli hücreleri tarafından sentezlenir. SCF'nin tümör gelişimindeki ayrıntılı patojenik mekanizması tam olarak ortaya konmamakla birlikte karsinoma-in situ/ GHT'lerde pozitifliği gösterilmiştir. XX karyotipine sahip olgularda GHT gelişim riski artmamıştır¹².

Tam ve Kısmi Gonadal Disgenezinin Genetik Nedenleri

Erken gonadal gelişim ve stabilizasyonunda rol oynayan birçok gendeki mutasyon tam veya kısmi gonadal disgeneziye neden olabilir. Bunlardan en sık SRY,SF-1 ve MAP3K1 mutasyonları görülmektedir. SRY gen mutasyonu tam gonadal dizgenezili olguları %10-15'inde bildirilmiştir^{15, 16}. Genellikle mutasyon SRY proteinin HMG-box DNA'ya bağlanma domainindedir. Kısmi

gonadal digenezide SRY mutasyonları daha nadir görülür. 46,XY tam gonadal disgenezide ailesel olgular bildirilmiş olup genetik geçişi otozomal resesif veya X'e bağlı olabilir.

Steroidogenetik faktör 1 (SF-1 veya NR5A1) gonadal ve adrenal gelişim ve steroidogeneizde rol alan bazı genlerin transkripsiyonunu regüle eden bir transkripsiyon faktörüdür. Homozigot veya heterozigot bileşik mutasyonlarında gonadal yetmezliğe eşlik eden adrenal yetmezlik görülebilir. Heterozigot mutasyonlar ve delesyonlar genellikle kısmi gonadal disgeneziye neden olur ve adrenal yetmezlik beklenmez^{17,18}.

MAP3K1 gonadal gelişim basamaklarında rol alan bir sinyal iletim faktörüdür. Son zamanlarda yapılan çalışmalarda birçok sporadik ve ailesel 46, XY DSD'li olguda MAP3K1 mutasyonu saptanmıştır. MAP3K1'in fonksiyon kazanımı mutasyonları dengeyi SOX9/FGF9'dan WNT/beta katenin yoluna çevirebilir ve gonadal disgeneziye neden olabilir. Mutasyonlarında tam gonadal disgeneziden hipospadias kadar değişen farklı klinik özellikler bildirilmiştir¹⁹.

Gonad ve böbrek gelişimi üzerine etkili bir başka gen ise WT1 genidir. Bu gendeki mutasyonlar Danys-Drash ve Frasier sendromuna neden olur. Danys-Drash sendromunda gonadal disgenezi ile birlikte difüz mezengial skleroz, ilerleyen süreçte son dönem böbrek yetmezliği ve Wilms tümörüne yatkınlık vardır^{20, 21}. WT1 geni intron 9 "splice site" bölgesi mutasyonları Frasier sendromuna neden olur. Bu sendromda gonadal dizgenezi, ilerleyici glomerulopati ve gonadoblastoma yatkınlık vardır²². Nadiren WT-1 mutasyonlarında nefropati ve Wilms tümörü olmadan hipospadias görülebilir. WT-1 mutasyonu saptanan olgular mutlaka Wilms tümörü ve proteinüri gelişimi açısından takip edilmelidir. WT1 ve PAX6 genlerini içeren 11p lokusundaki delesyonlar WAGR (Wilms, aniridi, genital anomali, mental retardasyon) sendromuna neden olur²³.

SOX9 erken testis gelişimi ve kondrogenезде rol alan SRY ilişkili bir transkripsiyon faktörüdür. Heterozigot SOX9 fonksiyon kaybı mutasyonları ve SRY-ilişkili mutasyonlar multisistemik karpomelik sendroma (uzun kemiklerde konjenital eğilmeler, hipoplastik skapula, 11 çift kosta, yumru ayak, mikrognati, yarı damak) neden olabilir. Bu olguların bir kısmında gonadal disgenezi görülebilir^{24, 25}.

ATRX genindeki mutasyonlar alfa talasemi, gonadal dizgenezi ve mental retardasyon ile seyreden ATR-X sendromuna neden olur^{26, 27}. DMRT1, DMRT2, DMRT3 genlerindeki mutasyonlar çeşitli derecelerde gonadal disgenezi ve mental retardasyona neden olur²⁸.

Kısmi gonadal disgeneziye eşlik eden konjenital kalp hastalığı olan olgularda heterozigot GATA4 mutasyonları bildirilmiştir²⁹.

WNT4 ve X kromozomunun kısa kolunda bulunan DAX1 duplikasyonlarının 46,XY tam ve kısmi gonadal disgenezilere neden oldukları bildirilmiştir^{30, 31}. Ayrıca 46, XY gonadal disgenezili olgularda kromozom 9p monozomisi³², Xq23 delesyonu^{33, 34} ve DHH³⁵ gen mutasyonları bildirilmiştir.

46, XY karyotipinde, normal over ve dişi dış cinsel yapısına sahip kişilerde CBX2 gen mutasyonu gösterilmiştir³⁶. İnsanlarda henüz

tanımlanmamış olsa da farelerde son zamanlarda yapılan bir çalışmada Gadd45g yokluğunun SOX9 ekspresyonunu engellediği, over ve Müller kanallarının gelişimine neden olduğu gösterilmiştir ³⁷.

Gonadal Agenezi

46, XY karyotipine sahip laparoskopi ile gonad yokluğu gösterilen, dişi iç cinsel yapı ve değişik derecelerde yetersiz virilize dış cinsel yapı gösterilen az sayıda olgu bildirilmiştir ³⁸. Gonadal agenezinin nedeni henüz bilinmemektedir.

Testiküler Regresyon Sendromu

Testiküler regresyon sendromu bilinmeyen bir nedenden dolayı rudimenter spermatik kord ve makroskobik olarak testis dokusunun bulunmaması ile karakterize klinik tablodur. Genellikle spermatik kordun sonlanım yerinde küçük fibrotik nodül veya nubbin yapı saptanır ^{39, 40}. Histolojik olarak fibrozis, hemosiderin birikimi ve distrofik kalsifikasyon saptanır. Etiyolojisi halen bilinmemekle birlikte prenatal vasküler hasarlanma ve testis torsiyonu suçlanan nedenler arasındadır ⁴¹. Literatürde malignite riskinin düşük olması nedeniyle eksizyon önerisi konusunda fikir birliği yoktur ⁴².

Androjen Sentez ve Metabolizması Bozuklukları

Birinci trimesterin sonuna doğru fetal serum testosteron düzeyleri erişkin düzeylere çıkar ve bu yükseliş Wolf yapıların gelişimine ve daha sonra dış cinsel yapının ve prostatın gelişimini sağlar. Erkek yönünde cinsel farklılaşmada androjenlerin ve AMH düzeylerinin yükselme zamanı ve miktarı kritik öneme sahiptir.

1. LH Reseptör Bozuklukları (LHCGR Gen Mutasyonu)

LH, LH almacına bağlanarak Leydig hücrelerinin gelişimini ve G proteinini aktive ederek Leydig hücrelerinin steroid üretimini uyarır. LHCG reseptör genindeki inaktive edici mutasyonlar Leydig hücre hipoplazisine neden olur. Bu mutasyonlar LH ve plasental hCG sinyal iletimine engel olarak fetal hayatta ve sonrasında testosteron üretimini önler ⁴³.

Klinik : Leydig hücre hipoplazili olgularda çeşitli LHCGR mutasyonları tanımlanmıştır. Tam Leydig hücre hipoplazisinde dış cinsel yapı tamamen dişi fenotipindedir. Bu olgularda FSH'ya baskın LH yüksekliğine rağmen düşük testosteron düzeyleri görülür. hCG'ye yetersiz testosteron yanıtı vardır. Kısmi Leydig hücre hipoplazisinde klinik yetersiz virilize erkek (mikropenis ve/veya hipospadias) fenotipinden, erkek dış cinsel organlarının belirsizliği olmaksızın hipergonadotropik hipogonadizme kadar geniş bir yelpazeye sahiptir ⁴⁴. Olgularda hCG'ye kısmi testosteron yanıtı alınabilir ve pubertal dönemde artan androjenlere bağlı virilizasyon görülebilir. Testisler genellikle inmemiştir, boyutu normal veya küçük iken penis boyu kısadır.

Vakaların yarısında LHCGR mutasyonu saptanmaz. Bu durum hastalığa neden olan farklı moleküler mekanizmalar olduğunu düşündürmektedir.

Gonad histolojisi: Gonadal biyopside seminifer tübüller Sertoli hücreleri ile kaplıdır fakat interstisyumda Leydig hücreleri görülmez ^{45, 46}.

Tedavi yaklaşımı: Cins tercihi dış cinsel organların anatomik durumu, fertilité gücü, aile ve çocuğun cinsiyet tercihine göre yapılır ^{46, 47}. Tam Leydig hipoplazisinde dış cinsel yapı tamamen dişi fenotipte olduğu için genellikle dişi cinsiyette yetiştirilir, bilateral gonadektomi sonrası östrojen replasmanı başlanmalıdır ⁴⁸. Kısmi Leydig hipoplazisinde mevcut anatomik duruma göre, orşipeksi, düzeltme operasyonları ve hormonal tedavi uygulanabilir.

2. Kolesterol Sentez Bozuklukları (Smith-Lemli-Opitz Sendromu)

Smith-Lemli-Opitz sendromu (SLOS), kolesterol sentezinde görev alan sterol delta-7- redüktaz (DHCR7) geninde mutasyon sonucu ortaya çıkan klinik tablodur ⁴⁹.

Klinik : Olgular tipik yüz görünümü, mikrosefali, fotosensitivite, hipotoni, 2.ve 3. ayak parmaklarında sindaktili, kuşkulu cinsel yapı ve mental retardasyon ile karakterizedir. Adrenal yetmezlik görülebilir ⁵⁰. 46, XY olgularda %71 oranında dişi dış cinsel yapıdan, hipospadias kadar değişen atipik dış cinsel yapı görülür ³⁸. Müller yapı artığı görülebilir. SLOS'da virilizasyon bozukluğunun nedeni tam olarak bilinmemektedir. Fakat adrenal ve testiküler steroidlerin substratı olan kolesterol eksikliğinin adrenal yetmezliğe (hiponatremi, hiperkalemi, düşük aldosteron-renin oranı) ve atipik cinsel yapıya neden olduğu düşünülebilir. Tanı plazma ve dokuda yüksek 7-dehidrokolesterol düzeyleri ile koyulur. Her ne kadar bazı olgularda kolesterol düzeyleri normal olsa da kolesterol düşüklüğü SLOS tanısını düşündürür. DHCR7 gen mutasyonu kesin tanı koydurur.

Tedavi yaklaşımı: Tedavide kolesterol replasmanının ve HMG-CoA redüktaz inhibitörü simvastatinin faydası gösterilmiştir [51]

3. Testosteron Sentez Bozuklukları

Testosteron sentezinde görevli çeşitli enzimlerdeki kusurlar 46,XY CGB'ye neden olabilir. Konjenital adrenal hiperplazide görülen enzim eksiklikleri androjen yapımını bozabileceği gibi kortizol ve aldosteron eksikliklerine de neden olabilir.

sSTAR Eksikliği

Steroidojenetik regülatör proteini (sSTAR) kolesterolün mitokondiye alınmasını sağlayan proteindir. sSTAR genindeki mutasyon kolesterolün pregnenolona dönüşümünü durdurarak tüm adrenal hormonların üretimine engel olur. Adrenal bezde biriken kolesterol ve esterleri adrenal bezin aşırı büyümesine neden olur; bu nedenle hastalığın diğer adı lipoid konjenital adrenal hiperplazidir. En ağır konjenital adrenal hiperplazi formudur.

Klinik: Olgularda genellikle dişi dış cinsel fenotip görülür. Ağır tuz kaybı görülür. Erken tanı almayan ve tedavi başlanmayan hastalar adrenal yetmezliğe bağlı kaybedilebilir. sSTAR eksikliğinin dış cinsel yapısı erkek olan ve klinik bulguları geç ortaya çıkan klasik olmayan (non-klasik) formu tanımlanmıştır ⁵².

Gonad Histolojisi: Literatürde gonadektomi yapılan olgunun histolojik incelemesinde atrofik seminifer tübüller, Leydig hücrelerinde lipid akümüasyonu görülürken Sertoli hücrelerinde spermatogonia saptanmamıştır ⁵³.

Tedavi yaklaşımı:

Tedavide eksik olan glukokortikoid ve mineralokortikoid tedavisi

Cinsiyet Gelişim Bozuklukları

fizyolojik dozlarda verilir⁵⁴. Cinsiyet tercihi dış cinsel organların anatomik durumu, aile ve çocuğun cinsiyet tercihine göre yapılır⁵⁵.

P450scc (CYP11A1) Eksikliği

Steroid hormon biyosentezi, kolesterolün pregnenolon'a dönüştürdüğü iç mitokondriyal membranda bulunan kolesterol yan zincir parçalama enzimi (CYP11A1 geni tarafından kodlanan P450scc) tarafından başlatılır⁵⁶. Bu nedenle p450scc steroid hormon sentezinin ilk ve hız kısıtlayıcı enzimidir. P450scc eksikliği StaR eksikliğine benzer.

Klinik : Klasik formlarında yenidoğan döneminde adrenal steroidlerin ve androjenlerin üretilmemesi nedeniyle tuz kaybı, adrenal yetmezlik ve dişi dış cinsel yapı saptanır. Hastalığın klasik olmayan hafif formlarında geç dönemde çeşitli derecelerde adrenal yetmezlik ve virilizasyon kusuru görülebilir⁵⁷. Virilizasyon kusuru olmadan sadece adrenal yetmezlik gelişen olgu da bildirilmiştir⁵⁸. StaR eksikliğinden farklı olarak bu olgularda adrenal bezler büyük değildir.

Tedavi yaklaşımı: Tedavide eksik olan glukokortikoid ve mineralokortikoid tedavisi fizyolojik dozlarda verilir⁵⁹. Cinsiyet tercihi dış cinsel organların anatomik durumu, aile ve çocuğun cinsiyet tercihine göre yapılır.

3-Beta Hidroksisteroid Dehidrogenaz 2 (HSD3B2) Eksikliği

3 β -hidroksisteroid dehidrogenaz 2 (HSD3B2) enzimi, 3 β -hidroksi 5 steroidlerini 3-keto 4 izomerlerine dönüştürür; pregnenolondan progesteron, 17-hidroksipregnenolondan 17-hidroksiprogesteron (17OHP), dehidroepiandrosterondan (DHEA) androstenedion ve androstenediolden testosteron⁶⁰. Bu dehidrogenaz reaksiyonları, adrenalde mineralokortikoidlerin, glukokortikoidlerin ve androjen öncüllerinin biyosentezi ve gonadlarda testosteronun biyosentezi için gereklidir. HSD3B2 Eksikliği otozomal resesif kalıtılan nadir bir konjenital adrenal hiperplazi formudur. Literatürde çoğunlukla genotip fenotip korelasyonu bildirilmiştir⁶¹.

Klinik: Adrenal ve gonadal streoidegenез bozulduğu için 46, XY bireylerde glukokortikoid ve mineralokortikoid eksikliği ile birlikte dış cinsel yapıda yetersiz virilizasyon görülür. Laboratuvarında $\Delta 5$ steroidlerin $\Delta 4$ steroidlere oranı artmıştır⁶².

Tedavi yaklaşımı: Tedavide glukokortikoid ve mineralokortikoid replasmanı yapılmalıdır. 46, XY olgulardan çoğunun spontan olarak ergenliğe girdiği gösterilse de bazı olgularda testosteron replasmanı gerekebilir⁶³.

17alfa Hidroksilaz Eksikliği ve 17, 20 Liyaz Eksikliği

Sitokrom P450c17 eksikliği CYP17A1 geninde mutasyon ile seyreden oldukça nadir bir konjenital adrenal hiperplazi formudur. P450c17 hem 17 alfa hidroksilaz hem de 17,20-liyaz aktivitesine aracılık eder⁶⁴. Her iki enzim de adrenal ve gonadal kortizol ve cins steroidlerinin biyosentezinde rol alır. 17 alfa hidroksilaz pregnenolonun 17-OH pregnenolona ve progesteronun 17-OH progesterona dönüşümünü sağlarken, 17,20 liyaz ise 17OHprogesteronun androstenediona ve 17OH pregnenolonun dehidroepiandrostenediona (DHEA) dönüşümü sağlar. Enzim eksikliğinde 17OH pregnenolon ve 17 OH progesteron düzeyleri

düşüş sonucunda düşük kortizol düzeyleri ile sonuçlanırken; DHEA ve androstenedion düzeylerindeki düşüş ise düşük androjen düzeyleri ile sonuçlanır⁶⁴. Kortizol eksikliği negatif geri besleme mekanizması ile ACTH artışına ve adrenal hiperplaziye neden olur. ACTH uyarısı ile zona glomerulozadan deoksikortikosteron (DOC) ve kortikosteron üretimi artar. DOC artışı hipokalemi, sodyum retansiyonu ve hipertansiyona neden olur. Kortikosteronun glukokortikoid etkisi nedeniyle nadiren bu hastalarda adrenal yetmezlik görülür.

Klinik: 46, XY olgularda yeterli androjen üretilmediği için genellikle dişi dış cinsel yapıya sahiptirler. Anti-Müllerian hormon salındığı için iç cinsel yapı normal erkek yapısındadır. Genellikle bu olgular adolesan dönemde hipertansiyon, ikincil cinsiyet karakterlerinin gelişmemesi ve birincil amenore ile başvurur⁶⁵. Enzimin kısmi eksikliğinde 46, XY kuşkuğu dış cinsel yapı ile başvururken, hipertansiyon eşlik edebilir⁶⁶.

Tedavi: Enzimin tam eksikliğinde dış cinsel yapı tamamen dişi fenotipte olduğu için olgular genellikle dişi cinsiyet kimliğinde yetiştirilir⁶⁷. Glukokortikoid tedavisi verilmelidir. Dişi yetiştirilen olgularda malignite riski nedeniyle bilateral gonadektomi yapılmalı ve östrojen replasmanı başlanmalıdır^{68,69}. Kısmi enzim eksiklerinde rekonstrüktif operasyonlar ve androjen replasmanı bireysel olarak planlanır⁷⁰.

P450 Oksidoredüktaz (POR) Eksikliği

P450 oksidoredüktaz (POR) 21-hidroksilaz, 17 alfa hidroksilaz/17,20-liyaz ve aromataz enzimlerine elektron transferinde rol alan bir flavoproteindir. Her iki enzim sisteminin etkinleşmesi için bu elektron iletiminin olması gerekir. Olgularda biyokimyasal veriler oldukça değişkendir. ACTH normal veya artmış olabilir. Bazal kortizol düzeyi genellikle yeterlidir fakat stres altında yetersiz kortizol üretimi olabileceğinden olgulara ACTH uyarı testi yapılmalıdır. Bazal ve uyarılmış pregnenolon, progesteron, 17-OH pregnenolon, ve 17-OH progesteron düzeyleri yüksektir. Bazal dihidroepiandrosteron (DHEA), dihidroepiandrosteron sülfat (DHEAS) ve androstenedion düzeyleri normal veya düşük olabilir. Androjen düzeyleri düşük olabilir ve ACTH uyarısına yanıtız olabilir.

Klinik: POR eksikliğinde 21-hidroksilaz ve 17alfa hidroksilaz eksikliğindeki belirti ve bulgular birlikte beklenir⁷¹. POR eksikliği ilk defa Peterson ve ark. tarafından kuşkuğu cinsel yapı ve anormal idrar steroid profili olan bir 46,XY olguda tanımlanmıştır⁷². POR eksikliği, Antley-Bixler sendromu fenotipine benzeyen iskelet malformasyonları ve KAH ile sonuçlanan adrenal steroid biyosentezindeki anormallikleri içeren geniş bir fenotipik spektruma sahip otozomal resesif bir hastalıktır. Antley-Bixler sendromuna POR ve FGFR2 mutasyonu sonucu ortaya çıkabilir. Etkilenen bireylerde kraniyosinositoz, ağır orta yüz hipoplazisi, koanal atrezi, frontal boosing, kulak anomalileri, basık burun kökü gibi kraniyofasyal ve radyohumeral sinostoz, radyoulnar sinostoz, uzun kemik kırıkları, femur eğriliği gibi iskelet anomalileri görülebilir⁷³. Tüm olgularda iskelet bulguları eşlik etmeyebilir.

Tedavi: Tedavide amaç glukokortikoid eksikliğinin yerine konması ve uygun zamanda ikincil cinsiyet karakterlerinin gelişimi için testosteron replasmanın sağlanmasıdır.

17-Beta Hidroksisteroid Dehidrogenaz 3 (HSD17B3) Eksikliği

17-Beta Hidroksisteroid Dehidrogenaz bilinen on dört çeşidi olan, cins hormonlarının sentezi ve metabolizmasında görev alan bir izoenzim grubudur. 17-Beta Hidroksisteroid Dehidrogenaz 3 (17- β -HSD3) enzimi ise testiste inaktif androstenedionun, aktif androjen olan testosterona dönüşümünü katalizler ⁷⁴. İlk defa Saez ve ark. tarafından tanımlanan 17- β -HSD3 eksikliği, otozomal resesif kalıtılan nadir bir 46, XY cinsiyet gelişim bozukluğudur ⁷⁵. Nadir görüldüğü halde dünyanın birçok yerinde en sık androjen sentezi bozukluğu olarak bildirilmiştir. Şimdiye kadar HSD17B3 geninde 27 çeşit intronik splice mutasyon, ekzonik delesyon ve missense mutasyonun 17- β -HSD3 eksikliğine neden olduğu raporlanmıştır ⁷⁶. Genotip fenotip korelasyonu yoktur. Aynı homozigot mutasyona sahip bireylerde hCG stimülasyonu sonrası farklı düzeylerde Testosteron/androstenedion düzeylerinin saptanması diğer izoenzimleri sayesinde testis dışı dokularda testosteron dönüşümünün gerçekleştiğini düşündürmektedir ⁷⁷. Biyokimyasal olarak artmış androstenedion ve azalmış testosteron düzeyleri ile karakterizedir. Bazal hormon düzeyleri farklı yaşlarda farklı düzeylerde saptanabilir. Altı ayın altındaki mini-pubertedeki olgularda bazal testosteron/androstenedion oranının 0,8'in altında olmasının %100 duyarlılığı vardır ⁷⁸. Fakat mini-puberte sonrasında bazal düzeylerle değerlendirme yapmak tanın gözden kaçmasına neden olabilir. Bu nedenle prepubertal olguları değerlendirmek için hCG ile uyarılmış hormon düzeyleri kullanılır, bu olgularda testosteron/androstenedion oranının 0,8'in altında saptanması 17- β -HSD3 eksikliği tanısı için %90'a varan duyarlılığı sahiptir. Görüntülemelerde Müller yapılarının olmaması ve Wolfian yapılarının varlığı da 17- β -HSD3 eksikliğini düşündürür.

Klinik: Fetal testiste yetersiz testosteron üretimi 46, XY bireylerin doğumda dış cinsel yapılarının tamamen dişi fenotipten, çeşitli derecelerde yetersiz virilizasyona kadar geniş bir yelpazede kuşkulu cinsel yapıya sahip olması ile sonuçlanır. Normal anti-müllerian hormon düzeyleri sayesinde iç cinsel yapıda uterus, serviks, üst vajen gibi Müllerian yapılar oluşmaz. Bununla birlikte Wolfian yapılar bir miktar testosteron üretimi veya alternatif yollar ile üretilen androjenler sayesinde gelişir. Olgular genellikle dişi cinsel yapı ile doğdukları için dişi cinsiyet kimliği ile yetiştirilir. Çocukluk çağında kuşkulu cinsel yapı veya ergenlikte ciddi virilizasyon bulguları ve birincil amenore ile başvurabilirler. Klinik olarak olguların androjen duyarsızlık sendromu ve 5 alfa redüktaz eksikliğinden ayrımı mümkün değildir.

Gonad Histolojisi: Literatürde gonadektomi yapılan olguların gonad histolojisinde bazı olgularda normal testis morfolojisi görülürken bazı olgularda Leydig ve Sertoli hücrelerinde hiperplazi saptanmıştır ^{74, 79}.

Tedavi yaklaşımı: Dişi fenotipte yetiştirilen ve ergenlikte saptanan olgularda cinsel kimlik seçimi oldukça zordur. Ergenlik öncesi saptanan olgularda bilateral gonadektomi ile ergenlikte gelişecek virilizasyon engellenebilme şansı vardır. Dişi cinsiyet seçilen olgularda gonadektomi sonrası pubertede ikincil cins karakterlerinin gelişimi ile östrojen replasmanı yapılmalıdır. Erkek cinsiyet seçilen olgularda düzeltici cerrahiler ile gerekiyorsa testosteron replasmanı yapılmalıdır.

Dihidrotestosteron Üretiminde Arka Yolak Bozuklukları

3 α -Hidroksisteroid Dehidrogenaz Eksikliği (AKR1C2 ve AKR1C4 mutasyonu)

İlk defa izole 17,20 liyaz eksikliği olduğu düşünülen 46,XY CGB olan olguda CYP17A1'de mutasyon saptanmaması testosteronun alternatif veya arka yollardan üretilebileceğini düşündürdü. Bu olguların 3 α -hidroksisteroid dehidrogenaz aktivitesini katalize eden iki aldo-keto redüktaz, AKR1C2 ve AKR1C4'te varyantlar taşıdığı bulundu. Etkilenen iki 46,XY dişi fenotipe sahip olgu, AKR1C2 varyantları için bileşik heterozigotlardı. AKR1C2, fetal testislerde bol miktarda, yetişkin testislerinde ise minimal olarak ekspresye edilir. AKR1C4 fetal ve erişkin testislerde daha düşük seviyelerde bulunmuştur. Bu nedenle hem AKR1C2 hem de AKR1C4'ün fetal testiste arka yoldan DHT üretiminde rol aldığı ve bu genlerdeki moleküller defektin 46,XY bireylerde yetersiz virilizasyona neden olduğu düşünülmektedir ⁸⁰.

4. Testosteron Metabolizması Bozuklukları

5-alfa Redüktaz Tip 2 eksikliği (SRD5A2)

5 α redüktaz tip 2, testosteronun en potent androjen dihidrotestosterona dönüşümünü sağlayan enzimdir ⁸¹. 5-alfa Redüktaz Tip 2 eksikliği otozomal resesif olarak kalıtılır ve SRD5A2 genindeki mutasyon sonucu ortaya çıkar. Biyokimyasal olarak temel bozukluk DHT üretimindedir. Geleneksel olarak tanıda hCG ile uyarılmış testosteron/DHT oranında artış kullanılmaktadır ⁸². hCG uyarısı ile testosteron/DHT oranını doğumdan itibaren 6.aya kadar 5.2 \pm 1.5, 6 ay ile 14 yaş arası ise 11.0 \pm 4.4, erişkin erkeklerde ise 8-12 arası normal kabul edilir. Fakat hCG ile uyarılmış hormon değerleri hastanın yaşından ve enzim eksikliğinin derecesinden etkilenebileceğinden bu oranın güvenilirliği düşüktür. Klasik ölçüm yöntemlerinde DHT'nun testosteron ile çapraz reaksiyon verebileceği ve yanlış olarak yüksek saptanabileceği unutulmamalıdır. Kesin tanı SRD5A2 gen dizi analizi ile yapılır. 5-alfa Redüktaz Tip 2 eksikliğine en sık yanlış anlamlı (missense) mutasyonlar neden olur. Klinik tablonun ağırlığı enzim eksikliğinin derecesine bağlıdır. Aynı mutasyona sahip bireylerde farklı fenotipin görülmesi enzim aktivitesini etkileyen başka faktörlerin de olduğunu düşündürür ⁸³.

Klinik: Olgularda normal dişi dış cinsel fenotipinden, yetersiz virilize erkek dış cinsel yapıya kadar geniş yelpazede klinik bulgular görülebilir [84]. Testosteron üretimi ve AMH normal olduğu için iç cinsel yapıda Müller yapılar geriler ve Wolf kanallarının gelişimi normaldir. DHT üretimi bozuk olduğu için dış cinsel yapıları çeşitli derecelerde yetersiz virilizedir. DHT prostat gelişimi üzerinde de etkin olduğu için prostatları hipoplaziktir. Dişi dış cinsel yapıda olan ve ergenliğe kadar tanı almayan olgularda, ergenlikte artan testosteron üretimi ile virilizasyon başlar. Ergenlikte fallus büyür, ses kalınlaşır, kas kitlesi artar, gonadlar labiyoskrotal katlantılara inebilir. Yenidoğan döneminde klinik olarak olgular kısmi androjen duyarsızlığı ve testosteron sentez bozukluklarına benzer. Pubertede kısmi androjen duyarsızlığı olan olgulardan farklı olarak 5-alfa redüktaz tip 2 eksikliğinde jinekomasti beklenmez.

Gonad Histolojisi: Farklı yaşlardaki SRD5A2 olan olguların gonad histolojisi incelendiğinde değişken bulgular saptanmıştır. Kimi olgularda yaşalarına uygun normal gonad histolojisi saptanırken bazılarında spermatozoid veya germ hücresi saptanmamıştır ⁸⁵. Güncel çalışmalar hastalarda germ hücrelerinin azaltılmasında testis pozisyonunun önemi olduğunu düşündürmektedir.

Tedavi yaklaşımı: Tedavide tanı anında olgunun fenotipik bulguları

ve yetiştirildiği cinsiyet önemlidir. Dişi cinsiyeti seçen olgularda ergenliğe girmeden ve virilizasyon başlamadan gonadektomi yapılması gerekir. Perinede uretra ve vajina ayrımı sağlanarak dış cinsel rekonstrüktif cerrahisi yapılabilir. Ergenlikten sonra ise vajinoplasti tedavi seçenekleri arasındadır ⁸⁶. Erkek cinsiyet seçilen olgularda virilizan genitoplasti ile birlikte lokal ve sistemik testosteron tedavisi ile fonksiyonel bir dış cinsel yapı elde edebilmek temel tedavi hedefleridir ⁸⁷. Geç tanı alan olgularda özellikle ergenlik sonrası artan testosteron düzeyleri ile virilizasyon gelişebileceği ve seçilen cinsiyette değişiklik olabileceği unutulmamalıdır.

Androjen Sentez ve Metabolizması Bozuklukları

Androjen Duyarsızlığı Sendromu

Androjen duyarsızlığı sendromu (ADS) X'in uzun kolunda (Xq11-12) lokalize androjen reseptöründe (AR) mutasyon sonucunda ortaya çıkan en sık 46, XY CGB nedenidir ⁸⁸. ADS X'e bağlı resesif olarak kalıtılır ve %30 vaka de novo olarak ortaya çıkar ⁸⁹. Androjen reseptöründeki bozukluğun derecesine bağlı olarak tamamen dişi fenotipten infertilitesi olan erkek fenotipine kadar geniş bir spektrumda klinik görülebilir. ADS 3 fenotipe ayrılır; tam ADS, kısmi ADS ve hafif ADS ^{90,91}.

AR geninde şimdiye kadar 800'den fazla varyant raporlanmıştır ⁸⁹. Bu varyantlardan çoğu aminoasit değişimine neden olan missense mutasyonlardır. Bunun yanında insersiyon-delesyon, splice mutasyonlar, erken stop kodon ve büyük delesyonlar raporlanmıştır. ADS her ne kadar iyi tanımlanmış bir tek gen hastalığı olsa da genetik mutasyonlar tam ADS'de %90-95'inde gösterilebilirken bu oran kısmi ADS'nin %28-50'lere düşmektedir. Bu nedenle kısmi ADS'de moleküler tanı halen oldukça zordur.

Androjen reseptörleri Wolf kanallarının ve prostatın gelişiminde, dış genital yapının farklılaşmasında ve ergenlikte ikincil cins karakterlerinin gelişimi için gereklidir. Androjen reseptöründeki bozukluğun derecesine bağlı olarak klinik değişkendir. ADS'nin üç tipi aşağıda anlatılmıştır.

Tam Androjen Duyarsızlığı Sendromu

Tam ADS sendromunda doğumda tipik olarak tamamen dişi dış cinsel yapı beklenir. Çocukluk çağında olgular inguinal herni ve ergenlik döneminde ise birincil amenore ile başvurabilirler ⁹². Ergenlikte artan androjenlerin periferde östrojene aromatisasyonu ile meme gelişimi oluşur. AMH düzeyleri normal veya ılımlı artmıştır bu nedenle uterus gelişimi beklenmez, kör sonlanan vajinal yapı ile labiyoskrotal katlantı veya inguinal bölgede gonad palpe edilebilir. AR aktif olmadığı için aksiller ve pubik kıllanma yoktur.

Ergenlikte hafif yüksek LH ve FSH düzeyleri ile normal testosteron öncüllerini ve normal veya yükselmiş serum testosteron düzeyleri ile karakterizedir ⁸⁸. Tam ADS olan olgularda genellikle dişi cinsiyet seçilir ve olgular dişi cinsiyet kimliğindedir. Bu olgularda gonadal tümör gelişme riski prepubertal dönemde düşük olduğu için gonadektomi ergenliğin tamamlanmasına kadar ertelenebilir ^{93,94}. Özellikle erken gonadektomi yapılan olgularda cins steroid yokluğunun uzun dönem yan etkilerinden korumak amaçlı optimal zamanda ve dozda hormon replasmanı yapılmalıdır ⁹⁵.

Kısmi Androjen Duyarsızlığı Sendromu

Kısmi ADS'de androjen reseptör fonksiyonunun düzeyine göre klinik oldukça değişkendir. Dış cinsel yapı kliteromegali, labiyal füzyon bozukluğu olan dişi fenotipten yetersiz virilize erkek fenotipine kadar oldukça değişkendir. Testisler inguinal kanalda, labiyoskrotal veya abdominal olabilir. Ergenlikte olgularda jinekomasti ve yetersiz virilizasyon görülür ⁸⁸. Olguların final boyları kız normallerinden uzun erkek normallerine göre kısa olarak sonlanır. Kısmi ADS olan olguların lomber kemik mineral yoğunlukları kontrol grubuna göre daha düşük saptanmıştır ⁹⁶. Kısmi ADS olan olgularda tam ADS gibi jinekomasti beklenir ve jinekomasti olguları diğer 46, XY CGB'lerden ayrımını sağlar. Laboratuvar değerlendirmesinde minipubertede veya pubertede LH normal veya hafif yüksek ve testosteron seviyeleri normal veya hafif yüksek saptanır. AMH ve İnhibin B düzeyleri genellikle normaldir. Ergenlikte östradiol aynı yaştaki erkeklere göre normal veya yüksek saptanabilir. Kesin tanı tam ADS de olduğu gibi AR geninde mutasyonun gösterilmesi ile konur fakat olguların sadece %40'ında mutasyon gösterilebilmiştir ⁹⁷. Olguların yaklaşık olarak yarısı kadın cinsiyetinde yetiştirilir. Kadın cinsiyet seçilen olgularda gonadektomi sonrası östrojen replasmanı yapılmalıdır. Erkek seçilen olgularda ise ergenliği uyarmak veya virilizasyonu arttırmak için androjen replasmanı yapılmalıdır ⁹⁸. Erkek cinsiyet kimliği seçilen olgularda testisler skrotumda ise gonadektomi yapılması gereksizdir. Fakat kısmi duyarsızlıkta gonaddaki germ hücrelerinin androjen reseptörlerine kısmi yanıtı olması nedeniyle gonadal tümör riski tam duyarsızlıktan daha yüksektir. Orşipeksi yapılan olgular gonadal tümör gelişimi açısından takip edilmelidir ⁸⁸.

Hafif Androjen Duyarsızlığı Sendromu

Hafif ADS olgularının çoğu erkek infertilitesi ile kliniğe başvurur. Bu nedenle dış cinsel yapısı normal erkek fenotipi olan ve infertilite için incelenen olgularda AR gen dizilemesi yapılmalıdır ⁹⁰. Ayrıca hafif ADS'nin X'e bağlı spinal ve bulbar müsküler atrofi gibi diğer medikal durumların parçası olabileceği unutulmamalıdır.

Gonad Histolojisi: Tam ve kısmi androjen duyarsızlığı olan gonadektomi yapılan olgularda yaşamın ilk yıllarında gonadda normal germ hücreleri görülürken ileri yaşlardaki olgularda germ hücrelerinde anormal morgoloji, karsinoma-insitu, seminifer tübüllerde ve ger hücrelerinde pubertal maturasyonda bozukluk saptanmıştır ⁹⁹.

AMH Sentez ve Etkisindeki Bozukluklar

Persistan Müllerian Kanal Sendromları

Persistan Müllerian Kanal Sendromu (PMKS), sertoli hücrelerinden AMH sentez veya salgılamasındaki veya AMH reseptöründeki bozukluklar sonucunda 46, XY bireylerde dişi iç cinsel yapının persistansı ile karakterize bir sendromdur. PMKS AMH geninde veya AMH reseptör geninde mutasyon sonucu kalıtılan otozomal resesif bir hastalıktır. Olguların %85'inde eşit oranda AMH ve AMHR2 reseptör mutasyonu saptanır ^{100,101}. Olguların %15'inde ise genetik neden ortaya konmamıştır. Sertoli hücreleri fetal hayatın başlarında Müller yapıların regresyonunu sağlayan AMH'yi salgılar. Fakat gebeliğin geç dönemlerinde, doğum sonrasında ve hatta miktarı azalmakla birlikte erişkin hayatta da

AMH salınımı devam eder ¹⁰². AMH tip 2 TGF- β ilişkili protein olan AMHR2 reseptörü üzerinden etkisini gösterir. Laboratuvar da AMH mutasyonu olanlarda doğumdan itibaren çok düşük AMH düzeyleri görülürken AMH reseptör mutasyonu olanlarda normal veya yüksek AMH düzeyi saptanır ¹⁰³.

Klinik: Etkilenen bireyler erkek fenotipi ile birlikte inmemiş testis ve/veya inguinal herni ile başvurabilir ¹⁰⁴. Inguinal herni onarımı sırasında uterus, follop tüpleri ve üst vajenin fark edilmesi ile ortaya çıkar. Leydig hücre fonksiyonu korunduğu halde epididim ve vas deferensteki malformasyonlar nedeniyle olgularda sıklıkla azospermi ve infertilite görülür.

Gonad Histolojisi: PMKS tansından şüphe edilmeyorsa testis biyopsisi gerekmez. Literatürde gonadal biyopsi yapılan küçük çocuklarda normal testis morfoşojisi görülürken daha büyük çocukların çoğunda testisler hipoplastik, fibrotik, bazal membran kalın saptanırken, spermatogenez saptanmamıştır ¹⁰⁵.

Tedavi yaklaşımı: Tedavide amaç fertilitenin cerrahi müdahale ile korunmasıdır. Olgulara cerrahi olarak orşipeksi, epididimi koruyarak salpenjektomi ve vas deferens disseksiyonu ile histerektomi yapılması gerekir ¹⁰⁶.

Sınıflandırılmayan 46,XY Bozuklukları

46, XY CGB'nin birçok genetik nedeni belirlense de hala %30-40 olguda neden ortaya koyulamamıştır. Annenin maruz kaldığı endokrin bozucular ve çeşitli prenatal etkenlerin cinsiyet gelişim bozukluğuna neden olduğu düşünülmektedir. Bununla birlikte yukarıda anlatılan genetik nedenler dışında Axenfeld Rieger, MİRAGE sendromu, Rubinstein Taybi, McKusick-Kaufmann, nöropati ile seyreden gonadal disgenezi sendromu gibi bazı sendromlara eşlik eden 46,XY CGB da sınıflandırılmayan grupta yer almaktadır.

46, XY Tedavi

Tedavide 46, XY CGB'nin yenidoğan döneminde dikkatli bir dış cinsel yapı muayenesi ile erken tanınması ilk ve en önemli basamaklardan biridir. Olguların cinsiyet gelişim bozuklukları alanında tecrübeli, multidisipliner ekip tarafından tetkik ve takibinin yapılması tedavi başarısını artırır.

Kuşkulu dış cinsel yapısı olan her çocuğun ve ebeveynlerinin tanı alır almaz CGB alanında deneyimli bir psikiyatrist tarafından belli aralarlar ile takip edilmesi ve danışmanlık alması sağlanmalıdır ¹⁰⁷. Ebeveynlerin birincil hekimi ve psikiyatrist tarafından çocuğun hastalığı, gelecekteki sosyal hayatı, cinsel hayatı, hormonal ve cerrahi tedavi seçenekleri konusunda net ve anlaşılabilir şekilde bilgilendirilmesi gerekir ^{108, 109}. CGB'li çocukta cinsiyet tayini

yapılırken altta yatan hastalık, dış cinsel yapı, kültürel ve sosyal değişkenler, cinsel kimlik ve ebeveynler tarafından tayin edilen cinsiyetin kabulü göz önünde bulundurulmalıdır ¹¹⁰.

Birçok 46, XY CGB'da cins hormon replasmanı tedavinin önemli bileşenlerinden biridir. Hormon replasman tedavisi ikincil cinsiyet karakterlerinin gelişimi ve sürdürülmesinin yanı sıra kemik metabolizması, glukoz metabolizması, psikososyal ve psikoseksüel gelişim üzerine de etkilidir ¹¹¹.

Kadın sosyal cinsiyet kimliği seçilen olgularda dişi ikincil cinsiyet karakterlerinin gelişimi ve uterusu olan olgularda menstrüasyonun sağlanması için hormon replasman tedavisi kullanılır. Tedavide oral veya transdermal 17 β östradiol ve gerekli durumlarda progestin içeren kombine preparatlar kullanılır. Hızlı kemik maturasyonunu önlemek için östrojen tedavisi düşük doz başlanmalıdır ve ikincil cinsel karakterlerin, Tanner evresi takip edilerek östrojen dozu 6 ay aralar ile yavaş yavaş artırılmalıdır. Tedavide amaç 2-3 yıl içerisinde feminizasyonun tamamlanmasıdır. Transdermal preparatlar karaciğerde ilk geçiş metabolizmasına maruz kalmaz, bu nedenle tromboza yakınlık ve lipid metabolizması üzerine daha az olumsuz etkisi olur ¹¹². Sadece uterusu olan olgularda, uterusun korunması için östrojen tedavisine medrogsiprogesteron asetat veya mikronize progesteron tedavisi eklenmelidir ¹¹³.

Erkek cinsiyet kimliği ile yetiştirilen gerekli olgularda 10-12 yaş arasında maskülen ergenlik gelişiminin indüksiyonu için testosteron tedavisi başlanmalıdır ¹¹⁴. Ergenliğin indüksiyonu için kısa etkili, intramüsküler testosteron preparatları tercih edilir ve düşük dozlarda başlanarak 6-12 ay aralar ile tedavi dozu artırılarak erişkin doza çıkılır. Oral ve transdermal testosteron seçeneği de olmakla birlikte tedavide öncelikli olarak tercih edilmez. Bunun yanında seçilmiş olgularda dış cinsel yapının gelişimi için dihidrotestosteron jel preparatları kullanılır.

Klasik konjenital lipoid adrenal hiperplazi, POR, 3 β -HSD tip 2 eksikliği olan 46,XY CGB olgularında adrenal yetmezlik ve 17 α -hidroksilaz/17,20-liyaz eksikliğinde hipertansiyon tedavisi için glukokortikoid replasmanı tedavisi verilmesi gerekir. Tuz kaybettiren KAH olan 46,XY CGB olgularında mineralokortikoid replasmanı da gereklidir ¹¹⁵.

46, XY CGB olgularında cerrahi yaklaşımda amaç gonadal yönetim, sosyal cinsiyet kimliği ile uyumsuz iç cinsel yapıların çıkarılması ve atipik dış cinsel yapının rekonstrüksiyonudur ¹¹⁶. Dış cinsel yapının feminizan veya müskülen rekonstrüksiyonun zamanlaması halen tartışmalıdır ¹¹⁷. Bu nedenle her olgu altta yatan hastalık, mevcut cinsel yapının düzeltilmesinde öngörülen cerrahi başarı, aile ve çocuğun seçtiği cinsiyet kimlik kararı göz önünde bulundurularak bireysel olarak kararlaştırılmalı ve yürütülmelidir.

Çıkar Çatışması: Yazar çıkar çatışması bildirmemişlerdir.

Hakem Değerlendirmesi: Dış bağımsız

Peer-review: Externally peer-reviewed.

Declaration of Interests: The author declares that there are no competing interests.

Kaynaklar

1. Mendonca BB, Domenice S, Arnhold IJ, Costa EM. 46,XY disorders of sex development (DSD). *Clin Endocrinol (Oxf)*. 2009;70(2):173-87. [\[Crossref\]](#)
2. Swyer GI. Male pseudohermaphroditism: a hitherto undescribed form. *Br Med J*. 1955;2(4941):709-12. [\[Crossref\]](#)
3. Carillo A, Damian, M., Berkovitz, G. Disorders of sexual differentiation. In: Lifshitz F, editor. *Pediatric Endocrinology*. 2. 5th ed. New York: Informa Healthcare USA Inc; 2007. p. 365-90.
4. Berkovitz GD, Fechner PY, Zacur HW, Rock JA, Snyder HM, 3rd, Migeon CJ, et al. Clinical and pathologic spectrum of 46,XY gonadal dysgenesis: its relevance to the understanding of sex differentiation. *Medicine (Baltimore)*. 1991;70(6):375-83. [\[Crossref\]](#)
5. Grumbach M, Hughes IA, Conte, FA. Disorders of sex differentiation. In: Larsen PR K, HM, Melmed, S., Polonsky, KM, editor. *Williams textbook of endocrinology*. 10th ed. Philadelphia: W.B. Saunders; 2003. p. 842-1002.
6. Hughes IA. The testes: Disorders of sexual differentiation and puberty in the male. In: MA S, editor. *Pediatric Endocrinology*. 1. 3rd ed. Philadelphia, PA: Saunders Elsevier; 2008. p. 662-85. [\[Crossref\]](#)
7. Cools M, Drop SL, Wolffebuttel KP, Oosterhuis JW, Looijenga LH. Germ cell tumors in the intersex gonad: old paths, new directions, moving frontiers. *Endocr Rev*. 2006;27(5):468-84. [\[Crossref\]](#)
8. Verp MS, Simpson JL. Abnormal sexual differentiation and neoplasia. *Cancer Genet Cytogenet*. 1987;25(2):191-218. [\[Crossref\]](#)
9. Migeon CJ, Berkovitz, G.D. Sexual differentiation and ambiguity. In: Kappy M, Blizzard, RM, Migeon, CJ, editor. *Wilkin's the diagnosis and treatment of endocrine disorders in childhood and adolescence*. 1. Springfield, IL: Charles C Thomas; 1994. p. 573-715.
10. Lee PA, Houk CPA, Ahmed SF, Hughes IA. Consensus statement on management of intersex disorders. International Consensus Conference on Intersex. *Pediatrics*. 2006;118(2):e488-500. [\[Crossref\]](#)
11. Pleskacova J, Hersmus R, Oosterhuis JW, Setyawati BA, Faradz SM, Cools M, et al. Tumor risk in disorders of sex development. *Sex Dev*. 2010;4(4-5):259-69. [\[Crossref\]](#)
12. Cools M, Looijenga LH, Wolffebuttel KP, Drop SL. Disorders of sex development: update on the genetic background, terminology and risk for the development of germ cell tumors. *World J Pediatr*. 2009;5(2):93-102. [\[Crossref\]](#)
13. Lau YF, Li Y, Kido T. Gonadoblastoma locus and the TSPY gene on the human Y chromosome. *Birth Defects Res C Embryo Today*. 2009;87(1):114-22. [\[Crossref\]](#)
14. Kersemaekers AM, Honecker F, Stoop H, Cools M, Molier M, Wolffebuttel K, et al. Identification of germ cells at risk for neoplastic transformation in gonadoblastoma: an immunohistochemical study for OCT3/4 and TSPY. *Hum Pathol*. 2005;36(5):512-21. [\[Crossref\]](#)
15. Gimelli G, Gimelli S, Dimasi N, Bocciardi R, Di Battista E, Pramparo T, et al. Identification and molecular modelling of a novel familial mutation in the SRY gene implicated in the pure gonadal dysgenesis. *Eur J Hum Genet*. 2007;15(1):76-80. [\[Crossref\]](#)
16. Cameron FJ, Sinclair AH. Mutations in SRY and SOX9: testis-determining genes. *Hum Mutat*. 1997;9(5):388-95. [\[Crossref\]](#)
17. Umehara F, Tate G, Itoh K, Yamaguchi N, Douchi T, Mitsuya T, et al. A novel mutation of desert hedgehog in a patient with 46,XY partial gonadal dysgenesis accompanied by minifascicular neuropathy. *Am J Hum Genet*. 2000;67(5):1302-5. [\[Crossref\]](#)
18. Hasegawa T, Fukami M, Sato N, Katsumata N, Sasaki G, Fukutani K, et al. Testicular dysgenesis without adrenal insufficiency in a 46,XY patient with a heterozygous inactive mutation of steroidogenic factor-1. *J Clin Endocrinol Metab*. 2004;89(12):5930-5. [\[Crossref\]](#)
19. Yu PH, Tsai MC, Chiang CT, Wang HY, Kuo PL. Novel mutation of MAP3K1 gene in 46,XY DSD with complete gonadal dysgenesis. *Taiwan J Obstet Gynecol*. 2022;61(5):903-905. [\[Crossref\]](#)
20. Jadresic L, Leake J, Gordon I, Dillon MJ, Grant DB, Pritchard J, et al. Clinicopathologic review of twelve children with nephropathy, Wilms tumor, and genital abnormalities (Drash syndrome). *J Pediatr*. 1990;117(5):717-25. [\[Crossref\]](#)
21. Schmitt K, Zabel B, Tülzer G, Eitelberger F, Pelletier J. Nephropathy with Wilms tumour or gonadal dysgenesis: incomplete Denys-Drash syndrome or separate diseases? *Eur J Pediatr*. 1995;154(7):577-81. [\[Crossref\]](#)
22. Barbosa AS, Hadjiathanasiou CG, Theodoridis C, Papathanasiou A, Tar A, Merksz M, et al. The same mutation affecting the splicing of WT1 gene is present on Frasier syndrome patients with or without Wilms' tumor. *Hum Mutat*. 1999;13(2):146-53. [\[Crossref\]](#)
23. Köhler B, Biebermann H, Friedsam V, Gellermann J, Maier RF, Pohl M, et al. Analysis of the Wilms' tumor suppressor gene (WT1) in patients 46,XY disorders of sex development. *J Clin Endocrinol Metab*. 2011;96(7):E1131-6. [\[Crossref\]](#)
24. Foster JW, Dominguez-Steglich MA, Guioli S, Kwok C, Weller PA, Stevanovic M, et al. Campomelic dysplasia and autosomal sex reversal caused by mutations in an SRY-related gene. *Nature*. 1994;372(6506):525-30. [\[Crossref\]](#)
25. Wagner T, Wirth J, Meyer J, Zabel B, Held M, Zimmer J, et al. Autosomal sex reversal and campomelic dysplasia are caused by mutations in and around the SRY-related gene SOX9. *Cell*. 1994;79(6):1111-20. [\[Crossref\]](#)
26. Wilkie AO, Zeitlin HC, Lindenbaum RH, Buckle VJ, Fischel-Ghodsian N, Chui DH, et al. Clinical features and molecular analysis of the alpha thalassemia/mental retardation syndromes. II. Cases without detectable abnormality of the alpha globin complex. *Am J Hum Genet*. 1990;46(6):1127-40.
27. Reardon W, Gibbons RJ, Winter RM, Baraitser M. Male pseudohermaphroditism in sibs with the alpha-thalassemia/mental retardation (ATR-X) syndrome. *Am J Med Genet*. 1995;55(3):285-7. [\[Crossref\]](#)
28. Zarkower D, Murphy MW. DMRT1: An Ancient Sexual Regulator Required for Human Gonadogenesis. *Sex Dev*. 2021:1-14. [\[Crossref\]](#)
29. Bashamboo A, McElreavey K. Human sex-determination and disorders of sex-development [DSD]. *Semin Cell Dev Biol*. 2015;45:77-83. [\[Crossref\]](#)
30. Elejalde BR, Opitz JM, de Elejalde MM, Gilbert EF, Abellera M, Meisner L, et al. Tandem dup (1p) within the short arm of chromosome 1 in a child with ambiguous genitalia and multiple congenital anomalies. *Am J Med Genet*. 1984;17(4):723-30. [\[Crossref\]](#)
31. Bardoni B, Zanaria E, Guioli S, Florida G, Worley KC, Tonini G, et al. A dosage sensitive locus at chromosome Xp21 is involved in male to female sex reversal. *Nat Genet*. 1994;7(4):497-501. [\[Crossref\]](#)
32. Muroya K, Okuyama T, Goishi K, Ogiso Y, Fukuda S, Kameyama J, et al. Sex-determining gene(s) on distal 9p: clinical and molecular studies in six cases. *J Clin Endocrinol Metab*. 2000;85(9):3094-100. [\[Crossref\]](#)
33. Bartsch O, Kress W, Wagner A, Seemanova E. The novel contiguous gene syndrome of myotubular myopathy (MTM1), male hypogonadism and deletion in Xq28: report of the first familial case. *Cytogenet Cell Genet*. 1999;85(3-4):310-4. [\[Crossref\]](#)
34. Laporte J, Kioschis P, Hu LJ, Kretz C, Carlsson B, Poustka A, et al. Cloning and characterization of an alternatively spliced gene in proximal

- Xq28 deleted in two patients with intersexual genitalia and myotubular myopathy. *Genomics*. 1997;41(3):458-62. [\[Crossref\]](#)
35. Mallet D, Bretones P, Michel-Calemard L, Djoud F, David M, Morel Y. Gonadal dysgenesis without adrenal insufficiency in a 46, XY patient heterozygous for the nonsense C16X mutation: a case of SF1 haploinsufficiency. *J Clin Endocrinol Metab*. 2004;89(10):4829-32. [\[Crossref\]](#)
 36. Biason-Lauber A, Konrad D, Meyer M, DeBeaufort C, Schoenle EJ. Ovaries and female phenotype in a girl with 46,XY karyotype and mutations in the CBX2 gene. *Am J Hum Genet*. 2009;84(5):658-63. [\[Crossref\]](#)
 37. Ohnen H, Gonzalez-Silva L, Carramolino L, Flores JM, Torres M, Salvador JM. Gadd45g is essential for primary sex determination, male fertility and testis development. *PLoS One*. 2013;8(3):e58751. [\[Crossref\]](#)
 38. Domenice S, Arnhold IJP, Costa EMF, Mendonca BB. 46,XY Disorders of Sexual Development. In: Feingold KR, Anawalt B, Boyce A, Chrousos G, de Herder WW, Dhatariya K, et al., editors. *Endotext*. South Dartmouth (MA)2000.
 39. Gao L, Tang D, Gu W. Histopathological Features of Vanishing Testes in 332 Boys: What Is Its Significance? A Retrospective Study From a Tertiary Hospital. *Front Pediatr*. 2022;10:834083. [\[Crossref\]](#)
 40. Pirgon Ö, DüNDAR BN. Vanishing testes: a literature review. *J Clin Res Pediatr Endocrinol*. 2012;4(3):116-20. [\[Crossref\]](#)
 41. Kraft KH, Bhargava N, Schast AW, Canning DA, Kolon TF. Histological examination of solitary contralateral descended testis in congenital absence of testis. *J Urol*. 2012;187(2):676-80. [\[Crossref\]](#)
 42. Nataraja RM, Asher CM, Nash R, Murphy FL. Is routine excision of testicular remnants in testicular regression syndrome indicated? *J Pediatr Urol*. 2015;11(3):151.e1-5. [\[Crossref\]](#)
 43. Latronico AC, Arnhold IJ. Inactivating mutations of the human luteinizing hormone receptor in both sexes. *Semin Reprod Med*. 2012;30(5):382-6. [\[Crossref\]](#)
 44. Martens JW, Verhoef-Post M, Abelin N, Ezabella M, Toledo SP, Brunner HG, et al. A homozygous mutation in the luteinizing hormone receptor causes partial Leydig cell hypoplasia: correlation between receptor activity and phenotype. *Mol Endocrinol*. 1998;12(6):775-84. [\[Crossref\]](#)
 45. Salameh W, Choucair M, Guo TB, Zahed L, Wu SM, Leung MYK, et al. Leydig cell hypoplasia due to inactivation of luteinizing hormone receptor by a novel homozygous nonsense truncation mutation in the seventh transmembrane domain. *Molecular and Cellular Endocrinology*. 2005;229(1):57-64. [\[Crossref\]](#)
 46. Yan M, Dilihuma J, Luo Y, Reyilanmu B, Shen Y, Mireguli M. Novel Compound Heterozygous Variants in the LHCGR Gene in a Genetically Male Patient with Female External Genitalia. *J Clin Res Pediatr Endocrinol*. 2019;11(2):211-7. [\[Crossref\]](#)
 47. Newton CL, Anderson RC, Katz AA, Millar RP. Loss-of-Function Mutations in the Human Luteinizing Hormone Receptor Predominantly Cause Intracellular Retention. *Endocrinology*. 2016;157(11):4364-77. [\[Crossref\]](#)
 48. Aktar Karakaya A, Unal E, Bestaş A, Taş F, Onay H, Haspolat YK. A novel variant in LCHGR gene in 3 siblings with type 1 Leydig cell hypoplasia. *Gynecol Endocrinol*. 2020;36(12):1136-9. [\[Crossref\]](#)
 49. Bianconi SE, Cross JL, Wassif CA, Porter FD. Pathogenesis, Epidemiology, Diagnosis and Clinical Aspects of Smith-Lemli-Opitz Syndrome. *Expert Opin Orphan Drugs*. 2015;3(3):267-80. [\[Crossref\]](#)
 50. Bianconi SE, Conley SK, Keil MF, Sinaii N, Rother KI, Porter FD, et al. Adrenal function in Smith-Lemli-Opitz syndrome. *Am J Med Genet A*. 2011;155a(11):2732-8. [\[Crossref\]](#)
 51. Svoboda MD, Christie JM, Eroglu Y, Freeman KA, Steiner RD. Treatment of Smith-Lemli-Opitz syndrome and other sterol disorders. *Am J Med Genet C Semin Med Genet*. 2012;160c(4):285-94. [\[Crossref\]](#)
 52. Kim CJ. Congenital lipid adrenal hyperplasia. *Ann Pediatr Endocrinol Metab*. 2014;19(4):179-83. [\[Crossref\]](#)
 53. Khoury K, Barbar E, Ainmetk Y, Ouellet A, Lavigne P, LeHoux JG. Thirty-Eight-Year Follow-Up of Two Sibling Lipoid Congenital Adrenal Hyperplasia Patients Due to Homozygous Steroidogenic Acute Regulatory (STARD1) Protein Mutation. Molecular Structure and Modeling of the STARD1 L275P Mutation. *Front Neurosci*. 2016;10:527. [\[Crossref\]](#)
 54. Gucev ZS, Tee MK, Chitayat D, Wherrett DK, Miller WL. Distinguishing deficiencies in the steroidogenic acute regulatory protein and the cholesterol side chain cleavage enzyme causing neonatal adrenal failure. *J Pediatr*. 2013;162(4):819-22. [\[Crossref\]](#)
 55. Ishii T, Tajima T, Kashimada K, Mukai T, Tanahashi Y, Katsumata N, et al. Clinical Features of 57 Patients with Lipoid Congenital Adrenal Hyperplasia: Criteria for Nonclassic Form Revisited. *J Clin Endocrinol Metab*. 2020;105(11). [\[Crossref\]](#)
 56. Guran T, Buonocore F, Saka N, Ozbek MN, Aycan Z, Bereket A, et al. Rare Causes of Primary Adrenal Insufficiency: Genetic and Clinical Characterization of a Large Nationwide Cohort. *J Clin Endocrinol Metab*. 2016;101(1):284-92. [\[Crossref\]](#)
 57. Tee MK, Abramsohn M, Loewenthal N, Harris M, Siwach S, Kaplinsky A, et al. Varied clinical presentations of seven patients with mutations in CYP11A1 encoding the cholesterol side-chain cleavage enzyme, P450_{scc}. *J Clin Endocrinol Metab*. 2013;98(2):713-20. [\[Crossref\]](#)
 58. Sarathi V, Nagalingam C. Normal male external genitalia do not rule out CYP11A1 deficiency. *BMJ Case Rep*. 2019;12(7). [\[Crossref\]](#)
 59. Kallali W, Gray E, Mehdi MZ, Lindsay R, Metherell LA, Buonocore F, et al. Long-term outcome of partial P450 side-chain cleavage enzyme deficiency in three brothers: the importance of early diagnosis. *Eur J Endocrinol*. 2020;182(3):K15-k24. [\[Crossref\]](#)
 60. Miller WL, Auchus RJ. The molecular biology, biochemistry, and physiology of human steroidogenesis and its disorders. *Endocr Rev*. 2011;32(1):81-151. [\[Crossref\]](#)
 61. Simard J, Ricketts ML, Moisan AM, Tardy V, Peter M, Van Vliet G, et al. A new insight into the molecular basis of 3beta-hydroxysteroid dehydrogenase deficiency. *Endocr Res*. 2000;26(4):761-70. [\[Crossref\]](#)
 62. Lutfallah C, Wang W, Mason JI, Chang YT, Haider A, Rich B, et al. Newly proposed hormonal criteria via genotypic proof for type II 3beta-hydroxysteroid dehydrogenase deficiency. *J Clin Endocrinol Metab*. 2002;87(6):2611-22. [\[Crossref\]](#)
 63. Ladjouze A, Donaldson M, Plotton I, Djenane N, Mohammedi K, Tard-y-Guidollet V, et al. Genotype, Mortality, Morbidity, and Outcomes of 3β-Hydroxysteroid Dehydrogenase Deficiency in Algeria. *Front Endocrinol (Lausanne)*. 2022;13:867073. [\[Crossref\]](#)
 64. Miller WL. The syndrome of 17,20 lyase deficiency. *J Clin Endocrinol Metab*. 2012;97(1):59-67. [\[Crossref\]](#)
 65. Kurnaz E, Kartal Baykan E, Türkyılmaz A, Yaralı O, Yavaş Abalı Z, Turan S, et al. Genotypic Sex and Severity of the Disease Determine the Time of Clinical Presentation in Steroid 17α-Hydroxylase/17,20-Lyase Deficiency. *Horm Res Paediatr*. 2020;93(9-10):558-66. [\[Crossref\]](#)
 66. Wu C, Fan S, Qian Y, Zhou Y, Jin J, Dai Z, et al. 17α-HYDROXYLASE/17, 20-LYASE DEFICIENCY: CLINICAL AND MOLECULAR CHARACTERIZATION OF EIGHT CHINESE PATIENTS. *Endocr Pract*. 2017;23(5):576-82. [\[Crossref\]](#)
 67. Britten FL, Ulett KB, Duncan EL, Perry-Keene DA. Primary amenorrhoea with hypertension: undiagnosed 17-α-hydroxylase deficiency. *Med J Aust*. 2013;199(8):556-8. [\[Crossref\]](#)
 68. Aydin Z, Ozturk S, Gursu M, Uzun S, Karadag S, Kazancioglu R. Male pseudohermaphroditism as a cause of secondary hypertension: a case report. *Endocrine*. 2010;38(1):100-3. [\[Crossref\]](#)
 69. Wong SL, Shu SG, Tsai CR. Seventeen alpha-hydroxylase deficiency. *J Formos Med Assoc*. 2006;105(2):177-81. [\[Crossref\]](#)
 70. Tiosano D, Knopf C, Koren I, Levanon N, Hartmann MF, Hochberg Z, et al. Metabolic evidence for impaired 17alpha-hydroxylase activity in a kindred bearing the E305G mutation for isolate 17,20-lyase activity. *Eur J Endocrinol*. 2008;158(3):385-92. [\[Crossref\]](#)
 71. Flück CE, Miller WL. P450 oxidoreductase deficiency: a new form of congenital adrenal hyperplasia. *Curr Opin Pediatr*. 2006;18(4):435-41. [\[Crossref\]](#)

72. Peterson RE, Imperato-McGinley J, Gautier T, Shackleton C. Male pseudohermaphroditism due to multiple defects in steroid-biosynthetic microsomal mixed-function oxidases. A new variant of congenital adrenal hyperplasia. *N Engl J Med*. 1985;313(19):1182-91. [\[Crossref\]](#)
73. Flück CE, Tajima T, Pandey AV, Arlt W, Okuhara K, Verge CF, et al. Mutant P450 oxidoreductase causes disordered steroidogenesis with and without Antley-Bixler syndrome. *Nat Genet*. 2004;36(3):228-30. [\[Crossref\]](#)
74. Castro CC, Guaragna-Filho G, Calais FL, Coeli FB, Leal IR, Cavalcante-Junior EF, et al. Clinical and molecular spectrum of patients with 17 β -hydroxysteroid dehydrogenase type 3 (17- β -HSD3) deficiency. *Arq Bras Endocrinol Metabol*. 2012;56(8):533-9. [\[Crossref\]](#)
75. Saez JM, De Peretti E, Morera AM, David M, Bertrand J. Familial male pseudohermaphroditism with gynecomastia due to a testicular 17-ketosteroid reductase defect. I. Studies in vivo. *J Clin Endocrinol Metab*. 1971;32(5):604-10. [\[Crossref\]](#)
76. George MM, New MI, Ten S, Sultan C, Bhargoo A. The clinical and molecular heterogeneity of 17 β HSD-3 enzyme deficiency. *Horm Res Paediatr*. 2010;74(4):229-40. [\[Crossref\]](#)
77. Lee YS, Kirk JM, Stanhope RG, Johnston DI, Harland S, Auchus RJ, et al. Phenotypic variability in 17 β -hydroxysteroid dehydrogenase-3 deficiency and diagnostic pitfalls. *Clin Endocrinol (Oxf)*. 2007;67(1):20-8. [\[Crossref\]](#)
78. Bertelloni S, Dati E, Hiort O. Diagnosis of 17 β -hydroxysteroid dehydrogenase deficiency. *Expert Review of Endocrinology & Metabolism*. 2009;4(1):53-65. [\[Crossref\]](#)
79. Mains LM, Vakili B, Lacassie Y, Andersson S, Lindqvist A, Rock JA. 17 β -hydroxysteroid dehydrogenase 3 deficiency in a male pseudohermaphrodite. *Fertil Steril*. 2008;89(1):228.e13-7. [\[Crossref\]](#)
80. Flück CE, Meyer-Böni M, Pandey AV, Kempná P, Miller WL, Schoenle EJ, et al. Why boys will be boys: two pathways of fetal testicular androgen biosynthesis are needed for male sexual differentiation. *Am J Hum Genet*. 2011;89(2):201-18. [\[Crossref\]](#)
81. Wilson JD, Griffin JE, Russell DW. Steroid 5 α -reductase 2 deficiency. *Endocr Rev*. 1993;14(5):577-93. [\[Crossref\]](#)
82. Hiort O, Willenbring H, Albers N, Hecker W, Engert J, Dibbelt L, et al. Molecular genetic analysis and human chorionic gonadotropin stimulation tests in the diagnosis of prepubertal patients with partial 5 α -reductase deficiency. *Eur J Pediatr*. 1996;155(6):445-51. [\[Crossref\]](#)
83. Avendaño A, Paradisi I, Cammarata-Scalisi F, Callea M. 5- α -Reductase type 2 deficiency: is there a genotype-phenotype correlation? A review. *Hormones (Athens)*. 2018;17(2):197-204. [\[Crossref\]](#)
84. Kumar G, Barboza-Meca JJ. *5 Alpha Reductase Deficiency*. StatPearls. Treasure Island (FL): StatPearls Publishing Copyright © 2022, StatPearls Publishing LLC.; 2022.
85. Wada T, Ichikawa C, Takeuchi M, Matsui F, Matsumoto F, Ida S, et al. Histological analysis of testes in patients with 5 α -reductase deficiency type 2: Comparison with cryptorchid testes in patients without endocrinological abnormalities and a review of the literature. *Clin Pediatr Endocrinol*. 2022;31(3):144-51. [\[Crossref\]](#)
86. Houk CP, Hughes IA, Ahmed SF, Lee PA. Summary of consensus statement on intersex disorders and their management. International Intersex Consensus Conference. *Pediatrics*. 2006;118(2):753-7. [\[Crossref\]](#)
87. Kojima Y, Mizuno K, Nakane A, Kato T, Kohri K, Hayashi Y. Long-term physical, hormonal, and sexual outcome of males with disorders of sex development. *J Pediatr Surg*. 2009;44(8):1491-6. [\[Crossref\]](#)
88. Batista RL, Costa EMF, Rodrigues AS, Gomes NL, Faria JA, Jr, Nishi MY, et al. Androgen insensitivity syndrome: a review. *Arch Endocrinol Metab*. 2018;62(2):227-35. [\[Crossref\]](#)
89. Hiort O. Clinical and molecular aspects of androgen insensitivity. *Endocr Dev*. 2013;24:33-40. [\[Crossref\]](#)
90. Batista RL, Craveiro FL, Ramos RM, Mendonca BB. Mild Androgen Insensitivity Syndrome: The Current Landscape. *Endocr Pract*. 2022;28(9):911-7. [\[Crossref\]](#)
91. Chen MJ, Vu BM, Axelrad M, Dietrich JE, Gargollo P, Gunn S, et al. Androgen Insensitivity Syndrome: Management Considerations from Infancy to Adulthood. *Pediatr Endocrinol Rev*. 2015;12(4):373-87.
92. Tyutyusheva N, Mancini I, Baroncelli GI, D'Elios S, Peroni D, Meriggio-la MC, et al. Complete Androgen Insensitivity Syndrome: From Bench to Bed. *Int J Mol Sci*. 2021;22(3). [\[Crossref\]](#)
93. Döhnert U, Wunsch L, Hiort O. Gonadectomy in Complete Androgen Insensitivity Syndrome: Why and When? *Sex Dev*. 2017;11(4):171-4. [\[Crossref\]](#)
94. Lanciotti L, Cofini M, Leonardi A, Bertozzi M, Penta L, Esposito S. Different Clinical Presentations and Management in Complete Androgen Insensitivity Syndrome (CAIS). *Int J Environ Res Public Health*. 2019;16(7). [\[Crossref\]](#)
95. Kosti K, Athanasiadis L, Goulis DG. Long-term consequences of androgen insensitivity syndrome. *Maturitas*. 2019;127:51-4. [\[Crossref\]](#)
96. Danilovic DL, Correa PH, Costa EM, Melo KF, Mendonca BB, Arnhold IJ. Height and bone mineral density in androgen insensitivity syndrome with mutations in the androgen receptor gene. *Osteoporos Int*. 2007;18(3):369-74. [\[Crossref\]](#)
97. Tack LJW, Maris E, Looijenga LHJ, Hannema SE, Audi L, Köhler B, et al. Management of Gonads in Adults with Androgen Insensitivity: An International Survey. *Horm Res Paediatr*. 2018;90(4):236-46. [\[Crossref\]](#)
98. Wisniewski AB, Batista RL, Costa EMF, Finlayson C, Sircili MHP, Dénes FT, et al. Management of 46,XY Differences/Disorders of Sex Development (DSD) Throughout Life. *Endocr Rev*. 2019;40(6):1547-72. [\[Crossref\]](#)
99. Müller J. Morphometry and histology of gonads from twelve children and adolescents with the androgen insensitivity (testicular feminization) syndrome. *J Clin Endocrinol Metab*. 1984;59(4):785-9. [\[Crossref\]](#)
100. Imbeaud S, Carré-Eusèbe D, Rey R, Belville C, Josso N, Picard JY. Molecular genetics of the persistent müllerian duct syndrome: a study of 19 families. *Hum Mol Genet*. 1994;3(1):125-31. [\[Crossref\]](#)
101. Imbeaud S, Faure E, Lamarre I, Mattéi MG, di Clemente N, Tizard R, et al. Insensitivity to anti-müllerian hormone due to a mutation in the human anti-müllerian hormone receptor. *Nat Genet*. 1995;11(4):382-8. [\[Crossref\]](#)
102. Rey R. Anti-Müllerian hormone in disorders of sex determination and differentiation. *Arq Bras Endocrinol Metabol*. 2005;49(1):26-36. [\[Crossref\]](#)
103. Orós-Millán ME, Muñoz-Calvo MT, Nishi MY, Bilharinho Mendonca B, Argente J. [Persistent Müllerian duct syndrome due to a mutation in the anti-Müllerian hormone receptor gene (AMHR2)]. *An Pediatr (Barc)*. 2017;86(2):94-5. [\[Crossref\]](#)
104. Loeff DS, Imbeaud S, Reyes HM, Meller JL, Rosenthal IM. Surgical and genetic aspects of persistent müllerian duct syndrome. *J Pediatr Surg*. 1994;29(1):61-5. [\[Crossref\]](#)
105. Picard JY, Cate RL, Racine C, Josso N. The Persistent Müllerian Duct Syndrome: An Update Based Upon a Personal Experience of 157 Cases. *Sexual Development*. 2017;11(3):109-25. [\[Crossref\]](#)
106. Saleem M, Ather U, Mirza B, Iqbal S, Sheikh A, Shaukat M, et al. Persistent müllerian duct syndrome: A 24-year experience. *J Pediatr Surg*. 2016;51(10):1721-4. [\[Crossref\]](#)
107. Bennecke E, Werner-Rosen K, Thyen U, Kleinemeier E, Lux A, Jürgensen M, et al. Subjective need for psychological support (PsySupp) in parents of children and adolescents with disorders of sex development (dsd). *Eur J Pediatr*. 2015;174(10):1287-97. [\[Crossref\]](#)
108. Markosyan R, Ahmed SF. Sex Assignment in Conditions Affecting Sex Development. *J Clin Res Pediatr Endocrinol*. 2017;9(Suppl 2):106-12. [\[Crossref\]](#)
109. Streuli JC, Vayena E, Cavicchia-Balmer Y, Huber J. Shaping parents: impact of contrasting professional counseling on parents' decision making for children with disorders of sex development. *J Sex Med*.

- 2013;10(8):1953-60. [\[Crossref\]](#)
110. Ediati A, Maharani N, Utari A. Sociocultural aspects of disorders of sex development. *Birth Defects Res C Embryo Today*. 2016;108(4):380-3. [\[Crossref\]](#)
111. Hewitt J, Zacharin M. Hormone replacement in disorders of sex development: Current thinking. *Best Pract Res Clin Endocrinol Metab*. 2015;29(3):437-47. [\[Crossref\]](#)
112. Crandall CJ, Hovey KM, Andrews C, Cauley JA, Stefanick M, Shufelt C, et al. Comparison of clinical outcomes among users of oral and transdermal estrogen therapy in the Women's Health Initiative Observational Study. *Menopause*. 2017;24(10):1145-53. [\[Crossref\]](#)
113. Cools M, Nordenström A, Robeva R, Hall J, Westerveld P, Flück C, et al. Caring for individuals with a difference of sex development (DSD): a Consensus Statement. *Nat Rev Endocrinol*. 2018;14(7):415-29. [\[Crossref\]](#)
114. Werner R, Grötsch H, Hiort O. 46,XY disorders of sex development--the undermasculinised male with disorders of androgen action. *Best Pract Res Clin Endocrinol Metab*. 2010;24(2):263-77. [\[Crossref\]](#)
115. Fleming L, Van Riper M, Knafelz K. Management of Childhood Congenital Adrenal Hyperplasia-An Integrative Review of the Literature. *J Pediatr Health Care*. 2017;31(5):560-77. [\[Crossref\]](#)
116. Mouriquand PD, Gorduza DB, Gay CL, Meyer-Bahlburg HF, Baker L, Baskin LS, et al. Surgery in disorders of sex development (DSD) with a gender issue: If (why), when, and how? *J Pediatr Urol*. 2016;12(3):139-49. [\[Crossref\]](#)
117. Creighton S, Chernausek SD, Romao R, Ransley P, Salle JP. Timing and nature of reconstructive surgery for disorders of sex development - introduction. *J Pediatr Urol*. 2012;8(6):602-10. [\[Crossref\]](#)

BÖLÜM 8

46, XX CİNSİYET GELİŞİM BOZUKLUKLARI

Elvan BAYRAMOĞLU

46, XX Cinsiyet Gelişim Bozuklukları

46,XX Disorders of Sex Development

BÖLÜM HAKKINDA

Cinsiyet gelişim bozukluğu (CGB) terimi, kromozomal, gonadal veya anatomik cinsiyetin atipik gelişimi, anormal farklılaşması ile ilişkili bir grup durumu ifade eder. CGB'nin insidansı yaklaşık 1 4.500-5.500 olarak bildirilmektedir. 46,XX CGB'ler ise tüm CGB'lerin yaklaşık dörtte birini oluşturmaktadır. 46, XX CGB sıklıkla prenatal/postnatal dönemde aşırı androjen düzeylerine maruziyetten ya da gonadal (overyan) gelişim bozukluklarından kaynaklanır. Bu bölümde 46, XX CGB'nin en sık nedeni olan konjenital adrenal hiperplaziler ve diğer androjen fazlalığı nedenleri, ayrıca 46, XX karyotipte cinsiyet gelişimi, gonadın over olarak farklılaşmasında etkinliği tanımlanmış ana transkripsiyon genlerindeki bozukluğa bağlı gelişen gonad gelişim bozuklukları ve genital sistem gelişiminde görülen nadir bozukluklardan da bahsedilmiştir. 46, XX CGB'na klinik yaklaşım detaylandırılmıştır.

Anahtar kelimeler: 46, XX karyotip, cinsiyet gelişim bozukluğu, konjenital adrenal hiperplazi

ABOUT the CHAPTER

The term disorder of sex development (DSD) refers to a group of conditions associated with atypical development, abnormal differentiation of chromosomal, gonadal or anatomical sex. The incidence of DSD is reported to be approximately 1 in 4,500-5,500. 46,XX DSD constitute approximately one quarter of all DSD. 46, XX DSD is often caused by exposure to excessive androgen levels in the prenatal/postnatal period or by disorders of gonadal (ovarian) development. In this section, congenital adrenal hyperplasia, which is the most common cause of 46,XX DSD, and other causes of androgen excess, as well as gonad development disorders due to defects in the transcription genes required for the differentiation of the gonad into ovaries and rare disorders in genital system development are mentioned. The clinical approach to 46, XX DSDS is detailed.

Keywords: 46, XX karyotype, disorder of sex development, congenital adrenal hyperplasia



Etiyoloji

Son uzlaşma raporuna göre 46,XX Cinsiyet gelişim bozuklukları (CGB), androjen fazlalığı, gonadal (over) gelişim bozuklukları ve diğer nedenler olarak sınıflandırılmıştır (Tablo 1). 1 Olgular genellikle yenidoğan döneminde kuşkulu genital yapı ile tanı alsalar da pubertal dönemde virilizasyon veya gecikmiş puberte bulguları ile başvurabilirler. Normal cinsel gelişimde sorumlu olan etmenlerin eksiklik ve bozukluk derecelerine göre geniş bir klinik yelpazede görülebilirler.

Androjen Fazlalığı

Fetal Androjen Fazlalığı

46,XX Cinsiyet gelişim bozukluklarının en sık nedeni steroid sentez basamaklarındaki enzim eksikleri ile karakterize, otozomal resesif geçişli bir grup hastalık olan konjenital adrenal hiperplazidir (KAH). Enzim eksikliği sonucunda kortizol biyosentezinde yetersizlik, negatif geri denetimin bozulması ile adrenokortikotrop hormon (ACTH) artışı ve eksik olan enzim basamağının öncesinde kalan öncül steroid metabolitlerinde artış görülür. Steroid sentez basamakları şekil 1 de gösterildi. Hastalığın klinik bulgularını, kortizol ve mineralokortikoid eksikliği ve androjen fazlalığı oluşturur. Enzim eksikliklerinin derecesi, klinik tablonun şiddetini belirler. 46,XX bireylerde virilizasyona neden olan konjenital

Elvan Bayramoğlu 1

Istanbul Üniversitesi-Cerrahpaşa, Cerrahpaşa Tıp Fakültesi, Pediatri Ana Bilim Dalı, Pediatrik Endokrinoloji Bilim Dalı, İstanbul, Türkiye
E-posta: elvan.bayramoglu@iuc.edu.tr

Bu bölümü alıntıla / Cite this chapter as:
Bayramoğlu E. 46, XX cinsiyet gelişim bozuklukları. Evliyaoğlu SQ, Bingöl Çağlayan RH, Söylet Y. ed. *Cinsiyet Gelişim Bozuklukları* içinde. İstanbul: ÜC Yayınevi; 2024: 2024, 58-68.



CC BY 4.0: Telif hakkı yazarlardadır. Bu kitabın içeriği Creative Commons Atıf 4.0 Uluslararası lisans altında lisanslanmıştır.

Cinsiyet Gelişim Bozuklukları

adrenal hiperplaziler; 21-Hidroksilaz (CYP21A2, P450c21) eksikliği, 11-Beta Hidroksilaz (CYP11B1) eksikliği, 3-Beta Hidroksisteroid Dehidrogenaz 2 (HSD3B2) eksikliği, P450 Oksidoredüktaz (POR) eksikliği dir². Klinik ve lanoratubbar özellikleri tablo 2'de özetlendi.

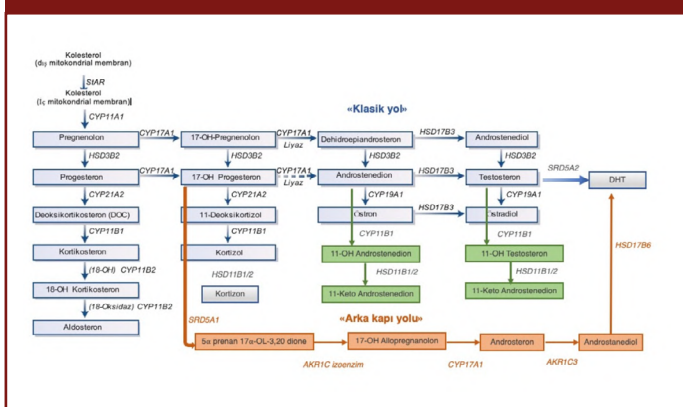
Tablo 1. 46,XX CGB sınıflandırması

1.	Androjen Fazlalığı
a)	Fetal
	21- Hidroksilaz Eksikliği (CYP21A2)
	3-Beta Hidroksisteroid Dehidrogenaz 2 Eksikliği (HSD3B2)
	11-Beta Hidroksilaz Eksikliği (CYP11B1)
	P450 Oksidoredüktaz eksikliği (POR)
b)	Fetöplasental
	Plasental Aromataz Eksikliği (CYP19A1)
	P450 Oksidoredüktaz Eksikliği (POR)
c)	Maternal
	Maternal virilizan tümörler
	Androjenik ilaçlar
2.	Gonadal (ovarian) gelişim bozuklukları
a)	Gonadal disgenezi / Preterm Ovarian yetmezlik
b)	Ovotestiküler
c)	Testiküler
3.	Diğer
a)	Mayer-Rokitansky tip 1 ve tip 2
b)	Kompleks sendromik bozukluklar

yenidoğan tarama programı sonuçlarına göre insidans 1/15067 olarak bildirilmiştir⁶.

CYP21A2 gen mutasyonları 21-Hidroksilaz eksikliğine (21-OHE) neden olur. Gen, aktif CYP21A2 genine ek olarak, yaklaşık %98 oranında homolog olan inaktif bir psödogen (CYP21P) içeren kompleks bir lokusta (6p21.3) yer alır. Yakın lokalizasyon ve yüksek homoloji bu iki gen arasında rekombinasyonlara neden olarak delesyon/duplikasyonların oluşmasını sağlar (olguların %20'si). Ayrıca günümüze kadar psödogenden bağımsız 300'den fazla mutasyon bildirilmiştir⁷. Büyük delesyon/duplikasyonlar genellikle daha ciddi enzim eksikliğine neden olur. Enzim eksikliklerine göre en sık görülen CYP21A2 mutasyonları şekil 2 de gösterildi. 21OH (P450c21) enzimi, zona fasikülata da 17-hidroksiprogesteronun (17-OHP) 11-deoksikortizole (11-S) ve adrenal korteksin zona glomerulozasında progesteronun (P) 11-deoksikortikosterona (DOC) dönüşümünü katalize ederek hem mineralokortikoid (MKK) hem de glukokortikoid (GKK) sentezinde görev alır. Bu nedenle eksikliğinde yeterli MKK ve GKK sentezlenemez. Geri denetimin bozulması ile artan ACTH adrenal bezi uyarmaya devam eder ve enzimin öncül metabolitleri (Progesteron, 17-OH Progesteron) aşırı derecede artar ve androjen sentez yoluna kayar. Artan 17OHP'in önemli bir kısmı adrenal kortekste 11-β Hidroksilaz (CYP11B1) enzimi tarafından 21-deoksikortizole dönüştürülür. Artan steroid öncülleri klasik yol ile Dehidroepiandrostenedion (DHEA), Androstenedion (A) ve sonrasında Testosteron artışına neden olur⁸. Ayrıca alternatif bir yol olan arka kapı yolu ile 17-OH progesteron, DHEA, A ve Testosteron basamaklarını atlayarak Dihidrotestosterona (DHT) döner⁹. Yakın zamanda A'nun CYP11B1 enzimi için iyi birer substrat olduğu ve biyoaktif androjen oldukları gösterilen 11-oksijenli steroidlerin 21-OHE'de arttığı bildirilmiştir. (Şekil 1)¹⁰.

Resim 1. Steroid sentez şeması




Kısaltmalar; StAR—steroidojenik akut düzenleyici protein; CYP11A1-kolesterol yan zincir kırıcı enzim; HSD3B2-3βhidroksisteroid dehidrogenaz 2; CYP17A1-17hidroksilaz/17,20 liyaz; CYP21A2-21ahidroksilaz; POR-sitokrom P450 oksidoredüktaz; HSD17B-17βhidroksisteroid dehidrogenaz; CYP11B2-aldosteron sentaz; CYP11B1-11β-hidroksilaz; HSD11B1/2-11β-hidroksisteroid dehidrogenaz; CYP19A1-aromataz; SRD5A1-5α redüktaz 1; SRD5A2-5α redüktaz 2; AKR1C-3αhidroksisteroid dehidrogenaz; AKR1C3-17 ketosteroid redüktaz.

21- Hidroksilaz Eksikliği

Giriş

En sık görülen KAH tipidir. Olguların %90-95'ini oluşturur³. Yenidoğan tarama programlarına dayalı tahmini insidans, 1/14.000 ila 1/18.000 canlı doğum arasında değişmektedir. Heterozigot taşıyıcıların prevalansı 1/60 civarındadır. Bazı etnik gruplarda insidansın çok daha yüksek olduğu bildirilmiştir^{4,5}. Türkiye'de

Resim 2. 21-Hidroksilaz Eksikliğinde sık görülen mutasyonlarda görülen enzim aktiviteleri



Klinik Bulgular

Enzimin aktivite düzeyine bağlı olarak klinik değişkenlik gösteren 21-OHE'de, klasik-tuz kaybettiren, klasik- basit virilizan, ve klasik olmayan olmak üzere üç tip tanımlanmıştır. Klasik tip KAH'nin tuz kaybettiren formunda enzim aktivitesi %1'den az olup ciddi GKK ve MKK eksikliğine yol açar. Bu olgularda virilizasyona ek olarak yaşamın ilk iki haftasında (4-15 gün) hiponatremi, hiperkalemi, asidoz ve şok ile seyreden hayatı tehdit eden adrenal kriz tablosu görülür. Basit virilize edici formunda ise %1-2'den fazla olan enzim aktivitesi, normal koşullarda tuz kaybını önlemek için gerekli olan minimal MKK üretimini sağlayabilir. Bu olgularda ana bulgu atipik genital yapı olsa da araya giren stres durumlarında ve erken bebeklik döneminde aldosteronun tuz tutucu etkilerine karşı

rölatif renal tübüler direnç olduğundan adrenal kriz görülebilir¹¹. Tüm klasik formlarda plazma renin aktivitesi artmıştır.

Hipotalamik-hipofiz-adrenal ekseninde negatif geri bildirim bozulması ile artan prekürsör steroidler etkilenmemiş androjen yollarına kaydırıldığı için ciddi şekilde artan prenatal adrenal androjen üretimi gonad gelişimi normal olan 46, XX fetüste virilizasyona neden olur. Etkilenen bebeklerde tek ürogenital açıklık, kilotal büyüme, labia majorada füzyon, labioskrotal oluşum fizik incelemebulgularıdır. Prader sınıflamasına göre evre 1' den evre 5'e kadar değişen derecelerde virilizasyon görülebilir¹². İleri derecede virilize olan olgular bilateral gonadları ele gelmeyen erkek dış genital yapısından ayırt edilemez. Fetal dönemde overlerden Anti Müllerian Hormon (AMH) salınmaması nedeni ile müllerian kanal gelişimi, üretra ve vajenin birleşik olduğu ürogenital sinüs oluşumu dışında normaldir. Bu nedenle, atipik dış genital organlara rağmen üreme potansiyeli mevcuttur.

Klasik formlarda ACTH artışı mukozalarda ve deride hiperpigmentasyona neden olsa da tüm olgularda görülmeyebilir.

Geç başlangıçlı klasik olmayan tip KAH ise hafif enzim eksikliklerinden kaynaklanır ve fetal gelişim sırasında virilizasyona yol açmaz.

Tanı

Prenatal tanı; Her iki ebevey CYP21A2 mutasyonu taşıyıcısı olduğunda prenatal tanı yapılabilir. Bu amaçla amniotik sıvıdan fetal hormon ölçümü (12-14. GH), koryon villus örnekleme ile fetal DNA elde etme (11-12. GH) kullanılan invaziv yöntemlerdir ve fetal kayıp riskinde artış ile ilişkilidir. Maternal plazmadan fetal DNA izolasyonu (6-9.GH) ise non invaziv prenatal tanı yöntemidir. Sonuçlar yaklaşım ve tedavide değişikliklere yol açmayacak ise invaziv yöntemlerin kullanılması önerilmez¹³.

Yenidoğan taraması; Güncel kılavuzlarda, adrenal krize bağlı morbidite ve mortaliteyi önlemek için tüm yenidoğan tarama programlarının 21-OHE'ne bağlı KAH taramasını içermesi önerilmektedir¹⁴. Birinci basamak tarama, diğer yeni doğan tarama testleri için kullanılan "Guthrie" kartları üzerindeki kurumuş kandan 17OHP düzeylerinin immünojenik (FIA) yöntemler ile ölçümü ile yapılır. Birinci basamakta eğer 17OHP> 90 ng/ml ise hemen tedavi başlanmalıdır. Bazı teknik nedenler ile tarama sonuçlarının etkilenebileceği unutulmamalıdır. Erken alınan (<48 saat) topuk kanı ve diğer steroidler ile çapraz reaksiyon sonucu yanlış pozitif, antenatal steroid uygulamasına bağlı yanlış negatif sonuçlar elde edilebilir. Bu nedenle pozitif öngörü değerini arttırmak için şüphelenilen olgularda likit kromatografi- kütle spektrometrisi (LC-MS) yöntemi ile ikinci basamak taramanın yapılması önerilmektedir¹⁴. Birinci basamakta, normal doğum tartılı, term bebeklerde FIA ile ölçülen 17OHP >20 ng/ml, düşük doğum tartılı preterm bebeklerde 17OHP >50 ng/ml ise ikinci basamak testler yapılmalıdır. Daha spesifik steroidlerin (21-deoksikortizol) ölçülmesi ve steroid oranlarının hesaplanması (17-OHP+21-deoksikortizol / kortizol) tanısız doğruluğu artırır (14). İkinci basamakta (21-deoksikortizol+17 OHP)/Kortizol ≥0.7 ise; 21-deoksikortizol >0.4 ng/ml ve/veya 17OHP >2 ng/ml ise ileri tetkik yapılmalıdır.

Taramada tanı almayan olgularda değerlendirme; Kuşkulu genital

yapı nedeni ile başvuran tüm olgularda hızlı karyotip (QF-PCR) ve iç genital yapının değerlendirilmesi (Pelvik USG) erken tanı için çok önemlidir. Konjenital adrenal hiperplazi tanısı, sabah saat 08.00'dan önce alınan serum örneklerinde LC-MS yöntemi ile ölçülen 17-OHP düzeylerinin ölçümüne dayanır. Ölçümler yaşamın ilk üç gününden sonra yapılmalıdır. Hasta, prematüre veya düşük doğum ağırlıklı bebeklerde 17-OHP düzeyleri yüksek saptanabilir. Bu nedenle şüpheli olgularda testler tekrarlanmalıdır. 21-OHE'de serum ACTH, 17-OHP ve androstenedion düzeyleri artar, DHEA ve DHeA-S düzeyleri hafif veya orta derecede yükselir ve A'dan periferik dönüşüm ile T düzeyleri de artar. Serum bazal kortizol düzeyleri tuz kaybettiren tipte düşük iken, basit virilizan tipte çoğu zaman normaldir, ancak ACTH uyarısına yanıt yetersizdir. Bazal 17-OHP >1000 ng/dl (>30nmol/l) saptanması ile tanı konulur, 200-1000 ng/dl arasında ölçülen değerlerde Cosyntropin (ACTH) uyarı testi yapılması gereklidir¹⁴. ACTH testinde 0., 30. ve 60. dakikada alınan kan örneklerinde 17-OHP tayini yanı sıra, androstenedion, kortizol ve diğer KAH tipleri ayırıcı tanısı için 21-deoksikortizol, DOC, 11-S, 17-OH preg ve DHEA bakılabilir. Serum 17-OHP düzeyleri 21-OHE yanı sıra 11β-hidroksilaz ve 3β-HSD eksikliğinde de artabileceğinden ACTH uyarısı sonrası tüm adrenal korteks hormonlarının değerlendirilmesi önerilir. Yüksek renin ve düşük aldosteron düzeyleri tanıyı destekler.

Genetik tanı; Kesin tanı için genotiplime gerekli değildir. Klinik olarak şüphelenilen ancak biyokimyasal olarak tanı konulamayan olgularda veya genetik danışmanlık amacı ile genotiplime önerilmektedir¹⁴. CYP21A2 geninde patojenik varyant saptanması için sık rastlanılan mutasyonların tarandığı hedeflenmiş gen paneli ile tarama, delesyon ve duplikasyon aranması, tüm gen dizilemesi olmak üzere 3 ayrı şekilde moleküler analiz yapılmaktadır. Aktif ve psödogeni nedeniyle genetik analizlerin değerlendirilmesinde sorun yaşanabilir. Çocuğun analizi yanında anne ve babanın da incelenmesi gerekebilir.

Tedavi

Konjenital adrenal hiperplazi tedavisinde, eksik olan hormonların (GKK, MKK) yerine konulması ile adrenal krizin önlenmesi ve ACTH'nın artmış salınımını önleyip adrenal androjen artışını kontrol altına alınması amaçlanmaktadır. Tedavinin düzenlenmesi sırasında normal büyüme, gelişme, puberte ve üreme işlevlerinin sağlanabilmesi ve metabolik, kardiyovasküler ve kemik sağlığı üzerindeki GKK'lerin olumsuz etkilenen önlenmesi için hiperkortizolizme neden olmadan androjenleri baskılayacak en uygun dozların verilmesi gerekmektedir. Ancak bu dengeyi sağlamak çoğu zaman mümkün değildir. Halihazırda mevcut olan glukokortikoid preparatları, fizyolojik kortizol sirkadiyen ritmini kopyalamakta başarısız olmakta ve bu nedenle, yeterli androjen baskılanması için genellikle suprafizyolojik dozlarda glukokortikoid tedavisi gerekmektedir. Hidrokortizon (HK), kısa yarı ömrü ve mevcut glukokortikoidler arasında en düşük büyüme baskılayıcı etkiye sahip olması nedeniyle KAH'lı çocuklarda tercih edilen glukokortikoiddir²⁵. Yenidoğan ve süt çocukluğu dönemi için önerilen vücut yüzey alanına dayalı hidrokortizon dozu günde 10-15 mg/m²dir ve üç veya dörde bölünmüş dozlarda uygulanır (14). Bu dönemde androjenlere duyarlılık düşüktür; androjenlerin tam baskılanması hedeflenmez. Prepubertal dönemde normal büyüme ve pubertal gelişim için yeterli androjen baskılanması önemlidir. Puberte döneminde replasman dozu

yeterli ve ilaç uyumu iyi olsa bile, azalan 11 β -HSD1 aktivitesine bağlı olarak HK klerensi artar. Bu nedenle puberte döneminde daha yüksek glukokortikoid dozları gerekli olabilir. 17 mg/m²'yi aşan dozlarda dikkatli olunmalıdır¹³. Büyümenin tamamlandıktan sonra, uzun etkili glukokortikoidler (Deksametazon, prednizolon, prednizon) ilaç uyumunu arttırmak için düşünülebilir ancak tercih edilmez. 18 aydan küçük çocuklar en az 3 ayda bir, daha büyük çocuklar ise her 4 ila 6 ayda bir klinik ve biyokimyasal izlem serum (17-OHP, androstenedion, renin aktivitesi, serum elektrolitleri ve testosteron) yapılmalıdır. Doz, izleme dayalı olarak bireyselleştirilmelidir. Androstenedion, testosteron düzeyinin cins ve yaşa uygun, 17-OHP düzeyinin ise 4-12 ng/ml (12-36 mmol/L) arasında tutulması hedeflenir (14). Belirli durumlarda kısa süreler için doz artırılması gerekebilir (stres, travma, cerrahi veya akut hastalık durumlarında 2-3 kat doz artışı). Doz değişikliklerinden sonra izlem süresi kısaltılmalıdır.

Mineralokortikoidlerle replasman tedavisi fludrokortizon ile yapılır ve doz 0,15-0,3 mg/m²dir. /gün (0,05-0,2 mg/gün). Glukokortikoid ihtiyacını azaltması nedeni ile tuz kaybı olsun veya olmasın tüm klasik tip KAH'de MKK tedavisi önerilir. Anne sütünün tuz oranı düşük olduğundan infantlarda tedaviye sodyum klorür (NaCl) ilavesi (1-2 g/gün, 4-8 mEq/kg/gün) yapılır¹⁴.

Kız çocuklarda iç genital yapı tamamen dışı tipinde olduğundan erken tanı ve tedaviyle erişkin dönemde normal cinsel yaşam ve fertilité sağlanabilmektedir. Virilize dış genital yapının (Prader evre 3, 4, 5) düzeltilmesi için genel yaklaşım; erken dönemde kliteroplasti (genellikle ilk 1 yılda), puberte döneminde vajinoplasti yapılmasıdır. Erken bir müdahale, anatomik çözüm, cinsiyet kimliğinin daha iyi gelişimi ve gelecekte daha iyi üreme sağlığı için uygun olabilir. Bununla birlikte, işlevsel veya cinsel sekel riski, olası tekrarlayan müdahalelere ihtiyaç duyulması ve hastanın kararının göz ardı edilmesi gibi bazı dezavantajları da vardır. Bu nedenle, erken veya gecikmiş cerrahi müdahalenin avantajları ve riskleri hakkında ebeveynlerle kapsamlı bir tartışma yapılmalıdır. Geç tanı konan ve ağır virilizasyondan dolayı erkek olarak yetiştirilen 46;XX olgularda erkek cinsiyet seçimi yapılmış olabilir ve değiştirilemeyebilir. Bu olgularda bilateral ooforektomi ve histerektomi yapılır. Dış genital yapı erkek yönünde düzeltilir. Puberte indüksiyonu testosteron ile yapılır. Son yıllarda cerrahi düzeltmenin ailenin de onayı ile çocuğun fikri alınabilecek yaşa kadar ertelenebileceği önerilmektedir¹³.

11- β Hidroksilaz Eksikliği

Giriş

İkinci en yaygın KAH formu olup olguların %0,2 -8'ini oluşturur. Avrupa kökenli KAH olgularının %5'i, Ortadoğulu Müslüman ve Yahudi popülasyonlarındaki KAH hastalarının %15'inin 11- β OHE'ne bağlı olduğu bildirilmiştir¹⁵. Türkiye'de yenidoğan tarama programı sonuçlarına göre insidans 1/60270 olarak bildirilmiştir⁶.

CYP11B1 gen mutasyonları 11- β hidroksilaz eksikliği'ne (11- β OHE) neden olur. 11- β OHE (P450c11 β 1) enzimi, zona fasikülatada 11-deoksikortizolün (11-S) kortizole ve adrenal korteksin zona glomerülozasında 11-deoksikortikosteronun (DOC) kortikosterona dönüşümünü katalize ederek hem mineralokortikoid (MKK) hem de glukokortikoid (GKK) sentezinde görev alır¹⁶. Bu nedente

eksikliğinde GKK ve aldosteron sentezlenemez, artan ACTH adrenal bezi uyarmaya devam eder ve enzimin öncül metabolitleri (11-S ve DOC) artar.

Klinik Bulgular

Klinik bulgular adrenal androjen fazlalığına ve DOC artışına bağlıdır. 11-B OHE klasik (ağır tip) ve nonklasik (hafif tip) olmak üzere 2 tiptedir. Klasik tipte; artan 11- deoksikortizolün (11-S) etkilenmemiş androjen sentez yoluna kayması ile etkilenen 46,XX bireylerde prenatal dönemde artan androjen maruziyeti sonucu virilizasyona neden olur. Aldosteron sentezi bozulmasına rağmen biriken DOC'un MKK etkisi nedeni ile olguların üçte ikisinde hiporeninemik hipokalemik hipertansiyon görülür. Bununla birlikte, MKK'e nispeten dirençin olduğu yenidoğan dönemde geçici tuz kaybı olan olgular bildirilmiştir¹⁷. Hirsutizm, menstruel düzensizlikler, virilizasyon şikayetleri ile başvuran pubertal kızlarda ve erişkin kadınlarda klasik olmayan (geç başlangıçlı) tip bildirilmiştir.

Tanı

ACTH uygulamasına aşırı duyarlı olan 11-deoksikortizol tanıda kullanılan anahtar steroiddir (normalin üst sınırının >3 katı). Düşük kortizol ve normal veya baskılanmış plazma renin aktivitesi de mevcuttur⁴. Bununla birlikte, 11- β OHE tanısı, çeşitli nedenlerden dolayı yenidoğanlarda zor olabilir. Yenidoğanlarda sıklıkla hipertansiyon ve baskılanmış renin görülmez. Diğer bir potansiyel hata kaynağı, 17-hidroksiprogesteron düzeyinde sıklıkla gözlenen hafif ila orta dereceli yükselmelerdir ve bu da hatalı 21OHE tanısına yol açabilir. Deoksikortikosteron ve 11-deoksikortizol spesifik olarak ölçülmez ise tanı atlanabilir. 11- β OHE'de 21OHE'den farklı olarak renin ve aldosteron düzeyleri düşüktür. Moleküler genetik testler ile, CYP11B1 geninde mutasyonlar bulunduğu 11- β OHE tanısı doğrulanır.

Tedavi

Tedavide amaç; kortizol eksikliğinin düzeltilmesi, aşırı artmış MK'ler ve androjen düzeylerinin düşürülmesidir. Bu nedenle GKK tedavisi verilir. Bu olgulara da 21-OHE olgularına benzer şekilde, büyüme üzerine olumsuz etkisi en az olan HK 10-20 mg/m²/gün, 3-4 doza bölünerek verilir. Fludrokortizon kullanımı gerekmez. Tedavinin etkinliğini değerlendirmek için düzenli olarak klinik değerlendirme (virilizasyon durumu, büyüme hızı, hipertansiyonun kontrolü, vb) ve serum DOC, 11-S, 17- OHP, androstenedion ve PRA düzeylerinin ölçümü ile yapılır. Takipte kan basıncı, potasyum düzeyleri normal sınırlar içine gelmelidir. 11-DOC normal üst sınırlara yaklaşmalı, serum testosteron ve androstenedion düzeylerinin yaş ve cinse göre normal sınırlar içine gelmesi, PRA'nın normal sınırlar içine yükselmesi istenir. HK tedavisine rağmen kan basıncı yüksek seyrediyor ise anti-hipertansif ilaç ilave edilir. Virilize dış genital yapının (Prader evre^{3,4,5}) düzeltilmesi için yaklaşım 21-OHE'ne benzerdir.

3- β Hidroksisteroid Dehidrogenaz Tip 2 Eksikliği

Giriş

Tahmini prevalansı 1/1.000.000 olan 3- β Hidroksisteroid Dehidrogenaz Tip 2 Eksikliği (3- β HSD2E), tüm KAH hastalarının % 0,5'inden azını etkileyen çok nadir bir KAH formudur. Steroidojenik

dokularda; adrenal bezlerde ve gonadlarda anlatılır.

1q13.1 kromozomunda bulunan iki benzer (HSD3B1, HSD3B2) gen tarafından kodlanan iki tip insan 3-βHSD enzimi vardır: 3-βHSD1 plasentada ve çoklu periferik dokularda, 3-βHSD2 ise adrenallerde ve gonadlarda eksprese edilir. Hastalığa neden olan HSD3B2 genindeki mutasyonlardır. HSD3B1 genindeki mutasyonlar muhtemelen progesteronun plasental biyosentezini önleyerek birinci trimesterde spontan düşük ile sonuçlanmaktadır^{18,19}. 3-βHSD2 enzimi adrenal ve gonadlarda Δ5 steroidleri [Pregnenolon (Preg), 17-OHpregnenolon (17-OHpreg), dehidroepiandrosteron (DHEA) ve androstenediol] Δ4 steroidlere [progesteron (P), 17-α-hidroksiprogesteron (17-OHP), androstenedion (A)] dönüştürür. Bu enzimin eksikliğinde MKK ve GKK sentezlenemez ve öncül steroidler (Preg, 17-OHpreg ve DHEA) artar.

Klinik Bulgular

Enzim eksikliğinin derecesine göre klinik değişkenlik gösterir²¹. Klasik tuz kaybettiren tipte, enzim aktivitesi %5'in altındadır ve tedavi başlanmaz ise MKK eksikliği nedeni ile hiponatremi, hiperkalemi ve metabolik asidozun görüldüğü ciddi adrenal kriz gelişir.

Şiddetli enzim eksikliklerinde, düşük androjenik etkiye sahip olan preg, 17-OHpreg ve DHEA'un aşırı birikimi nedeni ile 46,XX olgularda virilizasyona, bu öncül steroidlerin daha güçlü androjenik etkiye sahip androstenedion ve testosterona dönüşmemesi nedeni ile 46,XY olgularda yetersiz virilizasyona sebep olur. 46,XX olgularda yenidoğan döneminde kliteromegali, posterior labial füzyon görülmekle birlikte diğer KAH tiplerinde olduğu gibi ürogenital sinüs (vejen ve üretral açıklığın birleşik olması) genellikle görülmez. Hafif virilasyonu olan olgular kolayca gözden kaçabilir ve adrenal kriz nedeni ile yenidoğan döneminde kaybedilebilir¹⁹. Tuz kaybı olmayan tipinde, prematür pubarş semptomları, hirsutizm ve oligomenore ve primer amenore dahil adet düzensizlikleri bulguları ile puberte öncesi veya sonrası herhangi bir yaşta tanı konulabilir.

Tanı

3β-HSD2 eksikliğinde çok yüksek seviyelerde Preg, 17-OHpreg ve DHEA, ana biyokimyasal belirteçleridir; bununla birlikte, paradoksal olarak yüksek serum 17-OHP düzeyleri de yaygındır (artan 17-OHPreg'nun bir kısmı periferik dokularda 3β-HSD1 enzimi tarafından 17-OHP'na dönüştürülür). Temel tanı testi, 17-OHpreg, kortizol, Δ4-17-OHP, DHEA ve androstenedion ölçümü ile ACTH uyarı testidir. Genel olarak, bazal veya ACTH uyarımı sonrası 17-OHpreg >150 nmoL/L seviyeleri, gerçek 3β-HSD eksikliğinin en güvenilir biyokimyasal kriteridir^{19,20}. Ek olarak, 17-hidroksipregnenolonun kortizole oranının bazal değerlere göre 1000 kat arması ve sıvı kromatografi-tandem kütle spektrometresi (LC-MS/MS) ile düşük 11-oksiyeni androjenlerin gösterilmesi tanısal parametrelerdir^{21,22}.

Tedavi;

21-OHE benzer şekilde tedavinin temelini HK ve fludrokortizon replasman tedavisi oluşturur. Pubertal döneminde, ikincil cinsiyet karakterlerinin gelişmesi ve kemik sağlığını korumak için kademeli olarak arttırılacak şekilde cinsiyete uygun seks

steroidleri başlanmalıdır.

P450 Oksidoredüktaz Eksikliği (POR Eksikliği)

Giriş

P450 Oksidoredüktaz eksikliği (PORE) kesin insidansı bilinmeyen nadir bir KAH formudur. 7. kromozomun (7q11.2) uzun kolunda yer alan POR geni tarafından kodlanan P450 Oksidoredüktaz, NADPH'den CYP21A2, CYP17A1 veya CYP19A1 tarafından kodlanan mikrozomal steroidojenik enzimlere (17-α hidroksilaz/ 17,20 liyaz, 21-hidroksilaz, aromataz) bir elektron donörü gibi davranır ve enzimlerin aktivitesini etkileyerek GKK ve seks hormonlarının sentezinde görev alır. POR eksikliğinde, mutasyonun tipine ve POR geni içindeki konumuna bağlı olarak enzim aktiviteleri farklı oranlarda azalabilir²³.

Klinik Bulgular

Klinik bulgular etkilenen enzimin eksiklik derecesine göre değişkenlik gösterir. Glukokortikoid sentezindeki bozulma genellikle kısmidir; bazal kortizol değerlendirmesi normaldir; ancak strese anormal bir yanıt verir. Mineralokortikoid sentezi genellikle normal olmakla birlikte 17-α hidroksilaz/ 17,20 liyaz enzim aktivitesine bağlı olarak bazı olgularda MKK artışı ve hipertansiyon görülebilir²⁴. Enzimatik bozukluktaki değişkenlik nedeniyle her iki cinsiyette de kuşkulu genital yapı görülebilir. 46,XX bireylerde kuşkulu genitalyadan polikistik over sendromunun bir formuna kadar çok daha hafif fenotiplere kadar uzanan geniş bir klinik yelpazesi vardır. 46,XX fetüsün virilizasyonu, 21-hidroksilaz enzim eksikliğine bağlı olarak artan 17-OHP'un intrauterin dönemde aktif olan alternatif yol ile DHT'na dönüşmesi ile açıklanır. Aromataz enzim aktivitesinin azalmasına bağlı olarak fetal adrenal C19 androjen öncüllerinin östrojenlere dönüşümünün bozulması ile artan androjenler 46,XX fetal virilizasyona neden olan diğer muhtemel mekanizmadır. PORE olan fetüste alternatif yol ile üretilen ve plasentada aromatize edilemeyen androjenler maternal dolaşıma geçer ve gebelik süresince annede hiperandrojenizm ve virilizasyona neden olur^{25,26}. Alternatif yolağın doğum sonrasında etkinliğinin azalması nedeni ile diğer KAH tiplerinden farklı olarak doğumdan sonra virilizasyonda ilerleme olmaz ve maternal hiperandrojenizm geriler. Etkilenmiş 46,XX bireylerde ergenlik döneminde cinsiyet özelliklerinin gelişmesinde gecikme, belirgin hipergonadotropik hipogonadizm ve torsiyona eğilimli büyük over kistleri görülebilir²⁵. POR sterol yer alan enzimler (CYP51A1, SQLE, CYP26A1, CYP26B1, CYP26C1) için de elektron vericisi olarak görev alır. POR eksikliğinde bu enzimlerin aktiviteleri de bozularak iskelet eklemlerini ve sütürleri oluşturan embriyonik bölgelerde retinoik asit birikimine neden olur. Bu birikim sütürlerin erken füzyonu ve iskelet anomalilerine yol açar. Antley-Bixler sendromuna (FGFR2 mutasyonuna bağlı patoloji) benzer şekilde: kraniosinostoz, orta yüz hipoplazisi, propto, koanal atrezi, radyohumeral sinostoz, uzun kemiklerin eğriliği, neonatal kırıklar, eklem kontraktürleri, araknodaktili ve ayak malformasyonları görülebilir^{24,25}.

Tanı

POR eksikliğinin tanısı, CYP21A2 (21-hidroksilaz)ve CYP17A1 (17-α hidroksilaz/ 17,20 liyaz) aktivitelerinde kombine bir bozukluğun saptanmasına dayanır. ACTH'ye değişken kortizol yanıtıyla birlikte

Cinsiyet Gelişim Bozuklukları

pregnenolon, progesteron, 17-OHPreg, 17-OHP ve DOC'de hafif bir kombine yükselmenin görülmesi ve seks steroidlerinin C19 öncüllerinin düşük seviyeleri (DHEA ve A) tanıyı destekler ^{26,27} (Tablo 2). Tanıyı doğrulamak için genellikle genetik test gerekir. 12. haftadan itibaren maternal ürener steroid profillemesi kullanılarak prenatal testler mümkündür ²⁷.

Tedavi

PORE olan hastalarda bazal serum kortizol düzeyinin düşük saptanması durumunda, düzenli hidrokortizon replasmanı

endikedir. ACTH uyarısına kortizol yanıtının normalin altında olduğu bireylerde ise perioperatif ve fizyolojik stres zamanlarında stres dozunda hidrokortizon tedavisi gereklidir. Ciddi klitoromegalisi olan hastalarda, klitoris cerrahi olarak küçültülmesi, plastik rekonstrüksiyonu ve vajinal hipoplazisi olanlarda vajinal rekonstrüksiyon gerekebilir. Puberte gelişimi olmayan kız çocuklarında da östrojen replasman tedavisi gerekebilir. Adolesan kız çocuklarında büyük over kistleri rüptür ve torsiyon riski nedeni ile önemli bir sorundur. Östradiol tedavisi ile over kistlerinin boyutunun başarılı bir şekilde gerilediği bildirilmiştir ^{26,27}.

Tablo 2. 46,XX hastada fetal androjen fazlalığı ile ilişkili CGB'nun ayırt edici özellikleri.

Protein Aktivitesi / gen	MKK yolu	GKK yolu	Biyokimyasal özellikler	Diğer özellikler
P450c21 21-hidroksilaz / CYP21A2 6p21.33 (Klasik)	DOC ↓ Aldosteron ↓ PRA ↑ Sodyum ↓ Potasyum ↑	Kortizol ↓ 11-deoksikortizol ↓	ACTH ↑↑↑ 17OH-progesteron ↑↑↑ 21- deoksikortizol↑↑ DHEA ↑↑ Androstenedion ↑↑↑ Testosteron ↑ *11-oksijenli androjenler ↑↑	Tuz kaybı Hipoglisemi Hiperpigmentasyon Müller yapılar (+) AMH dışı referans aralığı
P450c11β 11β-hidroksilaz / CYP11B1 8q24.3	DOC ↑ Aldosteron ↓ PRA ↓↓ Sodyum N Potasyum N	Kortizol ↓	ACTH ↑↑↑ 11-deoksikortizol ↑↑ 17OH-progesteron N/↑ DHEA ↑ Androstenedion ↑ Testosteron ↑ 11-oksijenli androjenler ↑	Hipertansiyon Hiperpigmentasyon Müller yapılar (+) AMH dışı referans aralığı
3βHSD2 3β-hidroksisteroid dehidrogenaz / HSD3B2 1p12	DOC ↓ Aldosteron ↓ PRA ↑ Sodyum ↓ Potasyum ↑	Kortizol ↓ 11-deoksikortizol ↓	ACTH ↑↑↑ Pregnenolon ↑ 17OH-pregnenolone ↑↑ Progesteron ↓ 17OH-progesteron ↓/N/↑ DHEA ↑↑↑	Tuz kaybı Hipoglisemi Hiperpigmentasyon Müller yapılar (+) AMH dışı referans aralığı
POR P450 oksidoredüktaz P450scc, P450c17 ve P450aro / POR 7q11.23	DOC ↑/N PRA N/ ↓ Sodyum N Potasyum N	Kortizol ↓/N 11-deoksikortizol ↓/N	ACTH ↑↑↑ Pregnenolon ↑ 17OH-pregnenolon ↑ Progesteron ↑ 17OH-progesteron ↑ DHEA ↓/N/ Androstenedion ↓/N Testosteron ↑/N	Tuz kaybı +/- Hipoglisemi +/- Hiperpigmentasyon Müller yapılar (+) AMH dışı referans aralığı İskelet bulguları

Fetoplasental Androjen Fazlalığı

Aromataz Eksikliği

Giriş

Aromataz enzimi (P450aro), overler, plasenta ve kas karaciğer, yağ dokusu, beyin ve saç folikülü gibi bir çok gonad dışı dokuda anlatılır ve androjenlerin (androstenedion, testosteron ve 16-α-hidroksi dehidroepiandrosteron sülfatı) östrojenlere (östron, östradiol ve östriol) dönüşümünü sağlar. 15q21.1 lokusunda yer alan *CYP19A1* genindeki mutasyonlar aromataz eksikliğine neden olur. Aromataz aktivitesi olmayan fetüsler, fetal adrenal bez tarafından üretilen DHEA-S'ı plasentada östrojenlere dönüştüremezler.

Klinik Bulgular

Östrojene dönüştürülemeyen fetal DHEA-S düzeyleri artar ve

testosterona sentez yoluna kayarak hem 46,XX fetüsün hem de annenin değişken derecelerde virilizasyonuna neden olur ²⁸. Yaşamın ilk yıllarında bazal ve GnRH ile uyarılan FSH düzeylerinin sağlıklı kızlara göre yüksek, estradiol ve estron seviyelerinin ise oldukça düşük olduğu gösterilmiştir. Artan FSH düzeylerinin bazı olgularda erken çocukluk ve süt çocukluğu döneminde multikistik overlere yol açabileceği bildirilmiştir. Adolesan kızlarda östrojen eksikliğine bağlı olarak gecikmiş puberte, hipergonadotropik hipogonadizm, multikistik overler ve primer amenore, androjen fazlalığına bağlı olarak de akne, hirsutizm ve klitoromegali gibi virilizasyon bulguları görülebilir ²⁸. Öte yandan östrojen eksikliği, her iki cinsiyette de gelişen gecikmiş epifiz kapanmasına, osteopeni ve osteoporozu neden olabilir. Maternal virilizasyon bulgular erken başlangıçlı (12. gestasyon haftası) ve geç başlangıçlı (30 gestasyon haftası) olabilir. Doğumdan sonra virilizasyon geriler ve androjenler normale gelir. Maternal östrojen düzeylerinin düşük

olması ile diğer virilizan tümörlerden ayrılır.

Tedavi

Tedavi östrojen replasmanına dayanır.

Maternal Androjen Fazlalığı

Genel olarak plasental aromatisasyon, 46,XX fetüsü maternal androjenlerden korsa da bazı durumlarda değişen derecelerde virilizasyon görülebilir.

İlaça Bağlı İyatrojenik nedenler; Geçmişte düşük tehtidi için kullanılan progestinlere (noretindron, etisteron, noretinodrel, medroksiprogesteron asetat), endometriyozis tedavisinde kullanılan danazole ve nonsteroidal sentetik östrojen olan stilbesterol ve metabolitlerine maternal maruziyet sonucu 46,XX fetüste virilizasyon bildirilmiştir ²⁹. Bazı durumlarda, farklı hormonal yolları etkileyebilen endokrin bozucular dikkate alınmalıdır.

Androjen sekrete eden tümörler; Maternal hiperandrojenizmin diğer kaynakları, over tümörleri (hiler hücreli tümörler, arrhenoblastoma, lipoid hücreli tümör, Krukenberg tümörleri) veya daha nadir olarak adrenal tümörler olabilir ²⁹. Gebelik luteoması, genellikle ikinci trimesterde ortaya çıkan, overin iyi huylu bir tümörüdür. bHCG'nin etkisi ile luteinize hücrelerin belirgin çoğalması progesteron ve androjenlerin sentezinde artışa yol açarak 46,XX fetüsün ve annenin virilizasyonuna neden olur. Genellikle doğum sonrası spontan olarak geriler ³⁰.

Tedavi

Doğumdan sonra fetal virilizasyon ilerlemez. Tedavi gerekmez.

Gonadal (Ovarian) Gelişim Bozuklukları

Gonadal farklılaşma, bipotansiyel gonadın testis veya over olarak farklılaştığı embriyonik süreçtir. 46, XX fetüsde, over gelişiminin SRY yokluğunda pasif olarak gerçekleştiği görüşü uzun yıllar benimsenmiş olmasına karşın, böyle olmadığı ve ovaryan farklılaşmasının aktif mekanizmaları gösterilmiştir ³¹. Tipik olarak, bu gelişimsel süreç antagonistik genlerin karmaşık etkileşimi ile yönlendirilir. Bipotansiyel gonadın over yönünde farklılaşması SRY yokluğunda pro-ovaryan (WNT4, RSP01, CTNNB1, FST) genlerin indüksiyonu/sürdürülmesi ve pro-testis (SOX9, FGF9, PGD2) genlerin baskılanması ile gerçekleşir. Ayrıca granuloza hücreleri oluştuktan sonra foliküler gelişimin uyarılması için FOXL2 gereklidir ³¹. Cinsiyet gelişimde rol alan bu anahtar genlerdeki mutasyonlar infertil erkek fenotipinden erken ovaryan yetmezliğe kadar çok geniş bir yelpazede klinik bulgulara neden olabilir.

46, XX Testiküler Cinsiyet Gelişim Bozukluğu

Giriş

46,XX karyotipine sahip olgularda ovarian dokunun makroskobik ve mikroskobik olarak görülmesinin testiküler yapıda gonadların varlığı ve müller yapıların yokluğu ile karakterizedir. Prevalansı 1:20.000 olarak bildirilmiştir ve bu olguların %90'ında SRY geni saptanır. Daha az yaygın olan nedenler, kromozomal yeniden düzenlemeleri veya SOX9, SOX3 veya SOX10 gibi protetiküler

genlerin aşırı ekspresyonuna yol açan duplikasyonlardır ³².

Klinik Bulgular

Olguları büyük çoğunluğunda (%85) doğumda tam erkek dış genital yapı (tam virilizasyon) görülür. Tanı genellikle puberte döneminde boy kısalığı, testis hacimlerinde büyümeme veya erişkin dönemde infertilite ve jinekoma nedeniyle ile tetkik edilirken konulur. Testis hipoplazisi puberte dönemine kadar normal olan sertoli hacmi nedeniyle ile görülmez bu dönemde testis morfolojisi de normaldir; pubertal dönemden sonra germ hücre kaybı ve azospermiye bağlı olarak testis volümleri düşüktür. Seminifer tübül disfonksiyonuna bağlı olarak düşük inhibin B ve yüksek FSH düzeyleri, hafif leydig hücre disfonksiyonuna bağlı olarak yüksek LH düzeyleri görülebilir. Adolesan dönem sonrası testosteron düzeyleri düşer. Daha nadir (%15) olarak kuşkulu genital yapı ile başvuran olgularda testiküler dokunun miktarı ve fonksiyonel kapasitesine göre virilizasyon derecesi değişkenlik gösterebilir. Testosteron ve AMH düzeyleri erkek referans aralıklarına göre düşüktür ³³.

Gonad Histolojisi

Gonad biyopsisinde, seminifer tübüllerin boyutunda ve sayısında azalmanın, peritübüler fibrozün, germ hücrelerinin yokluğunun ve Leydig hücrelerinin hiperplazisinin görüldüğü testis dokusu saptanır.

Tedavi

Sosyal cinsiyet neredeyse her zaman erkektir. Bu hastaların uygun yaşta testosteron replasman tedavisine ihtiyacı olacaktır ³³.

46,XX Ovotestiküler Cinsiyet Gelişim Bozukluğu

Giriş

Ovotestiküler CGB, tüm CGB vakalarının %5'inden daha azını oluşturan ve tahmini insidansı 1/20.000 az olan nadir bir durumdur. Daha önce gerçek hermafroditizm olarak adlandırılan ovotestiküler cinsiyet gelişimi bozukluğu, fonksiyonel over ve testis dokusunun bir arada var olduğu durumu ifade eder. Gonadlar üç şekilde saptanabilir; 1- iki gonadın her birinde testis dokusu (seminifer tübüller) ve over dokusu (oosit içeren zorunlu foliküler yapılar) (bilateral ovotestis); veya 2- bir tarafta bir testis ve diğer tarafta over; veya 3- bir tarafta ovotestis ve diğer tarafta over veya testis veya nadir olarak band gonad (en sık). Karyotip neredeyse her zaman 46,XX'dir. Gonad farklılaşmasında görev alan antagonistik genlerin (proovaryen, protestis) zamanlaması, dozajındaki veya fonksiyonlarındaki varyasyonlar, her iki yolun eşzamanlı aktivasyonuna ve dolayısıyla ovotestiküler gelişime yol açabilir ³¹. 46,XX testiküler CGB'nun aksine hemen tamamında SRY negatiftir. Testis farklılaşması için gerekli olan SOX9, SOX10 genlerinin duplikasyonu ve SOX3'ün aktive edici mutasyonlarında 46,XX ovotestiküler CGB geliştiği gösterilmiştir ³². Çok yakın zamanda NR5A1 ve WT1 genlerindeki mutasyonların 46, XX ovotestiküler CGB'una neden olduğu, mekanizması tam olarak anlaşılmasa da SOX9'u artırarak bu etkilerini gösterdiği bildirilmiştir (33,34). Bazı sendromik olgularda over farklılaşmasında görev alan genlerde (NR2F2, RSP01, WNT4) mutasyon saptanmıştır. NR2F2: kardiyak defektler ve blefarofimoz, pitoz, epikantus inversus sendromu ile, RSP01: cilt anormallikleri (palmoplantar hiperkeratoz ve skuamöz hücreli karsinom riskinde artış) ile ve WNT4 (homozigot): SERKAL

sendromu (renal, adrenal ve pulmoner disgenezi) ile ilişkili oldukları bildirilmiştir. Bununla birlikte, çoğu ovotestiküler DSD vakasının moleküler etiyojisi bilinmemektedir³⁵.

Klinik Bulgular

Tipik olarak yenidoğan döneminde kuşkulu genital yapı ile tanı alsalar da over veya testis dokusunun fonksiyonlarına göre klinik değişkenlik gösterebilir. Fenotipik erkekler jinekometri, periyodik hematüri ve inmemiş testis nedeni ile, normal dışı dış genital yapıya sahip olgular ise inguinal herni nedeni ile başvurabilirler. Fonksiyonel testis ve over dokusunun birlikte bulunması nedeni ile pubertede fallik büyüme ve meme gelişimi bir arada görülebilir. Fonksiyonel gonad dokusuna göre iç genital yapı değişkenlik gösterir. Yenidoğan ve çocukluk döneminde testis dokusunun varlığını doğrulamak için en yararlı biyokimyasal test AMH dir. Yenidoğan döneminde geçici düşme görülebileceğinden tekrarlı ölçümler önerilir. Ek olarak kız cinsiyetin seçildiği olgularda testis dokusunun tamamen çıkarıldığını göstermek için kullanılabilir. Ancak kullanımı prepubertal dönem ile sınırlıdır³⁵⁻³⁷. Normal serum gonadotropin seviyeleri, fonksiyonel gonadal (testis ve/veya over) dokusunu düşündürür. Mini puberte dönemi sonrasında başvuran olgularda Leydig hücre fonksiyonunu değerlendirmek için için bir hCG testi gereklidir Tanıyı doğrulamak için gonad biyopsisi ile histolojik değerlendirme yapılmalıdır.

Gonad Histolojisi:

Testis ve over dokusu birlikte görülür. gonadlar seminifer tübül ve oosit içeren ovotestis yapısında olabileceği gibi bir tarafta testis karşı tarafta over dokusu görülebilir. Testis dokusunda tübüller nadiren germ hücreleri içerir ve varsa puberteden önce kaybolma eğilimindedirler. 46,XX bireylerde Y kromozomu gerektirdiği için hiçbir zaman spermatogenez gözlenmez. Erişkinlerde tübüller sıklıkla hyalinizasyon ve skleroza uğrar.

Tedavi

Cinsiyet seçimi büyük oranda tahmin edilemez ve cinsiyet tayini çok zordur. Bu nedenle klinik ve tedavi ile ilgili birçok etik sorun ortaya çıkmaktadır. Cinsiyet seçimi, tüm sonuçların dikkatli bir şekilde analiz edilmesinden sonra virilizasyonun derecesi, mevcut tahmini testis veya over dokusu miktarı, uterus gelişimi ve ebeveyn tercihleri göz önünde bulundurularak, ebeveynlerin de dahil edildiği çok disiplinli bir ekip tarafından yapılmalıdır. Öngörülemeden cinsiyet sonucu göz önüne alındığında ve son zamanlardaki daha genel yaklaşım insan hakları ilkeleri doğrultusunda, ovotestiküler CGB olan olgularda erken genital cerrahiden kesinlikle kaçınılmasıdır. Pubertenin başlaması ile birlikte, istenmeyen hormon üretimini önlemek için gonadektomi gerekecektir; ancak, cinsiyet kimliği belirlenmediyse ertelenmelidir. Bu olgularda GnRH analoglarının geçici kullanımı (maksimum 3-4 yıl süreyle) günümüzde iyice yerleşmiştir³⁷.

46,XX Gonadal Disgenezi

Giriş

46,XX gonadal disgenezi, over farklılaşmasında görev alan genlerdeki mutasyonlar veya gonadotropin uyarısına direnç sonucu gelişir. Genetik tanıya yeni nesil dizileme kullanımının artması ile 46XX gonadal disgeneziye yol açan 75 gen tanımlanmıştır (örn;

NR5A1,FOXL2, FIGLA,NOBOX, BMP15, PSMC3IP,MCM9, SOHLH1, NUP107, MRPS22, SPIDIR)³⁸. FSH reseptörünün mutasyonu, 46,XX hastalarında gonadal disgenezin çok nadir bir nedenidir.

Klinik Bulgular

46,XY gonadal disgeneziden farklı olarak bu olgularda kuşkulu genital yapı görülmez. Dış genital yapı karyotip ile uygun olarak tam dışı yönündedir. Artan foliküler atrezi ve hasar nedeni ile band gonadlar gelişebilir. Muller yapılar vardır. Klinik başvuru puberte bulgularında gecikme, primer amenore veya preterm ovaryen yetmezlik (POY)³⁵. Östrojen eksikliği nedeniyle düşük kemik mineral yoğunluğu görülür. Mevcut Amerikan ve Avrupa yönergelerine göre, en az 3-4 aydır amenore şikayeti olan olguda 1 ay arayla iki ardışık yüksek gonadotropin ölçümü (FSH > 20 IU/ml) ile POY tanısı konulur. Tanının doğrulanmasından sonra, kromozomal analiz, frajil-X premutasyon (FMR1) analizi, adrenal (21-hidroksilaz) ve tiroid antikor değerlendirmesi ve pelvik ultrasonografi yapılmalıdır. Yeni nesil dizileme veya tüm egzom analizleri ile genetik değerlendirme yapılabilir. Bu tarama etiyojisinin belirlenmesinde yardımcı olabilir; ancak, çoğu vakada altta yatan neden saptanamaz.

Gonad Histolojisi

Etiyolojiye göre farklılık gösterebilir. Gonad biyopsisinde overler; foliküllerin olmadığı band gonadlar, tüm ovarian yapıları içeren ancak folikül içermeyen afoliküler overler; primordial foliküllerin olduğu ancak maturasyonun gerçekleşmediği foliküler overler ve ovarian hipoplazisi şeklinde görülebilir.

Tedavi

Bu olgularda cinsel kimlik dışı yönündedir. Puberte zamanında östrojen replasmanı başlanmalıdır.

Diğer Nedenler

Mayer Rokitanski Küster Hauser Sendromu (MRKHS)

Müllerian aplazi veya konjenital uterus ve vajina agenezi/aplazisi olarak da adlandırılan Mayer-Rokitansky-Küster-Hauser (MRKH) sendromu normal dışı karyotipine (46,XX) sahip bireylerde uterus ve vajinenin üst kısmının agenezisi veya aplazisi ile karakterize konjenital bir durumdur. Prevalans çalışmaları çok eski tarihlere dayanmakla birlikte 5000 canlı dışı doğumda bir görüldüğü bildirilmiştir. Dış genital yapı tam dışı görünümündedir ve endokrin üreme fonksiyonu normaldir. Puberte bulguları (telarş ve pubarş) yaşa uygun olarak ilerler. Hastalar tipik olarak ergenlik döneminde primer amenore ile başvururlar. Klinik olmayan biyokimyasal hiperandrojenemi saptanabilir. Ultrasonografi (US) ile uterus yokluğu ve overlerin varlığı gösterilebilir. MRKH sendromunda uterovajinal agenezi tanısında manyetik rezonans görüntülemesi (MRG) altın standart yöntem olarak kabul edilir. Uterus kalıntılarının varlığı hastaların %48-95'inde bildirilmiştir. Endometrial aktivite nedeni ile sıklıkla karın ağrıları görülebilir. Renal ve iskeler sisyemi anomalileri ile ilişkilendirilmiştir. Herhangi bir ekstragenital anormallik olmayan Tip I (izole) ve ekstragenital anormalliklerin olduğu tip II olarak sınıflandırılmıştır. En sık görülen ekstragenital anomali, Renal malformasyonlar (tek taraflı agenezi, at nalı böbrek, pelvik böbrek) olup olguların %30-40'ında bildirilmiştir. İkinci en sık birliktelik gösteren anomali olguların

%10-30'unda görülen iskelet anomalileridir. (hemi vertebra, skolyoz, kosta aplazisi). Kardiyak anomaliler (örn. pulmoner kapak stenozu, atriyal septal defekt), hem sensörinöral hem de iletim tipi işitme kaybı ise olguların <%5'inde bildirilmiştir. Vertebral defekt, anal atrezi, kardiyak defekt, trakeoözofageal fistül/özofageal atrezi, renal defekt ve ekstremitte defektinin (VACTERL) birlikte görüldüğü çok şiddetli fenotipe sahip az sayıda olgu tanımlanmıştır³⁹. MRKH sendromu WNT4 gen mutasyonları ile ilişkilendirilse de etiyolojisi aydınlatılmamıştır.

Çıkar Çatışması: Yazar çıkar çatışması bildirmemiştir.

Hakem Değerlendirmesi: Dış bağımsız

Peer-review: Externally peer-reviewed.

Declaration of Interests: The author declares that there are no competing interests.

Kaynaklar

- Lee PA, Houk CP, Ahmed SF, Ahmed SF, Hughes IA. International Consensus Conference on Intersex organized by the Lawson Wilkins Pediatric Endocrine Society and the European Society for Paediatric Endocrinology. Consensus statement on management of intersex disorders. International Consensus Conference on Intersex. *Pediatrics*. 2006;118:488-500. [\[Crossref\]](#)
- Finkelstein GP, Vieites A, Bergadá I, Rey RA. Disorders of Sex Development of Adrenal Origin. *Front Endocrinol (Lausanne)*. 2021;12:770782. [\[Crossref\]](#)
- Baranowski ES, Arlt W, Idkowiak J. Monogenic Disorders of Adrenal Steroidogenesis. *Horm Res Paediatr* 2018; 89:292-310. [\[Crossref\]](#)
- El-Maouche D, Arlt W, Merke DP. Congenital Adrenal Hyperplasia. *Lancet* 2017;390:2194-210. [\[Crossref\]](#)
- Merke DP, Auchus RJ. Congenital Adrenal Hyperplasia Due to 21-Hydroxylase Deficiency. *N Engl J Med* 2020;383:1248-61. [\[Crossref\]](#)
- Güran T, Tezel B, Çakır M, Akıncı A, Orbak Z, Keskin M, Selver Eklioğlu B, Ozon, A, Özbeke MN, Karagüzel G, Hatipoğlu N, Gürbüz F, Çizmeci-oğlu FM, Kara C, Şimşek E, Baş F, Aydın M, Darendeliler, F Neonatal Screening for Congenital Adrenal Hyperplasia in Turkey: Outcomes of Extended Pilot Study in 241,083 Infants [published correction appears in *J Clin Res Paediatr Endocrinol*. 2021;13(2):250]. *J Clin Res Paediatr Endocrinol*. 2020;12(3):287-94. [\[Crossref\]](#)
- Simonetti L, Bruque CD, Fernández CS, Benavides-Mori B, Delea M, Kolomenski JE, Espeche LD, Buzzalino ND, Nadra AD, Dain L. CYP21A2 mutation update: Comprehensive analysis of databases and published genetic variants. *Hum. Mutat.* 2018;39:5-22. [\[Crossref\]](#)
- Swart AC, Schloms L, Storbeck KH, Bloem LM, du Toit T, Qunson JL, Rainey WE, Swart P. 11 β -hydroxyandrostenedione, the product of androstenedione metabolism in the adrenal, is metabolized in LN-CaP cells by 5 α -reductase yielding 11 β -hydroxy-5 α -androstenedione. *J Steroid Biochem. Mol. Biol.* 2013;138:132-42. [\[Crossref\]](#)
- Turcu AF, Nanba AT, Chomic R, Upadhyay SK, Giordano TJ, Shields JJ, Merke DP, Rainey WE., Auchus RJ. Adrenal-derived 11-oxygenated 19-carbon steroids are the dominant androgens in classic 21-hydroxylase deficiency. *Eur J Endocrinol*. 2016;174:601-9. [\[Crossref\]](#)
- O'Shaughnessy PJ, Antignac JP, Le Bizec B, Morvan ML, Svehnikov K, Söder O, Savchuk I, Monteiro A, Soffientini U, Johnston ZC et al. Alternative (backdoor) androgen production and masculinization in the human fetus. *PLoS Biol.* 2019;17 [\[Crossref\]](#)
- Martinerie L, Pussard E, Foix-LHélias L, Petit F, Cosson C, Boileau P, Lombès M. Physiological partial aldosterone resistance in human newborns. *Pediatr Res*. 2009;66(3):323-8. [\[Crossref\]](#)
- Prader A. Der Genitalbefund beim Pseudohermaphroditismus femininus des kongenitalen adrenogenitalen Syndroms; Morphologie, Häufigkeit, Entwicklung und Vererbung der verschiedenen Genitalformen [Genital findings in the female pseudo-hermaphroditism of the congenital adrenogenital syndrome; morphology, frequency, development and heredity of the different genital forms]. *Helv Paediatr Acta*. 1954;9(3):231-48.
- Claahsen-van der Grinten HL, Speiser PW, Ahmed SF, Arlt W, Auchus RJ, Falhammar H, Flück CE, Guasti L, Huebner A, Kortmann BBM, Krone N, Merke DP, Miller WL, Nordenström A, Reisch N, Sandberg DE, Stikkelbroeck NMML, Touraine P, Utari A, Wudy SA, White PC. Congenital Adrenal Hyperplasia-Current Insights in Pathophysiology, Diagnostics, and Management. *Endocr Rev*. 2022;43(1):91-159. [\[Crossref\]](#)
- Speiser PW, Arlt W, Auchus RJ, Baskin LS, Conway GS, Merke DP, Meyer-Bahlburg HFL, Miller WL, Murad MH, Oberfield SE, White PC. Congenital Adrenal Hyperplasia Due to Steroid 21-Hydroxylase Deficiency: An Endocrine Society Clinical Practice Guideline [published correction appears in *J Clin Endocrinol Metab*. 2019;104(1):39-40]. *J Clin Endocrinol Metab*. 2018;103(11):4043-88. [\[Crossref\]](#)
- Zachmann M, Tassinari D, Prader A. Clinical and biochemical variability of congenital adrenal hyperplasia due to 11 beta-hydroxylase deficiency. A study of 25 patients. *J Clin Endocrinol Metab*. 1983; 56:222-9. [\[Crossref\]](#)
- Khattab A, Haider S, Kumar A, Dhawan S, Alam D, Romero R, Burns J, Li D, Estatico J, Rahi S, Fatima S, Alzahrani A, Hafez M, Musa N, Razzghy Azar M, Khaloul N, Gribaa M, Saad A, Charfeddine IB, Bilharinho de Mendonça B, Belgorosky A, Dumic K, Dumic M, Aisenberg J, Kandemir N, Alikasifoglu A, Ozon A, Gonc N, Cheng T, Kuhnle-Krahl U, Cappa M, Holterhus PM, Nour MA, Pacaud D, Holtzman A, Li S, Zaidi M, Yuen T, New MI. Clinical, Genetic, and Structural Basis of Congenital Adrenal Hyperplasia Due to 11beta-Hydroxylase Deficiency. *Proc Natl Acad Sci USA* 2017;114:E1933-40. [\[Crossref\]](#)
- Miller WL. Mechanisms in Endocrinology: Rare Defects in Adrenal Steroidogenesis. *Eur J Endocrinol*. 2018;179:125-41. [\[Crossref\]](#)
- Flück CE, Pandey AV. Steroidogenesis of the testis-New genes and pathways. *Ann. Endocrinol*. 2014;75:40-47. [\[Crossref\]](#)
- Baronio F, Ortolano R, Menabò S, Cassio A, Baldazzi L, Di Natale V, Tonti G, Vestrucci B, Balsamo A. 46,XX DSD due to Androgen Excess in Monogenic Disorders of Steroidogenesis: Genetic, Biochemical, and Clinical Features. *Int J Mol Sci*. 2019;20(18):4605. [\[Crossref\]](#)
- Lutfallah C, Wang W, Mason JI, Chang YT, Haider A, Rich B, Castro-Magana M, Copeland KC, David R, Pang S. Newly proposed hormonal criteria via genotypic proof for type II 3beta-hydroxysteroid dehydrogenase deficiency. *J. Clin. Endocrinol. Metab*. 2002;87:2611-22. [\[Crossref\]](#)
- El-Maouche D, Hargreaves CJ, Sinaii N, Mallappa A, Veeraraghavan P, Merke DP. Longitudinal Assessment of Illnesses, Stress Dosing, and Illness Sequelae in Patients With Congenital Adrenal Hyperplasia. *J Clin Endocrinol Metab*. 2018;103:2336-45. [\[Crossref\]](#)
- Güran T, Kara C, Yıldız M, Bitkin EC, Haklar G, Lin JC, Keskin M, Barnard L, Anik A, Catli G, Guven A, Kirel B, Tutunculer F, Onal H, Turan S, Akcay T, Atay Z, Yilmaz GC, Mamadova J, Akbarzade A, Sirikci O, Storbeck KH, Baris T, Chung BC, Bereket A. Revisiting Classical 3beta-Hydroxysteroid Dehydrogenase 2 Deficiency: Lessons From 31 Pediatric Cases. *J Clin Endocrinol Metab*. 2020;105(3):dgaa022. [\[Crossref\]](#)
- Krone N, Reisch N, Idkowiak J, Dhir V, Ivison HE, Hughes BA, et al. Genotype-Phenotype Analysis in Congenital Adrenal Hyperplasia Due to P450 Oxidoreductase Deficiency. *J Clin Endocrinol Metab* 2012;97:257-67. [\[Crossref\]](#)
- Fukami M., Ogata T. Cytochrome P450 oxidoreductase deficiency:

- Rare congenital disorder leading to skeletal malformations and steroidogenic defects. *Pediatr. Int.* 2014;56:805-8. [\[Crossref\]](#)
25. Idkowiak J, Cragun D, Hopkin RJ, Arlt W. Cytochrome P450 Oxidoreductase Deficiency. *GeneReviews*. [(accessed on 25 May 2021)];
 26. Kamrath C, Wudy SA., Krone N. Steroid biochemistry. *Endocr. Dev.* 2014;27:41-52. [\[Crossref\]](#)
 27. Reisch N, Idkowiak J, Hughes BA, Ivison HE, Abdul-Rahman OA, Hendon L, Olney AH, Nielsen S, Harrison R, Blair EM, et al. Prenatal diagnosis of congenital adrenal hyperplasia caused by P450 oxidoreductase deficiency. *J. Clin. Endocrinol. Metab.* 2013;98:528-36. [\[Crossref\]](#)
 28. Belgorosky A, Guercio G, Pepe C, Saraco N, Rivarola MA. Genetic and clinical spectrum of aromatase deficiency in infancy, childhood and adolescence. *Horm. Res.* 2009;72:321-30. [\[Crossref\]](#)
 29. Auchus RJ, Chang AY. 46,XX DSD: The masculinised female. *Best Pract. Res. Clin. Endocrinol. Metab.* 2010;24:219-42. [\[Crossref\]](#)
 30. Masarie K, Katz V, Balderston K. Pregnancy luteomas: Clinical presentations and management strategies. *Obstet. Gynecol. Surv.* 2010;65:575-82. [\[Crossref\]](#)
 31. Stévant I, Nef S. Genetic Control of Gonadal Sex Determination and Development. *Trends Genet.* 2019;35:346-58. [\[Crossref\]](#)
 32. Délot EC, Vilain EJ. Nonsyndromic 46,XX Testicular Disorders/Differences of Sex Development. In: Adam MP, Everman DB, Mirzaa GM, et al., eds. *GeneReviews*. Seattle (WA): University of Washington, Seattle; October 30, 2003 (updated 2022)
 33. McElreavey K, Achermann JC. Steroidogenic Factor-1 (SF-1, NR5A1) and 46,XX Ovotesticular Disorders of Sex Development: One Factor, Many Phenotype. *Horm. Res. Paediatr.* 2017;87:189-90. [\[Crossref\]](#)
 34. Eozenou, C, Gonen N, Touzon MS, Jorgensen A, Yatsenko SA, Fusee L, Kamel AK, Gellen B, Guercio G, Singh P et al. Testis formation in XX individuals resulting from novel pathogenic variants in Wilms' tumor 1 (WT1) gene. *Proc. Natl. Acad. Sci.* 2020;117: 13680-8. [\[Crossref\]](#)
 35. Alkhzouz C, Bucerzan S, Miclaus M, Mirea AM, Miclea D. 46,XX DSD: Developmental, Clinical and Genetic Aspects. *Diagnostics (Basel)*. 2021;11(8):1379. [\[Crossref\]](#)
 36. Grinspon RP, Rey RA. Disorders of Sex Development with Testicular Differentiation in SRY-Negative 46,XX Individuals: Clinical and Genetic Aspects. *Sex Dev.* 2016;10(1):1-11. [\[Crossref\]](#)
 37. Syryn H, Van De Vijver K, Cools M. Ovotesticular Difference of Sex Development: Genetic Background, Histological Features, and Clinical Management. *Horm Res Paediatr.* 2021;1:275-84. [\[Crossref\]](#)
 38. Breehl L, Caban O. Genetics, Gonadal Dysgenesis. *StatPearls*.
 39. Herlin MK, Petersen MB, Brännström M. Mayer-Rokitansky-Küster-Hauser (MRKH) syndrome: a comprehensive update. *Orphanet J Rare Dis.* 2020;15(1):214. [\[Crossref\]](#)

BÖLÜM 9
CİNS KROMOZOM BOZUKLUKLARI
İLE BİRLİKTE CİNSİYET GELİŞİM
BOZUKLUKLARI

Hande TURAN

Cins Kromozom Bozuklukları İle Birlikte Cinsiyet Gelişim Bozuklukları

Disorders of Sex Development Associated With Sex Chromosome Abnormalities

BÖLÜM HAKKINDA

Cins kromozom anomallikleri ile birlikte ortaya çıkan cinsiyet gelişim bozuklukları, kromozom yapısında, gonadlarda veya anatomik yapıda meydana gelen uyumsuzluklar sonucu ortaya çıkan durumlar olarak tanımlanmaktadır. Bölüm, Turner Sendromu ve Klinefelter Sendromu gibi çeşitli durumları, klinik belirtileri, tanıları ve tedavi seçenekleri ile ayrıntılı bir şekilde ele almaktadır.

Kadınlarda en yaygın cins kromozom bozukluğu olan bu Turner Sendromu X kromozomunun tamamen veya kısmen monosomisi ile karakterize edilen bir durum olup yeni doğanlarda fenotipik ve kardiyak anomalilerden, çocuklarda boy kısalığı ve gelişim geriliklerine, ergenlerde ise geç ergenliğe kadar geniş bir klinik yelpazesi ile kendini gösterir. Sendrom, kardiyovasküler, lenfatik, böbrek ve diğer sistemlerde çeşitli anomalilerle de ortaya çıkabilir. Özellikle ileri anne yaşı gebeliklerinde prenatal tanının önemi vurgulanmaktadır. Klinefelter Sendromu, esas olarak erkekleri etkileyen ve ekstra bir X kromozomunun varlığı (47XXY) ile karakterize edilen bir durumdur. Belirgin fenotipik farklılıkların olmaması nedeniyle sıklıkla fark edilmez, ancak etkilenen bireyler daha uzun boylu olabilir, azalmış testis hacmi ve fertilité sorunları yaşayabilirler. Zeka seviyeleri genellikle normal aralıkta olmakla birlikte, kardeşlerine göre hafif bir gerilik olabilir. Sendrom ayrıca otoimmün hastalıklar, erkeklerde meme kanseri ve testis dışı germ hücreli kanserler riskini artırır. Tedavi, testosteron tedavisi ve ilişkili sağlık sorunlarını ele almayı içerir. Bölüm ayrıca, atipik genital organlarla ilişkili en yaygın kromozomal varyantlardan biri olan 45X/46XY Mozaisizmini ve geniş bir fenotip yelpazesi sunan potansiyel görünümüne ele almaktadır. Bu durumlar, Turner sendromu özelliklerini gösterenlerden, çoğunlukla erkek görünümüne sahip olanlara kadar değişebilir. Bu durumlarda gonadal kanser riski önemli bir endişe kaynağı olup, yönetim stratejileri, fertilitéyi korurken kanser riskini en aza indirmeye odaklanmaktadır.

Ayrıca bu bölümde cins kromozom bozuklukları ile ilişkili cinsiyet gelişim bozukluklarının tedavi ve uzun vadeli yönetiminde, hem tıbbi hem de psikososyal yönleri göz önünde bulunduran multidisipliner bir yaklaşımın gerekliliğini vurgulamaktadır.

Anahtar kelimeler: cins kromozom anomalisi, Turner, Klinefelter, Gonadoblastom

ABOUT the CHAPTER

Disorders of sex development associated with sex chromosome abnormalities are defined as conditions arising from discrepancies in chromosome structure, gonads, or anatomical configuration. This chapter extensively discusses various conditions such as Turner Syndrome and Klinefelter Syndrome, along with their clinical manifestations, diagnoses, and treatment options.

Turner Syndrome, the most prevalent sex chromosome disorder in females, is characterized by complete or partial monosomy of the X chromosome. It presents a wide range of clinical manifestations, from phenotypic and cardiac anomalies in newborns, to short stature and developmental delays in children, and delayed puberty in adolescents. The importance of prenatal diagnosis, especially in pregnancies with advanced maternal age, is emphasized.

Klinefelter Syndrome, predominantly affecting males, is characterized by the presence of an extra X chromosome (47XXY). Often unnoticed due to the lack of significant phenotypic differences, affected individuals may exhibit taller stature, reduced testicular volume, and fertility issues. Treatment involves testosterone therapy and addressing associated health issues.

The chapter also explores 45X/46XY Mosaicism, one of the most common chromosomal variants associated with atypical genital organs. This includes a wide range of potential phenotypes, from predominantly male appearance to features of Turner syndrome. The risk of gonadal cancer in these cases is a significant concern, with management strategies focusing on preserving fertility while minimizing cancer risk.

Additionally, the chapter emphasizes the necessity of a multidisciplinary approach in the treatment and long-term management of sex development disorders associated with sex chromosome abnormalities, considering both medical and psychosocial aspects.

Keywords: sex chromosome anomaly, Turner, Klinefelter, Gonadoblastoma



Hande Turan 

İstanbul Üniversitesi-Cerrahpaşa, Cerrahpaşa Tıp Fakültesi, Pediatri Ana Bilim Dalı, Pediatrik Endokrinoloji Bilim Dalı, İstanbul, Türkiye
E-posta: hande.turan@iuc.edu.tr

Bu bölümü alıntıla / Cite this chapter as:
Turan H. Cins kromozom bozuklukları ile birlikte cinsiyet gelişim bozuklukları. Evliyaoğlu SQ, Bingöl Çağlayan RH, Söylet Y. ed. *Cinsiyet Gelişim Bozuklukları* içinde. İstanbul: İÜC Yayınevi; 2024: 69-77.



CC BY 4.0: Telif hakkı yazarlardadır. Bu kitabın içeriği Creative Commons Atif 4.0 Uluslararası lisans altında lisanslanmıştır.

Cinsiyet gelişim bozuklukları (CGB), özellikle ilk üç aylık dönemde meydana gelen ve cinsiyetin gelişim aşamalarından birindeki bir sorun sonucu ortaya çıkan, kromozom yapısı, üreme bezleri veya anatomik yapı arasında uyumsuzluk gösteren durumlar olarak ifade edilir. Bu bozukluğun oluşumunda çeşitli transkripsiyon faktörleri, sinyal molekülleri ve hormonların etkinleşmesi önemli bir rol oynar¹ ve sonuç olarak geniş bir klinik spektrumda görülebilir. Etkilenen bireyler, dış genital organların belirsizliği nedeniyle doğumda tanınabilir ya da ilerleyen yaşlarda virilizasyon bozuklukları, ergenlik sorunları ya da infertilite ile tanılabılır. Genital belirsizliğin görülme sıklığının yaklaşık olarak her 2000 ila 4500 doğumda bir olduğu belirtilmektedir². Bazı cinsiyet gelişim bozukluklarına cinsiyet kromozomlarının atipik kombinasyonları neden olur. Cinsiyet kromozomu anöploidisi, bir veya daha fazla cinsiyet kromozomunun eklenmesi veya kaybı ile X veya Y kromozomlarının sayısındaki bir varyasyondur³. Yaklaşık 1:400 doğum insidansı ile son derece yaygındır. Bulunan en yaygın anöploid karyotipler 47,XXY (1:576 erkek), 47,YYY (1:851 erkek), 47,XXX (1:897 kız) ve 45,Xdir (1:2130 kız). Bunlara ek olarak anöploid, bir mozaik karyotipin parçasını oluşturabilir. Bunlardan en yaygın olanları 45,X/46,XX, 45,X/46,XY, 46,XX/47,XXX ve 46,XY/47,XXY dir. Anöploid veya eşleştirilmiş kromozom eksikliği olan seks kromozom cinsiyet gelişim bozuklukları Turner sendromu [45,X] ve Klinefelter sendromunun [47,XXY] yanı sıra Turner sendromu ve Y-kromozomal hücre hatlarını içeren mozaik cinsiyet kromozomları 45,X/46,XY mix gonadal disjenezi ve 46,XX/46,XY (ve diğer varyasyonlar) ovotestiküler CGB yi içerir. Disgenetik gonadlarda Y materyalinin varlığının tanımlanması bu durumda germ hücreli tümör riskinin daha fazla olması nedeniyle önemlidir.

Cinsiyet kromozomu anöploidisi ve cinsiyet kromozomu mozaizmi, 2005 yılında kurulan CGB sınıflandırma sistemine dahil edilmiştir⁴. Cinsiyet kromozomu anöploidisi veya mozaizmi ile ilişkili birçok durumda, gonad gelişimi etkilenir ve bu nedenle ergenlik, doğurganlık ve hatta birincil cinsiyet farklılaşması atipik olabilir.

Turner Sendromu: Monosomi X and Varyantları

Turner sendromu (TS), dişi bireylerde tamamen veya kısmen eksik olan X kromozomunun monozomisi ile karakterize edilen bir durumdur. Bu, dişi cinsiyetinde görülen seks kromozom bozukluklarının en yaygınıdır. Tüm dişi döllenmelerinin %3'e yakınında bu sendroma özgü kromozom yapısı görülür, ancak bu durumların çoğu (%99) doğal düşüklere sonlanır. Sıklık olarak her 2.000 canlı doğumda bir görülen bu sendrom, iki X kromozomundan birinin olmaması nedeniyle fetüsün gelişiminde bir dizi farklılık yaratır.

1. Klinik

Turner sendromlu canlı doğan kızların fenotipleri belirgin şekilde değişiklik gösterir. Turner sendromu tanısı olan vakaların üçte birine, yenidoğan döneminde görülen fenotipik ve kalp ile ilgili bulgular nedeniyle tanı konulur. Bir diğer üçte birlik kısım, çocukluk çağında boy kısalığı ve gelişim geriliği belirtileri ile tanınırken, kalan üçte birlik grup ise ergenlik çağında puberteye geç girmeleri sebebiyle tanı alır. Tanı kriteri olarak, X kromozomunun tamamen veya kısmen eksik olması gösterilir. Hastaların yaklaşık yarısında 45,X karyotipi görülür. Turner Sendromlu olguların büyük

çoğunluğunda gonad disjenezi ya da primer ovarian yetmezliğe neden olan atipik gonadal/yumurtalık farklılaşmasını ve kısa boy ile azalmış lineer büyüme hızı (ortalama tedavi edilmemiş yetişkin boyu 144 cm dir) bulunur. Bunun yanında kardiyovasküler, lenfatik ve renal sistemlerin, göz, kulak ve diğer organların gelişim anomalileri olabilir. Fötal USG tekniklerinin gelişmesi ve ileri yaş gebeliklerinin sıklaşmasıyla prenatal tanılarının sıklığı artmaktadır. İntrauterin dönemde, artmış ense kalınlığı, kistik higroma, cilt altı ödemi, hidrops fetalis, femur kısalığı, aortik arkusta darlık, brakisefali, böbrek malformasyonları, poli/oligohidramniyoz ve intrauterin büyüme geriliği gibi bulgular saptanabilir. Turner sendromu olan vakaların %50 sinde görülen kardiyovasküler anomaliler yele boynun belirgin olduğu ve lenfödem saptanan hastalarda daha yaygındır. En sık rastlanan kardiyovasküler sorunlar biküspid aort kapağı ve aort koarktasyonudur, bunu takiben aort kapak hastalığı, mitral kapak prolapsusu, pulmoner venöz dönüşün parsiyel anomalisi ve hipoplastik sol kalp sendromu gelir. Turner sendromu olan hastalarda hipertansiyon riski yaklaşık üç kat artar (%7-17 arası). Konjenital böbrek anomalileri, Turner sendromlu vakalarda normalden yaklaşık 9 kat daha sık görülür. Literatürde, yapısal böbrek anomalilerinin sıklığının %25-43 arasında değiştiği belirtilmektedir. Artan pyelonefrit riski, ureteropelvik darlık ve kronik böbrek yetmezliği riski nedeniyle bu hastaların rutin olarak takip edilmesi önerilir⁶.

Bir yaşam boyunca, TS'lu kız çocukları ve kadınların yaşam kalitesini etkileyebilecek ana sorunlar, kısa boy, infertilite ve sağlırlığın yanında kardiyak problemler, metabolik sendrom, otoimmün hastalıklar (en yaygın olarak hipotiroidizm ve çölyak hastalığı) ve osteoporoz riskidir. Ömür boyu izlenmesi gereken aort kökünün dilatasyonu riskidir, çünkü fark edilmezse ve ilerleyici ise, bu durum aort diseksiyonu ile sonuçlanabilir. Turner sendromlu kadınların %4,8-7,6'sında spontan gebelikler bildirilmiştir, ancak gebeliklerde daha yüksek spontan düşük ve kromozomal anomali oranları bildirilmiştir⁷⁻⁹. Prematür ovarian yetmezlik olan turner sendromlu kadınların ebeveynlik isteği mevcut ise yardımcı üreme teknolojilerinden faydalanabilir^{10,11}.

Turner sendromlu kadınların kendiliğinden gebe kalma yeteneği yaşla birlikte hızla azalır ve, bu nedenle dikkate alınmalıdır ve bu hastalara doğurganlığın korunması için kontrollü yumurtalık hiperstimülasyonundan sonra oosit kriyoprezervasyonu tavsiye edilmelidir¹². 12 yaşından önce Turner sendromlu olguların doğurganlığının korunması için oosit toplanması önerilmez.

2. Gonad Histolojisi

Hastaların büyük çoğunluğunda gonadlar disgenetik ya da primer ovarian yetmezliğe neden olan atipik gonadal/yumurtalık farklılaşması olur.

Turner sendromlu bireylerin yaklaşık %30'unda cinsiyet kromozomu mozaikliği vardır. 45,X/46,XX mozaizmine sahip olanlar, 45,X'e sahip olanlardan daha iyi doğurganlık şansına sahiptir ve tüm oositler atreziye uğramadan önce yumurtalık dokusunun dondurularak saklanmasıyla üreme şansını artırabileceği öne sürülmüştür¹³. Turner sendromlu bazı kadınlarda 45,X/46,XY mozaizmi vardır ve daha önce belirtildiği gibi Y kromozomu nedeniyle bu olgularda germ hücreli kanser riski yüksektir¹⁴. PCR veya FISH ile tespit edilen Y kromozom sekanslarına sahip TS'lu bireylerde gonadoblastoma oranı 14 çalışmada %4 ila %60

arasında değişmektedir ve bu kohortun uzun vadeli sonuçlarına ilişkin veriler eksiktir. Tüm verileri bir araya getirdiğimizde, muhtemelen metodoloji, örneklem büyüklüğü ve potansiyel seçim yanlılığı ile ilgili risk tahminlerinde önemli farklılıklar olmasına rağmen, yaklaşık %10 unda bir gonadoblastoma gelişebilir. Bu nedenle şu anda Y kromozom materyali olan TS kadınlarda streak gonadların çıkarılması önerilmektedir^{12,14}. Zorluk, düşük mozaiklik seviyelerinin tespit edilmesinde yatmaktadır. İdeal olarak, 45,X karyotipine sahip gibi görünenlerde düşük seviyeli mozaizmi dışlamak için 100 hücrenin sayılması gerekir¹⁵. Kantitatif PCR ayrıca çok küçük miktarlarda Y'den türetilmiş DNA'yı saptayabilir. Ring veya küçük işaretleyici kromozomların kaynağını belirlemek için X ve Y sentromer problu FISH önerilir¹².

3. Tedavi

Turner sendromunda epifizleri kapanmamış kişilerde büyüme hormonu tedavisi faydalıdır. Tedavi genellikle erken çocukluk döneminde başlar ve nihai yetişkin boyunu artırır. Östrojen replasman tedavisi genellikle meme gelişiminin başlaması için normal ergenlik döneminde, yaklaşık 11-12 yaşlarında başlatılır. Meme gelişimi evre 4 olduğunda veya çekilme kanaması görüldüğünde östrojen -progesteron tedavilerine geçilebilir. Seks steroidleri aynı zamanda osteoporozu önlemek için de faydalı ve gereklidir. Turner sendromu olan kızlarda otitis media olasılığı daha yüksektir. Tekrarlanan enfeksiyonlar işitme kaybına neden olabilir ve çocuk doktoru tarafından değerlendirilmelidir. Turner sendromu olan kadınlarda yüksek tansiyon oldukça yaygındır. Bazı durumlarda, yüksek kan basıncı, aortun koarktasyonu veya böbrek anomalisinden kaynaklanır. Ancak çoğu zaman yüksekliğin belirli bir nedeni belirlenemez. Kan basıncı rutin olarak kontrol edilmeli ve gerekirse ilaçla tedavi edilmelidir. Turner sendromu olan kadınların, hipotiroidi ve diyabet geliştirme riski normal sağlıklı toplumdaki biraz daha yüksektir. Bu açılarından da rutin sağlık bakım ziyaretleri sırasında izlenmeli ve gerekirse tedavi verilmelidir.

Uygun tıbbi tedavi ve desteğe sahip olmak, Turner sendromlu bir kadının normal, sağlıklı ve mutlu bir yaşam sürmesini sağlar.

Klinefelter Sendromu: 47,XXY Ve Varyantları

Klinefelter sendromu ilk defa 1942'de Klinefelter tarafından jinekoma, azospermi ve FSH düzeyinin idrarda artması ile 9 olgudatanımlanmıştır. Jacobs ve Strong, 1959'da bu sendromun kromozomal bir hastalık olduğunu ve 47,XXY kromozom yapısını tespit etmişlerdir¹⁶.

1. Klinik

Klinefelter sendromu tanısı konan bireylerde, belirgin fenotipik farklılıklar göze çarpmamakla birlikte, uzun boyluluk, önkoid vücut yapısı, jinekoma, azalmış testis boyutları, yüz ve pubik bölgede kıllanmanın yetersiz oluşu, kişilik ve davranışsal sorunlar genellikle tanıdan sonra farkedilir. Klinefelter sendromlu kişiler zekâ bakımından normal sınırlar içindedir. Bu sendromlu hastalar, germ hücre gelişimindeki aksaklıklar nedeniyle çoğunlukla infertil olup, en sık doktora başvuru şikayetleri bu sorundur. Testisler ergenliğe dek normal boyutta ve mikroskopik yapıda olmasına karşın, ergenlik döneminde beklenen büyüme görülmez. Klinefelter sendromuna sahip bireylerde kadın tipi yağ dağılımı,

ince ses tonu ya da vücut kıllarında azalma meydana gelebilir. Ayrıca bu sendromlu bireylerde otoimmün hastalıkların (Sistemik Lupus Eritematozus, Romatoid Artrit, Sjögren sendromu gibi) görülme sıklığının arttığı bilinmektedir¹⁷. Klinefelter sendromlu erkekler ortalamadan daha uzun olma eğilimindedir. Kardeşlerle karşılaştırıldığında, zeka normal aralıkta olmasına rağmen, 10-15 IQ puanı açığı bildirilmiştir¹⁸. Sözel performans, IQ sđan daha fazla etkilenir. Sosyal bilişsel işlevsellik (örneğin yüz ifadesinin/ ipuçlarının yorumlanması) de etkilenebilir¹⁹. Ergenlikte, erkek çocukların üçte birinde jinekoma görülür. Yaşam boyu meme kanseri riski artar. Erkekler mutlak insidans düşük olmasına rağmen, özellikle mediastende testiküler olmayan germ hücreli kanserler açısından yüksek risk altındadır^{20,21}.

Yaklaşık olarak Klinefelter sendromlu hastaların %15-20'si mozaik karyotip özelliklerini taşır. Bu mozaik gruptaki hastalarda fenotip farklılıkları gözlemlenir; bazılarında normal testis gelişimi mümkün olabilir. Diğer rastlanan sayısal kromozom anomalileri arasında 48,XXXY; 48,XXYY; 49,XXXYY bulunur ve genellikle ekstra X kromozomlarının sayısı arttıkça daha belirgin dismorfik özellikler, seksüel gelişimde daha fazla gerilik (mikropenis, sekonder seks karakterlerinde gelişim yetersizliği, hipoplazik skrotum yaklaşık %80, kriptorşidizm yaklaşık %25) ve daha ciddi zihinsel gerilik (IQ 20-70 aralığı) ile karakterize bir fenotip oluşur²².

Klinefelter sendromu, %0.2 oranındaki prevalansıyla erkek hipogonadizminin en yaygın formu olarak kabul edilir. Androloji kliniklerinde, bu durum 10 kat daha sık rastlanan bir vakadır²³. Klinefelter sendromuna sahip hastaların doğal yollarla çocuk sahibi olmaları (paternite) oldukça nadir bir olaydır²⁴. Mozaik formu gösteren hastalarda belirgin derecede oligospermi meydana gelebilir. Azospermi durumlarında testis biyopsisi yapılmasına gerek yoktur. Bir Klinefelter hastası tespit edildiğinde, prenatal tanı süreçlerinin başlatılabilmesi için genetik danışmanlık hizmeti sunulmalıdır. Gonad histolojisi

Klinefelter sendromlu hastaların testislerinde primordiyal germ hücrelerinin var olmasına karşın, bu hücreler zamanla dejenerasyona uğrar ve ergenlik dönemine gelindiğinde bu hücrelerin ya tamamen yok olması ya da oldukça azalmış olması gözlemlenir²²⁻²⁴. Bu süreçte, Leydig hücrelerinin hiperplaziye uğraması da gözlenir. Spermatogenezin olmamasından dolayı, testislerin boyutu oldukça küçük kalır ve bu durum, farklı derecelerde androjen eksikliği belirtilerini ortaya çıkarır. Germ hücrelerinin erken dönemde kaybolması, genç hastalarda elonge spermatidlerin varlığını açıklarken, yaşlı hastalarda bu hücrelerin neden bulunmadığını da izah eder^{23,24}.

Mozaik karyotipe sahip olgularda histoloji değişikdir, normal testiküler gelişim olabildiği gibi X kromozomlarının sayısı arttıkça histolojik olarak hipoplazik Leydig hücreleri ve germ hücre aplazisi izlenebilir²⁴.

2. Tedavi

Testosteron düzeyine göre seçilmiş olgularda testosteron tedavisi verilir. Herhangi bir koşulda eğer çocuk talebi var ise testosteron tedavisi kontrendikedir, çünkü eksojen testosteron spermatogenezini suprese edecektir. Eğer başlanmış ise en az 3-6 ay bırakılmalıdır. Bu hasta grubunda normal karyotipte çocuklar elde edilmiş olmakla birlikte, çiftler embriyo veya çocukta

anöploidi riskinin yüksek olduğundan haberdar edilmelidir, bu risk sadece seks kromozomu için değil, kromozom 18 ve 21 için de geçerli olmaktadır. Bu çiftlere preimplantasyon tanı veya prenatal tanı yöntemlerinin uygulanması önerilmektedir ¹⁷.

Klinefelter hastalarında TESE ile sperm elde edilmesi sonrası intrasitoplazmik sperm enjeksiyonu (ICSI) gebelikleri oldukça sık olarak görülebilmektedir. 22 yayına ait bir değerlendirmede 227 hastadan mikroskopik testiküler sperm ekstraksiyonu (TESE) işlemi yapılmış ve bunların 125 inde sperm bulunmuş ve bu sperm 64 canlı doğumun elde edilmesini sağlamıştır ^{17,25}. Daha genç Klinefelter hastalarında sperm bulunma şansının ileri yaşlara göre daha yüksek olduğu bilinmektedir. Mozaik form Klinefelter hastalarında ise sperm elde etme şansı klasik formlara göre daha yüksektir.

45,X/46,XY Mozaizm

45,X/46,XY Mozaizmi atipik genital organlarla ilişkili en yaygın kromozomal varyanttır ve konjenital adrenal hiperplazi ve androjen duyarsızlık sendromu ile birlikte genel olarak atipik genital organların en yaygın üç nedeninden biridir. Mozaik yapıdaki karyotipe bağlı oluşan gonad gelişim bozukluğu karışık gonadal disgenezi olarak da bilinir.

1. Klinik

Bu karyotip ile çok çeşitli fenotipler mümkündür. Spektrumun bir ucunda, etkilenen bireylerin toplam sayısının %95'ini temsil eden, görünüşte tamamlanmış bir erkek fenotipi olanlar yer alır. Çalışmalar bu erkek çocukların birçoğunun takipte kısa boylu ve disgenetik testislere sahip olduğunu göstermiştir ^{26,27}. Bu gruptaki gonadal kanser riski bilinmemektedir, ancak normal erkek popülasyonunkinden fazla olduğu tahmin edilmektedir. Doğumda tipik erkek fenotipine sahip olduğu düşünülen 45,X/46,XY mozaizmi olan 40 erkek çocuğun sonuçlarının retrospektif longitudinal değerlendirildiği bir çalışmadan elde edilen veriler normal erkek fenotipi ile doğan 45,X/46,XY hastalarının, şiddetli genital anomalilerle doğanlara benzer şekilde ergenliğin sonunda azalan testis fonksiyonu ve yetişkinlikte azospermi bulguları göstermeleri nedeniyle yetişkinliğe kadar takip edilmesi gerektiğini vurgulamaktadır ²⁸. Bu hastaların erken tanı almaları fertilitiyi koruma stratejileri için yol gösterici olmaktadır. Spektrumun diğer ucunda, kadın fenotipi ve Turner sendromunun özellikleri olanlar yer alır. Karyotipi Y kromozomu materyali içeren Turner sendromlu kızların sayısına ilişkin tahminler, kullanılan saptama tekniği ve tarama yöntemine bağlı olarak değişir, net olarak tanımlanamamıştır ^{29,30}. 45,X Turner sendromlu kadınlarda gonadoblastoma insidansı düşüktür, ancak Y kromozomunun tamamına veya bir kısmına sahip olanlarda anlamlı olarak daha yüksektir. Yakın tarihli bir retrospektif çalışmada 4/14 (%28) 45X/46XY çocuğun rezeke edilmiş gonadlarında gonadoblastoma saptanmıştır; ancak bu seride herhangi bir disgerminom vakasına rastlanmamıştır ³¹. TSPY (Testis-specific Y-encoded protein) varlığının kanser riskinin en iyi göstergesi olduğu varsayılmıştır ^{32,33}. Cinsiyet kromozomu mozaikliği olan hastalarda yüksek oranda (%47) Y kromozomu delesyonu saptanmıştır ³⁴.

Fenotipik olarak mix gonadal disgenezi olan bebeklerde, bir tarafta inmiş testis ve diğer tarafta ele gelmeyen karın içi çizgi gonad varlığında genellikle asimetric bir görünüme sahip atipik

genital organlar bulunur. Daha iyi diferansiye testisin boyutu genellikle tipik testis boyutundan daha küçüktür. Anti müllerian hormonun yetersiz fetal gonadal sekresyonu nedeniyle yaklaşık %75'inde genellikle çizgi gonadın yanında bir Müllerian kalıntısı vardır. Bu olgularda endometriyal kanser de bildirilmiştir.

20 olgu ile yapılan bir kohortta 17 olgunun spontan puberteye girdiği gösterilmiş ancak sadece 6 tanesi pubertesini kendiliğinden tamamlayabilmiş geri kalan olgular ise eksojen testosteron tedavisine ihtiyaç duymuşlardır. %67 olguda pubertenin sonunda azalmış testiküler fonksiyon saptanmıştır (yüksek FSH ve düşük inhibin). Y kromozomundaki yapısal varyasyonların azalmış fertilitite ile ilişkili olduğu bilinmektedir ve bu olgularda üriner sistem anomalileri (anormal rotasyon, ureterin duplikasyonu, at nalı böbrek, renal displazi) ve kardiyovasküler sistem (arteriyel hipertansiyon, aort koarktasyonu, bikuspit aorta) anormallikleri ya da öğrenme güçlükleri saptanabilir ³⁵⁻³⁷.

Şiddetli gonadal disgenezi ve 45,X/46,XY mozaizmi olan bir bireyde özellikle gonad karın içinde ise gonadal kanser riski orta derecede yüksek kabul edilir (38). Daha diferansiye, skrotal testislerde risk biraz daha düşüktür ancak yine de göz ardı edilemeyecek kadar yüksektir. Bu nedenle karın içi disgenetik testislerin ve çizgi gonadların teşhisten sonra mümkün olan en kısa sürede çıkarılması yaygın olarak önerilmektedir; <1 yaşındaki çocuklardan alınan gonadlarda hem premalign hem de malign değişikliklere dair çok erken kanıtlara dair raporlar da bu uygulamayı destekler görünmektedir. External masküilizasyon skoru (EMS), gonadal farklılaşmayı yansıtır ve 45,X/46,XY ye sahip bireylerde tümör riski ile ters ilişkili görünmektedir (39). Erkeklerde testosteron üretimi, en azından erken ergenlik/ergenlik döneminde yeterli olabilir, bu nedenle endojen hormon üretimine izin vermek için inguinal ve ya skrotal gonadları yerinde bırakmak uygun olabilir, ancak malignite riskini azaltmak için sıkı takip gereklidir. Fenotipik 45,Y/46,XY kızlarda (şiddetli gonadal disgenezi gösterir), gonadlar karın içi (yüksek malignite riski) ve hormonal üretim veya doğurganlık potansiyeli sunamayacak kadar disgenetik olduğundan, çalışmayan bir gonaddan malignite riskini ortadan kaldırmak için gonadektomi yaygın olarak önerilen bir seçenek olarak kabul edilir. 45,X/46,XY kızlarda gonadektominin optimal zamanlaması henüz belirlenmemiştir ve premalign malign dönüşüm oranları değişmektedir (%2,2 ila %50)(37). Doğası gereği endojen hormonal üretim veya doğurganlık potansiyeli olmayan ancak malignite riski yüksek olan tamamen disgenetik veya "streak" gonadlar laparoskopik olarak çıkarılabilir. Kısmen disgenetik bir testisin çıkarılması veya tutulmasına ilişkin karar EMS, algılanan malignite riski (o sırada mevcut kanıtlara dayalı), testosteron salgılayarak puberte gelişimi, doğurganlık olasılığı gibi birkaç faktöre bağlı olacaktır. Kısmen korunmuş disgenetik gonadlara sahip etkilenen yetişkinlerin nispeten az sayıda olması nedeniyle, bir yaşam süresi boyunca germ hücreli malignite gelişiminin mutlak riskini ölçmek zordur. Disgenetik gonadlar ve Y kromozomu içeren 1,2-32 yaşlarındaki (47 prepubertal ve 47 post pubertal) DSD'li 94 kişinin retrospektif bir incelemesi, hastaların %53,2'sinde (çocuklarda %51,1, ergenlik döneminde %55,3) germ hücreli neoplazi bildirmiştir. Vakaların %11,7'sinde invaziv GHT saptanmıştır ve bunların %90,9'u pubertal/yetişkin hastalardan oluşmaktadır. Diğer neoplastik lezyonlar arasında gonadoblastom (%16 prevalans) ve in situ testis karsinomu (%25.5) vardı. Genç kohortun %81'inde artmış FSH bulundu ve pubertal/yetişkin

yaştaki bireylerin çoğunda hipergonadotropik hipogonadizm vardır⁴⁰. Bu veriler, disgenetik gonadları ve Y kromozomu olan büyük bir kohortun hem GCT hem de primer gonadal yetmezlik riskinin yüksek olduğunu doğrular ve gonadektominin düşünülmesiyle ilgili kararlarla ilgili olarak ailelerle yapılan tartışmalara bilgi verebilir.

2. Gonad Histolojisi

Gonad gelişim bozukluğu dış ve iç genital yapının farklı şekillerde gelişim bozukluğuna neden olur, fenotipik yelpaze geniştir ve fenotip (virilizasyon derecesi) her bir hücre hattının oranına bağlı ortaya çıkmaktadır. Testiküler disgenезin histolojik özelliği, ince bir tunika albugineaaya anastomoz yapan seminifer kordların oluşturduğu kortikal ağ görüntüsüdür. Streak gonadlarda 45,X hücre dizisi 46,XY dizisine üstün gelirken, disgenetik testislerde iki hücre dizisi daha eşit dengededir³⁶. Disgenetik testisler histolojik olarak iki pre-malign germ hücresi tipini içerebilir: disgerminom öncüsü gonadoblastoma (GB), ve germ hücreli tümörler için öncü germ hücreli neoplazi in situ (GCNIS) olabilir³⁵. Bir gonadoblastomun histolojik özellikleri germ hücre proliferasyonu ve sıklıkla amorf hyalin materyal içeren küçük yuvarlak birikintileri çevreleyen seks kordonu türevleri şeklindedir. Bir skrotal testiste muhtemelen germ hücreli neoplazi in situ ile kombinasyon halinde gonadoblastoma'nın varlığı, altta yatan bir CGB'nun göstergesidir^{36,38}. Gonadoblastoma iki taraflı olabilir ve doğumdan itibaren mevcut olabilir veya daha sonra gelişebilir ve zamanla disgerminom olarak bilinen malign germ hücreli tümörlere dönüşme potansiyeline sahip olduğu bilinmektedir. GCNIS hücreleri, disgenetik testislerde seminifer tübülleri döşerler. Olgunlaşmamış germ hücrelerine benzerler ve bu nedenle yaşamın erken dönemlerinde tanınmaları oldukça zordur. İki genetik işaretleyicinin (OCT3/4 ve TSPY) ekspresyonu, hem gecikmiş maturasyon gösteren germ hücrelerinde hem de GCNIS'de bulunabilir o nedenle ayırıcı değildir¹⁴. C-KIT ligandı, germ hücreli neoplazi in situ için patognomonik olarak kabul edildiğinden, c-KIT ligandı (KITLG, Kök Hücre Faktörü olarak da bilinir) ile ek boyama, mature olmamış germ hücreleri ile GCNIS'i birbirinden ayırır³⁷⁻³⁹.

3. Tedavi

Vakaların çoğunda, onaylanan cinsiyet kimliği doğumda atanan cinsiyetle eşleşirken, bazıları ciddi cinsiyet disforisi yaşamaktadırlar. Karışık veya kısmi gonadal disgenезisi olan 19 yetişkinin katıldığı bir çalışmada, erkek olarak yetiştirilen 10 yetişkinin tamamı erkek cinsiyet kimliğine sahipken, kız olarak yetiştirilen 9 yetişkinden 2'si cinsiyet uyumsuzluğu ve hoşnutsuzluğu bildirmiştir⁴¹. Bu nedenle, yetiştirme cinsiyetinin dişi olduğu durumlarda, temel etik hususlar, gelecekteki seçeneklerin açık tutulmasını içerir. Bu nedenle günümüzde erken feminize edici genitoplastiden kaçınılmalıdır. Anne babanın istek ve inançları da karar verme sürecinde devreye girecektir. Kültürel nedenlerle güçlü tercihlerin ifade edildiği yerlerde yetiştirmede genellikle erkek cinsiyet tercih edilir^{42,43}.

Uzun dönem tedavi yönetimi hormon yerine koyma tedavilerini içerir. Uzun dönem zorluklarda tekrarlayan üriner zorluklar, özellikle küçük penis nedeni ile erkek yetiştirilen olguların benlik saygısında azalma ve fertilité problemleri yer almaktadır⁴⁴.

Her vaka bireysel değerlendirilmeli ve erkek veya dişi yetiştirme cinsiyeti ile ilgili olarak dikkate alınması gereken temel faktörler gelecekteki cinsiyet kimliği, doğurganlık potansiyeli, fetal beynin androjen maruziyeti, gonadal malignite riski, cerrahi seçenekler/endikasyonlar, gelecekteki cinsel işlev ve psikososyal faktörler olmalıdır⁴⁴.

Ovotestiküler Cinsiyet Gelişim Bozukluğu

Ovotestiküler CGB de en sık karyotip 46,XX dir, ancak 45,X/46,XY ve 46,XY ovotestiküler CGB de görülmektedir^{45,46}. Nadiren 46,XX/46,XY kimeraları da görülür. Ovo-testiküler CGB tanısı için gonadlarda yumurtalık folikülleri ve seminifer tübüller birlikte bulunmalıdır. Bu yapıların gonadlardaki dağılımları değişkendir. Bir gonadın bir kutbu yumurtalık dokusundan, diğer kutbu ise testis dokusundan oluşabilir. Başka bir varyasyon, gonadın biri yumurtalık, diğerinin ise disgenetik bir testis olmasıdır. Bununla birlikte, ovo-testislerin %89 unda, yumurtalık ve testis elemanları eşit olarak dağılmıştır, bu da makroskopik düzeyde birbirlerinden ayırt edilmesini imkansız hale getirir⁴⁵. Ovotestiküler CGB bireylerde testis dokusu, yumurtalık dokusundan daha hızlı bir oranda atreziye uğrar. Literatürde ovotestiküler CGB' si olan kadınlarda az sayıda gebelik bildirilmiştir (n = 26 gebeliği olan 14 kadın ve 20 canlı doğmuş bebek 1975–2017 olarak bildirilmiştir); ancak babalığa yol açan erkek doğurganlığı bildirilmemiştir⁵.

1. Klinik

Ovotestiküler CGB olan olgularda fenotip, gonadal duruma bağlı olarak değişir, en sık rastlanan bir tarafta testis (genellikle sağda) ve diğer tarafta bir ovo-testis veya yumurtalık olmasıdır. Güney Afrikada 64 ovotestiküler CGB vakasının yakın tarihli bir retrospektif analizinde, en yaygın 46,XX (%88), ardından 46,XY (%8), 46,XY/45,X (%3) ve 46,XX/46,XY(%1) karyotipleri saptanmıştır. Yetiştirmede baskın cinsiyet, bireylerin üçte ikisinde erkektir; medyan 6,4 yılda n = 8'de (%11) cinsiyetten hoşnutsuzluk kaydedilmiştir ve uzun süreli takipte iki olguda disfori, dört olguda nöropsikiyatrik tanı saptanmıştır⁴⁷.

Uterus normal, hipoplastik veya hiç olmayabilir⁴⁴. Ovotestiküler CGB si olan 36 Brezilyalı hastada, %56 oranında dişi cinsiyet atanmıştır⁴⁸.

2. Gonad Histolojisi

Değişik derecelerde gelişmiş gonadlarda seminifer tübüller ve folliküller görülür. Ovotestiküler CGB bireylerde testis dokusu, yumurtalık dokusundan daha hızlı bir oranda atreziye uğrar. Ovotestiküler CGB si olan bir bireyde işlev görmesi en muhtemel olan gonad yumurtalıktır.

3. Tedavi

46,XX karyotipli ovotestiküler CGB de kanser riski saptanmamıştır, ancak Y kromozomu olan hastalarda riskin yüksek olduğu varsayılmaktadır^{14,37}. Bu nedenle, 46,XX ovotestiküler CGB'de yumurtalık dokusunda fertil oositlerin bulunabileceği, ancak spermatogenezin muhtemelen olmayacağı göz önüne alındığında, teşhis edilebilir ise testis kısmının eksize edilmesi önerilmiştir⁴⁹. Son yıllarda, fonksiyon potansiyeli olan gonadal dokuyu koruma ilk tercih iken erken cerrahi eksizyon daha az sıklıkta düşünülmektedir.

Bunun yerine, çoğu kişi için tercih edilen bir seçenek, ovo-testisi yerinde bırakmak, ergenlikte hormonal durumu gözden geçirmek ve potansiyel olarak istenmeyen hormonlar üreten dokuyu çıkarmaktır (bu, tüm gonadın çıkarılmasını içerebilir). GnRHa tedavisi ergenlik hormonu üretimini geçici olarak bloke etmek için kullanılabilir³.

Çıkar Çatışması: Yazar çıkar çatışması bildirmemişlerdir.

Hakem Değerlendirmesi: Dış bağımsız

Peer-review: Externally peer-reviewed.

Declaration of Interests: The author declares that there are no competing interests.

Kaynaklar

1. Çetinkaya M, Özen S, Uslu S, Gönc N, Acunas B, Akıncı A, et al. Diagnostic and therapeutic approach in newborns with ambiguous genitalia with disorder of sex development: consensus report of Turkish Neonatal and Pediatric Endocrinology and Diabetes Societies. *Türk Pediatri Arşivi*. 2018;53(1):198-208. [\[Crossref\]](#)
2. Hughes IA, Nihoul-Fékété C, Thomas B, Cohen-Kettenis PT. Consequences of the ESPE/LWPES guidelines for diagnosis and treatment of disorders of sex development. *Best Practice & Research Clinical Endocrinology & Metabolism*. 2007 Sep;21(3):351-65. [\[Crossref\]](#)
3. O'Connell MA. Disorders|Differences of Sex Development. 2nd ed. Hutson JM, Grover SR, O'Connell MA, Bouty A, Hanna CA, editors. *Disorders|Differences of Sex Development*. Singapore: Springer Singapore; 2020. 103-113 p.
4. Hughes IA. Disorders of sex development: a new definition and classification. *Best Practice & Research Clinical Endocrinology & Metabolism*. 2008 Feb;22(1):119-34. [\[Crossref\]](#)
5. Cui X, Cui Y, Shi L, Luan J, Zhou X, Han J. A basic understanding of Turner syndrome: Incidence, complications, diagnosis, and treatment. *Intractable & Rare Diseases Research*. 2018 Nov 30;7(4):223-8. [\[Crossref\]](#)
6. Gravholt CH, Viuff MH, Brun S, Stochholm K, Andersen NH. Turner syndrome: mechanisms and management. *Nature Reviews Endocrinology*. 2019 Oct 18;15(10):601-14. [\[Crossref\]](#)
7. Hook EB, Warburton D. Turner syndrome revisited: review of new data supports the hypothesis that all viable 45,X cases are cryptic mosaics with a rescue cell line, implying an origin by mitotic loss. *Human Genetics*. 2014 Apr 30;133(4):417-24. [\[Crossref\]](#)
8. Mortensen KH, Hjerrild BE, Andersen NH, Sørensen KE, Hørlyck A, Pedersen EM, et al. Abnormalities of the major intrathoracic arteries in Turner syndrome as revealed by magnetic resonance imaging. *Cardiology in the Young*. 2010 Apr 22;20(2):191-200. [\[Crossref\]](#)
9. Georgopoulos NA, Adonakis G, Papadopoulos V, Vagenakis GA, Tsoukas A, Decavalas G. Feto-maternal risks associated with pregnancy achieved through oocyte donation in a woman with Turner syndrome. *Gynecological Endocrinology*. 2009 Jan 21;25(6):383-6. [\[Crossref\]](#)
10. Huang AC, Olson SB, Masten CL. A Review of Recent Developments in Turner Syndrome Research. *Journal of Cardiovascular Development and Disease*. 2021 Oct 23;8(11):138. [\[Crossref\]](#)
11. Cabanes L, Chalas C, Christin-Maitre S, Donadille B, Felten ML, Gaxotte V, et al. Turner syndrome and pregnancy: clinical practice. Recommendations for the management of patients with Turner syndrome before and during pregnancy. *European journal of obstetrics, gynecology, and reproductive biology*. 2010 Sep;152(1):18-24. [\[Crossref\]](#)
12. Gravholt CH, Andersen NH, Conway GS, Dekkers OM, Geffner ME, Klein KO, et al. Clinical practice guidelines for the care of girls and women with Turner syndrome: proceedings from the 2016 Cincinnati International Turner Syndrome Meeting. *European Journal of Endocrinology*. 2017 Sep;177(3):G1-70. [\[Crossref\]](#)
13. Huang C, Wang Y, Li X, Ren L, Zhao J, Hu Y, et al. Clinical features of patients infected with 2019 novel coronavirus in Wuhan, China. *The Lancet*. 2020; [\[Crossref\]](#)
14. Looijenga LHJ, Hersmus R, de Leeuw BHCGM, Stoop H, Cools M, Oosterhuis JW, et al. Gonadal tumours and DSD. *Best Practice & Research Clinical Endocrinology & Metabolism*. 2010 Apr;24(2):291-310. [\[Crossref\]](#)
15. Wolff DJ, Van Dyke DL, Powell CM. Laboratory guideline for Turner syndrome. *Genetics in Medicine*. 2010 Jan;12(1):52-5. [\[Crossref\]](#)
16. Groth KA, Skakkebaek A, Høst C, Gravholt CH, Bojesen A. Klinefelter Syndrome-A Clinical Update. *The Journal of Clinical Endocrinology & Metabolism*. 2013 Jan;98(1):20-30. [\[Crossref\]](#)
17. Lanfranco F, Kamischke A, Zitzmann M, Nieschlag E. Klinefelter's syndrome. *The Lancet*. 2004 Jul;364(9430):273-83. [\[Crossref\]](#)
18. Forti G, Corona G, Vignozzi L, Krausz C, Maggi M. Klinefelter's Syndrome: A Clinical and Therapeutic Update. *Sexual Development*. 2010;4(4-5):249-58. [\[Crossref\]](#)
19. van Rijn S, de Sonnevile L, Swaab H. The nature of social cognitive deficits in children and adults with Klinefelter syndrome (47,XXY). *Genes, Brain and Behavior*. 2018 Jul;17(6):e12465. [\[Crossref\]](#)
20. Gravholt CH, Chang S, Wallentin M, Fedder J, Moore P, Skakkebaek A. Klinefelter Syndrome: Integrating Genetics, Neuropsychology, and Endocrinology. *Endocrine Reviews*. 2018 Aug 1;39(4):389-423. [\[Crossref\]](#)
21. Hiramatsu H, Morishima T, Nakanishi H, Mizushima Y, Miyazaki M, Matsubara H, et al. Successful treatment of a patient with Klinefelter's syndrome complicated by mediastinal germ cell tumor and AML(M7). *Bone Marrow Transplantation*. 2008 May 28;41(10):907-8. [\[Crossref\]](#)
22. Aksglaede L, Wikström AM, Rajpert-De Meyts E, Dunkel L, Skakkebaek NE, Juul A. Natural history of seminiferous tubule degeneration in Klinefelter syndrome. *Human Reproduction Update*. 2006;12(1):39-48. [\[Crossref\]](#)
23. Ichioka K, Utsunomiya N, Kohei N, Ueda N, Inoue K, Terai A. Adult onset of declining spermatogenesis in a man with nonmosaic Klinefelter's syndrome. *Fertility and Sterility*. 2006 May;85(5):1511.e1-2. [\[Crossref\]](#)
24. Terzoli G, Lalatta F, Lobbiani A, Simoni G, Colucci G. Fertility in a 47,XXY patient: assessment of biological paternity by deoxyribonucleic acid fingerprinting. *Fertility and Sterility*. 1992 Oct;58(4):821-2. [\[Crossref\]](#)
25. Schiff JD, Palermo GD, Veeck LL, Goldstein M, Rosenwaks Z, Schlegel PN. Success of Testicular Sperm Injection and Intracytoplasmic Sperm Injection in Men with Klinefelter Syndrome. *The Journal of Clinical Endocrinology & Metabolism*. 2005 Nov;90(11):6263-7. [\[Crossref\]](#)
26. Chemes He, Muzulin Pm, Venara Mc, Del Carmen Muhlmann M, Martinez M, Gamboni M. Early manifestations of testicular dysgenesis in children: pathological phenotypes, karyotype correlations and precursor stages of tumour development. *APMIS*. 2003 Jan;111(1):12-24. [\[Crossref\]](#)
27. Telvi L, Lebbar A, Del Pino O, Barbet JP, Chaussain JL. 45,X/46,XY mosaicism: report of 27 cases. *Pediatrics*. 1999 Aug;104(2 Pt 1):304-8. [\[Crossref\]](#)
28. Dumeige L, Chatelais L, Bouvattier C, De Kerdanet M, Hyon C, Esteve B, et al. Should 45,X/46,XY boys with no or mild anomaly of external genitalia be investigated and followed up? *European Journal of Endocrinology*. 2018 Sep;179(3):181-90. [\[Crossref\]](#)
29. Hanson L, Bryman I, Barrenäs M-L, Janson P-Q, Wahlström J, Albertsson-Wikland K, et al. Genetic Analysis of Mosaicism in 53 Wo-

- men with Turner Syndrome. *Hereditas*. 2004 Apr 22;134(2):153-9. [\[Crossref\]](#)
30. Nishi MY, Domenice S, Medeiros MA, Mendonca BB, Billerbeck AEC. Detection of Y-specific sequences in 122 patients with Turner syndrome: Nested PCR is not a reliable method. *American Journal of Medical Genetics*. 2002 Feb 1;107(4):299-305. [\[Crossref\]](#)
 31. Coyle D, Kutasy B, Han Suyin K, Antao B, Lynch SA, McDermott MB, et al. Gonadoblastoma in patients with 45,X/46,XY mosaicism: A 16-year experience. *Journal of Pediatric Urology*. 2016 Oct;12(5):283.e1-283.e7. [\[Crossref\]](#)
 32. Hersmus R, de Leeuw BHCGM, Wolffenbuttel KP, Drop SLS, Oosterhuis JW, Cools M, et al. New insights into type II germ cell tumor pathogenesis based on studies of patients with various forms of disorders of sex development (DSD). *Molecular and Cellular Endocrinology*. 2008 Sep;291(1-2):1-10. [\[Crossref\]](#)
 33. Cools M, Stoop H, Kersemaekers A-MF, Drop SLS, Wolffenbuttel KP, Bourguignon J-P, et al. Gonadoblastoma Arising in Undifferentiated Gonadal Tissue within Dysgenetic Gonads. *The Journal of Clinical Endocrinology & Metabolism*. 2006 Jun;91(6):2404-13. [\[Crossref\]](#)
 34. Patsalis PC, Skordis N, Sismani C, Kousoulidou L, Koumbaris G, Eftychi C, et al. Identification of high frequency of Y chromosome deletions in patients with sex chromosome mosaicism and correlation with the clinical phenotype and Y-chromosome instability. *American Journal of Medical Genetics Part A*. 2005 Jun 1;135A(2):145-9. [\[Crossref\]](#)
 35. Berney DM, Looijenga LHJ, Idrees M, Oosterhuis JW, Rajpert-De Meyts E, Ulbright TM, et al. Germ cell neoplasia in situ (GCNIS): evolution of the current nomenclature for testicular pre-invasive germ cell malignancy. *Histopathology*. 2016 Jul;69(1):7-10. [\[Crossref\]](#)
 36. Hersmus R, Stoop H, White SJ, Drop SLS, Oosterhuis JW, Incrocci L, et al. Delayed Recognition of Disorders of Sex Development (DSD): A Missed Opportunity for Early Diagnosis of Malignant Germ Cell Tumors. *International Journal of Endocrinology*. 2012;2012:671209. [\[Crossref\]](#)
 37. Wolffenbuttel KP, Hersmus R, Stoop H, Biermann K, Hoebeke P, Cools M, et al. Gonadal dysgenesis in disorders of sex development: Diagnosis and surgical management. *Journal of Pediatric Urology*. 2016 Dec;12(6):411-6. [\[Crossref\]](#)
 38. Hughes IA, Houk C, Ahmed SF, Lee PA, LWPES Consensus Group, ESPE Consensus Group. Consensus statement on management of intersex disorders. *Archives of Disease in Childhood*. 2006 Jul;91(7):554-63. [\[Crossref\]](#)
 39. Cools M, Stouthuysen K, Van den Abbeele AGHL. Management Control for Stimulating Different Types of Creativity: The Role of Budgets. *SSRN Electronic Journal*. 2012. [\[Crossref\]](#)
 40. Slowikowska-Hilczer J, Szarras-Czapnik M, Wolski JK, Oszukowska E, Hilczer M, Jakubowski L, et al. The risk of neoplasm associated with dysgenetic testes in prepubertal and pubertal/adult patients. *Folia Histochemica et Cytobiologica*. 2015 Oct 8;53(3):218-26. [\[Crossref\]](#)
 41. Lee PA, Nordenström A, Houk CP, Ahmed SF, Auchus R, Baratz A, et al. Global Disorders of Sex Development Update since 2006: Perceptions, Approach and Care. *Hormone Research in Paediatrics*. 2016;85(3):158-80. [\[Crossref\]](#)
 42. Szarras-Czapnik M, Lew-Starowicz Z, Zucker KJ. A Psychosexual Follow-Up Study of Patients with Mixed or Partial Gonadal Dysgenesis. *Journal of Pediatric and Adolescent Gynecology*. 2007 Dec;20(6):333-8. [\[Crossref\]](#)
 43. Warne GL, Raza J. Disorders of sex development (DSDs), their presentation and management in different cultures. *Reviews in Endocrine and Metabolic Disorders*. 2008 Sep 17;9(3):227-36. [\[Crossref\]](#)
 44. Yordam N, Alikasifoglu A, Kandemir N, Caglar M, Balci S. True hermaphroditism: clinical features, genetic variants and gonadal histology. *Journal of pediatric endocrinology & metabolism* : JPEM. 2001 Apr;14(4):421-7. [\[Crossref\]](#)
 45. Wiersma R, Ramdial PK. The gonads of 111 South African patients with ovotesticular disorder of sex differentiation. *Journal of Pediatric Surgery*. 2009 Mar;44(3):556-60. [\[Crossref\]](#)
 46. Krob G, Braun A, Kuhnle U. True hermaphroditism: Geographical distribution, clinical findings, chromosomes and gonadal histology. *European Journal of Pediatrics*. 1994 Jan;153(1):2-10. [\[Crossref\]](#)
 47. Ganie Y, Aldous C, Balakrishna Y, Wiersma R. Disorders of sex development in children in KwaZulu-Natal Durban South Africa: 20-year experience in a tertiary centre. *Journal of Pediatric Endocrinology and Metabolism*. 2017 Jan 1;30(1). [\[Crossref\]](#)
 48. Damiani D, Guedes DR, Damiani D, Setian N, Maciel-Guerra AT, Mello MP de, et al. Hermafroditismo verdadeiro: experiência com 36 casos. *Arquivos Brasileiros de Endocrinologia & Metabologia*. 2005 Feb;49(1):71-78. [\[Crossref\]](#)
 49. Wiersma R. Management of the African child with true hermaphroditism. *Journal of Pediatric Surgery*. 2001 Feb;36(2):397-9. [\[Crossref\]](#)

BÖLÜM 10

HORMONAL OLMAYAN CİNSEL GELİŞİM

BOZUKLUKLARI

Ali Ekber HAKALMAZ
Ali SEZER

Hormonal Olmayan Cinsel Gelişim Bozuklukları

Non-Hormonal Disorders of Sexual Development

BÖLÜM HAKKINDA

Konjenital anomaliler, doğrudan seksüel hormonlarla ilişkili olmaksızın cinsel gelişim bozukluklarına yol açabilir. Bu olguların önemli bir bölümünü kloakal ekstrofi, persistan mülleryan kanal sendromu (PMKS) ve mülleryan kanal agenezisi (Mayer-Rokitansky-Kuster-Hauser sendromu; MRKHS) anomalileri oluşturur. Kloakal ekstrofi, mesane ekstrofisi-epispadias kompleksi spektrumunun en ağır varyantıdır. Evreli ve olguya özgü yaklaşım, kloakal ekstrofinin cerrahi tedavisinde yaygın olarak kabul görmektedir. Cinsel aktivite ve fertilité kızlarda normale yakındır. Erkeklerde ise yetersiz penil boy, retrograd ejakulasyon ve epididimitlere sekonder sperm kalitesinin etkilenmiş olması sebebiyle yardımcı üreme tekniklerine ihtiyaç duyulur. Dişi fenotip ve sekonder seks karakterlerine sahip 46,XX karyotipli hastada uterus ve vajinanın doğumsal yokluğu ile karakterize konjenital bozukluk, mülleryan kanal agenezisi, diğer ismi ile MRKH Sendromu olarak adlandırılır. Cerrahi yöntemlerde periton flep teknikleri, intestinal kondüitler ve serbest cilt greftleri ile rekonstrüksiyon uygulanabilir. Bu hastalar için uterus nakli fertilité açısından umut veren bir seçenek olma yolundadır. 46,XY karyotip ve erkek fenotipe eşlik eden rudimenter mülleryan iç genital yapıların bulunması ile karakterize konjenital bozukluğa PMKS adı verilir. Cerrahi tedavide testislerin skrotuma indirilmesi ve mülleryan kalıntıların eksizyonu ana hedeftir.

Anahtar kelimeler: kloaka ekstrofisi, mülleryan kanal agenezisi, persistan mülleryan kanal sendromu

ABOUT the CHAPTER

Congenital anomalies can cause disorders of sexual development independent of sexual hormones. Majority of these cases consist of cloacal exstrophy, persistent mullerian duct syndrome (PMDS) and mullerian agenesis (Mayer-Rokitansky-Kuster-Hauser syndrome; MRKHS) anomalies. Cloacal exstrophy is the most severe variant of the bladder exstrophy-epispadias complex. A staged and individualized approach is widely accepted in surgical treatment. Sexual activity and fertility are mostly normal in female patients. In males, assisted reproductive techniques are needed due to inadequate penile length, retrograde ejaculation and affected sperm quality secondary to epididymitis. The congenital disorder characterized by the congenital absence of the uterus and vagina in patient with 46,XX karyotype with a female phenotype and normal secondary sex characteristics is defined as mullerian agenesis, also known MRKH Syndrome. Reconstruction can be performed with peritoneal flap techniques, intestinal conduits and free skin grafts. In these cases, uterus transplantation is becoming a promising option in terms of fertility. The presence of rudimentary mullerian internal genital structures accompanied by a 46,XY karyotype and male phenotype is called PMKS. Surgical treatment includes orchidopexy and excision of mullerian residues in these cases.

Keywords: cloacal exstrophy, mullerian agenesis, persistent mullerian duct syndrome

Cinsel kimliği, seksüel fonksiyonları ve reproduktif potansiyeli belirleyen genital ve gonadal yapılarıdaki defektler çoğunlukla endokrin işlevlerle yakından ilişkilidir. İstisna olarak bazı konjenital anomaliler doğrudan seksüel hormonlarla ilişkili olmaksızın konjenital cinsel gelişim bozukluklarına yol açar. Bu olguların önemli bir bölümünü oluşturan hastalıklardan kloakal ekstrofi, persistan mülleryan kanal sendromu (PMKS) ve mülleryan kanal agenezisi (Mayer-Rokitansky-Kuster-Hauser sendromu; MRKHS) bu bölümde incelenecektir.

Kloakal Ekstrofi

Kloakal ekstrofi, mesane ekstrofisi-epispadias kompleksi spektrumunun en ağır



Ali Ekber Hakalmaz¹

Ali Sezer²

¹Istanbul Üniversitesi-Cerrahpaşa, Cerrahpaşa Tıp Fakültesi, Çocuk Cerrahisi Ana Bilim Dalı, İstanbul, Türkiye

²Konya Şehir Hastanesi, Çocuk Ürolojisi Kliniği, Konya, Türkiye
E-posta: ali.hakalmaz@iuc.edu.tr

Bu bölümü alıntıla / Cite this chapter as:

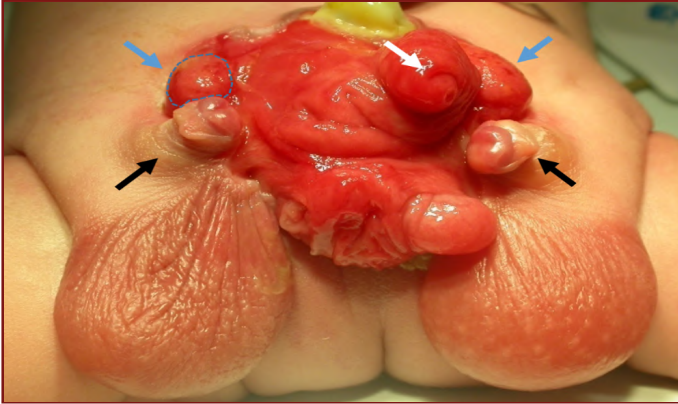
Hakalmaz AE, Sezer A. Hormonal olmayan cinsel gelişim bozuklukları. Evliyaoğlu SQ, Bingöl Çağlayan RH, Söylet Y. ed. *Cinsiyet Gelişim Bozuklukları* içinde. İstanbul: İÜC Yayınevi; 2024: 77-82.



CC BY 4.0: Telif hakkı yazarlardadır. Bu kitabın içeriği Creative Commons Atıf 4.0 Uluslararası lisans altında lisanslanmıştır.

varyantıdır. Omfalosel, pubik diastaz, ayrıık fallik yapılar, ekstrofik vezikal hemiplaklarda füzyon defekti, vezikal plaklar ortasına açılan terminal ileum, rudimenter son barsak (hindgut) ve imperfore anüs birlikteliği ile karakterizedir (Resim-1). Görülme sıklığı yaklaşık 1:300.000'dir ¹. Her iki cinsiyette benzer sıklıkta görülür ². Olguların yaklaşık %70-90'ına spinal defekt eşlik eder ^{1,3}. Kas-iskelet sistemi deformitelerine, genitoüriner ve gastrointestinal sistem anomalilerine %50'nin üzerinde sıklıkta rastlanır ⁴. Hastalığın etyolojisi açık değildir. Patogenez çalışmaları, embriyolojik dönemdeki kloakal membran ve mezenkimal dokudaki etkileşim bozuklukları üzerinde yoğunlaşmakta olup henüz teori düzeyindedir ^{5,6,7}.

Resim 1. Erkek bir yenidoğanda kloakal ekstrofi deformitesinin görünümü.



Kranyalde küçük bir omfalosel defekti mevcut. Orta hatta omfalosel kesesi altında son barsak plağı ve ortasında terminal ileuma ait açıklık görülmekte (beyaz ok). Bu plağın her iki yanında mesane hemiplakları (mavi oklar ve işaretli alan) ve bu plakların altında fallus yarımaları (siyah oklar) yer alır.

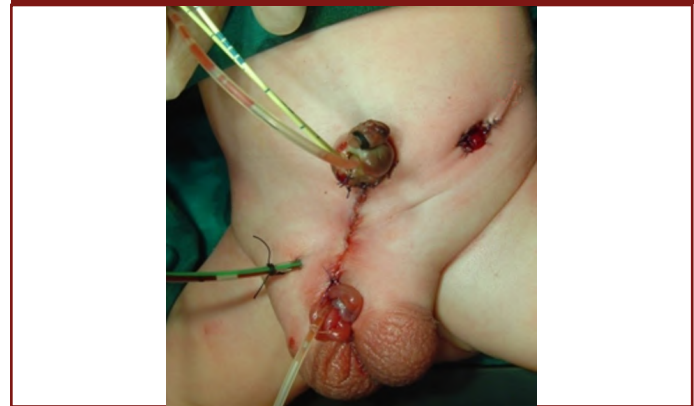Olguların karın ön duvarında ve pelvis yapılarında ciddi anatomik bozukluklar mevcuttur. Pelvik halka anteriorda açıktır ve pubik kollar normalden kısadır. İliak kanatlarda posterior rotasyon, sakroiliak eklemlerde koronal rotasyon, asetabuler eklem yüzeylerinde ve femurlarda retroversiyon görülür. Normalde perineye açılmakta olan pelvik lümenli organlar pelvik tabanın anteriorunda yerleşmiştir. Sakral disgenezi ve spinal defektler sebebiyle pelvik taban kasları zayıftır ve posteriorunda konumlanmıştır. Perine düzdür, gluteal kıvrımlar iyi gelişmemiştir. İnguinal kanallar kısadır ve lateral yerleşimlidir. Karın ön duvarının alt bölümünde geniş bir kas ve fasya defekti mevcuttur. Erkeklerde korpüs kavernozumlar ve glans yarımaları pubik kollarla ilişkili olarak ayrıık yerleşir. Kızlarda ise klitorisler, labiumlar, mons ayrııktır. Vajinal kanal kısadır, orifis stenotiktir ve anterior yerleşimlidir. Fallop tüpleri ve overler normaldir.

Ekstrofili bir yenidoğanda değerlendirme, kardiyorespiratuvar stabilizasyon ve vital ek anomalilerin araştırılması ile başlar. Bunları takiben postnatal erken dönemde eksternal genital yapılar değerlendirilmeli ve cinsiyet üzerine incelemeler yapılmalıdır. Çocuk üroloğu, çocuk cerrah ve çocuk endokrinoloğu tarafından ilk muayeneler gerçekleştirilir. Karyotip analizi yapılır. Şüphe durumunda genital yapıları incelemek için manyetik rezonans (MR) görüntülemeye başvurulur. Toplanan veriler, çocuk cerrah,

çocuk üroloğu, çocuk endokrinoloğu, psikolog, psikiyatrist ve ebeveynlerin yer aldığı konseylerde tartışılır ve cinsiyet belirlenir. Anne ve baba, bilgilendirilerek karar sürecine etkin şekilde dahil edilir. Yukarıda belirtilen disiplinlerin bir arada olduğu kapsamlı ve deneyimli merkezler, kloakal ekstrofinin yönetiminde temel unsurlardır. Bebekler mümkünse anne karnında, mümkün değilse de doğumdan hemen sonra tecrübeli ve donanımlı merkezlere transfer edilmelidir. Ebeveynlere doğum öncesi ve sonrası dönemde psiko-sosyal destek sağlanmalıdır.

Evreli ve olguya özgü yaklaşım, kloakal ekstrofinin cerrahi tedavisinde yaygın olarak kabul görmektedir. Eşlik eden nöral tüp defekti bulunmuyorsa yenidoğan döneminde erken primer onarım gerçekleştirilir (ilk 72 saat içerisinde). Bu cerrahinin ana bileşenleri; omfalosel onarımı, vezikal hemiplakların orta hatta birleştirilerek mesane ve mesane boynunun oluşturulması, son barsak plağının ileum ile devamlılığının sağlanması, tübularize edilmesi ve karın duvarına ağızlaştırılmasıdır (Resim-2). Eğer mevcut ise nöral tüp defektlerinin onarımı ekstrofi cerrahisinden daha önceliklidir. Nöroşirurjikal onarımı takip eden günler içerisinde omfalosel onarımı ve kolointestinal onarım gerçekleştirilir, mesane hemiplakları orta hatta birleştirilir. Bu düzeltme ile kloakal ekstrofi, klasik mesane ekstrofi-epispadias kompleksine dönüştürülmüş olur. Ürogenital rekonstrüksiyon aşamaları gerçekleştirilmez. Bu yaklaşım mesane plakları küçük ve kapatmaya uygun olmayan olgularda da tercih edilebilir. Fonksiyone bir kolon rezervuarı elde edilemeyeceğine kanaat getirilirse hipoplazik son barsak plağı, mesane onarımına dahil edilebilir veya daha sonra vajinoplastide değerlendirilmek üzere tübularize edilerek karına ağızlaştırılabilir. Pubik kollar pelvik osteotomilerle ya da osteotomi yapılmaksızın yaklaştırma sütürleri ile yaklaştırılabilir. Oldukça nadir olmakla birlikte, nöral tüp defeki bulunmayan seçilmiş olgularda yenidoğan döneminde evreli cerrahi yerine tek aşamalı total onarım uygulanabilir ⁸.

Resim 2. Yenidoğan dönemi primer onarımı sonrası görünüm (Resim - 1'deki hasta).



Kolo-intestinal onarım ve diversiyon prosedürü uygulanarak sol alt kadranda uç kolostomi açılmıştır. Vezikal hemiplaklar birleştirilmiş ve mesane kapatılmıştır. Penoskrotal rekonstrüksiyonda fallus yarımaları ve hemiskrotumlar orta hatta birleştirilmiştir.

Kızlarda erken cerrahi onarımda ortak basamaklara ek olarak klitoral cisimler pubik kollarla ayrıştırılarak mesane boynu ve üretra önünde orta hatta birleştirilir (klitoroplasti). Labiumlar

yaklaştırılır, klitoris üzerinde mons oluşturulur. Eşlik ediyorsa vajinal agenezi için vajinoplasti yapılabilir. Olguların üçte ikisine eşlik eden mülleryan füzyon anomalileri içinse duplike vajinaları septum eksizyonu yaparak birleştirmek gerekir⁴. Erkeklerde fallus yarımaları, kavernoöz cisimler disekte edilerek orta hatta birleştirilir. Boyun ve posterior üretra oluşturulur. Her iki cinsiyette de mevcutsa inguinal herniler onarılır.

Takip eden aylarda erkeklerde hemen daima inmemiş testislere müdahale ihtiyacı doğar. Epispadias onarımı 6-12 ay aralığında yapılır, dorsal penil kordi düzeltilir, distal üretranın oluşturulması için üretroplasti, glanuloplasti, meatoplasti prosedürleri uygulanır. Üretroplasti için evreli onarıma gerek duyulabilir. Prepüsyel flep veya greftler ve bukkal mukoza greftleri üretra onarımında kullanılabilir.

Her iki cinsiyet için okul öncesi 5-7 yaş civarında kontinansa yönelik mesane boynu rekonstrüksiyonları ve veziköüretoral reflü için antireflü prosedürleri gerçekleştirilir. Olguların büyük çoğunluğunda üriner kontinansı sağlamak için temiz aralıklı mesane kateterizasyonuna (TAK) ihtiyaç vardır. Düşük kapasiteli olgularda mesane kapasitesini artırıcı augmentasyonlara başvurulur. Appendikovezikostomi gibi kontinan kateterizasyon tünellerine yönelik presedürler, hastanın yaşam kalitesini iyileştirmek amacıyla uygulanabilir. Kızlarda adölesan dönemde mülleryan yapıların disfonksiyonuna bağlı hematosalfenks veya hematokolpos görülebilir ve bu patolojilere yönelik ek cerrahi müdahalelere ihtiyaç duyulabilir. Anorektal onarım, lavman programları ile stoması kuru kalabilen hastalarda stomanın perineye çekilmesi ile gerçekleştirilir. Perineal stoma olarak adlandırılan bu teknik, ağır perineal dermatit ve üriner kontaminasyon riski taşıdığından, titizlikle belirlenmiş olgularda çocuk ve ebeveynler ile iyi tartışıldıktan sonra tercih edilebilir.

Yenidoğan döneminde onarım yapılmış olsun veya olmasın, mesane ekstrofisi-epispadias kompleksi olgularının tümünde; mesane boynu rekonstrüksiyonu, epispadias onarımı, reflü cerrahisi ve gerekirse mesane kapama işlemlerini tek seansta gerçekleştirmeyi öneren yöntemler de mevcuttur. Bu tekniklerden Kelly prosedürü, derin yumuşak doku diseksiyonu ile pubik kollar ve pelvik tabandan korpus kavernoözümüleri tümüyle ayırarak rekonstrükte etmeyi önerir. Bu sayede, özellikle erkeklerde fallusta daha tatminkar bir görüntü elde edilirken her iki cinsiyet için de mesane boynu anatomik olarak normalde olduğu üzere daha derin plana yerleştirilmiş olur.

Kloakal ekstrofili erkek olgularda ürogenital yapılarıdaki deformitenin ağırlığı ve pubik kollar arası mesafenin uzaklığı fallus rekonstrüksiyonu açısından zorlayıcıdır. Erkek rol için seksüel aktiviteyi sağlayacak tatminkar bir eksternal genital yapı oluşturmak oldukça güçtür. Bu durumda 46,XY karyotipe sahip olmasına rağmen rekonstrüksiyonu teknik olarak zorlu olan ağır vakalarda bilateral orşiektomi ve dişi yönde ilerleme söz konusu olabilir⁹. Bu olgularda ergenlik döneminden itibaren hayat boyu östrojen replasmanı gerekir. Cinsel ilişki için vajinoplastilere ihtiyaç vardır. Reiner ve arkadaşları, yenidoğan döneminde dişi yönde cinsiyet tayin edilerek orşiektomi uyguladıkları 46,XY karyotipli 14 hastalık serilerinde olguların 8'inde çocukluk çağında erkeksi davranışlar ve erkek cinsiyet algısı geliştiğini saptamışlardır⁹. Fertilite potansiyelini de ortadan kaldıran bu yaklaşım geçmişte

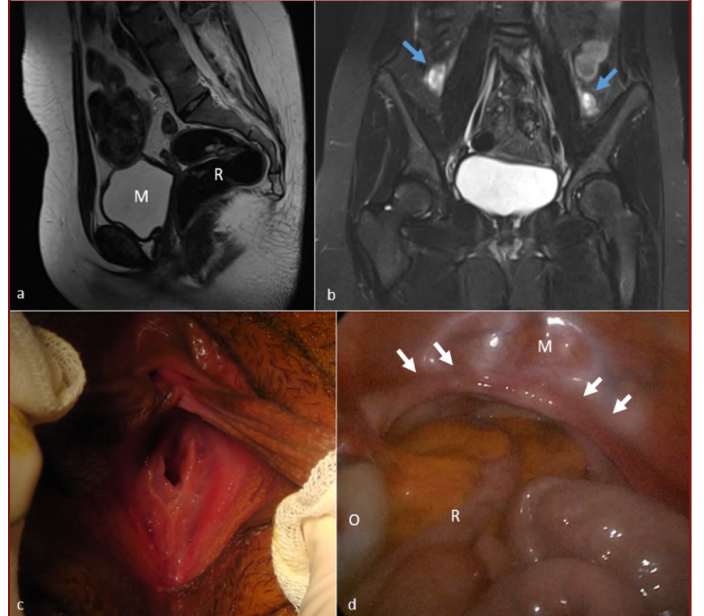
Kabul görmüş olmakla birlikte günümüzde terk edilmektedir¹⁰.

Kloakal ekstrofili bireylerin geç dönem takiplerinde santral sinir sistemi ve iskelet sistemi deformiteleri önemli yer tutar. Cinsel aktivite ve fertilitate kızlarda normale yakındır. Erkeklerde ise yetersiz penil boy, retrograd ejakulasyon ve epididimitlere sekonder sperm kalitesinin etkilenmiş olması sebebiyle yardımcı üreme tekniklerine ihtiyaç duyulur¹¹. Ekstrofili yetişkin erkeklerin önemli bir bölümünün seksüel aktiviteden kaçındığı görülmüştür¹².

Mayer-Rokitansky-Kuster-Hauser Sendromu (MRKHS)

Dişi fenotip ve sekonder seks karakterlerine sahip 46,XX karyotipli hastada uterus ve vajinanın doğumsal yokluğu ile karakterize konjenital bozukluk mülleryan kanal agenezisi, özel ismi ile MRKH Sendromu olarak tanımlanır. Görülme sıklığı yaklaşık 1:5000'dir^{13,14}. Hastaların muayenesinde dış genital yapılar normal görünümündedir ve proksimal 2/3 vajina ve uterus oluşmadığı için genellikle proksimali kör sonlanan bir distal vajen poşu mevcuttur¹⁵. Sendromun tipik ve atipik formları görülebilir. Tipik formu, uterus ve vajinanın yokluğu ile seyrederek ve bu tipte normal overlere eşlik eden simetrik uterin kalıntıları görülebilir (Resim-3). Hastaların en sık tanı alışı şekli primer amenore olmakla birlikte ileri yaşta disparoni yakınması ya da infertilite kliniği ile tanıya varılan olgular da mevcuttur. Yaklaşık %40 hastada renal agenezi, pelvik yerleşimli böbrek, at nalı böbrek gibi üst üriner sistem anomalileri eşlik eder¹⁶.

Resim 3. Primer amenore ile araştırılan 17 yaşında adölesan Mayer-Rokitansky-Kuster-Hauser Sendromu olgusu.



a-b) Batın MR görüntülemesinde uterus ve fallop tüpleri agenetik, her iki over doğal ve yüksek abdominal yerleşimli (mavi oklar) (R: Rektum, M: Mesane). c) Hastanın anestezi altında genital muayenesi. Vajinal introitus doğal ve distalde kör sonlanan bir vajina mevcut. Dış genitelya yaş ile uyumlu. d) Laparoskopide uterus ve tubalara ait bant şeklinde kalıntılar gözlenmekte (beyaz oklar); ancak iyi gelişmiş bir mülleryan doku yok. (R: Rektum, M: Mesane, O: Sol over)

Atipik formu hastaların %10'unu oluşturur. Asimetrik uterin kalıntılarla birlikte tek taraflı ya da iki taraflı fallop tüplerinin yokluğu görülebilir. Artık endometrial dokular ve iç genital yapıların değişik derecelerde oluşum bozukluğu nedeniyle pubertede hematometraya sekonder aralıklı karın ağrısı ile tanı alabilirler. Üriner sistem anomalileri sendromun atipik formlarında daha sık görülmektedir¹⁶. Tanıda ultrasonografi (USG) kullanılabilir. Mülleryan anatomiye daha ayrıntılı ortaya koyabilmek için MR görüntüleme tanıda daha yardımcı olabilir. Cerrahi tedavide vajinanın yeniden oluşturulması amaçlanır ve bu işlem, dilatasyon yöntemleri ya da cerrahi rekonstrüksiyon ile yapılabilir.

Gargollo ve arkadaşları, vajinal dilatasyon programına aldıkları 64 MRKHS hastasının sonuçlarını paylaştıkları çalışmalarında, progresif dilatasyonun yüksek başarı ve düşük komplikasyon oranları ile güvenle uygulanabilecek minimal invazif bir yöntem olduğunu belirtmişlerdir¹⁷. Morcel ve arkadaşlarının 2013 yılında yayınladıkları bir başka çalışmada cerrahi ve cerrahi olmayan yöntemlerle tedavi edilen hastaların seksüel ve fonksiyonel sonuçları karşılaştırılmış ve ilk seçenek olarak cerrahi olmayan dilatasyon yöntemlerinin uygulanmasını, başarısız olması ya da hasta uyumu olmaması durumunda cerrahi yöntemlerin önerilebileceğini belirtmişlerdir¹⁸. Cerrahi yöntemlerde periton flep teknikleri, intestinal kondüitler ve serbest cilt greftleri ile rekonstrüksiyon uygulanabilir.

Bu hastalar için uterus nakli fertilitate açısından umut veren bir seçenek olma yolundadır. Yapılan bazı çalışmalarda çeşitli canlı doğum oranları bildirilmiştir. Ancak, nakil sonrası erken dönemde greft çıkarılmasını gerektiren olgular da literatürde bulunmaktadır¹⁹.

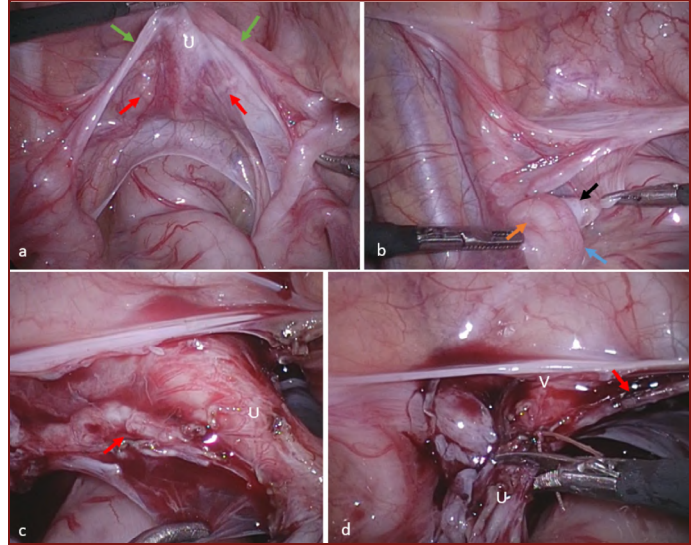
Persistan Mülleryan Kanal Sendromu

46,XY karyotip ve erkek fenotipe eşlik eden rudimenter mülleryan iç genital yapıların bulunması ile karakterize konjenital bozukluğa PMKS adı verilir. Gelişimi normal bir penis ve içleri boş skrotum yapısı mevcuttur. Embriyolojik dönemde, gonadal farklılaşma sonrasında, Anti-mülleryan hormon (AMH veya MİF; Mülleryan inhibitör faktör) sentez mekanizmasındaki bir bozukluk ya da AMH reseptörlerinde duyarlılıkla sonuçlanan bir mutasyon sonucunda ortaya çıkar (20). Klinik olarak farklı tablolar ile prezente olabilir²¹. En sık karşılaşılan varyant, bilateral intraabdominal testislere eşlik eden fimbria, tuba ve uterus yapılarının bulunduğu tablodur (%60-70). İkinci olarak "hernia uteri inguinale" fenomeni ile karşılaşılır. Bir tarafta testis ve mülleryan yapılar skrotumda veya herni kesesi içerisindeyken karşı tarafta inguinal herni ve intraabdominal yerleşimli testis mevcuttur. Bu olgular inguinal herni onarımı sırasında rastlantısal olarak tanı alabilir. Nadir görülen üçüncü alt tip ise her iki testisin aynı skrotumda mülleryan yapılar ile birlikte bulunduğu transvers testiküler ektopi olgularındır.

Cerrahi tedavide testislerin skrotuma indirilmesi ve mülleryan kalıntıların eksizyonu ana hedeftir. Laparoskopik yaklaşım öncelikli tercih edilir. Orşiopekside evrelî onarıma ihtiyaç duyulabilir. Mülleryan kalıntılar vas deferens ve epididim yapılarıyla ile yakın konumlanır (Resim-4). Özellikle distal uterus ve vajen komşuluğunda vas deferenslerin korunmasına dikkat edilmelidir. Diseksiyon teknik olarak vas deferenslerin yaralanmasına sebep olacağı düşünülen seviyede sonlandırılmalıdır. Mülleryan

yapılardan %3-8 oranında ilerleyen yaşlarda malignite geliştiği bildirilmiştir²². Ancak olguların tamamı eksizyon yapılmamış olgulardır. Bu olgularda infertilite testislerin pozisyonu ve yapısal özellikleri ile ilişkilidir. Skrotal testislere sahip olgularda fertilitenin normal olması beklenir^{22,23}.

Resim 4. Persistan mülleryan kanal sendromu olgusunda laparoskopik görüntüleri



a) Rudimenter uterus (U), fallop tüpleri (yeşil oklar) ve parametrial alanda seyreden Vas deferensler (kırmızı oklar). b) Sol taraf iç genital organlar. İntraabdominal yerleşimli sol testis (siyah ok), epididim (turuncu ok) ve fimbria (mavi ok). c) Solda vas deferens (kırmızı ok) korunarak mülleryan yapıların diseksiyonu (U: Uterus). d) Mülleryan yapıların Vas deferenslerden (kırmızı ok) diseke edildikten sonra mümkün olan en distalden eksizyonu (U: Uterus, V: Vajina)

Çıkar Çatışması: Yazarlar çıkar çatışması bildirmemişlerdir.

Hakem Değerlendirmesi: Dış bağımsız

Peer-review: Externally peer-reviewed.

Declaration of Interests: The authors declare that they have no competing interest.

Kaynaklar

1. Cervellione RM, Mantovani A, Gearhart J, Bogaert G, Gobet R, Cacione P, Dickson AP. Prospective study on the incidence of bladder/ cloacal exstrophy and epispadias in Europe. *J Pediatr Urol.* 2015 Dec;11(6):337.e1-6. [\[Crossref\]](#)
2. Boyadjev SA, Dodson JL, Radford CL, Ashrafi GH, Beaty TH, Mathews RI, Broman KW, Gearhart JP. Clinical and molecular characterization of the bladder exstrophy-epispadias complex: analysis of 232 families. *BJU Int.* 2004 Dec;94(9):1337-43. [\[Crossref\]](#)
3. Suson KD, Novak TE, Gupta AD, Benson J, Sponseller P, Gearhart JP. Neuro-orthopedic manifestations of the omphalocele exstrophy imperforate anus spinal defects complex. *J Urol.* 2010 Oct;184(4 Suppl):1651-5. [\[Crossref\]](#)
4. Hurwitz RS, Manzoni GA, Ransley PG, Stephens FD. Cloacal exstrophy: a report of 34 cases. *J Urol.* 1987 Oct;138(4 Pt 2):1060-4. [\[Cross-](#)

- ref]**
- Muecke EC. The role of the cloacal membrane in exstrophy: the first successful experimental study. *J Urol.* 1964 Dec;92:659-67. **[Crossref]**
 - Ambrose SS, O'Brien DP 3rd. Surgical embryology of the exstrophy-epispadias complex. *Surg Clin North Am.* 1974 Dec;54(6):1379-90. **[Crossref]**
 - Maufuz I, Darling T, Wilkins S, White S, Cheng W. New insights into the pathogenesis of bladder exstrophy-epispadias complex. *J Pediatr Urol.* 2013 Dec;9(6 Pt B):996-1005. **[Crossref]**
 - Grady RW, Mitchell ME. Newborn exstrophy closure and epispadias repair. *World J Urol.* 1998;16(3):200-4. **[Crossref]**
 - Reiner WG, Gearhart JP. Discordant sexual identity in some genetic males with cloacal exstrophy assigned to female sex at birth. *N Engl J Med.* 2004 Jan 22;350(4):333-41. **[Crossref]**
 - Diamond DA, Burns JP, Huang L, Rosoklija I, Retik AB. Gender assignment for newborns with 46XY cloacal exstrophy: a 6-year followup survey of pediatric urologists. *J Urol.* 2011 Oct;186(4 Suppl):1642-8. **[Crossref]**
 - D'Hauwers KW, Feitz WF, Kremer JA. Bladder exstrophy and male fertility: pregnancies after ICSI with ejaculated or epididymal sperm. *Fertil Steril.* 2008 Feb;89(2):387-9. **[Crossref]**
 - Woodhouse CR. The management of erectile deformity in adults with exstrophy and epispadias. *J Urol.* 1986 May;135(5):932-5. **[Crossref]**
 - Engstad JE. Artificial vagina. *J Lancet* 1917;37:329-331.
 - Bryan AL, Nigro JA, Counseller VS. One hundred cases of congenital absence of the vagina. *Surg Gynecol Obstet* 1949;88:79-86
 - Morcel K, Camborieux L, Guerrier D. Mayer-Rokitansky-Kuster-Hauser (MRKH) syndrome. *Orphanet J Rare Dis* 2007;2:13. **[Crossref]**
 - Strubbe EH, Willemsen WN, Lemmens JA, Thijn CJ, Rolland R: Mayer-Rokitansky-Kuster-Hauser syndrome: distinction between two forms based on excretory urographic, sonographic, and laparoscopic findings. *Am J Roentgenol* 1993, 160:331-334 **[Crossref]**
 - Gargollo PC, Cannon GM Jr, Diamond DA, Thomas P, Burke V, Laufer MR. Should progressive perineal dilation be considered first line therapy for vaginal agenesis? *J Urol.* 2009 Oct;182(4 Suppl):1882-9. **[Crossref]**
 - Morcel K, Lavoué V, Jaffre F, Paniel BJ, Rouzier R. Sexual and functional results after creation of a neovagina in women with Mayer-Rokitansky-Küster-Hauser syndrome: a comparison of nonsurgical and surgical procedures. *Eur J Obstet Gynecol Reprod Biol.* 2013 Jul;169(2):317-20. **[Crossref]**
 - Flyckt R, Davis A, Farrell R, Zimberg S, Tzakis A, Falcone T. Uterine Transplantation: Surgical Innovation in the Treatment of Uterine Factor Infertility. *J Obstet Gynaecol Can.* 2018 Jan;40(1):86-93. **[Crossref]**
 - Picard JY, Cate RL, Racine C, Josso N. The Persistent Müllerian Duct Syndrome: An Update Based Upon a Personal Experience of 157 Cases. *Sex Dev.* 2017;11(3):109-125. **[Crossref]**
 - Clarnette TD, Sugita Y, Hutson JM. Genital anomalies in human and animal models reveal the mechanisms and hormones governing testicular descent. *Br J Urol.* 1997 Jan;79(1):99-112. **[Crossref]**
 - Farikullah J, Ehtisham S, Nappo S, Patel L, Hennayake S. Persistent Müllerian duct syndrome: lessons learned from managing a series of eight patients over a 10-year period and review of literature regarding malignant risk from the Müllerian remnants. *BJU Int.* 2012 Dec;110(11 Pt C):E1084-9. **[Crossref]**
 - Prakash N, Khurana A, Narula B. Persistent Müllerian duct syndrome. *Indian J Pathol Microbiol.* 2009 Oct-Dec;52(4):546-8. **[Crossref]**

BÖLÜM 11

CİNSİYET GELİŞİM BOZUKLUKLARINDA MALFORMASYON SENDROMLARI

Yavuz ÖZER
Elvan BAYRAMOĞLU

Cinsiyet Gelişim Bozukluklarında Malformasyon Sendromları

Malformation Syndrome in Disorders of Sex Development

BÖLÜM HAKKINDA

Cinsiyet gelişim bozuklukları (CGB), normal cinsiyet gelişim basamaklarındaki bozukluklar sonucu oluşan kromozomal, gonadal veya anatomik cinsiyet gelişiminin atipik olduğu nadir konjenital durumlardır. Cinsiyet gelişim bozuklukları olan olguların %30'undan fazlasında ek konjenital anomaliler eşlik eder. Çevresel veya genetik faktörler, birçok gelişim sürecini etkileyebileceğinden CGB'ye başka anomalilerin eşlik etmesi beklenebilir. Bu malformasyonlara embriyogenez sırasında spesifik rolleri olan genlerdeki mutasyonlar neden olabilir. Hormonal olanlar ve olmayan CGB ile ilişkili malformasyon sendromları olarak sınıflandırılabilirler. En sık bildirilen CGB ile ilişkili konjenital malformasyonlar kardiyak, renal ve santral sinir sistemi anomalileridir. Bu anomalilerin neden olabileceği morbiditeleri ve mortaliteleri önlemek için ayrıntılı klinik değerlendirmelerinin yapılması ve multidisipliner yaklaşım gereklidir.

Anahtar kelimeler: Cinsiyet gelişimi bozuklukları, malformasyon, sendromlar, anomaliler

ABOUT the CHAPTER

Disorders of sex development (DSD) are rare congenital conditions in which chromosomal, gonadal, or anatomical sex development is atypical due to disruptions in the normal steps of sexual development. In over 30% of DSD cases, additional congenital anomalies coexist. Since environmental or genetic factors can influence various developmental processes, it is anticipated that additional anomalies may accompany DSD. Mutations in genes with specific roles during embryogenesis can lead to these malformations. They can be classified as syndromes associated with DSD, whether hormonal or non-hormonal. The most frequently reported congenital malformations linked to disorders of sex development include cardiac, renal, and central nervous system anomalies. Comprehensive clinical assessments and a multidisciplinary approach are essential to prevent the morbidities and mortalities associated with these anomalies.

Keywords: Disorders of sex development, malformation, syndromes, anomalies

Giriş

Cinsiyet gelişim bozuklukları (CGB), en sık yenidoğan veya adolesan dönemlerinde ortaya çıkan, normal cinsiyet gelişim basamaklarındaki bozukluklar sonucu oluşan 'kromozomal, gonadal veya anatomik cinsiyet gelişiminin atipik olduğu nadir konjenital durumlar' olarak tanımlanmaktadır. Normal cinsiyet gelişimi embriyonik ve fetal gelişimin kritik aşamalarında gerçekleşir. Son yıllarda CGB olan olguların %30'undan fazlasında ek konjenital anomalilerin olduğu ve bu malformasyonların CGB olmayan olgulardan 10 kat daha fazla olduğu bildirilmiştir¹. Çevresel veya genetik faktörlerin birden fazla gelişimsel süreci etkileyebileceği bilindiğinden bir konjenital durumun varlığının başka anomalilerin varlığıyla ilişkili olması beklenmeyen bir durum değildir. Cinsiyet gelişim bozuklukları ile ilişkili malformasyonlara embriyogenez sırasında cinsel gelişim dışında diğer spesifik rolleri olan genlerdeki mutasyonlar neden olabilir. Ayrıca, mutasyonlar pelvis veya perine gibi bütün bir bölgenin gelişimini etkileyerek daha şiddetli bir morfolojik anomaliye sebep olabilirler². En sık bildirilen CGB ile ilişkili konjenital malformasyonlar kardiyak, renal ve santral sinir sistemi anomalileridir³. Bu anomalilerin neden olabileceği morbidite ve mortaliteyi önlemek ve doğru genetik tanıya ulaşabilmek için CGB olan olguların ayrıntılı şekilde klinik değerlendirmelerinin yapılması ve multidisipliner bütüncül bir bakımın sağlanması gereklidir.



CC BY 4.0: Telif hakkı yazarlardadır. Bu kitabın içeriği Creative Commons Atıf 4.0 Uluslararası lisans altında lisanslanmıştır.



Yavuz Özer¹

Elvan Bayramoğlu²

¹Ordu Üniversitesi Eğitim ve Araştırma Hastanesi, Pediatrik Endokrinoloji Kliniği, Ordu, Türkiye

²Istanbul Üniversitesi-Cerrahpaşa, Cerrahpaşa Tıp Fakültesi, Pediatri Ana Bilim Dalı, Pediatrik Endokrinoloji Bilim Dalı, İstanbul, Türkiye
E-posta: elvan.bayramoglu@iuc.edu.tr

Bu bölümü alıntıla / Cite this chapter as:

Özer Y, Bayramoğlu E. Cinsiyet gelişim bozukluklarında malformasyon sendromları. Evliyaoğlu SQ, Bingöl Çağlayan RH, Söylet Y ed. *Cinsiyet Gelişim Bozuklukları* içinde. İstanbul: İÜC Yayınevi; 2024. 2024, 83-92.

CBG Olan Malformasyon Sendromlarının Sınıflandırması

CGB'ları ile ilişkili malformasyonların büyük oranda gonad gelişim bozuklukları ile birlikte olduğu bildirilse de hipogonadotropik hipogonadizm, steroid sentez bozuklukları, AMH/INSL3 anomalilerinde de diğer konjenital malformasyonların eşlik ettiği gösterilmiştir. Ayrıca, gonadal farklılaşma veya hormon sentez/etki kusuru olmadan iç veya dış genital organları etkileyen malformasyon sendromları da tanımlanmıştır ².

Hormonal Bozukluklara Bağlı Cinsiyet Gelişim Bozuklukları ile ilişkili Malformasyon Sendromları

Gonadal Disgenezi İle İlişkili Malformasyon Sendromları

Üriner ve genital sistemlerin ortak öncüsü olan ürogenital çıkıntı, döllemeden yaklaşık 4 hafta sonra gelişir. Beşinci haftada bipotansiyel gonadal çıkıntı oluşur. Bipotansiyel gonadal sırtın oluşumu için *NR5A1*, *WT1*, *EMX2*, *CBX2* ve *PBX1* genlerin etkileşimi gereklidir. Testis farklılaşmasında en önemli transkripsiyon faktörü SRY (sex-determiningregion Y)'dir. 46,XY gonada 7. haftada, SRY ekspresyonunda, *GATA4*, *FOG2*, *NR5A1* ve *WT1* gibi transkripsiyon faktörleri rol alır. SRY ve *NR5A1*'in

sinerjistik etkisi ile daha da güçlendirilen SOX9 ekspresyonunu ile sertoli hücre farklılaşması başlar. Testis gelişimi sırasında SOX9, sertoli hücrelerinden anti-Müllerian hormon (AMH) üretimini düzenleyerek ve muhtemelen *WNT4* ve *FOXL2* gibi over gelişiminde rol oynayan genleri baskılayarak işlev görür. Testosteron ve AMH, Müllerian yapılarının gerilemesine ve Wolffian kanalının epididim, vas deferens ve seminal veziküllere farklılaşmasına neden olurken, testis inişi için INSL3 gereklidir. 46, XX gonada, SOX9 ekspresyonunun kritik bir eşiğe ulaşmaması ile sonuçlanan SRY'nin eksprese olmaması, *RSP01/WNT4* sinyalleşmesi, FST ve *FOXL2* gibi faktörlerin ekspresyonu ve en azından kısmen 'testis' genlerinin aktivitesinin baskılanması yoluyla ile birlikte over oluşumuna yol açar ⁴. Spesifik sinyal molekülleri, hem testisler hem de overler için gonad farklılaşmasını aktive eder veya baskılar. Belirli genler ve proteinler arasında süregelen karşılıklı antagonizma veya rekabet, gonad gelişimini etkiler. Transkripsiyon faktörleri, gen ekspresyonunu etkileyerek bu rekabeti modüle eder ⁵. Primer gonadal disgenezi, cinsiyet kromozomlarının sayısal veya yapısal anomalilerinden kaynaklanabileceği gibi testis ve over gelişimini kontrol eden bu genlerde fonksiyon kaybı veya fonksiyon kazancı mutasyonları sonucunda meydana gelebilir ⁶. Gonadal disgenezilere bağlı cinsiyet gelişim bozuklukları ile ilişkili malformasyon sendromları Tablo 1'de verilmiştir.

Tablo 1. Gonadal Disgenezilere Bağlı Cinsel Gelişim Bozukluğuyla İlişkili Sendromlar ⁵

Sendrom	Gen	Karyotip	Dış genital	İç genital	Eşlik eden malformasyonlar
FOG-2 mutasyonu (OMIM #616067)	FOG-2	46,XY 46,XX	Ambigü genitalya Hipertrofik labia major, labia minor füzyonu	Gonadal disgenezi Rudimenter uterus ve vajen	Konjenital kalp hastalıkları
GATA4 mutasyonu (OMIM #615542)	GATA4	46,XY	Ambigü genitalya, mikrofallus, hipospadias, kriptorşidizm	Gonadal disgenezi	Konjenital kalp hastalıkları
Kamptomelik displazi (OMIM #114290)	SOX9	46,XY	Ambigü genitalya, dişi fenotip	Persistan Müllerian kanal ve gonadal disgenezi	Mikrognati, yarık damak, makrosefali, düz burun köprüsü ve düşük yerleşimli kulaklar, uzun kemiklerin eğriliği, hipoplastik skapulalar, 11 çift kaburga, dar göğüs ve gelişimsel kalça displazisi
Konjenital adrenal hipoplazi	NROB1 (OMIM #300200)	46,XY	Ambigü genitalya, dişi fenotip, kriptorşidizm	Streak gonad ve persistan Müllerian kanal	İnfertilite, konjenital adrenal hipoplazi ve adrenal yetmezlik, polispleni/ aspleni
		46,XX			
	SF1/NR5A1 (OMIM #612965)	46,XY 46,XX	Küçük fallus, hipopadias, dişi fenotip, ambigü genitalya, kriptorşidizm Hipertrofik klitoris, labioskrotal kıvrım	Disgenetik testis ve/veya streak gonadlar Ovotestis, testis	Primer ovaryan yetmezlik, konjenital adrenal hipoplazi ve adrenal yetmezlik
WNT4	WNT4 duplikasyonu	46,XY	Hipopadias, ambigü genitalya	Streak gonadlar, Wolffian yapı kalıntılarının	Yarık dudak ve/veya damak, mikrosefali, IUGR
	WNT4 heterozigot mutasyon (OMIM #158330)	46,XX		Müllerian kanal aplazi/ disgenezi, uterus ve fallop tüplerinin yokluğu/ hipoplazi	Hiperandrojenizm

Tablo 1. Gonadal Disgenezilere Bağlı Cinsel Gelişim Bozukluğuyla İlişkili Sendromlar ⁵(devamı)

Sendrom	Gen	Karyotip	Dış genital	İç genital	Eşlik eden malformasyonlar
SERKAL sendromu (OMIM #611812)	WNT4 homozigot mutasyon	46,XX	Hipospadias, kordi, ambigius genitalya	Ovotestis	Yarık dudak ve/veya dudak, düşük yerleşimli gözler, IUGR, VSD, pulmoner arter stenozu, böbrek anomalileri, akciğer anomalileri, konjenital adrenal hipoplazi ve adrenal yetmezlik
MIRAGE (Miyelodisplazi, enfeksiyon, IUGR, böbrek hipoplazisi, genital anomaliler, enteropati) sendromu (OMIM #617053)	SAMD9	46,XY 46,XX	Hipospadias, mikrofalus, bifid/şal skrotum, ambigius genitalya	Küçük testisler Hipoplastik veya disgenetik overler	IUGR, kısa boy, timus yokluğu/hipoplazisi, tekrallayan enfeksiyonlar, PDA, nöromotor enetiklik, ve anonaliler, hematolojik anomaliler ve miyelodisplazi, kronik diyare, gastrointestinal anomaliler, konjenital adrenal hipoplazi ve adrenal yetmezlik
Ulnar-meme sendromu (OMIM #181450)	TBX3	46,XY 46,XX	Kriptorşidizm, mikropenis, şal skrotum	İmperfore himen	Humerus ve ulnar hipoplazi, meme başı veya apokrin bezi hipoplazisi, hipofiz anomalileri büyüme geriliği, obezite
Genitopatellar sendrom (OMIM #606170)	KAT6B	46,XY 46,XX	Kriptorşidizm, mikropenis, skrotal hipoplazi ve hipospadias Klitromegali ve labia minör/majör hipertrofi		Mikrosefali, mikrognati, kaba yüz, aşağı eğimli gözler, geniş burun, hipoplazik veya aplazik patella, kalça ve dizlerde fleksiyon kontraktürleri, korpus kallozum agenezisi, işitme kaybı, kardiyak anomaliler, anterior yerleşimli anüs
NR2F2 mutasyonu (OMIM #618901)	NR2F2	46,XX 46,XX	Hiperpigmente dış genital, ambigius genitalya, hipospadias Fallus benzeri klitoris	Agonadizm, Ovotestis	Blefarofimozis, konjenital kalp hastalığı, diyafram hernisi
RSP01 mutasyonu (# 610644)	RSP01	46,XX	Ambigius genitalya, hipospadias, klitoris hipertrofisi	Ovotestis, testiküler hipoplazi	Palmoplantar hiperkeratoz ve skuamöz hücreli deri kansinomu
El-Ayak-Genital sendromu (OMIM #140000)	HOXA13	46,XY 46,XX	Hipospadias, mikropenis, kordi, bifid skrotum kriptorşidizm	Çift uterus, çift serviks, vajinal septum	Distal ekstremitte anomalileri, üriner anomaliler ve renal yetmezlik
Nivelon-Nivelon-Mabille sendromu (OMIM #600092)	HHAT	46,XY	Dişi fenotip	Disgenetik testis, normal over, persistan Mülleriyal yapılar	Boy kısalığı, jeneralize kondrodizplazi, mikrosefali, brakidaktili, dismorfik yüz bulguları (derin yerleşimli göz, kısa ve dar palpebral fissür)
Pallister-Hall sendromu (OMIM #146510)	GLI3	46,XY 46,XX	Hipospadias, mikropenis ve bifid/hipoplastik skrotum Vajinal atrezi	Testis hipoplazisi Hidrometrokolpos	Hipotalamik hamartom, postaksiyel polidaktili, sindaktili ve diğer iskelet anomalileri, hipofiz, tiroid ve adrenal aplazi/hipoplazi, kardiyak, renal anomaliler ve imperfore anüs

Tablo 1. Gonadal Disgenezilere Bağlı Cinsel Gelişim Bozukluğuyla İlişkili Sendromlar ⁵(devamı)

Sendrom	Gen	Karyotip	Dış genital	İç genital	Eşlik eden malformasyonlar
Opitz GBBB Sendromu (hipertelorizm-hipospadias sendromu) (OMIM #300000)	MID1	46,XY	Hipospadias, kriptorşidizm, hipoplastik/bifid skrotum		Hipertelorizm, belirgin alın, geniş burun köprüsü, düşük arkaya dönük kulaklar, yarık dudak ve/veya damak, laringo-trakeoal, gastrointestinal ve kardiyak anomaliler, nöromotor retardasyon, serebellar hipoplazi ve korpus kallozum agenezisi
Turner sendromu	SHOX, NKX2.5, GATA5, NOTCH1, TIMP3, TIMP1, FMR1, PDIAPH2, BMP15, KDM6A, IL3RA	46,X 45,X/46,XX 45,X/46,XX 46,X,i(Xq); 46,X,idic(Xp)		Streak gonad-normal dışı fenotip	Fetüste artmış ense kalınlığı, kistik higroma, lenfödem, düşük saç çizgisi, kısa ve yeşil boyun, kısa boy, pubertal gecikme/ over yetmezliği, kardiyak ve renal anomaliler, sensörinöral işitme kaybı, oftalmolojik problemler, diyabet, tiroid anormallikleri, metabolik sendrom, inflamatuvar bağırsak hastalığı, skolyoz, mikrognati, yüksek kemerli damak, Madelung deformitesi, gecikmiş iskelet olgunlaşması, ekstremitelerde açılmal deformiteler, kubitus valgus, genuvarum, IV. metakarpal kemik kısalığı ve erken başlangıçlı osteoporoz ve nörobilişsel sorunlar
Swyer sendromu (OMIM #400044)	SRY, NR5A1, DHH, DAX1, WNT, MAP3K1	46,XY	Dışı fenotip	Streak gonad, uterus, bilateral fallop tüpleri ve normal vajen	Germ hücreli tümörler

Hipogonadizm ile İlişkili Malformasyon Sendromları

Hipogonadizm, anormal hipotalamik/hipofiz fonksiyonuna (hipogonadotropik) veya primer gonadal yetmezlik ile birlikte bir gonadal disgenezi formuna (hipergonadotropik) sekonder olabilir. 46,XY fetüsündeki gonadotropin eksikliği, başlangıçtaki maskülinizasyonun otonom olduğu veya plasental HCG tarafından düzenlendiği düşünüldüğünden mikropenis ve kriptorşidizm yol açar ². Klinefelter sendromu, 47,XXY karyotipi ile tanımlanan erkeklerde (1:650 yenidoğan erkek) en sık görülen kromozom

bozukluğudur ⁷. RASopatiler, RAS/MAPK yolunun bir bileşenini kodlayan genlerden birinde germ hattı mutasyonunun neden olduğu bir grup bozukluktur. RASopatiler, yaklaşık 1000 kişiden 1'ini etkileyen en yaygın genetik bozukluk gruplarından birini temsil eder ⁸. Kallmann sendromu, hipozmi veya anozmi ile kendini gösteren konjenital hipogonadotropik hipogonadizminin bir nedenidir ^{2,9}. Hipogonadizme bağlı cinsiyet gelişim bozuklukları ile ilişkili konjenital anomalilerle birlikte olan sendromlar Tablo 2'de verilmiştir.

Tablo 2. Hipogonadizme Bağlı Cinsel Gelişim Bozukluğuyla İlişkili Sendromlar ⁵

Sendrom	Gen	Karyotip	Dış genital	İç genital	Eşlik eden malformasyonlar
Klinefelter sendromu	SHOX	47,XXY (%80-90) 48,XXXY 48,XXYY 47,iXq,Y 47,XXY/46,XY	Jinekomasti	Küçük testisler	Uzun boy, jinekoid kalça, infertilite, germ hücreli tümörler, diyabet, hipotiroidi
RASopatiler (Noonan sendromu, Nörofibromatoz tip1, kardiyofasyokutanöz sendrom, Costello sendromu, Legius LEOPARD sendromu) (OMIM #163950, #151100, #610733, #615355, #611553, #615278, #609942, #613224)	PTPN11 (%50), SOS1, RIT1, RAF1, KRAS, NRAS	46,XY 46,XX		Over yokluğu veya hipoplazisi	Dismorfik yüz (düşük yerleşimli kulaklar, genellikle geniş aralıklı, epikantik kıvrımlar ve pitotik gözler, kalın ve kıvrıncık saçlar), konjenital kalp hastalığı (pulmoner kapak darlığı, hipertrofik kardiyomiyopati ve septal kusurlar), boy kısalığı, pektus karinatum/ekskavatum, kifoskolyoz, gecikmiş puberte, sertoli hücre disfonksiyonu, maligniteler (nöroblastom, juvenil miyelomonositik lösemi, glioma ve rabdomiyosarkom)
Kallmann sendromu (OMIM #308700, #147950, #614838, #612702, #615270, #610628, #244200, #614880, #612370, #614858, #614897)	ANOS1(KAL1), FGFR1 NSMF, FGF8, FGF17, PROKR2, PROKR2, HS6ST1, CHD7, WDR11, SEMA3A	46,XY 46,XX	Kriptorşidizm mikropenis	Küçük testisler Küçük overler	Anosmi, hiposmi, olfaktör bulbus aplazi/hipoplazisi, yarık damak ve dudak, diş anomalileri, santral işitme bozukluğu, bimanuel sinkinezi ve ataksi, renk körlüğü ve oküler pencere kusurlar, renal anomaliler, pubertal gecikme
CHARGE sendromu (OMIM #214800)	CHD7	46,XY 46,XX	Mikropenis, kriptorşidizm		Kolobom, koanal atrezisi, büyüme geriliği, zihinsel gelişim geriliği, kalp ve gastrointestinal anomaliler, kulak malformasyonları, işitme kaybı ve ekstremitte anomalileri
X'e bağlı lizensefali 2 (OMIM #300215)	ARX	46,XY	Ambigüus genitalya, mikropenis, hipoplazik skrotum	Küçük testisler	Nöromotor retardasyon, epilepsi, lizensefali, korpus kallozum agenezisi ve hipotalamik işlev bozukluğu
IMAGE Sendromu (OMIM #614732)	CDKN1C	46,XY 46, XX	Kriptorşidizm, hipospadias, mikropenis		IUGR, belirgin alın, düşük kulak, basık ve kısa burun, postnazal büyüme geriliği, metafizyal displazi, konjenital adrenal hipoplazi ve adrenal yetmezlik
Prader-Willi sendromu (OMIM #176270)	15q11-q13 paternal delesyonuna veya maternal uniparental dizomi	46,XY 46,XX	Mikropenis, hipoplastik skrotum, kriptorşidizm		Neonatal hipotoni ve beslenme güçlüğü, hipogonadotropik hipogonadizm, badem göz, ince üst dudak, aşağı dönük ağız köşesi, küçük eller ve ayaklar, geç çocukluk ve ergenlik döneminde hiperfaji ve obezite, boy kısalığı, gelişimsel gecikme ve öğrenme güçlüğü, osteoporoz, hipotiroidi
Rubinstein-Taybi sendromu (OMIM #180849)	CREBBP	46,XY 46,XX	Kriptorşidizm, şal skrotum ve hipospadias	Küçük testisler	Postnatal büyüme geriliği, mental retardasyon, mikrocefali, geniş ve büyük başparmaklar, kraniofasiyal özellikler (mikroretrognati, aşağı eğimli palpebral fissürler, düşük asılı kolumella, yüksek damak, yüz buruşturma gülümsemesi ve talon tüberkülleri), oküler anormallikler, işitme kaybı, konjenital kalp hastalıkları, böbrek anormallikleri

Tablo 2. Hipogonadizme Bağlı Cinsel Gelişim Bozukluğuyla İlişkili Sendromlar ⁵(devamı)

Sendrom	Gen	Karyotip	Dış genital	İç genital	Eşlik eden malformasyonlar
Axenfeld-Rieger sendromu	FOXC1, FOXC2 ve FKHL7	46,XY 46,XX	Ambigüus genitalya, hipospadias ve kriptorşidizm		Anormal üst kesici dişler, kardiyak, kraniyofasiyal ve abdominal duvar defektleri, ön segment oküler disgenezi
Wolf-Hirschhorn sendromu (4p delesyon sendromu) (OMIM #194190)	WHSCR	46,XY 46,XX	Hipospadias ve kriptorşidizm Klitoris aplazi / hiperplazi	Streak gonadlar ve uterus/ vajinal agenezi	Büyüme geriliği ve zihinsel yetersizlik, mikrosefali, yüz asimetrisi, 'Yunan kaskı' yüzü ve orta hat kapanma kusurları (yarık dudak veya damak, göz kolobomu ve kardiyak septal defektler) gastrointestinal anomaliler
Fraser sendromu (kriptofalmoz-sindaktili sendromu) (OMIM #219000, #617666, #617667)	FRAS1, FREM2 ve GRIP1	46,XY 46,XX	Ambigüus genitalya, mikropenis, hipospadias, kriptoridizm Klitoris hipertrofisi	Vajinal atrezi, bikornis uterus	Unilateral veya bilateral kriptoftalmi, maksillofasiyal, oro-dental, kulak-burun-lariks anomalileri, sindaktili, renal agenezi/ hipoplazi ve anorektal anomaliler

Anormal Kolesterol-Steroid Metabolizması ile İlişkili Malformasyon Sendromları

Kolesterol, kortizol ve cinsiyet steroidi biyosentezinde yer alan biyosentetik yolları etkileyen anormallikler ambigüus genitalyaya ve eşlik eden konjenital anomalilere yol açabilir. Smith-Lemli-Opitz sendromu, kromozom 11q13.4'te yer alan DHCR7 tarafından kodlanan 7-dehidrokolesterol redüktaz eksikliği nedeniyle kolesterol sentezi eksikliğinden kaynaklanan OR kalıtılan konjenital anomali sendromudur ¹⁰. Adrenal hiperplazinin en şiddetli formu olan lipoid konjenital adrenal

hiperplazi, Steroidojenik akut düzenleyici protein (StAR) genindeki mutasyonların neden olduğu tüm adrenokortikal hormonların eksikliğinden dolayı ciddi adrenal yetmezlik ve hipogonadizme neden olur ¹¹. Sitokrom P450 oksidoredüktaz (POR) eksikliğinin sonucu olarak hem 17 α -hidroksilaz hem de 21-hidroksilazın birlikte eksikliği nedeniyle kortizol biyosentezi kusurludur. POR mutasyonu olan Antley-Bixler sendromu olgularında iskelet malformasyonu ve genital anomaliler bozulmuş steroidogenezden kaynaklanır ¹². Anormal kolesterol-steroid metabolizması bağlı cinsiyet gelişim bozuklukları ile ilişkili konjenital anomalilerle birlikte olan sendromlar Tablo 3'de verilmiştir.

Tablo 3. Anormal Kolesterol-Steroid Metabolizması Bağlı Cinsel Gelişim Bozukluğuyla İlişkili Sendromlar ⁵

Sendrom	Gen	Karyotip	Dış genital	İç genital	Eşlik eden malformasyonlar
Smith-Lemli-Opitz sendromu (OMIM #270400)	DHCR7	46,XY 46,XX	Ambigüus genital, bifid skrotum, mikropenis, hipospadias, kriptorşidizm Dişi fenotip		Tipik yüz görünümü (geniş burun köprüsü ve antevort burunlu kısa burun, uzun filtrum, mikroretrognati, blefaroptoz, alçak, arkaya dönük kulaklar, yarık ve/veya yüksek damak), adrenal yetmezlik, büyüme ve gelişme geriliği, nöromotor retardasyon, mikrosefali, septum pellucidum anomalileri, korpus kallozum agenezisi, holoproensefali, kardiyovasküler ve renal anomaliler, postaksiyel polidaktili ve sindaktili
Lipoid konjenital adrenal hiperplazi (OMIM #201710)	StAR	46,XY 46,XX	Dişi fenotip, hipospadias Klitteromegali		Adrenal yetmezlik
Antley-Bixler sendromu (OMIM # 201750)	Sitokrom P450 oksidoredüktaz (POR)	46,XY 46,XX	Mikropenis, hipospadias, kordi, kriptorşidizm, Bifid skrotum Vajinal atrezisi, labia major hipoplazisi, labia minör füzyonu, klitteromegali	Vezikovajinal fistül, tek ürogenital açıklık	Orta yüz hipoplazisi, koanal atrezi veya stenoz, kraniyosinostoz, radyo-ulnarsinostoz, femur eğrilği, eklem kontraktürleri ve araknodaktili, polikistik over sendromu

Diğer Hormonal (INSL, AMH) Fonksiyon Bozukluklarına Bağlı Cinsiyet Gelişim Bozuklukları ile İlişkili Malformasyon Sendromları

Robinow Sendromu

Robinow sendromu, iskelet bulguları (kısa boy, üst ekstremitelerde mezomelik ekstremitte kısalığı ve brakidaktili), dismorfik yüz özellikleri (hipertelorizm, frontal bossing, antevort burun delikleri, midfasiyal hipoplazi), diş anormallikleri (maloklüzyon, hipodonti, kalıcı dişlerin geç sürmesi), genital hipoplazi, bilobe dil ve makrosefali ile karakterizedir. Ayrıca erkeklerde mikropenis, hipoplastik skrotum, kriptorşidizm ve penil transpozisyon; kızlarda hipoplastik klitoris ve labia major görülebilir. OD veya OR kalıtılan Robinow sendromunun nedeni olarak ROR2, NXN, WNT5A, DVL1, DVL3 ve FZD2 genlerindeki mutasyonlar tanımlanmış olup INSL3 sinyalizasyonunda defekt olduğu düşünülmektedir ^{2,13,14}.

Aarskog-Scott Sendromu

Aarskog-Scott sendromu (fasiogenital displazi), X'e bağlı resesif genetik ve klinik olarak heterojen nadir hastalıktır. Aarskog-Scott sendromunun altında yatan genetik anomali, hücrelerin polaritesini kontrol etmek için WNT ile hareket eden CDC42 ve JNK aracılığıyla bir dizi hücre fonksiyonunu aktive eden X kromozomu üzerinde bulunan FGD1 genindeki bir dizi mutasyondur. En sık görülen bulgular, kısa boy, kraniyofasiyal (hipertelorizm, kısa burun, pitoz, displastik kulaklar ve aşağı eğimli palpebral fissürler), ortopedik (vertebral anomaliler, brakidaktili, klinodaktili ve geniş parmaklar) ve genitoüriner (şal skrotum, hipospadias, mikropenis, veziköüretal reflü ve hidrosel) anomalilerdir ¹⁵. Aarskog-Scott sendromunun klinik özellikleri Robinow sendromunun klinik özellikleri ile benzer olabilir. Ek olarak, Aarskog-Scott sendromunda konjenital kalp hastalığı riski yüksektir ².

Persistan Müllerian Kanal Sendromu

Persistent Müllerian kanal sendromu (PMKS), kromozom 19p13.3'te bulunan *AMH* geninde veya kromozom 12q13.13'te yer alan reseptör (*AMH-RII*) genindeki inaktive edici mutasyonlar nedeniyle OR geçiş gösteren bir hastalıktır. *AMH* veya *AMH-RII* mutasyonu olan hastaların fenotipleri karşılaştırılabilir. *AMH*, TGF- β ailesinin bir üyesidir ve tip II reseptörüne bağlanır. Tip II reseptörü, *AMH*'ye özgüdür ve tip I reseptörün aktivasyonuna ve fosforilasyonuna yol açar. *AMH* geninde mutasyon olan hastalarda *AMH* konsantrasyonları düşüktür. *AMH-RII* mutasyonları olan hastalarda *AMH* konsantrasyonları normaldir veya yüksektir. Erkek cinsiyet farklılaşması, erkek fetüslerde Müllerian kanallarının gerilemesinden sorumlu olan iki hormon, testosteron ve *AMH* tarafından yönlendirilir. PMKS'li erkek fetüslerde, Müllerian kanalda gerileme olmaz, böylece hem epididim, vas deferens ve seminal veziküllere farklılaşan Wolffian kanalları hem de hipoplastik Müllerian kanallar vardır. *AMH*, dişi fetüslerde cinsel farklılaşma sırasında ifade edilmediğinden, kızlar bu mutasyonlardan etkilenmez ve normal doğurganlığa sahip görünmektedir ¹⁶.

PMKS'nin tipik klinik özellikleri arasında "kriptorşidizm", "inguinal herni ile ilişkili testis ektopisi" ve "hernia uteri inguinalis" bulunur. Birinci tipte, genellikle laparoskopi ile incelemede tespit edilen Müllerian kanallara sahip, bilateral palpe edilemeyen intra-

abdominal testisleri vardır. İkinci tipte, transvers testis ektopisi olarak bilinen hem testis, Wolffian kanalları hem de Müllerian kanalları içeren bir inguinal herni ile kriptorşidizm sunar. Üçüncü tipte, ünilateral kriptorşidizm ve ipsilateral inguinal herni olan bir erkek çocuğunda testis fıtık kesesi içinde olan bir fallop tüpüne sahip olduğu tespit edilen herniauteri inguinalis ile karakterizedir. Testis farklılaşması genellikle normaldir, ancak erkek boşaltım kanallarında anormallikler sıklıkla görülür. Yenidoğanlar, penis ve skrotumun normal gelişimi olan, ancak kriptorşidizm olan erkek dış genital organları ile başvururlar. İnfertilite, kriptorşidizm, vas deferens ve uterus duvarının füzyonu veya testisler ve boşaltım kanalları arasında uygun iletişim eksikliği nedeniyle ortaya çıkabilir. Uzun gubernaküler kordun neden olduğu intraabdominal testislerin aşırı hareketliliği, PMKS'li hastalarda yüksek bir gonadal torsiyon insidansına yol açar, bu nedenle testiküler atrofi riskinde belirgin bir artış vardır. Testiküler malign dejenerasyon, PMKS'li yetişkinlerin %33'ünde görülür. Müllerian kalıntı kanserleri daha az sıklıkta görülür ¹⁶.

Hormon Olmayan Malformasyon Sendromları

Gonadal farklılaşma veya hormon sentez/etki kusuru olmadan iç veya dış genital organları etkileyen malformasyon sendromları da tanımlanmıştır

İç Genital Organ Anomalileri

Cinsel farklılaşma sırasında, ürogenital çıkıntından mezonefrik (Wolffian) ve paramezonefrik (Müllerian) kanallar gelişir ve her ikisi de cinsel farklılaşmanın başında bir embriyoda bulunur. Bipotansiyel gonad testise farklılaştığında, testosteron ve *AMH* etkisiyle mezonefrik kanallar Wolffian kanalına farklılaşır. Yüksek düzeyde androjen varlığında Wolffian kanalı, vezika seminalis, epididim ve vas deferens olarak farklılaşmaya devam eder. Yüksek *AMH* seviyeleri sayesinde Müllerian kanallar geriler. Kızlarda görülen Müllerian kanalının anormal migrasyonu, embriyonik ürogenital çıkıntıda izole bir sinyal anomali veya daha genel bir gelişim kusurunun parçası olabilir ².

Mayer-Rokitansky-Küster-Hauser Sendromu

Mayer-Rokitansky-Küster-Hauser (MRKH) sendromu, 46,XX kızlarda uterusun ve vajinanın üst üçte ikisinin konjenital yokluğu ile karakterizedir. Bazen fallop tüpleri de etkilenebilir, ancak vajinanın alt kısmının ürogenital sinüsten gelişmesi nedeniyle etkilenmez. İlk klinik özellik genellikle primer amenoredir. Klinik muayene tipik olarak normal meme gelişimi, aksiler-pubik kıllanma ve dış genital organlara sahip normal bir dişi fenotipi vardır ¹⁷.

MRKH sendromu, izole veya tip I MRKH olarak veya tip II MRKH gibi genital olmayan malformasyonlarla birlikte ortaya çıkabilir. Ünilateral böbrek agenezisi, bir veya iki böbreğin ektopisi, böbrek hipoplazisi, at nalı böbrekleri ve hidronefroz dahil olmak üzere yaklaşık %40 oranında üst ürener sistem malformasyonları gözlenir. En sık görülen iskelet anomalileri, Klippel-Feil anomali veya skolyoz %30-40 oranında omurganın malformasyonları görülebilir. Müllerian aplazisi, renal agenezi, servikotorasik somit displazisi (baş harfleri ile MURCS) MRKH II'nin en şiddetli formudur. Nadiren sağırılık, kardiyak anomaliler (atriyal septal defekt, konotrunkal defektler) ve sindaktili, polidaktili veya

ektrodaktili gibi parmak anomalileri görülebilir. Hidrometrokolpos, Müllerian hipoplazisi ve polidaktili, hem McKusick-Kaufman sendromu (MKKS) hem de Bardet-Biedel tip 6 ile ilişkilidir. Her iki OR bozukluk, 20p12 kromozomunda bulunan MKKS-BBS6 genindeki mutasyonlarla ilişkilidir. McKusick-Kaufman sendromu ve Bardet-Biedel tip 6 arasındaki ayırt edici özellik, BardetBiedel tip 6'da retinitis pigmentosadır. Bazen, situs inversus, Dandy-Walker malformasyonu, Meckel-Gruber sendromu veya Holt-Oram sendromu ile ilişkiler bildirilmiştir ¹⁷.

Vakaların çoğu sporadik olmakla birlikte, hastalığın genetik bir nedenini gösteren ailesel kümelenme de tanımlanmıştır. Bununla birlikte, kalıtımı OD'dir. Yüksek çözünürlüklü dizi-CGH ve MLPA analizi ile, MRKH'li hastalarda 1q21.1'deki TAR duyarlılık lokusu, 16p11.2 kromozomal bölgeleri ve 17q12 ve 22q11.21 mikrodüplikasyon ve delesyon bölgeleri gibi farklı kromozomal bölgelerde tekrarlayan kopya numarası varyantları bildirilmiştir. Bu bölgelerde yer alan WNT4, LHX1, HNF1B, TBX6, RBM8A ve WNT9B'deki mutasyonlar, Müllerianaplazisi ile ilişkilendirilmiştir ¹⁷.

Wolffian Kanal Anomalileri

Wolffian kanalının agenezisi ve/veya vas deferens atrezisi iki yaygın durumda görülür. Wolffian kanalının ünilateral agenezisi, MRKH sendromunun erkek eşdeğeri. Üreter tomurcuğu kaudal Wolffian kanalından kaynaklandığından, Wolffian kanal atrezi ve/veya agenezi, üreter tomurcuğundan gelen sinyalle metanefrozun böbreğe farklılaşması tetiklendiğinden, aynı taraf üreter ve böbrek agenezisine de yol açar ².

Vas deferens'in konjenital yokluğu, bilateral veya ünilateral, tam veya kısmi olmasına bağlı olarak çeşitli klinik fenotipe sahip olabilir. Vas deferens'in konjenital yokluğu, genellikle yetişkin erkeklerde ya kistik fibrozun ya da diğer CFTR ile ilgili durumların değerlendirilmesi sırasında ya da obstrüktif azospermi ile izole infertilitenin araştırılması sırasında saptanır. Erkeklerde prevalansının yaklaşık %0,1 olduğu bildirilmektedir. Bununla birlikte, asemptomatik fertil erkeklerde ünilateral formları genellikle teşhis edilmediğinden gerçek prevalansı bilinmemektedir. Vas deferens'in bilateral konjenital yokluğu olan olguların çoğu, CFTR mutasyon taşır; ancak kistik fibrozun klinik fenotipi olmabilir ¹⁸.

Herlyn-Werner-Wunderlich Sendromu

Herlyn-Werner-Wunderlich (HWW) sendromu uterus didelfis, hemivagina ve ipsilateral böbreğin yokluğu ile karakterize nadir görülen bir konjenital anomalidir. Uterus didelfis, ayrı iki uterus kavitesinin tanımlandığı simetrik bir anomalidir. Olguların %75'inde tam veya kısmi longitudinal vajinal septum ile ilişkilidir. Genellikle hematokolpos ve/veya hematometra ile birlikte renal agenezi ile başvurlar. Orta kulak kemik anomalilerine bağlı sağırılık eşlik edebilir ¹⁹.

Dış Genital Organ Anomalileri

Dış genital organların birincil anormal gelişimi bazen izole bir anomalidir; ancak daha sıklıkla alt karın duvarı veya perinedeki bölgesel bir gelişme kusurunun parçasıdır.

Prune Belly Sendromu

Prune Belly Sendromu (PBS), abdominal kaslarının olmaması

ve gevşek deri, üriner anormallikleri ve kriptorsidizm ile karakterize multisistemik bir hastalıktır. Çoğu olgu sporadiktir ve normal bir karyotipe sahiptir; hastaların %95'i erkektir. PBS'nin etiolojisi tartışmalıdır; ancak gelişimin erken döneminde üretral obstrüksiyonun neden olduğu, karın duvarı kaslarının dejenerasyonuna ve testis inişinin başarısız olmasına yol açan masif mesane distansiyonu ve üriner asitin sonucu olabilir. İdrarın mesaneden atılmasının bozulması, oligohidramnios, pulmonerhipoplazi ve "Potter" yüzüne yol açar. Hastalık spektrumu, bebek ölümlerinden minör böbrek tutulumu olan hastalara kadar değişkendir. Prognoz öncelikle üriner sistem anormalliklerinin derecesine bağlıdır; ancak çoklu sistem tutulumu morbiditeyi artırır ²⁰.

Perine Kusurları

Erken embriyolojik dönemde, gelişen gastrointestinal, genital ve idrar yolları ortak bir boşluk olan kloakta birleşir. Bu ortak gelişim özelliği nedeniyle anorektal malformasyonlar genital anormalliklerle ilişkili olabilir. Kızların perine gövdesinde veya girişinde anormal bir anal açıklık olabilir. Anorektal malformasyonları olan kızlarda Müllerian kanal anomalileri eşlik eder. Erkek çocuklarda, özellikle rekto-üretral fistül olduğunda, üretral ve/veya skrotal füzyon anomalileri olabilir. Penil ageneziye yol açan genital tüberkül yokluğu olan yenidoğanlarda, üretra genellikle anal kanala bağlanır. 13q kromozomunun distal delesyonu, anorektal malformasyon, hipospadias ve penoskrotal transpozisyon ile ilişkilidir ².

Kloaka Malformasyonları

Kloaka malformasyonları, gastrointestinal, genital ve ürolojik sistemlerin birleştiği ve perineyi tek bir orifis yoluyla terk ettiği nadir görülen konjenital anomalilerdir. Kloaka malformasyonları, kalıcı bir kloakadan, kloaka zarının ekstrofi, genital tüberküllerin kaynaşmamasına kadar değişen çeşitli belirtilere sahip olabilir. Hidronefroz, renal agenezi, renaldisplazi, at nalı böbrek gibi renal anomaliler yaygındır ve olguların yaklaşık %90'ına eşlik eder ²¹. Kızlarda en basit ve yaygın anomalî imperfore himen iken, konjenital veziko-vajinal, veziko-uterin fistüller; rekto-vestibüler fistül ve diğer kloakal anomaliler (ekstrofi veya disgenezi) görülebilir ²². Erkek kloaka malformasyonu olan olgularda hipospadias, bifid skrotum, kordi, penoskrotal transpozisyon, vajinal kanal artıkları ve tek açıklı orifis görülebilir ²³.

Kaudal Regresyon Sendromu

Kaudal regresyon sendromu (kaudal disgenezi sendromu), gastrointestinal, genitoüriner, iskelet ve sinir sistemlerinin çeşitli tutulumu ile vücudun kaudal yarısının gelişim bozukluğu ile karakterizedir. Diyabetik annelerin bebeklerinde prevalans oranı çok daha yüksektir. Genital kusurlar arasında hipospadias, kriptorsidizm ve penoskrotal transpozisyon görülebilir ²⁴.

Sirenomeli

Sirenomelia ("deniz kızı" sendromu), renal arterlerin altındaki abdominal aortun distal damarların ciddi konenital anomalileri sonucunda pelvik organların yokluğuna ve alt ekstremitelerin şiddetli hipoplazisine ve füzyonu ile karakterizedir. Etkilenen bebeklerde omurga ve iskelet sistemi, gastrointestinal ve genitoüriner malformasyonlar görülebilir. Sirenomeli hastalarında hem iç hem de dışgenital organların gelişimi kusurludur; ancak

gonadlar genellikle korunur çünkü gonadların vaskülizasyonunun kaynağı anormalliğin üzerindeki aorttadadır ²⁵.

Çıkar Çatışması: Yazarlar çıkar çatışması bildirmemişlerdir.

Hakem Değerlendirmesi: Dış bağımsız

Peer-review: Externally peer-reviewed.

Declaration of Interests: The authors declare that they have no competing interest.

Kaynaklar

1. Cox K, Bryce J, Jiang J, Rodie M, Sinnott R, Alkhwari M, et al. Novel associations in disorders of sex development: Findings from the I-DSD registry. *J Clin Endocrinol Metab.* 2014;99(2):348–55.
2. Hutson JM, Grover SR, O'Connell M, Pennell SD. Malformation syndromes associated with disorders of sex development. *Nat Rev Endocrinol.* 2014;10(8):476–87.
3. Low Y, Deshpande A V, Hutson JM, Murdoch Children's Research Institute Sex Study Group. Lethal comorbidity with genital anomaly in the infant. *J Pediatr Urol.* 2006;2(6):534–8.
4. Ahmed SF, Bashamboo A, Lucas-Herald A, McElreavey K. Understanding the genetic aetiology in patients with XY DSD. *Br Med Bull.* 2013;106(1):67–89.
5. Witchel SF, Lee PA. *Ambiguous genitalia.* In: Pediatric Endocrinology: Fourth Edition. 2014. p. 123–74.
6. Gravholt CH, Viuff MH, Brun S, Stochholm K, Andersen NH. Turner syndrome: mechanisms and management. *Nat Rev Endocrinol.* 2019 Oct;15(10):601–14.
7. Bonomi M, Rochira V, Pasquali D, Balercia G, Jannini EA, Ferlin A, et al. Klinefelter syndrome (KS): genetics, clinical phenotype and hypogonadism. *J Endocrinol Invest.* 2017 Feb;40(2):123–34.
8. Hebron KE, Hernandez ER, Yohe ME. The RASopathies: from pathogenesis to therapeutics. *DMM Dis Model Mech.* 2022 Feb;15(2).
9. Smith N, Quinton R. Kallmann syndrome. In: *British Medical Journal.* Treasure Island (FL); 2010. p. 0.
10. Nowaczyk MJM, Irons MB. Smith-Lemli-Opitz syndrome: Phenotype, natural history, and epidemiology. *Am J Med Genet Part C Semin Med Genet.* 2012 Nov;160 C(4):250–62.
11. Ullah A, Bibi F, Haider N, Shahid G, Abdullah, Mustajab T, et al. *Clinical and genetic characterization of congenital lipoid adrenal hyperplasia.* *Clin Dysmorphol.* 2020 Oct;29(4):173–6.
12. Li H, Zhao A, Xie M, Chen L, Wu H, Shen Y, et al. Antley-Bixler syndrome arising from compound heterozygotes in the P450 oxidoreductase gene: a case report. Vol. 10, *Translational Pediatrics.* 2021. p. 3309–18.
13. Zhang C, Mazzeu JF, Eisfeldt J, Grochowski CM, White J, Akdemir ZC, et al. Novel pathogenic genomic variants leading to autosomal dominant and recessive Robinow syndrome. *Am J Med Genet Part A.* 2021 Dec;185(12):3593–600.
14. Gerber JA, Sheth KR, Austin PF. Robinow syndrome: Genital analysis, genetic heterogeneity, and associated psychological impact. *Am J Med Genet Part A.* 2021 Dec;185(12):3601–5.
15. Zanetti Drumond V, Sousa Salgado L, Sousa Salgado C, Oliveira VADL, De Assis EM, Campos Ribeiro M, et al. The Prevalence of Clinical Features in Patients with Aarskog-Scott Syndrome and Assessment of Genotype-Phenotype Correlation: A Systematic Review. *Genet Res (Camb).* 2021;2021:6652957.
16. Picard JY, Josso N. Persistent Müllerian duct syndrome: An update. *Reprod Fertil Dev.* 2019 Jul;31(7):1240–5.
17. Ledig S, Wieacker P. Klinische und genetische Aspekte des Mayer-Rokitansky-Küster-Hauser Syndroms. *Medizinische Genet.* 2018;30(1):3–11.
18. Bieth E, Hamdi SM, Mieusset R. Genetics of the congenital absence of the vas deferens. *Hum Genet.* 2021 Jan;140(1):59–76.
19. Mittal R. Herlyn-Werner-Wunderlich Syndrome. *J Obstet Gynecol India.* 2016 Apr;66(2):128–30.
20. Pakkasjärvi N, Syvänen J, Tauriainen A, Hyvärinen A, Sankilampi U, Leinonen MK, et al. Prune belly syndrome in Finland – A population-based study on current epidemiology and hospital admissions. *J Pediatr Urol.* 2021 Oct;17(5):702.e1–702.e6.
21. Winkler NS, Kennedy AM, Woodward PJ. Cloacal malformation: Embryology, anatomy, and prenatal imaging features. In: *Journal of Ultrasound in Medicine.* Treasure Island (FL); 2012. p. 1843–55.
22. Acien P, Acien M. The presentation and management of complex female genital malformations. *Hum Reprod Update.* 2016;22(1):48–69.
23. Banu T, Chowdhury TK, Hoque M, Rahman MAM. Cloacal malformation variants in male. *Pediatr Surg Int.* 2013 Jul;29(7):677–82.
24. Al-Zaiem MM. Caudal Regression Syndrome and Penoscrotal Transposition. *Saudi Med J.* 2001 Jun;22(6):544–6.
25. Orioli IM, Amar E, Arteaga-Vazquez J, Bakker MK, Bianca S, Botto LD, et al. Sirenomelia: An epidemiologic study in a large dataset from the International Clearinghouse of Birth Defects Surveillance and Research, and literature review. *Am J Med Genet Part C Semin Med Genet.* 2011 Nov;157(4):358–73.

BÖLÜM 12

CİNSEL GELİŞİM BOZUKLUKLARINDA CERRAHİ ZAMANLAMA VE TEDAVİ

Yunus SÖYLET
Ali SEZER
Ali Ekber HAKALMAZ

Cinsel Gelişim Bozukluklarında Cerrahi Zamanlama ve Tedavi

Surgical Timing and Treatment of Disorders of Sexual Development

BÖLÜM HAKKINDA

Cinsiyet gelişim bozuklukları değerlendirilirken nadir olmaları, tanı ve tedavilerinde medikal sorunların yanı sıra ağır psikososyal sorunlara yol açmaları nedeniyle multidisipliner bir çalışma gerektirir. Çocuk cerrahisi veya çocuk ürolojisi uzmanları bu multidisipliner konseyin bir parçası olarak tanı ve tedaviye karar verme sürecinde yer alır ve çeşitli girişimler gerçekleştirirler. Bu girişimler; gonad biopsi, peksi ve eksizyonları, anomali sonucu ortaya çıkan farklı anatomik yapının genital endoskopisi ile ayrıntılandırılması, karın içi cinsiyet organlarının laparotomi veya günümüzde yaygın olarak laparoskopisi ile detaylı gözlemi, biyopsisi ve eksizyonu, virilizan veya feminizan genitoplastiler ve jinekomasti cerrahisi gibi geniş bir spektrumu kapsar. Cerrahi rekonstrüksiyonlarda zamanlama konusu halen tartışmalıdır. Erken cerrahinin avantajlarını savunanlar olduğu kadar, cerrahi kararının reşit kişilerce verilmesinin doğru olduğu tezini savunan bir kısım cerrahlar, yetişkin hastalar ve hasta grupları da mevcuttur. Cinsiyet gelişim bozukluğu olan bireylerin kromozom, gonad morfolojisi ve genital anatomi bilgileri ile "sistematisasyonu" ayırıcı tanı ve cerrahi planlama için yol gösterir. Cerrahi girişimlerin kozmetik sonuçları dikkate alınmalı; ancak asıl emek, erken ve geç fonksiyonel sonuçlara, hastanın yaşam kalitesine yöneltilmelidir.

Anahtar kelimeler: Cinsel gelişim bozuklukları, feminizan genitoplasti, virilizan genitoplasti

ABOUT the CHAPTER

Disorders of sexual development are require a multidisciplinary approach in their diagnosis and treatment because they can cause serious psychosocial problems as well as medical problems. As part of this multidisciplinary approach, pediatric urology specialists play a role in the diagnosis and treatment decision-making process and carry out various interventions. These procedures cover a wide spectrum such as gonad biopsy, pexy and excisions, detailing of different anatomical structures with genital endoscopy, observation, biopsy and excision of intra-abdominal organs by laparotomy or nowadays commonly laparoscopy, virilizing or feminizing genitoplasty and gynecomastia surgery. The issue of timing of surgical reconstructions is still controversial. As well as those who defend the advantages of early surgery, there are also some surgeons, adult patients and patient advocacy groups who argue that it is correct to postpone the surgical decision until legal age. The "systematization" of individuals with disorders of sex development, with information on chromosome, gonad morphology and genital anatomy, provides guidance for differential diagnosis and surgical planning. Cosmetic results of surgical interventions should be taken into account, but main effort should be directed to early and late functional results and patient's quality of life.

Keywords: Disorders of sexual development, feminizing genitoplasty, virilizing genitoplasty

Giriş

Belirsiz genitalya ve cinsiyet gelişim kusurları çocuk ürolojisi ve çocuk cerrahisi uzmanlarının karşılaştığı en karmaşık durumlardandır. Daha önce "İnterseks Bozuklukları" olarak adlandırılan bu durumlar 2005'deki Chicago Uluslararası İnterseks Konsensüs Konferansında "Disorders of Sex Development (DSD)-Cinsiyet Gelişim Bozuklukları (CGB)" olarak yeniden adlandırılmıştır. Kromozomal, gonadal veya anatomik cinsiyet gelişiminin normalden farklı olduğu konjenital durumlar olarak tanımlanan CGB, "interseks" kapsamını genişletmiştir. Kromozom anomalisi içermeyen ancak



Yunus Söylet¹

Ali Sezer²

Ali Ekber Hakalmaz³

¹Istanbul Üniversitesi-Cerrahpaşa, Cerrahpaşa Tıp Fakültesi, Çocuk Cerrahisi Ana Bilim Dalı, Çocuk Ürolojisi Bilim Dalı, İstanbul, Türkiye

²Konya Şehir Hastanesi, Çocuk Ürolojisi Kliniği, Konya, Türkiye

³Istanbul Üniversitesi-Cerrahpaşa, Cerrahpaşa Tıp Fakültesi, Çocuk Cerrahisi Ana Bilim Dalı, İstanbul, Türkiye

E-posta: yunus.soylet@iuc.edu.tr
ali.hakalmaz@iuc.edu.tr

Bu bölümü alıntıla / Cite this chapter as:

Söylet Y, Sezer A, Hakalmaz AE. Cinsel gelişim bozukluklarında cerrahi zamanlama ve tedavi. Evliyaoğlu SQ, Bingöl Çağlayan RH, Söylet Y. ed. *Cinsiyet Gelişim Bozuklukları* içinde. İstanbul: İÜC Yayınevi; 2024. 2024, 93-103.



CC BY 4.0: Telif hakkı yazarlardadır. Bu kitabın içeriği Creative Commons Atıf 4.0 Uluslararası lisans altında lisanslanmıştır.

cinsiyet karmaşası oluşturan Müller kanalı patolojileri ve kloaka ekstrofisi gibi bozukluklar da CGB içerisine dahil edilmiştir. Yeni terminoloji ile "interseks" in yanısıra "psödohermafroditizm" veya "hermafroditizm" gibi hastalar tarafından incitici ve aşağılayıcı kabul edilen terimler de terkedilmiştir^{1,2}. Cinsiyet farklılıkları konusunda ilk Alman interdisipliner konsensüs yayınındaki giriş cümlesinde "Diversity/differences/disorders of sexual development (DSD)" yazılı olması, "disorders; hastalık, bozukluk, kusur" tanımı yerine "çeşitlilik" veya "farklılık" denilebileceğine işaret etmektedir. Bu tanımlama değişikliği önerisi konsensüs grubundaki akademik olmayan katılımcıların isteği olmuştur³. Başka gruplar da artık "disorders" kelimesini kullanmamaktadır⁴.

Cinsiyet gelişim bozuklukları; nispeten nadir olmaları, tanı ve tedavilerinin çeşitli zorluklar içermesi, sadece medikal sorunlar değil bazı hastalarda ağır psikososyal sorunlara yol açmaları nedeniyle çocuk onkolojisinde olduğu gibi multidisipliner bir çalışma gerektirir. Bu konuda yeterli bilgi ve tecrübeye sahip çocuk endokrinolojisi, çocuk ürolojisi, çocuk psikiyatrisi, çocuk radyolojisi, çocuk genetik uzmanı, gerekli olduğunda tıbbi etik ve adli tıp uzmanlarının bulunduğu merkezlerde tanı ve tedavileri planlanmalıdır. Çocuk cerrahisi veya çocuk ürolojisi uzmanları bu multidisipliner konseyin bir parçası olarak tanı ve tedaviye karar verme sürecinde yer alır ve çeşitli girişimler gerçekleştirirler. Bu girişimler; gonad biopsi, peksi ve eksizyonları, anomali sonucu ortaya çıkan farklı anatomik yapının genetal endoskopisi ile ayrıntılandırılması, karın içi cinsiyet organlarının laparotomi veya günümüzde yaygın olarak laparoskopi ile detaylı gözlemi, biopsisi ve eksizyonu, virilizan veya feminizan genitoplastiler ve jinekomasti cerrahisi gibi geniş bir spektrumu kapsar.

Cerrahi girişimlerin kozmetik sonuçları dikkate alınmalı, ancak asıl emek erken ve geç fonksiyonel sonuçlara, hastanın yaşam kalitesine yönelmelidir. Psikososyal gelişim için gerekli olan cinsel kimlik, cinsel rol ve cinsel yönelim gibi ana komponentlerin hiçbirisi, açık ve net tanı yöntemleri ile tam olarak belirlenememektedir. Bundan dolayı dış genetal anatomiyi tümüyle değiştiren ameliyatlara veya gonadların alınması işlemleri, uzun dönem için risk taşımaya devam etmektedir. Toplumsal ve ailevi dinamiklerin tamamen dışlanması da CGB'nin cerrahi tedavisinde mümkün görünmemektedir^{5,6}.

Cinsiyet gelişim bozuklukları prenatal, neonatal ve geç dönemde karşımıza çıkabilirler. Prenatal dönemde kromozom analizi ve ultrason (USG) bulguları ile tanı konabilir. Yenidoğan döneminde genellikle belirsiz genitalyaya nedeniyle CGB'den şüphelenilir. Çocukluk çağında bilateral inguinal herni, inmemiş testis, adölesan çağda erken veya geç puberte, amenore, atipik sekonder seks karakterleri, yetişkinlerde infertilite gibi nedenlerle tanı alır. Ailevi ve çevresel nedenlerle geç gelen hastalar, bu kitabın çeşitli bölümlerinde görüleceği gibi, bilhassa psikososyal açıdan zorlu problemleri beraberlerinde getirirler. Başta sonuncu grup olmak üzere tüm CGB hastalarında etik ve hukuki boyutlar da dikkate alınarak cerrahi tedavi planlanmalıdır.

Cerrahi rekonstrüksiyonlarda zamanlama konusu halen tartışmalıdır. Erken cerrahinin avantajlarını savunanlar olduğu kadar, cerrahi kararının reşit kişilerce verilmesinin doğru olduğu tezini savunan bir kısım cerrahlar, yetişkin hastalar ve

hasta grupları da mevcuttur^{7,8,9}. Zıt görüşlere bir örnek de İngiliz Konsensus Grubunun erken genitoplasti kararının aile tarafından verilebileceği fikrine¹⁰ karşın, Alman Konsensus Grubunun kararın ancak yetişkin yaşa gelmiş hastanın hakkı olduğunu kabul etmesidir³.

Tanı amaçlı cerrahi işlemlerin yanısıra karmaşık anatomiye sahip bu hastalarda; ürolojik problemleri gidermek, gonad kanserini önlemek, cinsel aidiyet sorunlarını azaltmak için uyumsuz puberte gelişimlerini engellemek, cinsel fonksiyonları ve fertilitiyi sağlamak, uterus ve vajina kavimleri içinde sıvı birikimini engellemek amacı ile çeşitli girişimler yapılır. Komplet androjen duyarlılık sendromu (CAIS) hastalarında gonadlara konzervatif yaklaşım, ürogenital sinüs (UGS) cerrahisi yapılanlarda çocukluk çağında vajina dilatasyonlarından kaçınma, asemptomatik Müller kanalı yapılarının gerekmedikçe çıkarılmaması ve biyopsi ile tanısı kesinleşmiş streak gonadların çıkarılması genel kabul gören prensiplerdir^{11,12}.

Cinsiyet gelişim bozukluğu olan bireylerin kromozom, gonad morfolojisi ve genetal anatomi bilgileri ile "sistematisasyonu" ayırıcı tanı ve cerrahi planlama için yol gösterir¹³.

Fizik Muayenede Cerrahin Rolü

Cerrahin CGB'deki rolü günlük poliklinik muayeneleri esnasında sık gördüğü fıtık, inmemiş testis ve hipospadiyas gibi olgulardaki fizik muayene esnasında başlar. Her gonad ve fallus muayenesi CGB'nin akılda tutulmasını gerektirir. Hastayı değerlendiren hekim, izole distal hipospadiyas veya tek taraflı inmemiş testis gibi minör patolojileri, gerçek belirsiz genitalyadan ayırt edebilmelidir.

Bifid skrotum - proksimal hipospadiyas, inmemiş testis - hipospadiyas birlikteliği, bilateral inmemiş testis, gonadı palpe edilemeyen ancak klitorisin hipertrofik olduğu dişi görünüm, perinede tek açıklık olması ve belirsiz genitalyaya durumları CGB düşündürülen yenidoğan muayene bulgularıdır (Tablo-1)¹⁴.

Tablo 1. Cinsiyet gelişim bozukluklarının yenidoğandaki olası genetal muayene bulguları

Erkek Görünüm

Bifid skrotum ve proksimal hipospadiyas

Inmemiş testis/ler ve hipospadiyas

Bilateral non-palpabl testis

Dişi Görünüm

Klitoral hipertrofi ve non-palpabl gonadlar

Perinede tek açıklık

Belirsiz genitalyaya

Genetal bölgede pigmentasyon artışı, hipospadiyas/UGS (tek açıklık, mea seviyesi, himen varlığı, labioskrotal kıvrımlar ve füzyon anomalileri, asimetri) değerlendirilir. Labium kıvrımları nazıkçe çekilip açılarak UGS'ye bakılır. Himen görülür ise distal vajinanın gelişmiş olduğu anlaşılır. Fallus palpasyonla erektil doku (korporal cisimler) açısından değerlendirilir, boyu gerilmiş haldeyken dorsal yüzde pubik bölgeden glansın ucuna kadar ölçülür ve ortalama normal değerler ile karşılaştırılır. Penis çevre ölçümü ile gergin penis ölçümünün puberte öncesi dönemde paralel seyrettiği bildirilmektedir^{6,15,16}.

Cinsiyet Gelişim Bozuklukları

Palpabl gonad varlığı ya da yokluğu kritik bir bulgudur. Ele gelen gonad var ise yüksek olasılıkla testistir ve 46,XX CGB'den büyük oranda uzaklaşılabilir. Nadiren ovotestiküler gonad inguinal kanalda palpe edilebilir. Gonadda asimetri ve daha sonra USG ile bu durum daha belirgin olarak ortaya konabilir. Kaefer ve arkadaşlarının yaptıkları çalışmaya göre inmemiş testis ve hipospadiyas birlikteliğinde CGB bulunma olasılığını %30 (gonad palpabl ise %15, palpabl değil ise %50) olarak bildirilmiştir. Posterior yerleşimli meya varlığında, anterior yerleşimli meaya göre CGB birlikteliğinin daha sık olduğu belirtilmiştir (%65 ve %5-8) ^{2,17}.

Fizik muayenede onam alınarak ve mahremiyete özen gösterilerek medikal fotoğraflama yapılabilir ¹⁸.

Rektal muayenede uterus anterior orta hatta kord benzeri yapı olarak hissedilebilir. Ancak esas değerlendirme, over ve Fallop tüplerini de dikkate alarak USG ile yapılmalıdır.

Anogenital mesafe ölçümü yapılan çalışmalarda sıçan ve insanlarda fetal androjen maruziyeti; testis hacmi, penis boyutu, sperm sayısı açısından anlamlı düzeyde ilişkili bulunmuştur. Bu skorlama klinik önemi henüz net olarak ortaya konmadığından yaygın olarak kullanılmamaktadır ¹⁹.

Bazen önceden hiç tanı almamış, şüphe edilmemiş çocuklarda rutin ameliyatlarda esnasında kafa karıştırıcı durumlarla karşılaşılabilir. Özellikle CAIS ve AMH (Anti-müller Hormon) sentez / AMH reseptör bozukluklarında, inguinal herni veya inmemiş testis nedeniyle yapılan ameliyatlarda esnasında, fitik kesesinde ilkinde kız çocuğunda testis, ikincisinde primitif uterus ve Fallop tüplerini görülebilir ve ilk tanı bu şekilde konulabilir. Transvers testiküler ektopi de bu duruma eşlik edebilir. Komplet androjen duyarısızlık sendromu olgularında sadece distal vajina gelişmiş olabileceğinden (AMH salınımı normal) ameliyat bitiminde bu yapının normalden kısa ve dar olduğuna bakılabilir ^{20,21,22,23}.

Şüphelenilen hastalarda aile anamnezini derinleştirmek, annenin prenatal dönemde maruz kalmış olabileceği faktörleri (steroid, hormon, tümör gibi) detaylı olarak sorgulamak gerekir.

Tecrübeli bir çocuk cerrahı veya çocuk üroloğu tarafından yapılan ilk muayene sonrası görüntüleme tekniklerinin yardımıyla internal genital anatominin yanısıra üriner sistem de incelenmelidir ²⁴.

Multidisipliner Karar Aşaması

Bu durumlardan birini saptadıktan sonra yapılacak ilk adım hastayı multidisipliner çalışan yenidoğan, çocuk endokrinoloji ve çocuk ürolojisi uzmanlarını barındıran CGB konusunda uzmanlaşmış merkezlere sevk etmek olmalıdır. Cerrahi öncesi çocuk endokrinoloji ekibince karyotip, biyokimyasal ve sitogenetik testler yapıldıktan sonra multidisipliner konseyde tartışılır. Bu multidisipliner takımın başka merkezlerle ilişki içinde olması ve liderliği çocuk endokrinoloğunun yapması önerilmektedir ¹⁰.

Kesin tanı konulduktan sonra, aile ile cinsiyet tayini konusunda kapsamlı, samimi, açık ve profesyonel bir tartışma yapılmalıdır. Anatomik yapılar ve normalden sapmalar çizimlerle izah edilmelidir. Normal cinsel işlev, ürolojik problemler, fertilitate, gonadal malignite riski ile ilgili sorunlar ele alınmalıdır. Ebeveynlere, CGB'lerin çoğu için cinsiyet tayininin uzun dönem psikososyal sonuçlarına ilişkin

kaliteli ve güvenilir verilerin henüz yeterli olmadığı anlatılmalıdır. Ebeveynlerin karar verme sürecine katılımı çok önemlidir.

Cinsiyet gelişim bozuklukları olan hasta grupları çok geniş bir klinik spektrum ve yaşlarda karşımıza çıkarlar.

46,XX virilize dişilerde cinsiyet tayini genellikle dişi cinsiyet ile uyumludur ¹.

46,XY CGB'lerde hafif virilize erkeklerde ise durum daha karmaşık ve çok sayıda etkili faktör bulunmaktadır. Cohen-Kettenis ve arkadaşlarına göre erişkin dönemdeki cinsel kimlikte en önemli belirleyici faktör kişiye atanan cinsel kimliktir ²⁵. Konseyde öncelikle buna yoğunlaşılır.

Cerrahi sonrası istenmeyen, uyumsuz sonuçların ortaya çıkabilmesi nedeniyle aciliyeti olmayan cerrahi girişimlerin kişilerin onam verebilecekleri yaşa kadar ertelenmesi düşüncesini gündeme getirmiştir. 2017 yılında Avrupa Konseyi Parlamenterler Meclisi 'İnterseks bireylere karşı insan haklarının geliştirilmesi ve ayrımcılığın ortadan kaldırılması' adı altında bir karar yayınlamıştır. Kararda özetle; çocukların fiziksel bütünlük ve bedensel özerklik haklarının etkin bir şekilde korunması ve CGB'li kişilerin tıbbi olarak gereksiz cinsiyeti 'normalleştirme', bilgilendirilmiş onamları olmadan uygulanan cerrahi, sterilizasyon ve diğer tedavilerin yasaklanması ve ek olarak, çocuğun yaşamının doğrudan risk altında olduğu durumlar dışında, gonadları, cinsel organları veya iç cinsel organları dahil olmak üzere çocuğun cinsiyet özelliklerini değiştirmeyi amaçlayan herhangi bir tedavinin, çocuğun kendi kaderini tayin hakkı, özgür ve bilgilendirilmiş onam ilkesine dayalı olarak, karara katılabildiği tarihe kadar ertelenmesinin sağlanması gerektiği belirtilmiştir ²⁶. Bu yaklaşım mantıklı görünse de kültürel ve toplumsal normlar nedeniyle uygulanması oldukça güçtür.

Cinsiyet gelişim bozukluğu olan hastaların bir kısmı puberte döneminde primer amenore, yetersiz veya gecikmiş puberte, kız çocuğunda virilizasyon başlaması, kız çocuğunda kasık fitiği, erkek çocuğunda jinekomasti, siklik hematüri gelişimi gibi belirti ve bulgularla karşımıza çıkar. Geç tanınan olgularda psikososyal, etik ve hukuki sorunların çözümü çok emek ve ortak akıl gerektirir.

Hastanın sosyal ve arkadaşlık ilişkileri kurabilmesi, durumu kabullenebilmesi için gerekli eğitim ve psikolojik destek sağlanmalıdır. Hasta ve ebeveynlerin tamamen bilgilendirilip aydınlatılması, haklarına saygı göstererek onamlarının alınması, cerrahın bilgi ve tecrübesiyle harmanlanarak ortak karar verilmesi günümüzde en uygun yöntem olarak kabul edilmektedir. Sonuç olarak belirsiz genitelyalı bir birey ile karşılaşıldığında karar verirken üreme potansiyeli, cinsel fonksiyon kapasitesi, cerrahiye uygun genital yapı, cinsiyet ile uyumlu dış görünüm, stabil bir cinsel yönelim, psikososyal iyilik hali cinsiyet tayini sırasında mutlaka akılda bulundurulmalıdır ²⁷.

Hastaları ve aileleri en çok hırpalayan konulardan birisi de postoperatif dönemdeki tekrarlayan genital muayeneler ve özellikle konjenital adrenal hiperplazi (CAH) hastalarında uygulanan vajinal dilatasyonlardır. En çok rahatlatan da rekonstrüksiyonu uygulayan tecrübeli cerrah, tanı konmasında önemli rol oynayan endokrinolog ve onlara psikososyal destek sağlayan psikiyatristlerce muayene ve takiplerinin bir aile ortamında yapılmasıdır. Hasta ve ailesi ile tanışmamış olan değişik hekimlerce dosya üzerinden yapılan

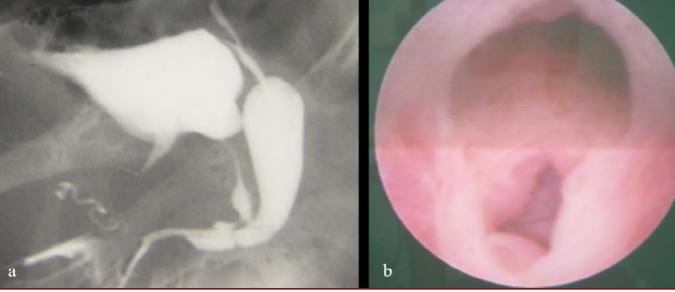
takiplerden mümkün olduğunca kaçınmak gerekir ⁶.

Birçok yayında vurgulandığı gibi tanı ve tedavisinde sayısız zorluklar olan CGB'li hastaların her birinin, interdisipliner bir ekip tarafından, yaşamları boyunca "holistik" bir anlayışla tedavi edilmeleri gereklidir ^{28,29}. Türk Dil Kurumuna (TDK) göre "holistik" kelimesi, "doğal dengeleri gözetilen bir yaşam ve tedavi tarzı" anlamına gelir. Diğer bir anlamı da "sonuçta ortaya çıkan bütünün, parçalardan fazla olması" dır ki, ortak akılla çalışan interdisipliner bir ekibin potansiyel gücüne işaret eder.

Genital Endoskopi (Genitoskopi / Sisto-Kolposkopi)

Genitografi ile elde edilen anatomi bilgileri rekonstrüksiyon ameliyatları öncesinde genital endoskopi ile detaylandırılır. Günümüzde endoskopi, çocuklar için can sıkıcı genitografinin (Resim-1.a) yerini almıştır. Ürogenital sinüsün boyutları, üretranın ve vajinanın açılım uzaklıkları, uzunlukları ölçülüp internal sfinkterin ve mesanenin endoskopik incelemesi yapılır (Resim-1.b). Vajina değerlendirilmesinde uterus serviksi incelenir, duplex sistem varlığı araştırılır. Ameliyata başlamadan önce cerrahi girişim esnasında yol gösterici kateterler yerleştirilir.

Resim 1. a) Kontrastlı genitografi. Bu görüntüleme yönteminde ortak kanal, üretra ve vajen uzunluğu belirlenebilir. b) Genital endoskopi. Ortak kanal orifisinden yapılan endoskopide üretra ve vajenin birleştiği alan görüntülenmekte (Üstteki açıklık üretra, alttaki açıklık vajen).



Cerrahi Zamanlama

Cinsiyet gelişim bozukluğu olan hastalarda cinsiyet atamanın yanısıra cerrahi zamanlama konusu da tartışmalıdır ³⁰.

Kız olarak yetiştirilmeye karar verilmiş cinsiyet kromozomu CGB'lerin rekonstrüktif definitif cerrahisi ile 46XY CGB'li hastaların bir kısmında, gonadektominin (orşiyektomi) ne zaman yapılacağı konusu halen netlik kazanmamıştır. Hastaların kendilerinin karar vereceği yaşa kadar bekleyip, eksizyon ve rekonstrüksiyon cerrahilerini puberte sonrasına bırakılması görüşü giderek daha çok taraftar kazanmaktadır. Bazı otörlerin bekleme nedeni, puberteki androjenlerin periferik aromatisasyonu ile doğal meme gelişimine izin vermektir. Hastanın kendi kararını vermesi tercih edilirse, bir GnRH (Gonadotropin releasing hormon) analogu ile puberte virilizasyonu bir müddet bloke edilebilir ¹².

Rekonstrüktif feminizan cerrahi yapılan CAH'lı 45 olguluk bir seride komplikasyon oranlarının düşük ve kozmetik sonuçların tatminkâr olduğu bildirilmiştir. Ancak bu çalışma, yetişkin döneme ait verileri içermemektedir ³¹. Rekonstrüktif feminizan cerrahi ile ilgili olarak, 60 hasta ve ailelerinin katıldığı bir başka

çalışmada, tercihler daha çok süt çocuğu ve erken çocukluk çağında cerrahi yapılması yönünde olmuştur. Ancak CGB ile ilgili yayınların birçoğunda olduğu gibi bu çalışmada da sayıların sağlıklı bir istatistik değerlendirmesi için yetersiz olduğu yazarlarca belirtilmektedir ³².

En doğrusu tıbbın diğer alanlarında olduğu gibi CGB hastalarında kişiye özel kararlar verilmesidir. Disiplinler arası çalışma zorunluluğu da en çok bu sebeptendir. Problem sadece bir cinsel kimlik ataması değildir. Hastalara konforlu bir yaşam sunmak, cinsiyet memnuniyetsizliğini engellemek asıl problemlerdir. Aile dinamikleri ve sosyal çevre de kromozom yapısı, hormon düzeyleri ve beyin gelişimi ile birlikte düşünülmelidir. Cinsiyet gelişim bozukluğu olmayan hastalardaki cerrahi yaş tercihlerinin nedenleri, CGB'li hastaların büyük kısmında gerekli olan feminizan genitoplasti ve hipospadyas tedavilerinde de dikkate alınmalıdır. Üç - dokuz ay arasında yapılan cerrahilerin, hastalar henüz hareketlenmedikleri için bakım ve iyileşme avantajları vardır. Seanslı ameliyatlara erken başlamak ayrıca çocuk psikolojisi açısından riskli yaşlara gelmeden tedaviyi bitirme imkânı sağlar. Bu hastaların inmemiş testis problemlerinde de mümkünse 6-18 aylar arasında orşiyopeksi yapılmalıdır.

Erken müdahale yanlıları gonad girişimleri için özellikle riskli gruplarda germ hücreli karsinom (GCC) ihtimalini dikkate almaktadırlar. Morfolojik olarak net streak gonadlar, biyopsi ile kanıtlanmış gonadal disgenezi ve Y kromozomu taşıyan, aşağıdaki bölümlerde daha detaylı bahsedilen CGB hastalarında eksizyonel erken gonad cerrahisi uygulanmalıdır.

Gonad Cerrahisi

Cinsiyet gelişim bozukluklarının bir kısmında gonad biyopsisi tanı amaçlı olarak yapılır. Burada iki temel amaç vardır: Testis yapısında gözle veya laparoskopide görülen atipik durumları (ovotestis şüphesi gibi) açıklığa kavuşturmak ya da gonad yapısının ötesinde CGB'li hastaların epeyce bir kısmında tedavi planı yapmak için elzem olan germ hücreli tümör riskini belirlemektir.

Disgenetik gonadlar, fetal hayatın başlangıcında genlerin etkisinde bi-potansiyel gonaddan sekse özel gonada dönüşürken, değişik derecelerde ortaya çıkan gelişim kusurları nedeniyle oluşurlar ³³.

Komplet gonadal disgenezite (CGD) gonadın destek, hormon salınımı ve fertilite hücrelerine ait düzenli yerleşim tamamen bozuktur. Parsiyel gonadal disgenezide (PGD) ise normal yapı kısmen korunur. Disgenezi farklı derecelerde etkilenmiş tek veya her iki gonadda görülebilir ³⁴.

Germ hücre karsinom gonadda germ hücreleri varlığında oluşur. Dolayısıyla sadece Sertoli hücrelerinden oluşan gonadlarda ve streak gonadlarda GCC oluşmaz ³⁵.

Morfolojik olarak elle, çıplak gözle veya laparoskopide anormal renk, şekil, boyut ve kıvamda olurlar. Wolf ve Müller kanalı yapıları birlikte olabilir ³³.

Makroskopik olarak atipik yapıda; sarımtırak, kahverengi, pembe renkli, testis ya da over gibi sferik yapısı olmayan, daha yassı, yüzey düzensizlikleri gösteren, Müller yapıları ile birlikte olabilen gonadların disgenetik olmaları ("streak-like gonad") muhtemeldir. Biyopsi incelemesi sonrası bunların bir kısmının

destek ve germ hücresi içermeyen, GCC riski taşımayan, sadece fibröz dokudan ibaret "streak gonad" oldukları kesinleşir. Burada önemli olan içinde hiç germ dokusu ihtiva etmeyen (histolojik ve immunohistokimyasal olarak) streak gonad ile makroskopik olarak streak-like ancak histolojik olarak germ hücresi olan disgenetik gonadların ayırımıdır. Germ hücreli karsinom riski, eksizyon endikasyonu ve zamanlaması açısından bu ayırım önemlidir. Makroskopik olarak bu ayırımı tam yapmak mümkün değildir. Bilateral olgularda iki testisteki disgenezinin farklı olabileceği de dikkate alınmalıdır. Disgenetik testislerde hücrelerin mimarisi bozulur ve düzensiz yerleşirler. İmmunohistokimyasal belirteçler (TSPY ve OCT3/4 gibi) kullanılmazsa testis dokusundaki dağınık germ hücreleri tanınmayabilirler ve tümör riski yanlış değerlendirilebilir ^{36,37}.

Gonad biyopsisinin nasıl yapılacağı da önemli bir teknik detaydır. Özellikle heterojen yapıdaki ve demarkasyon hattı net olmayan gonadlarda biyopsi longitudinal olarak kama şeklinde yapılmalıdır. Böylece her iki kutup ve merkez değerlendirmesi yapılmış olur. Makroskopik olarak heterojen morfolojiye sahip gonadlarda değişik bölgelerden yapmak gerekir. Monopolar koter histopatolojik incelemeyi zorlaştırdığı için kullanılmamalıdır. Polar yerleşimli ovotestislerde testis dokusu dikkatlice over bölümünden ayrılarak çikartılabilir. Ancak bu kalan gonadın yakın takibi zorunludur ^{38,39}.

Düzenli yapıdaki disgenezi şüpheli bir gonaddan alınan 3x3x2 mm'lik tek eksizyonel biyopsi deneyimli patoloji ekibi için yeterlidir. Gonad yüzeyinde homojen dağılmış sarı-kahverengi parlak düzensizlikler varsa, tunica albuginea' da ektopik seminifer tubuli'lerin olma ihtimali yüksek olduğu için bu bölümlerden alınan biyopside tunica albuginea' nın da testis dokusu ile birlikte lokal eksizyonu gerekir. Sonrasına bu açıklık dikkatlice kapatılmalı ve testis doku kayıplarına izin verilmemelidir. Heterojen yapıdaki gonadlarda ovotestiküler CGB tanısını doğru koyabilmek için yukarıda da belirtildiği şekilde longitudinal kama veya demarkasyon hattı varsa iki kutuptan biyopsi yapılır ³³.

Şüphesiz çocuk cerrahisindeki en şaşırtıcı durumlardan birisi, fenotip olarak erkek bir çocukta inguinal herni veya inmemiş testis gibi genç cerrahların çokca yaptıkları rutin bir ameliyatta, Persistan Müller Kanalı Sendromu (PMDS) nedeniyle testis/ler yapışık uterus ve Fallop tüplerinin bulunmasıdır. Bir başka sürpriz de inguinal herni nedeniyle ameliyat edilen bir kız çocuğunda testisle karşılaşmaktır. Bu durumla 46,XY CGB'li ve androjen reseptör yetersizliği olan (çoğunlukla CAIS, komplet yetersizlik) hastalarda karşılaşılır. İki durumda da tedavinin devamını planlamak için gonad biyopsileri yapmak uygun olur ³⁶.

WHO'nun 2016 patolojik sınıflamasına göre testis tümörleri, GCNIS (Germ-cell neoplasia in situ-prekürsör lezyonlar)'den oluşan ve GCNIS ile ilişkili olmayan tümörler olarak ayrılmıştır ⁴⁰.

Genetik incelemelerinde yüksek tümör riski olduğu anlaşılan hastalarda, karsinoma in situ (GCNIS) ve neoplastik oluşumları (Gonadoblastom, Disgerminom) araştırmak ve gerekirse gonadı erken çıkarmak gerekir. Noninvazif tarama / tanı yöntemleri (Alfa fetoprotein ve HCG) sınırlı sayıda tümör subgruplarında etkin olduğu için gonad doku örnekleme gereksinimi vardır ³³.

Biyopsi girişimlerden önce değerlendirmemiz gereken hususlar şunlar olmalıdır:

1. Hasta karsinom açısından yüksek risk grubunda mı?
2. Hastanın yaşı?
3. Gonadın lokalizasyonu?
4. Gonad fonksiyonel mi?

Germ hücreli tümör (gonadoblastom ve disgerminom) açısından riskin belirlenmesinde, genetik tanı ve yaş iki önemli kriterdir. Y kromozomunu veya Y kromozomunun gonadoblastom lokusunu bulduran transloke olmuş bir parçasını içeren gonadlarda gonadoblastom gelişme riski yüksektir. Oram ve arkadaşlarının araştırmalarında Y kromozomundaki testis-spesifik proteinin (TSPY) tümör gelişiminde anahtar rol oynadığı saptanmıştır ^{41,42,43}.

İnmemiş disgenetik testisler ve streak gonadlar en yüksek tümör potansiyeline sahiptir. Gonadoblastomların düşük malinite potansiyeline karşın disgerminomlarda bu potansiyel yüksektir ve gonadoblastomların ilerleyen yaşla birlikte %20-25 oranında disgerminomadönüşümü bildirilmektedir. İlerleyen yaşla tümör gelişme ihtimalinin arttığı da gösterilmiştir ^{33,44}.

Tümör riski özellikle 46 XY gonadal disgenezi olgularında fazladır. 46,XY'li hastalar içinde gonadal disgenezi olanlar, androjen sentezi veya bağlanması sorun olan diğer 46,XY gruplarına göre daha yüksek tümör riskine sahiptir. Komplet gonadal disgenetik 46,XY CGB tiplerinden olan Swyer sendromunda %30-50 gibi yüksek oranlarda tümör görülme riski vardır ³⁵. Zielinska ve arkadaşları ise Swyer sendromlu 8 hastanın 6'sında (%75) tümör saptamıştır (5 gonadoblastom, 2 gonadoblastom+disgerminom, 1 disgerminom) ⁴⁵. Gonad disgenezi ve displazilerine sık rastlanan 45,X0 / 46,XY grubunda malinite riski 3. dekatta % 50-70'e, 4. dekatta %80'e ulaşmaktadır. Bu hastalarda da erken profilaktik gonadektomi önerilmektedir ^{46,47,48}.

Y kromozomu taşıyan hasta gruplarından birisi olan parsiyel androjen duyarısızlık sendromlu (PAIS) hastalarda androjen etkinin derecesine göre testisler inmemiş olabilir. Bu hastalarda tümör riskinin CGB olmayan inmemiş testislere göre daha fazla olmadığı görüşünün ¹² yanı sıra bazı çalışmalar bu riskin %15 olduğunu bildirmektedir ^{7,36}. Y kromozom translokasyonu olan Turner sendromlu kız çocuklarında gonadlarda germ hücre tümör riski yüksek olduğundan erken profilaktik gonadektomi gerekir ^{49,50}.

En düşük risk ovotestislerde ve CAIS hastalarındadır. Güncel bir çalışmada erken tanı konulan ve SRY (-) olan 16 adet 46,XX testiküler/ovotestiküler CGB'li hasta grubunda, minipubertede GnRH analogu ile gonadotropik aksın blokajı sonucunda virilizasyon önlenerek gecikmiş cerrahi ile hastaların çoğunda yeterli gonad dokusu korumak mümkün olmuştur ⁴⁰. Ovotestiküler CGB hastalarında laparoskopik görünüm tek başına yetersizdir. Mutlaka tekniğine uygun biyopsilerle son kararı vermek gerekir ⁵¹.

Erken gonadektomi CAIS'li hastalarda önerilmemektedir. Bu olgularda testislerin geç puberteye kadar meme gelişimini de dikkate alarak korunmaları genel kabul görmektedir ^{33,52,53}.

Cinsiyet gelişim bozukluğu olan hastaların gonad tedavilerinde yayınlanan çalışmaların birçoğunda, olgu sayılarının yetersizliği ve hasta gruplarının çeşitliliği gibi, yayınlayan araştırmacıların sıklıkla altını çizdikleri zayıf noktalar nedeniyle hazır algoritmalar sunulamamaktadır ³³. Hastanın genetik tanısı, yaşı, gonad

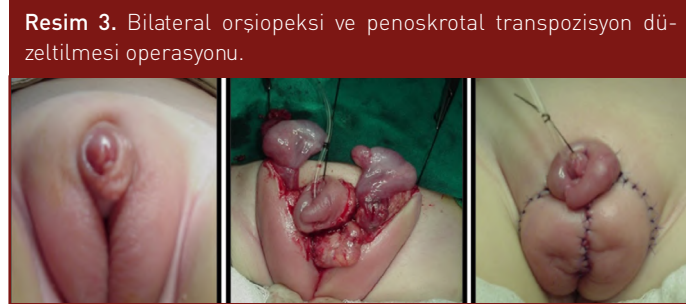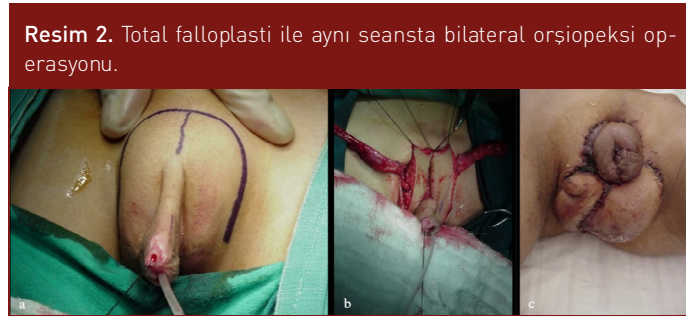lokalizasyonu, endokrin ve fertilité potansiyelinin yanısıra, bırakılan gonadın takip imkânı, hormon replasman gereksimi gibi birçok faktör dikkate alınarak her hasta için ayrı karar verilmelidir⁵⁴. Ultrason ve manyetik rezonans görüntülemenin (MRI) karın içi gonadların tümör riskinin takibi açısından yardımları sınırlıdır^{55,56}. Karın içindeki tüm gonadlar, CGB olmayan non-palpabl testislerdeki gibi skrotuma, mümkün değilse inguinal bölgeye indirilmeli ve görüntüleme tekniklerinin tanı gücünün artırılmasının yanında hasta ve hekim tarafından düzenli palpasyon ile erken tümör tanısı sağlanmalıdır. İndirilemeyen ve monitorize edilemeyen abdominal gonadlarda, Swyer sendromunda olduğu gibi risk çok yüksekse erken gonadektomi yapılmalıdır¹².

Prepubertal riskin çok yüksek olmadığı bilinen ve hormon fonksiyonu olduğu belirlenen birçok hastada, yakın takiple puberte beklenip hormonların virilizasyon ve feminizasyon etkilerinden yararlanılabilir⁵⁷.

Özellikle CAIS gibi tümör riskinin oldukça düşük olduğu hastalarda, abdominal yerleşimli ve indirilemeyen gonadların çıkarılması puberte sonrasına bırakılır. Bu döneme gelmiş hastaların önemli bir kısmının gonadektomiye reddettiği de bilinmektedir⁵⁸.

İmmunhistokimyasal yöntemlerle germ hücreli tümör riskinin yüksek oranda ortaya konabilmesi, biyopsi ile verifiye düşük riskli hastalarda, görüntüleme tekniklerinin daha da gelişmesi ve deneyimli çocuk radyologlarının katkısı ile gelecekte daha konzervatif takip imkânı abdominal testislerde de artacaktır.

Inguinal lokalizasyonlu testisler, cerrahın tercihine göre fallus plastisi ile aynı seansta veya seanslı olarak indirilebilir (Resim-2, Resim-3).



Laparoskopi

Cinsiyet gelişim bozukluklarında cerrahi tedavi 4 temel madde ile özetlenebilir: 1. Gonad müdahaleleri, 2. Feminizan cerrahi, 3. Virilizan cerrahi (Hipospadiyas cerrahisi), 4. Müller kanalı müdahaleleri,

Eskiden mini laparotomi/laparotomi ile yapılan tanı ve tedavi girişimlerinin hemen tamamı artık minimal invazif yöntemlerle gerçekleştirilmektedir. İşlem sonrası konfor ve daha erken günlük hayata dönme gibi avantajlarının yanısıra mükemmel görüntüleme sağlayan laparoskopi ile pelvis derinlerine hâkim olmak ve postoperatif yapışıklıklardan büyük oranda kaçınmak mümkün olur.

Cinsiyet gelişimbozukluğu olan hastalarda laparoskopinin başlıca kullanım alanları arasında; 1. İntraabdominal gonad girişimleri (Biyopsi, rezeksiyon, repozisyon-gonadopeksi), 2. Müller kanalı yapılarının (rezeksiyon / rekonstrüksiyon) ve kalıntısı olan prostatik utrikulusun cerrahi tedavileri 3. Ürogenital sinüs tedavisi / Vajinoplasti, 4. Vajina replasmanı sayılabilir³⁹.

Kaliteli genitoskopi ve tanısal laparoskopi kombinasyonu, muayene, laboratuar ve görüntülemelerle birlikte değerlendirildiğinde gonad yapı ve lokalizasyonları, UGS ve Müller kanalı yapıları ile ilgili yeterli bilgi sağlar²⁴.

Sağ alt kadranda ağrısı ile başvuran 12 yaşındaki bir kız çocuğunda tanı konmamış bir CAIS olgusunun saptandığı bir yayın, laparoskopinin nedeni belirsiz karın ağrısı tanısındaki kullanımının CGB'ye katkısını ortaya koymaktadır⁵⁹.

1. Gonad Girişimleri (Biyopsiler, Eksizyonlar, Peksiler):

İntraabdominal lokalizasyonlu gonadlarda laparoskopinin katkısı tartışılmaz olmuştur.

Wünsch ve arkadaşları 46 XY CGB'lilerden oluşan 40 hastada laparoskopik bulguları, moleküler tanı ve histopatolojik değerlendirmeleri kıyaslayarak incelemiştir. Laparoskopinin mükemmel görüntülemesi nedeniyle morfolojiyi de dikkate alarak bu 40 hastadan 19'unda gonadektomi yapıldığını, kalan 21 hastada biyopsi ve gerekli olanlarda orşiopeksi ile işlemin tamamlandığını ifade etmişlerdir. Eskiden bu hasta grubunun neredeyse tümüne erken gonadektomi tavsiye edildiğini, ancak buna gerek olmadığını belirtmişlerdir. Çıkarılan 19 gonaddan 4'ünde tümör saptanmıştır. Bunlardan birisi makroskopik olarak görülmüştür. Özellikle CAIS grubunda peksi yapılar puberteye kadar testislerin elle ve USG ile yakın takibinin yapılması önerilmiştir. Komplet androjen duyarlılık sendromu olan hastalarında testosteron aromatisasyonu ile doğal meme gelişimine izin vermek için gonadektominin puberte sonrasına bırakılması da bir başka konzervatizm nedenidir. Bu "kız" ların birçoğu bilateral irredüktibl kasık fıtığı ile karşımıza çıktıkları için, öncesinde karyotip tayini akla gelmelidir. Komplet gonadal disgenезili 46,XY hastalarında ve Y kromozomu taşıyan "klasik" mikst gonadal disgenезilerde erken profilaktik gonadektomi halen kabul edilen tedavi olmaya devam etmektedir⁴⁴.

Bailez'in bir klinik araştırmasında 3 grup hastada (non-kromozomal CGB'lerde gonadal disgenезi, 46,XX gonadal disgenезi ve 46,XY gonadal disgenезi), yarısından fazlası intraabdominal yerleşimli olan gonadlara laparoskopik olarak müdahale edilmiş ve GCC oranları bu gruplarda %8.3, %6.6 ve %16 olarak tespit edilmiştir (60). İntraabdominal testislerin skrotuma indirilmesinde geçerli prensipler DSD'li hastalar için de aynen kullanılır. İnternal inguinal ringe 2 cm.den yakın testisler laparoskopik orşiopeksi ile, daha yukarıdakiler ise 2 seanslı Fowler – Stephens ameliyatı

ile indirilir ^{2,33}.

2. Müller Kanalı Yapılarının (Rezeksiyon/Rekonstrüksiyon) ve Kalıntısı Olan Prostatik Utrikulusun Cerrahi Tedavisi

AMH eksikliğinde cinsiyet saptama sorunu olmaz. Testisin testosteron salgısı normal olduğundan dolayı fallus normaldir. Ancak karın içinde uterus, Fallop kanalları ve proksimal vajina mevcuttur. Cinsiyet gelişim bozukluklarında Müller kanal yapılarının tanısı ve şikâyete yol açanların çıkarılması laparoskopi ile yapılır.

Testisler çoğunlukla (%60-70) intraabdominal yerleşimlidir. Bu hastalarda asıl sorun uterus duvarına veya mezosalpenkse gömülü seyreden ve atretik olabilen vas deferens ile damarları zedelemeyen bu testislerin indirilmesidir ⁶¹.

Beslenmelerini bozmadan testislerin skrotuma indirilmesi ve vas deferenslerin kanlanması bozmamak için Müller kanal artıklarını korumak veya longitudinal olarak ikiye bölüp mobilize etmek gerekebilir ^{62,63,64}.

Geç yaşta gelen intraabdominal testisli olgularda testis biyopsisi sonrası peksi veya gonadektomi yapılır ⁶⁵.

Mayer-Rokitansky-Küster-Hauser sendromu (MRKH) hastalarında olguların yarısından çoğunda bulunan Müller kanal artıklarını, bazı hastalarda siklik ağrı gibi nedenlerle laparoskopik olarak çıkarmak gereklidir ⁶⁶.

Prostatik utrikulus, prostatik üretraya açılan Müller kanalı artığı ya da yetersiz fetal androjen etkisine bağlı olarak gelişen bir UGS kalıntısı olarak kabul edilen tübüler bir yapıdır. 46,XY ve kromozomal CGB hastalarında ve pür proksimal hipospadyas olgularında %50'ye varan oranlarda rastlanır ³.

Tekrarlayan idrar yolları enfeksiyonları ve orşioepididimitler, dizüri gibi belirti ve bulgular varsa cerrahi müdahale düşünülmelidir. Sistoskopi ile utrikulus görülür, derinlik ve genişliği belirlenir. Gerekli olgularda işeme sistoüretrogram ve MR yapılarak anatomik ve komşu yapılarla ilgili detaylar hakkında fikir edinmek mümkün olur ⁶⁷. Cerrahi gereken az sayıdaki olguda laparoskopik veya robot yardımcı minimal invaziv cerrahi yapılmalıdır ⁶⁸.

3. Laparoskopi Yardımlı Abdomino-Vajinal Pull-Through:

Ürogenital sinüs anomalileri UGS'ye vajina açılımının yüksekliğine bağlı olarak, ciddi labial füzyondan vajina agenezisine kadar değişen bir spektrumdur. Başta CAH olmak üzere her hastada farklı anatomiye göre ameliyat stratejisi belirlemek gerekir. Kısa üretral ve yüksek vajina açılımlı, ağır virilize olan hasta grubunda vajinanın perineye ağızlaştırılması ciddi zorluklar içerir. Kısa üretra olduğunda total ürogenital sinüsmobilizasyonu (TUM) üriner inkontinans riski nedeniyle yapılmaz. Komplike ameliyatlarda en deneyimli isimlerden olan Hendren supra-sfinkterik yüksek açılımlı vajinaların UGS'den ayrılıp perineye ağızlaştırılmasının zor ve komplikasyonları fazla bir girişim olduğunu yıllar önce belirtmiştir ⁶⁹.

Komplikasyonları azaltmak için laparoskopi yardımcı teknikler uygulanmaktadır. Fares ve arkadaşları 2018'de CAH'lı ve yüksek vajina ve kısa üretral 7 hastada uyguladıkları laparoskopi yardımcı

kombine tekniği yayınlamışlardır. Kısa takip süresi olan bu seride erken sonuçlar tatminkâr olarak bildirilmiştir. Burada ligamentum rotundum'ların kesilmesinin abdomino-vajinal pull-through işlemini kolaylaştırdığını vurgulamışlardır ⁷⁰.

Bailez ve arkadaşları, 55 intermediate ve yüksek vajina yerleşimli hastada uyguladıkları Passerini flep ve ASTRA (Anterior Sagittal Transrectal Approach) kombinasyonlu TUM sonrası tüm hastaların üriner kontinansının tam olduğunu ve perinede iki açıklığın elde edildiğini bildirmişlerdir (71). Aynı ekip son on yılda bu girişimlerde yüksek vajina mobilizasyonu ve UGS'den ayırma işlemini, anorektal malformasyonlarda rektovezikal fistüllerin ayrılmasına benzer bir yaklaşımla vajina ve UGS kanlanması zarar vermeden laparoskopi ile yaptıklarını, perineden küçük bir insizyonla çalışarak laparoskopi yardımcı abdomino-vajinal pull-through işlemini tamamladıklarını bildirmekte ve teknik detaylarını anlatmaktadırlar ³⁸.

4. Vajina Replasmanı:

Cinsiyet gelişim bozuklukları hastalarında ve diğer neo-vajina oluşturulması gereken anomalilerde, vajinal orifis veya distal vajina varsa ilk tercih pasif-aktif dilatasyon ve elongasyon olmalıdır. Bu yapılamazsa cerrahi tedavi gündeme gelir. Vajina replasman cerrahisinde birçok yöntem uygulanmıştır. Klasikler arasındaki Mc Indoe yönteminde perinede vajinaya dönüşmek üzere cilt greftleri kullanılmaktadır ⁷².

Günümüzde ince ve kalın barsak parçaları neo-vajina olarak perineye ağızlaştırılmaktadır. Kalın barsak kullanımı kloakal malformasyonlarda çocuk cerrahları ve ürologlarınca uzun yıllardır bu amaçla kullanılmaktadır. Bu girişim laparoskopik olarak da yapılmaktadır. Bailez ve arkadaşları 2008'de 14, 2019'da 130 olguluk deneyimlerini yayınlamışlar ve iyi sonuçlar bildirmişlerdir ^{73,74}.

Yetişkinlerde cinsiyet değişimi ve düşük dereceli vajina karsinomlarında kullanılan laparoskopi yardımcı ile peritondan vajina oluşturma tekniği, kolonla yapılanlara göre daha hızlı ve komplikasyon oranı daha düşük olarak bildirilmektedir ⁷⁵.

Peritoneal neovajina oluşturma işlemi konjenital vajina agenezilerinde de oldukça yaygın olarak kullanılmaktadır. Tüm vakalarda bu greftlerin yaşadığını, barsak kullanılan tekniklere göre çok daha kolay yapıldığını, abdominal komplikasyonları minimize ettiğini, cinsel ilişkide sorun yaşanmayan fonksiyonel ve temiz neovajinalar oluşturduğunu bildirmektedirler. Elbette daralma problemi akılda tutulmalıdır ^{76,77,78}.

Cinsiyet gelişim bozukluklarında cerrahın rolü hastaların yaşamlarında geri dönüşü mümkün olmayan işlemler demektir. Ortak akılla alınan kararların başlıca uygulayıcısı olan cerrahların, halen tanı problemleri yaşanan grupların/subgrupların olduğu CGB hastalarında daima uzun yaşam sürelerini düşünerek adım atmaları gereklidir.

Çıkar Çatışması: Yazarlar çıkar çatışması bildirmemişlerdir.

Hakem Değerlendirmesi: Dış bağımsız

Peer-review: Externally peer-reviewed.

Declaration of Interests: The authors declare that they have no competing interest.

Kaynaklar

- Lee PA, Houk CP, Ahmed SF, Hughes IA. International Consensus Conference on Intersex organized by the Lawson Wilkins Pediatric Endocrine Society and the European Society for Paediatric Endocrinology. Consensus statement on management of intersex disorders. International Consensus Conference on Intersex. *Pediatrics*. 2006 Aug;118(2):e488-500. [\[Crossref\]](#)
- Lee PA, Nordenström A, Houk CP, Ahmed SF, Auchus R, Baratz A et al. Global DSD Update Consortium. Global Disorders of Sex Development Update since 2006: Perceptions, Approach and Care. *Horm Res Paediatr*. 2016;85(3):158-80. doi: 10.1159/000442975. Epub 2016 Jan 28. Erratum in: *Horm Res Paediatr*. 2016;85(3):180. Koopman, Peter [added]. Erratum in: *Horm Res Paediatr*. 2016;86(1):70. [\[Crossref\]](#)
- Krege S, Eckoldt F, Richter-Unruh A, Köhler B, Leuschner I, Mentzel HJ et al. Variations of sex development: The first German interdisciplinary consensus paper. *J Pediatr Urol*. 2019;15(2):114-123. doi: 10.1016/j.jpurol.2018.10.008. Epub 2018 Nov 17. [\[Crossref\]](#)
- Heeley JM, Hollander AS, Austin PF, Merritt DF, Wesevich VG. Washington University School of Medicine in St Louis DSD Team, Amarillo IE. Risk association of congenital anomalies in patients with ambiguous genitalia: A 22-year single-center experience. *J Pediatr Urol*. 2018 Apr;14(2):153.e1-153.e7. [\[Crossref\]](#)
- Hughes IA. Disorders of sex development: a new definition and classification. *Best Pract Res Clin Endocrinol Metab*. 2008;22(1):119-34. [\[Crossref\]](#)
- Hughes IA, Houk C, Ahmed SF, Lee PA. LWPES Consensus Group; ESPE Consensus Group. Consensus statement on management of intersex disorders. *Arch Dis Child*. 2006;91(7):554-63. doi: 10.1136/adc.2006.098319. Epub 2006 Apr 19.
- Cools M, Nordenström A, Robeva R, Hall J, Westerveld P, Flück C et al. COST Action BM1303 working group 1. Caring for individuals with a difference of sex development (DSD): a Consensus Statement. *Nat Rev Endocrinol*. 2018;14(7):415-429. [\[Crossref\]](#)
- Gorduza DB, Quigley CA, Caldamone AA, Mouriouand PDE. Surgery of Anomalies of Gonadal and Genital Development in the "Post-Truth Era". *Urol Clin North Am*. 2018;45(4):659-669. doi: 10.1016/j.ucl.2018.06.012. Epub 2018 Sep 7. PMID: 30316319. [\[Crossref\]](#)
- Weidler EM, Grimsby G, Garvey EM, Zwayne N, Chawla R, Hernandez J et al. Evolving indications for surgical intervention in patients with differences/disorders of sex development: Implications of deferred reconstruction. *Semin Pediatr Surg*. 2020;29(3):150929. [\[Crossref\]](#)
- Ahmed SF, Achermann JC, Arlt W, Balen AH, Conway G, Edwards ZL et al. UK guidance on the initial evaluation of an infant or an adolescent with a suspected disorder of sex development. *Clin Endocrinol (Oxf)*. 2011;75(1):12-26. [\[Crossref\]](#)
- Lee PA, Nordenström A, Houk CP, Ahmed SF, Auchus R, Baratz A et al. Global DSD Update Consortium. Global Disorders of Sex Development Update since 2006: Perceptions, Approach and Care. *Horm Res Paediatr*. 2016;85(3) [\[Crossref\]](#)
- Mouriouand PD, Gorduza DB, Gay CL, Meyer-Bahlburg HF, Baker L, Baskin LS et al. Surgery in disorders of sex development (DSD) with a gender issue: If (why), when, and how? *J Pediatr Urol*. 2016;12(3):139-49. [\[Crossref\]](#)
- Makiyan Z. Systematization of ambiguous genitalia. *Organogenesis*. [\[Crossref\]](#)
- Radmayr C, Bogaert G, Dogan HS et al. Disorders of sex development. *EUA/ESPU guidelines on Paediatric Urology*, 2022;85-89.
- El-Ammawi TS, Abdel-Aziz RT, Medhat W, Nasif GA, Abdel-Rahman SG. Measurement of stretched penile length in prepubertal boys in Egypt. *J Pediatr Urol*. 2018;14(6):553. [\[Crossref\]](#)
- Park SK, Ergashev K, Chung JM, Lee SD. Penile circumference and stretched penile length in prepubertal children: A retrospective, single-center pilot study. *Investig Clin Urol*. 2021;62(3):324-330. [\[Crossref\]](#)
- Kaefer M, Diamond D, Hendren WH, Vemulapalli S, Bauer SB, Peters CA et al. The incidence of intersexuality in children with cryptorchidism and hypospadias: stratification based on gonadal palpability and meatal position. *J Urol*. 1999;162(3 Pt 2):1003-6; discussion 1006-7. [\[Crossref\]](#)
- Creighton S, Alderson J, Brown S, Minto CL. Medical photography: ethics, consent and the intersex patient. *BJU Int*. 2002;89(1):67-71; [\[Crossref\]](#)
- Dean A, Sharpe RM. Clinical review: Anogenital distance or digit length ratio as measures of fetal androgen exposure: relationship to male reproductive development and its disorders. *J Clin Endocrinol Metab*. 2013;98(6):2230-8. [\[Crossref\]](#)
- Lanciotti L, Cofini M, Leonardi A, Bertozzi M, Penta L, Esposito S. Different Clinical Presentations and Management in Complete Androgen Insensitivity Syndrome (CAIS). *Int J Environ Res Public Health*. 2019;16(7):1268. [\[Crossref\]](#)
- Rajesh A, Farooq M. A rare case of male pseudohermaphroditism-persistent mullerian duct syndrome with transverse testicular ectopia - Case report and review of literature. *Int J Surg Case Rep*. 2017;37:72-75. [\[Crossref\]](#)
- Cansaran S, Moralioglu S, Celayir A, Bosnali O, Mutlu RGY. Management of Transverse Testicular Ectopia with Persistent Mullerian Duct Syndrome. *North Clin Istanb*. 2018;5(4):357-360. [\[Crossref\]](#)
- Thewjitcharoen Y, Veerasomboonsin V, Nakasatien S, Krittiyawong S, Himathongkam T. Misdiagnosis of Mullerian agenesis in a patient with 46, XX gonadal dysgenesis: a missed opportunity for prevention of osteoporosis. *Endocrinol Diabetes Metab Case Rep*. 2019 Dec 6;2019:19-0122. [\[Crossref\]](#)
- Ahmed SF, Achermann JC, Arlt W, Balen A, Conway G, Edwards Z et al. Society for Endocrinology UK guidance on the initial evaluation of an infant or an adolescent with a suspected disorder of sex development (Revised 2015). *Clin Endocrinol (Oxf)*. 2016;84(5):771-88. [\[Crossref\]](#)
- Cohen-Kettenis P. Psychological long-term outcome in intersex conditions. *Horm Res*. 2005;64 Suppl 2:27-30. [\[Crossref\]](#)
- Parliamentary Assembly, Council of Europe. Promoting the human rights of and eliminating discrimination against intersex people, 2017.
- Meyer-Bahlburg HFL. Gender Assignment in Intersexuality. *J Psychol Hum Sex* 1998;10(2):1-21. [\[Crossref\]](#)
- Sandberg DE, Gardner M, Callens N, Mazur T. DSD-TRN Psychosocial Workgroup, the DSD-TRN Advocacy Advisory Network, and Accord Alliance. Interdisciplinary care in disorders/differences of sex development (DSD): The psychosocial component of the DSD-*Translational research network*. [\[Crossref\]](#)
- Wisniewski AB, Batista RL, Costa EMF, Finlayson C, Sircili MHP, Dénes FT, Domenice S, Mendonca BB. Management of 46,XY Differences/ Disorders of Sex Development (DSD) Throughout Life. *Endocr Rev*. 2019;40(6):1547-1572. [\[Crossref\]](#)
- Cohen-Kettenis PT. Gender change in 46,XY persons with 5alpha-reductase-2 deficiency and 17beta-hydroxysteroid dehydrogenase-3 deficiency. *Arch Sex Behav*. 2005;34(4):399-410. [\[Crossref\]](#)
- Kudela G, Gawlik A, Koszutski T. Early Feminizing Genitoplasty in Girls with Congenital Adrenal Hyperplasia (CAH)-Analysis of Unified Surgical Management. *Int J Environ Res Public Health*. 2020;17(11):3852. [\[Crossref\]](#)
- Shalaby M, Chandran H, Elford S, Kirk J, McCarthy L. Recommendations of patients and families of girls with 46XX congenital adrenal hyperplasia in the United Kingdom regarding the timing of surgery. *Pediatr Surg Int*. 2021;37(1):137-143. [\[Crossref\]](#)

33. Wolfenbittel KP, Hersmus R, Stoop H, Biermann K, Hoebeke P, Cools M, Looijenga LH. Gonadal dysgenesis in disorders of sex development: Diagnosis and surgical management. *J Pediatr Urol.* 2016;12(6):411-416. [\[Crossref\]](#)
34. McCann-Crosby B, Mansouri R, Dietrich JE, McCullough LB, Sutton VR, Austin EG et al. State of the art review in gonadal dysgenesis: challenges in diagnosis and management. *Int J Pediatr Endocrinol.* 2014;2014(1):4. [\[Crossref\]](#)
35. Cools M, Drop SL, Wolfenbittel KP, Oosterhuis JW, Looijenga LH. Germ cell tumors in the intersex gonad: old paths, new directions, moving frontiers. *Endocr Rev* 2006;27(5):468-84. [\[Crossref\]](#)
36. Cools M, Stoop H, Kersemaekers AMF, Drop SLS, Wolfenbittel KP, Bourguignon JP, et al. Gonadoblastoma arising in undifferentiated gonadal tissue within dysgenetic gonads. *J Clin Endocr Metabol* 2006;91:2402e13. [\[Crossref\]](#)
37. Casteren NJ, de Jong J, Stoop H, Steyerberg EW, de Bekker-Grob EW, Dohle GR, et al. Evaluation of testicular biopsies for carcinoma in situ: immunohistochemistry is mandatory. *Int J Androl* 2009;32:666e74. [\[Crossref\]](#)
38. Bailez MM, Costanzo M, Guercio G. Role of minimally invasive surgery (MIS) in different sexual development (DSD). *Semin Pediatr Surg.* 2021;30(4):151078. [\[Crossref\]](#)
39. Lambert S, Peycelon M, Samara-Boustani D, Hyon C, Dumeige L, Peuchmaur M et al. SRY-negative 46,XX testicular/ovotesticular DSD: Long-term outcomes and early blockade of gonadotrophic axis. *Clin Endocrinol (Oxf).* 2021;94(4):667-676. [\[Crossref\]](#)
40. Moch H, Cubilla AL, Humphrey PA, Reuter VE, Ulbright TM. The [\[Crossref\]](#) 2016 WHO Classification of Tumours of the Urinary System and Male Genital Organs-Part A: Renal, Penile, and Testicular Tumours. *Eur Urol.* 2016;70(1):93-105. [\[Crossref\]](#)
41. Page DC. Hypothesis: a Y-chromosomal gene causes gonadoblastoma in dysgenetic gonads. *Development* 1987;101: 151e5 [\[Crossref\]](#)
42. Lau Y, Chou P, Iezzoni J, Alonzo J, Kömüves L. Expression of a candidate gene for the gonadoblastoma locus in gonadoblastoma and testicular seminoma. *Cytogenet Cell Genet.* 2000;91(1-4): [\[Crossref\]](#)
43. Oram SW, Liu XX, Lee TL, Chan WY, Lau YF. TSPY potentiates cell proliferation and tumorigenesis by promoting cell cycle progression in HeLa and NIH3T3 cells. *BMC Cancer.* 2006;6:154. [\[Crossref\]](#)
44. Wünsch L, Holterhus PM, Wessel L, Hiort O. Patients with disorders of sex development (DSD) at risk of gonadal tumour development: management based on laparoscopic biopsy and molecular diagnosis. *BJU Int.* 2012;110(11 Pt C):E958-65. [\[Crossref\]](#)
45. Zielinska D, Zajaczek S, Rzepka-Gorska I. Tumors of dysgenetic gonads in Swyer syndrome. *J Pediatr Surg* 2007;42:1721-24. [\[Crossref\]](#)
46. Chertin B, Koulikov D, Alberton J, Hadas-Halpern I, Reissman P, Farkas A. The use of laparoscopy in intersex patients. *Pediatr Surg Int.* 2006;22(5):405-8. [\[Crossref\]](#)
47. Krasna IH, Lee ML, Smilow P, Sciorra L, Eierman L. Risk of malignancy in bilateral streak gonads: the role of the Y chromosome. *J Pediatr Surg.* 1992;27(11):1376-80. [\[Crossref\]](#)
48. Borer JG, Nitti VW, Glassberg KI. Mixed gonadal dysgenesis and dysgenetic male pseudohermaphroditism. *J Urol.* 1995;153(4):1267-73. PMID: 7869527. [\[Crossref\]](#)
49. Gravholt CH, Fedder J, Naeraa RW, Müller J. Occurrence of gonadoblastoma in females with Turner syndrome and Y chromosome material: a population study. *J Clin Endocrinol Metab.* 2000;85(9):3199-202. [\[Crossref\]](#)
50. Gravholt CH, Andersen NH, Conway GS, Dekkers OM, Geffner ME, Klein KO et al. International Turner Syndrome Consensus Group. Clinical practice guidelines for the care of girls and women with Turner syndrome: proceedings from the 2016 Cincinnati International Turner Syndrome Meeting. *Eur J Endocrinol.* 2017;177(3):G1-G70. [\[Crossref\]](#)
51. Moriya K, Morita K, Mitsui T, Kitta T, Nakamura M, Kon M et al. Impact of laparoscopy for diagnosis and treatment in patients with disorders of sex development. *J Pediatr Urol.* 2014;10(5):955-61. [\[Crossref\]](#)
52. Touzon MS, Garrido NP, Marino R, Ramirez P, Costanzo M, Guercio G et al. Androgen Insensitivity Syndrome: Clinical Phenotype and Molecular Analysis in a Single Tertiary Center Cohort. *J Clin Res Pediatr Endocrinol.* 2019;11(1):24-33.
53. Cools M, Looijenga L. Update on the Pathophysiology and Risk Factors for the Development of Malignant Testicular Germ Cell Tumors in Complete Androgen Insensitivity Syndrome. *Sex Dev.* 2017;11(4):175-181. [\[Crossref\]](#)
54. Van der Zwan YG, Biermann K, Wolfenbittel KP, Cools M, Looijenga LH. Gonadal maldevelopment as risk factor for germ cell cancer: towards a clinical decision model. *Eur Urol.* 2015;67(4):692-701. [\[Crossref\]](#)
55. Alaniz VI, Kobernik EK, Dillman J, Quint EH. Utility of Ultrasound and Magnetic Resonance Imaging in Patients with Disorders of Sex Development Who Undergo Prophylactic Gonadectomy. *J Pediatr Adolesc Gynecol.* 2016;29(6):577-581. [\[Crossref\]](#)
56. Nakhil RS, Hall-Craggs M, Freeman A, Kirkham A, Conway GS, Arora R et al. Evaluation of retained testes in adolescent girls and women with complete androgen insensitivity syndrome. *Radiology.* 2013;268(1):153-60. [\[Crossref\]](#)
57. Cools M, Looijenga LH, Wolfenbittel KP, T'Sjoen G. Managing the risk of germ cell tumourigenesis in disorders of sex development patients. *Endocr Dev.* 2014;27:185-96. [\[Crossref\]](#)
58. Deans R, Creighton SM, Liao LM, Conway GS. Timing of gonadectomy in adult women with complete androgen insensitivity syndrome (CAIS): patient preferences and clinical evidence. *Clin Endocrinol (Oxf).* 2012;76(6):894-8. [\[Crossref\]](#)
59. Meshkat B, Matcovici M, Buckley C, Salama M, Perthiani HK. Diagnostic laparoscopy in a twelve year old girl with right iliac fossa pain: A life changing diagnosis of complete androgen insensitivity syndrome. *Int J Surg Case Rep.* 2014;5(8):505-8. [\[Crossref\]](#)
60. Bailez MM. Different sexual development (DSD). Neonatal Surgery Contemporary Strategies from Fetal Life to the First Year of Age. Springer;2019:601-605. [\[Crossref\]](#)
61. Josso N, Belville C, di Clemente N, Picard JY. AMH and AMH receptor defects in persistent Müllerian duct syndrome. *Hum Reprod Update.* 2005;11(4):351-6. [\[Crossref\]](#)
62. Farikullah J, Ehtisham S, Nappo S, Patel L, Hennayake S. Persistent Müllerian duct syndrome: lessons learned from managing a series of eight patients over a 10-year period and review of literature regarding malignant risk from the Müllerian remnants. *BJU Int.* 2012;110(11 Pt C):E1084-9. [\[Crossref\]](#)
63. Manjunath BG, Shenoy VG, Raj P. Persistent müllerian duct syndrome: How to deal with the müllerian duct remnants - a review. *Indian J Surg.* 2010;72(1):16-9. [\[Crossref\]](#)
64. Emiro R, Dalessandro P, Bailez MM. Persistent Müllerian duct syndrome (PMDS) type 1 in a 46XY male. MIS trick to preserve both gonads Abstract ID: 107320 (Video presented in IPEG 2020 and published available in Stay Current in Pediatric Surgery) 2020.
65. Sancar S, Özçakır E, Kaya M. Management of the patients with persistent Müllerian duct syndrome: Is the ultimate goal testicular descent? *Turk J Urol.* 2018;44(2):166-171. [\[Crossref\]](#)
66. Herlin MK, Petersen MB, Brännström M. Mayer-Rokitansky-Küster-Hauser (MRKH) syndrome: a comprehensive update. *Orphanet J Rare Dis.* 2020;15(1):214. [\[Crossref\]](#)
67. Wolfenbittel KP, Holmdahl G. Perineal hypospadias repair with preservation of a coincidental vagina or perineal urethra in boys with disorders of sex development. *J Pediatr Urol.* 2019;15(6):626 e1-626. e5. [\[Crossref\]](#)
68. Lima M, Maffi M, Di Salvo N, Ruggeri G, Libri M, Gargano T et al. Robotic removal of Müllerian duct remnants in pediatric patients: our experience and a review of the literature. *Pediatr Med Chir.* 2018;40(1). [\[Crossref\]](#)
69. Hendren W. Surgical approach to intersex problems. *Semin Pediatr Surg.* 1987(1):8-18. [\[Crossref\]](#)

70. Fares AE, Marei MM, Abdullateef KS, Kaddah S, El Tagy G. Laparoscopically Assisted Vaginal Pull-Through in 7 Cases of Congenital Adrenal Hyperplasia with High Urogenital Sinus Confluence: Early Results. *J Laparoendosc Adv Surg Tech A*. 2019;29(2):256-260. **[Crossref]**
71. Bailez MM, Cuenca ES, Dibenedetto V. Urinary Continence Following Repair of Intermediate and High Urogenital Sinus (UGS) in CAH. Experience with 55 Cases. *Front Pediatr*. 2014;2:67. **[Crossref]**
72. Mc Indoe A. The treatment of congenital absence and obliterate conditions of the vagina. *Br J Plast Surg*. 1950;2:254-257.
73. Bailez MM, Bax K, Georgeson K, Rothenberg S, Valla JS, Yeung CK. Laparoscopy in uterovaginal anomalies. *Endoscopic Surgery in Infants and Children*. Berlin: Springer; 2008:791-803. **[Crossref]**
74. Bailez MM. Laparoscopic Assisted Vaginoplasty. In: (Ed) Esposito C, Becmeur F. *Manual of Pediatric Minimally Invasive Surgery*. Springer; 2019 Chapter 69 Pages 502 -509. **[Crossref]**
75. Yao F, Zhao W, Chen G, Zhang A, Sun F, Hu W et al. Comparison of laparoscopic peritoneal vaginoplasty and sigmoid colon vaginoplasty performed during radical surgery for primary vaginal carcinoma. *World J Surg Oncol*. 2014;12:302. **[Crossref]**
76. Ma Y, Qin R, Bi H, Yang X, Zhang J, Yuan J, Li J. The use of peritoneal tissue mobilised with a novel laparoscopic technique to reconstruct a neovagina. *J Plast Reconstr Aesthet Surg*. 2009;62(3):326-30. **[Crossref]**
77. Sheth NP, Chainani MS, Sheth SN. Vaginoplasty from peritoneal tube of Douglas' pouch for congenital vaginal agenesis. *Eur J Pediatr Surg*. 2003;13(3):213-4. **[Crossref]**
78. Rangaswamy M, Machado NO, Kaur S, Machado L. Laparoscopic vaginoplasty: using a sliding peritoneal flap for correction of complete vaginal agenesis. *Eur J Obstet Gynecol Reprod Biol*. 2001;98(2):244-8. **[Crossref]**

BÖLÜM 13

FEMİNİZAN GENİTOPLASTİ

Ali Ekber HAKALMAZ
Mehmet ELİÇEVİK

Feminizan Genitoplasti

Feminizing Genitoplasty

BÖLÜM HAKKINDA

Çoğunlukla şüpheli genityalya olgularında uygulanan, dişi fenotip ile uyumlu dış genital yapı oluşturmak amacıyla gerçekleştirilen ameliyatlara "feminizan genitoplasti" (FG) başlığı altında incelenmektedir. Cerrahi yaklaşımda ana hedefler, üriner kontinansı koruyarak uygun stabil bir dış genital görünüm sağlamak, tatminkâr seksüel ilişkiye ve doğal gebeliğe olanak tanıyan bir vajina oluşturmaktır. Cinsel gelişim bozuklukları (CGB)'nda, özellikle de konjenital adrenal hiperplazi (KAH) olgularında uygulanan FG, çocuk yaş grubunda en yaygın endikasyondur ve bölümümüzün de ana konusudur. Feminizan genitoplasti adımları, klitoroplasti, vajinoplasti ve labioplastiden oluşur. Vajenin varlığı veya yokluğu, mülleryan anomaliler, ürogenital sinüs ve üretra uzunluğu, vajinal kanal uzunluğu, glans klitoris ve kavernoöz cisimlerin büyüklüğü gibi anatomik birçok parametre göz önünde bulundurularak farklı cerrahi yaklaşımlar tercih edilebilmektedir. Cerrahi kararı, onayı ve zamanlaması zorluklar içerebilen hususlardır. Passerini-Glazel ve ürogenital mobilizasyonlar gibi ana operasyonlar, CGB hastalarına yönelik multidisipliner yaklaşımla ilgilenen cerrahların ve diğer meslektaşların cerrahi yönetim hakkında fikir sahibi olmaları amacıyla özetlenmiştir. Başarılı bir tedavi süreci ve şüpheli başlıkların tartışılarak karara bağlanabilmesi için deneyimli birçok disiplinin bir arada olduğu bir ekip ve uzun dönem takip esastır.

Anahtar kelimeler: feminizan genitoplasti, konjenital adrenal hiperplazi, vajinoplasti, klitoroplasti, passerini-glazel, ürogenital mobilizasyon

ABOUT the CHAPTER

Operations performed to create external genitalia compatible with the female phenotype mostly in cases of ambiguous genitalia are called "feminizing genitoplasty" (FG). The main objectives are to establish an acceptable external genital appearance, reconstruction of a vagina that provides satisfactory sexual intercourse and fertility if it is possible, by preserving urinary continence. Disorders of sexual development (DSD) especially congenital adrenal hyperplasia, represents the most common indications FG in pediatric age, are the subject on interest in this chapter and other indications also exist. Feminizing genitoplasty consists the steps of clitoroplasty, vaginoplasty and labioplasty. Anatomical variabilites; presence or absence of vagina, mullerian anomalies, length of urogenital sinus and urethra, size of the glans clitoris and cavernous bodies are taken into consideration in the selection of operative technique. The consent and timing of operation is sometimes challenging. The main operations such as Passerini-Glazel and urogenital mobilisations are summarized for a review for the surgeons and to other colleagues involved in multidisciplinary approach for DSD patients, to have an opinion about the operative management. An experienced multidisciplinary team with a long term follow up is essential for a successful treatment and discussions at questionable points. **Keywords:** feminizing genitoplasty, congenital adrenal hyperplasia, vaginoplasty, clitoroplasty, passerini-glazel, total urogenital mobilization.

Keywords: feminizing genitoplasty, congenital adrenal hyperplasia, vaginoplasty, clitoroplasty, passerini-glazel, urogenital mobilisation

Cinsiyet gelişim bozukluklarında (CGB) dişi cinsiyet kimliği ile uyumlu dişi bir fenotip sağlamak amacıyla yapılan ameliyatlara feminizan genitoplasti olarak tanımlanır. Feminizan genitoplasti sıklıkla 46XX CGB - konjenital adrenal hiperplazi (KAH), 46XY CGB - mikst gonadal disgenезis (MGD), 45X0/46,XY mozaizm; androjen sentez ve etki bozuklukları ile ovotestiküler CGB'de yapılır¹. Günümüzde feminizan genitoplasti ameliyatlarının bileşenleri çoğunlukla klitoroplasti, vajinoplasti ve labioplastidir. Amaç, klitoris duygusu ve işlevinin korunması, cinsel yaşama uygun vajina ve introitus oluşturulmasıdır. Tarihsel gelişimde antik çağdan günümüze kadar farklı feminizan genitoplasti ameliyatları tanımlanmıştır². Geçmiş yıllarda da bu operasyonlar erken



Ali Ekber Hakalmaz 

Mehmet Elicevik 

İstanbul Üniversitesi-Cerrahpaşa, Cerrahpaşa Tıp Fakültesi, Çocuk Cerrahisi Ana Bilim Dalı, İstanbul, Türkiye
E-posta: ali.hakalmaz@iuc.edu.tr

Bu bölümü alıntıyla / Cite this chapter as:
Hakalmaz AE, Elicevik M. Feminizan genitoplasti. Eviyaoğlu SQ, Bingöl Çağlayan RH, Söylet Y. ed. *Cinsiyet Gelişim Bozuklukları* içinde. İstanbul: İÜC Yayınevi; 2024. 2024, 104-112.



CC BY 4.0: Telif hakkı yazarlardadır. Bu derginin içeriği Creative Commons Atif 4.0 Uluslararası lisans altında lisanslanmıştır.

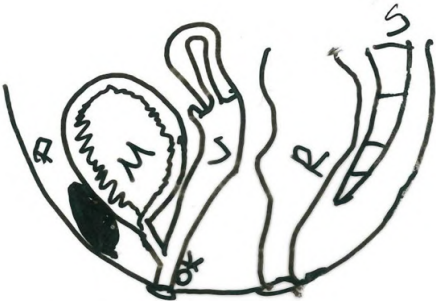
yaşlarda ve yaygın olarak yapıyor idi. Bu sayede artık uzun dönem takip sonuçları ile karşılaştırmalar yapılabilmektedir.

Feminizan genitoplasti gerekliliği ve zamanlaması günümüzde oldukça fazla önem kazanmıştır ³⁻⁸. Altta yatan bir hastalık (CGB) olsun veya olmasın cinsel kimlik, sıklıkla erken erişkinlik dönemi ve sonrasında tamamlanır. Erkek, dişi veya hiçbiri (non-binary) şeklinde ayrımı olur ve bazen de ayrımlar sonrasında dahi değişiklikler olabilir. Gerçekten çok değişken alt başlıklarda tanımlamalar vardır. CGB hastalarında başarılı tedavi sürecinde, doğru tanı ve gelecekte dişi cinsiyet kimliği öngörüsü ile feminizan genitoplasti ameliyatları yapılabilir. Bu süreçte, aile ve yaşı uygun ise hastanın bilgilendirilmesi, onamı ile ameliyat sürecinin başlaması ve hayat boyu izlem önemlidir ³. Bu hedeflere CGB hastalarında ulaşılmasına etki eden çoğul değişkenler vardır (örneğin; başvuru yaşı, ailesel-toplumsal yapı ve diğerleri, hasta dernekleri gibi). Bazen tüm hedeflere aynı anda ulaşamayabilir ve öncelikli hedef belirlenmesi gerekir. Bu değişkenler ile birlikte feminizan genitoplasti ameliyatı ve zamanlaması için karar multidisipliner yaklaşım ile alınır.

46 XX DSD, KAH

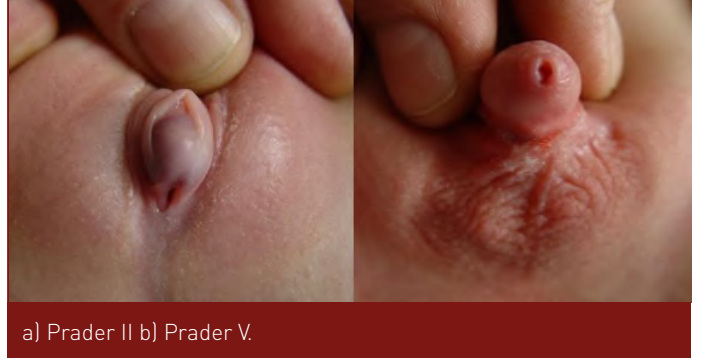Atipik genital (belirsiz genityalya) görünümünün en sık nedeni 46XX CGB, KAH ve 21-hidroksilaz enzim eksikliğidir. Altta yatan enzim eksikliğine göre erken tanı konularak tedavi başlanır. Müller kanalı yapıları mevcuttur ve vajina son kısmı, uretranın arka duvarına açılır. Üretra ve vajina birleşim noktası değişebilir; en alt düzey perineden başlayarak mesane boynu yakınına kadar bir aralıkta birleşim olabilir. Bu anatomik yapı ürogenital sinüs olarak da tanımlanır (Şekil 1). Değişen oranda virilizasyon görülür (Prader I-V) (Resim 1). Üretra ve vajina birleşimi görülebilen diğer CGB hastalıkları MGD ve ovotestiküler CGB' dir ⁹. Tıbbi tedavi süreci başlangıcı ile yüksek dişi cinsel kimlik beklentisi ve feminizan genitoplasti ameliyatı için aile bilgilendirilir. İleriki yıllarda (%5-10) erkek veya non-binary cinsiyet kimlik sorunları bildirilmiştir ^{4,5,7}. Az sayıda hastada Prader V virilizasyon ve tam penis (penile) uretra gelişimi görülebilir ve özellikle geç dönemde tanı konulan hastalarda ailenin cinsiyet kimliği beklentisi erkek yönünde olabilir. Erkek yönünde büyütme yaklaşımı aile tarafından istenebilir, ileri yaşlarda aile ve hasta onamı ile feminizan genitoplasti veya virilizan genitoplasti kararı verilebilir.

Şekil 1. Vajina ve uretranın birleşiminin yan kesitte görünümü



M: Mesane, P: Pubis (pubic ramus), R: Rektum (rectum), V: Vajina, S: Sakrum (sacrum). Bu yapılanma ürogenital sinüs (UGS) olarak da tanımlanmaktadır. Bu bölümde vajen ve uretra birleşimi sonrasını tanımlayan ve perineye (perineum) açılan UGS ortak kanalı (common channel) için OK kısaltması yapılmıştır.

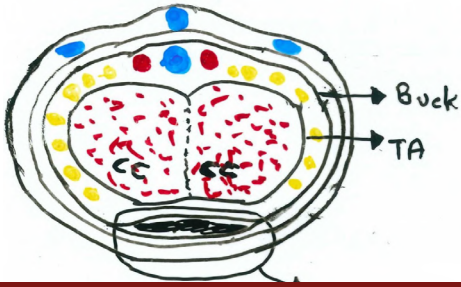
Resim 1. 46,XX DSD, KAH olgu görünümüne örnekleme



Klitoroplasti: Geçmişte klitoris tam çıkarılması dahil birçok farklı yöntem uygulanmıştır ¹. Günümüzde glans klitoris korunarak klitoroplasti yapılmaktadır. Klitoris beslenmesini ve sinirlenmesini nörovasküler demet sağlar. Glans klitoris dorsal yüzü ve her iki korpus kavernozumun dorsal yüzünde saat 12 düzeyi dışında yanlarında yoğun sinir ağları bulunur ¹⁰. Bu yüzden nörovasküler yapıların korpus kavernozumdan ayırımına ventral yüzden başlanır. Buck fasyası altından (nerve sparing ventral clitoroplasty; NSVC) veya tunika albuginea altından (albuginea sparing clitoroplasty; ASC) ayırım tamamlanır (Şekil 2). Nörovasküler yapılar ayrıldıktan sonra pubis üstündeki düzeyden korpus kavernozum rezeksiyonu (resection) yapılabilir ¹⁰⁻¹³ veya her iki korpus kavernozum da birbirinden ayrılarak, rezeksiyon yapılmadan yanlardan labium içine de yerleştirilebilir (Pipi Salle corporal-sparing dismembered clitoroplasty; CSDC) ¹⁴ (Şekil 3). CSDC' de korpus kavernozumun korunarak ileride oluşabilecek cinsiyet kimlik karmaşasında kullanılabilirliği düşünülmüştür. Glans klitoris de bazen küçültülmesi gerekir ve ventral yüzden küçültme işlemi yapılır. Başlıca klitoroplasti komplikasyonu, glans klitoris atrofisi ve duyu kaybıdır ¹⁵. Nedeni nörovasküler yaralanma ve gerilmedir. Yetersiz klitoroplasti ve takipte düzensiz tıbbi tedavi durumunda klitoriste duyu ve cinsel ilişkide his sorunları gelişebilir ve karşılaştırmada uzun dönem sonuçları önemlidir ¹⁶⁻¹⁹. Klitoroplasti öncesi olan büyüklük ile ameliyat sonrası büyüklük karşılaştırıldığında hasta ve aile memnuniyeti sağlanabilmektedir ²⁰. Tıbbi tedavi sürecinde klitoris büyüklüğünde zaman ile gerileme olabilir. Her hastada klitoroplasti yapılması gerekli değildir. Klitoroplasti yapılması ve zamanlaması tartışmalı bir konudur. Erken yaşta klitoroplasti yapılmasının toplum ve aile yapısı değişkenlerine bağlı olarak hasta ve aile üzerinde dişi cinsiyet kimliği gelişimi açısından katkısı olumludur ¹⁹. Prader I' de güncelde klitoroplasti yapılmamaktadır. Prader II-III için de klitoroplasti yapılmayabileceği bildirilmiştir ⁶. Ancak genel yaklaşım Prader III-IV-V için klitoroplasti yapılması yönündedir ¹⁹. Prader IV-V'te klitoroplasti için zamanlamada hastaya ve koşullara göre de yaklaşım yapılabileceği bildirilmiştir ^{18,21,22}. Prader V'te, cinsiyet kimlik sorunları açısından, geç ergenlik döneminde de yapılabileceğinin görüşülmesi önerilmektedir ^{6,7}. Klitoroplasti ile birlikte genellikle labioplasti işlemi de yapılır.

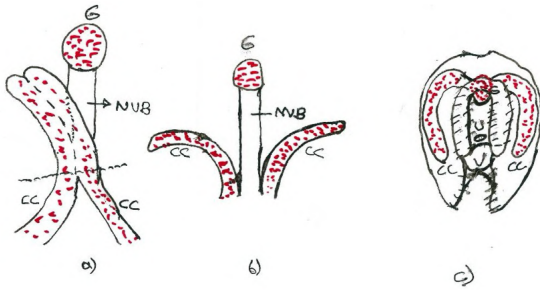
Vajinoplasti; Vajina ve uretranın birleşim özelliği, mesane boynu ile olan yakınlığı, ortak kanalın uzunluğu, çıkarılacak olan hipoplazik vajina uzunluğu, uygulanacak olan ameliyat tipini belirler (Resim 2). En alçak tip olguların onarımında flep vajinoplasti yapılır (Şekil 4) ²³. Daha yüksek seviyede vajina ve uretra birleşimi gösteren hastaların çoğunda vajinal pull-through ameliyatları yapılır.

Şekil 2. Klitorisnin yatay kesit görünümü

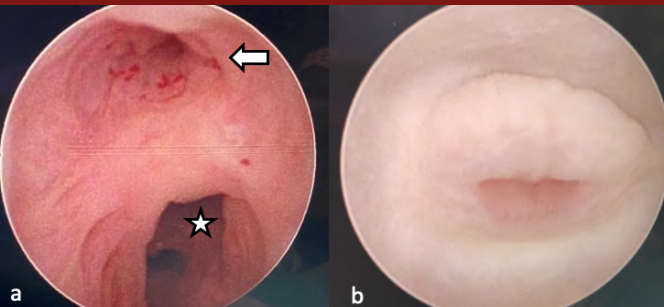


Buck: Buck fasyası, TA: Tunika albuginea, CC: Korpus kavernozum. Dorsal yüz üst taraf, ventral yüz alt taraftır. Sağ ve solda nörovasküler demet (NVB) yer alır. Dorsalde tam orta hatta saat 12'de sinir yer almaz. Sarı renk sinir dağılımlarını göstermektedir. Daire içine alınan ve ok ile belirtilen ventral alanda her iki yandan yapılan kesi ile nörovasküler demet ayırma işlemine başlanır.

Şekil 3: Nörovasküler demetin (NVB) ve tepesinde yer alan glans klitoris (G) korpus kavernozumdan (CC) ayrılması sonrası görünüm. a) Korpus kavernozum rezeksiyonu sonrası (çizgili alan), glans klitoris pubis üstü konumuna yerleştirilir. b-c) CSDC'de (Pipi Salle Corporal-Sparing Dismembered Clitoroplasty) iki korpus kavernozum orta hattan birbirinden ayrılır, her iki yana doğru döndürülür ve her bir korpus kavernozum aynı tarafta oluşturulan labium içine yerleştirilir.



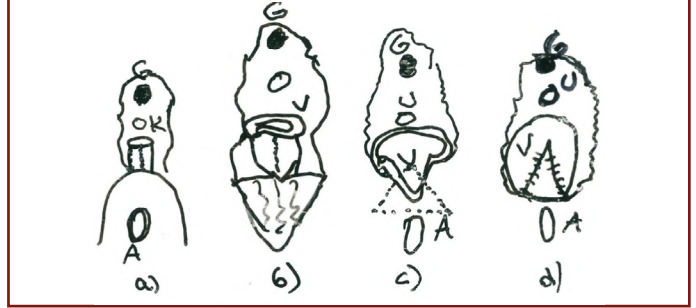
Resim 2. 46,XX DSD, KAH olgusunda ürogenital sinüs yapılarının endoskopik görüntüleri



a) Ortak kanalın sonunda üretral açıklık (ok) ve arkada vajinal açıklık (yıldız). b) Vajinal açıklıktan ilerlendiğinde infantil serviks uteri (infantile cervix uterine) yapısı görülür.

Passerini-Glazel ameliyatı tek aşamalı bir ameliyattır^{24,25,26} (Şekil 5). Üretra ve vajina birleşim yeri ayrılarak vajinanın serbestleştirilmesi ve mukokutanöz flepler (Passerini flepleri)

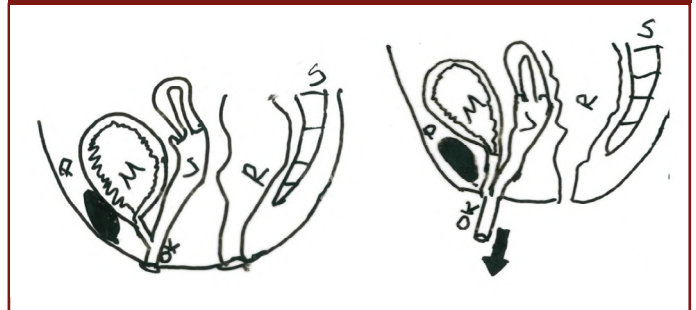Şekil 4 Flep vajinoplasti ameliyatı a) Kısa olan ürogenital sinüs (ortak kanal: OK) ortadan ikiye ayrılır. Perinede V veya omega (omega) şeklinde cilt kesisi yapılır. b) Kısa olan OK açılması ile ayrı üretra (U) ve vajina (V) açıklığı sağlanır. Cilt flebi serbestleştirilir. c) Vajina arka duvarı orta hattan kısmen ikiye ayrılır. d) Perineal cilt flebi vajina duvar açıklığına yerleştirilir ve geniş introitus vajina oluşturulur. G; glans klitoris, A: Anüs (Anus).



ile onarım yapılır. Bazı durumlarda üretra ve vajina birleşiminin ayrımı için perine kesisine ek olarak abdominal (abdominal) yaklaşım ile transvezikal - transtrigonal onarım da gerekebilir. Komplikasyonlar; üretra ve vajina ayrımına bağlı gelişen vajina ve üretra arası fistül gelişimi, vajina veya introitus vajinada darlık ve nadiren de üretrada darlıktır.^{20,27}

Ürogenital mobilizasyon (Urogenital mobilization) ameliyatında, ürogenital sinüs bitişik olduğu dokulardan ayrılarak boylu boyunca puboüretral ligamana kadar serbestleştirilir. Amaç, üretra ve vajina birleşiminin birlikte perineye pull-through yapılabilmesi ve komplikasyon oranını arttıran üretra ve vajina ayrılması aşamasından kaçınmaktır²⁸ (Şekil 6). Puboüretral ligaman ayrılmadan bu işlem yeterli olur ise parsiyel ürogenital mobilizasyon (PUM) aşamasında kalınır. Yetersiz olur ve ligament ayrılır ise total ürogenital sinüs mobilizasyonu (TUM) denir²⁷⁻³⁰. Az sayıda hastada ek olarak üretra ve vajina arası serbestleştirme ile vajinal pull-through ve Passerini flep yapılması veya perineal yaklaşıma ek olarak abdominal yaklaşım da gerekebilir. Komplikasyonlar; vajina ve üretrada darlık ve de fistül gelişimidir. Passerini-Glazel ve ürogenital mobilizasyon ameliyatları sırasında nadiren rektum, mesane ve mesane boynu yaralanması olabilir.

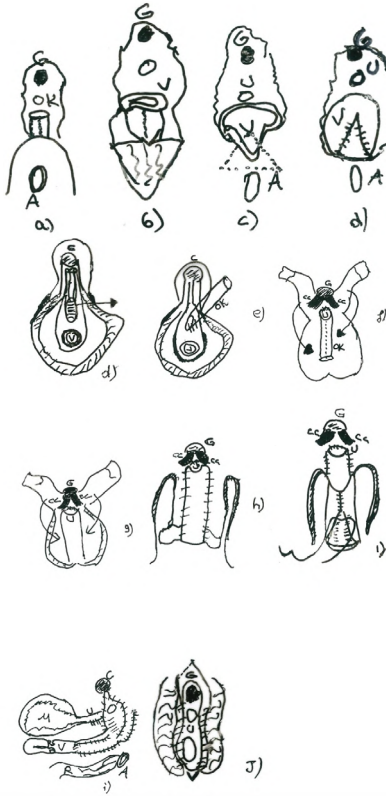
Şekil 6a-b. Ürogenital mobilizasyon



Ürogenital sinüsün, perineye üretra (U) ve vajina (V) olarak ilerletilmesi işlemidir. Pull through sonrası son kısım ürogenital sinüs (ortak kanal: OK) ortadan ikiye ayrılarak oluşturulan iki flep, mukoza ile döseli vestibül yüzeyi (mucosa lined vestibule) veya vajina arka duvarı oluşturulması için kullanılır. R; Rektum, S; Sakrum, P: Pubis

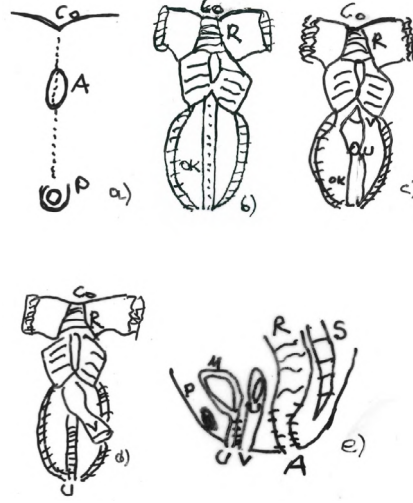
Üretra ve vajina birleşim alanına anüs, anal kanal ve rektumun orta hattan kesilerek yanlara ayrılarak da vaginal pull-through yapılabilir. Posterior sagittal transanorektal yaklaşımda ön ve arka duvar³¹ (Şekil 7), anterior sagittal transanorektal (ASTRA) yaklaşımda ise yalnızca ön duvarı ikiye ayrılarak onarım³²⁻³³ (Şekil 8) yapılır. Komplikasyonlar; rektum, üretra veya vajina arası fistül gelişimi veya darlık, yara enfeksiyonu ve açılmasıdır. Anal sfinkter yaralanmasına bağlı fekal inkontinans ile nadiren mesane ve mesane boynu yaralanması olasılıkları da vardır. Öncesi ve sırasında koruyucu kolostomi yapılması komplikasyon olasılığını azaltır ve iyileşme sonrası kolostomi bir sonraki ameliyat ile kapatılabilir. Kolostomi yapılmaksızın yalnızca ameliyat öncesi kolon temizliği sonrası da transanorektal yaklaşım ile onarım yapılabilir³³. Vajinal pull-through ameliyatları sonrasında alt üriner sistem fonksiyon bozukluğu ve üriner inkontinans gelişme olasılığı özellikle TUM sonrası vardır^{28,30}.

Şekil 5a-j. Passerini-Glazel ameliyatı



a) Sistoskopi (cystoscopy) ile, ortak kanaldan (OK) ilerletilen iki sondadan biri mesane (M) içine diğeri vajina (V) içine yerleştirilir. b) Glans klitoris (G) etrafı çevresel, perinede U şeklinde, orta hatta dikey cilt, labioplasti yapılması için labioskrotal kabartı (labio-scrotal fold) cilt kesileri yapılır (A: Anüs). c) Vajina arka duvarı ile ürogenital sinüs (UGS) birleşimi açılır. d) Üretra ve vajina serbestleştirilerek aradaki açıklık kapatılır (Ok ile işaretli alan). e) Ürogenital sinüs (OK), korpus kavernozumdan (CC) ayrılır. f) Klitoroplasti, dikey orta hat prepüsyum (preputium) ve cilt kesisi ile iki yanda mukokutanöz flepler oluşturulur ve ürogenital sinüs (OK) dorsal alandan orta hatta ikiye ayrılır. g) Mukokutanöz flepler yaklaştırılır. h) Flepler ürogenital sinüs (OK) yanlarına dikilir (Passerini flep). i) Passerini flebi uçtan başlayarak birleştirilerek vajina açıklığına anastomoz (anastomosis) yapılır. j) Yan kesitte son görünüm. A: Anüs, R: Rektum j) Labioplasti sonrası görünüm.

Şekil 7a-e. Posterior sagittal transanorektal yaklaşım



a) Yüz üstü (prone) konumunda koksiks (coccyx; Co) ve pubis (P) arasında anüs (A) dahil, klitoris etrafı cilt içerecek şekilde orta hat kesisi yapılır. b) Anal kanal ve rektum (R) tam orta hatta kalınarak ön ve arka duvarından iki yarıya ayrılır ve ürogenital sinüse (UGS, ortak kanal: OK) ulaşılır. c) Ürogenital sinüs (OK) ikiye ayrılarak içeride vajina (V) ve üretra (U) görülür. d) Vajina ve üretra birleşimi ayrılır. Vajinal pull through yapılır ve üretra oluşturulur. Ayrılan yapılar orta hatta yeniden birleştirilir. e) Ameliyat sonrası görünüm. S: Sakrum.

46XX CGB' de KAH için tanımlanan feminizan genitoplasti ameliyatları arasından seçim, hasta özellikleri ve cerrahın tercihine bağlıdır (Resim 3). Deneyim gerektiren ve etkileri hayat boyu süren ameliyatlardır. Başarısız onarım ve komplikasyon oranının yüksekliği istenmeyen durumdur. Başarılı onarımın sağlanmasında cerrahi tecrübenin ve yardımlaşmanın sağlanması önemlidir. Klitoroplasti ve vajinoplasti zamanlaması ve sıralamaları, tek aşamalı veya iki aşamalı olarak değişebilmektedir. Normal menstürasyon ve cinsel yaşam ile fertilité sağlanabilir. Klitoroplasti erken yaşlarda yapılabilir³⁴. Hayatın ilk günlerinde anneden sağlanan, sonraki dönemde krem olarak dışarıdan sürülen ve ergenlik ile artış gösteren östrojenin vajinal dokuda yapılacak işlemleri kolaylaştırıcı etkisi vardır^{25, 27, 34}. Çok yüksek yerleşimli ve hipoplazik küçük vajina varlığında vajinoplasti ergenlikte yapılabilir. Feminizan genitoplasti sonrası erken dönem komplikasyon oranı çok merkezli bir çalışmada %14 olarak bulunmuştur²⁰. Vajinoplasti sonrası erken ve geç dönem en önemli sorun darlıktır^{35,36}. Sıklıkla introitus vajinada, bazen de boylu boyunca vajende görülür. Vajinal dilatatör ile genişletme yapılır ve yanıt alınmaz ise yeniden ameliyat gereksinimi olabilir. Vajinal darlık sıklığı (%7-57) yüksek olabilmektedir^{27, 35}. Cinsel yaşam ve ilişki feminizan genitoplasti ameliyatından etkilenmektedir^{35, 36, 37}. Bildirilen geç sonuçlarının bazılarının birlikte değerlendirilmelerinde, hastaların cinsel yaşantılarının olabildiği, ancak rahat cinsel ilişki oranının % 48 olduğu, az sıklıkta cinsel ilişki yakınmalarının bulunduğu, klitoris duyusunda azalma, vajinal penetrasyonda bazen zorluk olduğu belirtilmiştir [35]. Erken vajinoplasti yapılması yaklaşımında izlemde ergenlik veya erişkin çağında introitusta darlık görülebilir, dilatasyon ve bazen zorlayıcı olmayan düzeltici

ameliyat gerekebilir. Geç dönem vajinoplasti yapılması, erken döneme nazaran teknik olarak daha zorlayıcı olabilmektedir ve öncesinde seçilmiş hastalarda klitoroplasti ve labioplasti yapılabilir. Olguların kozmetik açıdan değerlendirilmesi de oldukça önemli bir husustur³⁸. Ek olarak cinsiyet kimliği için çocuğun onamının sağlanması sonrasında düzeltici operasyonlara başlanması görüşü de mevcuttur³⁹. Geç onarım ile onam sürecine hasta katılımı da sağlanabilir, ameliyat sonrası etkin vajinal dilatasyon yapılabilir, cinsel yaşamın başlaması ve devamı darlık gelişimini önleyici olabilir⁴⁰. Erken onarımda cinsiyet disforisi (gender dysphoria) düşük oranda bildirilmiştir⁴¹. Feminizan genitoplasti ameliyatı olan erişkinlere sorulduğunda yaklaşık %80'inin geçirdikleri operasyonu tanı konulan KAH hastalarına önerdikleri ve yaklaşık üçte ikisinin de erken ameliyatı önerdiği bildirilmiştir³⁷. Erken ve geç onarım ayırımına gerçekte etki eden değişkenler farklıdır ve çokludur⁴⁰.

46XX CGB Prader V, erkek cinsiyet kimliği yönünde karar verilme veya olasılığı olan, bir durumdur. Ergenlik gelişimi baskılanabilir⁴². Hasta ve aile tam onamı sağlanarak cinsiyet kimliğine kararı verilerek feminizan veya virilizan genitoplasti yapılır. Virilizan genitoplasti ameliyatında overler ve müller yapıları (fallop tüpleri, uterus ve vajen) çıkarılarak hipospadiyas (hypospadias) onarım ilkeleri uygulanır. Over kriyoprezervasyonu da düşünülebilir⁴⁰.

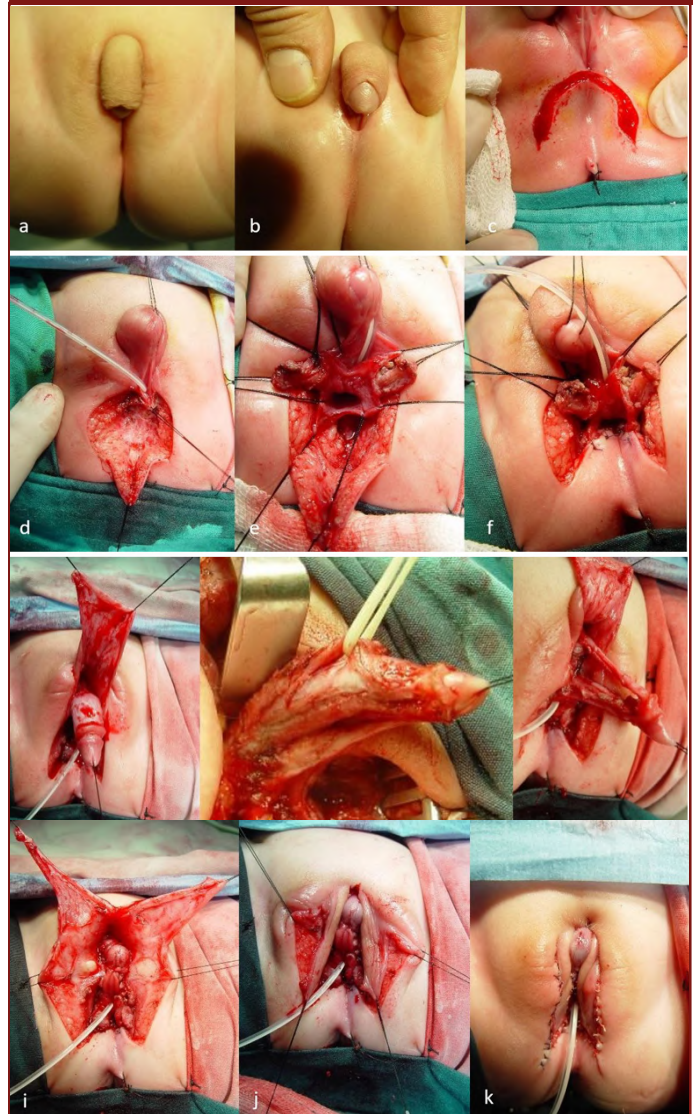
45,X0 / 46,XY Mozaisizm (MGD)

Y kromozomu olan bu hastalık grubunda eğilim erkek cinsiyet kimlik beklentisidir^{40,43}. Fertilite oranı düşüktür. Streak gonad olan tarafta Müller yapıları değişen oranda gelişmişlik ile yer alır. Streak gonad malignite gelişiminin önlenmesi için çıkarılır². Az sayıda hastada virilizasyon yetersizdir. Kız çocuk olarak büyütülen bu hastalarda, dişi cinsiyet kimliği beklentisi ve onam koşulları olursa, geç dönemde feminizan genitoplasti yapılabilir. Feminizan genitoplasti sırasında streak gonad ve karşı taraf testis çıkarılması, orşiektomi yapılır⁴⁰. Bu hastalarda Müller yapıları, 46XX CGB, KAH yapılarına göre daha az gelişim gösterir ve feminizan genitoplasti ameliyatları sonrası vajinal darlık olasılığı daha yüksektir. Erkek olarak büyütülenlerde güçlü erkek cinsiyet kimliği saptanırken kız olarak büyütülenlerde dişi cinsiyet kimliği uyumunun daha düşük olduğu görülmüştür⁴⁴.

46,XY DSD

17-beta HSD (17-Hydroxysteroid dehydrogenase type 3) ve 5-alfa redüktaz (5-alpha reductase type 2) eksikliğinde, doğumda fenotip dişidir. Olağan seyirde, orşiektomi yapılmaz veya ergenlik baskılanmaz ise virilizasyon başlar ve hastaların yaklaşık yarısında erkek cinsiyet kimlik bulguları görülebilir⁶. Cinsiyet kimliği için beklenti çoğunlukla erkek yönündedir¹. Geçmiş yıllarda erken yaşlarda feminizan genitoplasti ve orşiektomi yapılıyor idi. Güncel tanı yöntemleri gelişimi sonrası erkek cinsiyet kimliği ve gonadların korunması yaklaşımı uygulanmaktadır. Geç başvuran ve kız çocuk olarak büyütülen hastalarda cinsiyet kimliği belirsizliğinde ve onamda kararsızlık olması durumunda ergenlik gelişimi engellenebilir⁴⁰. Feminizan genitoplasti kararı verilirse ergenlikte virilizasyon başlamadan ameliyatın yapılması ve orşiektomi önerilmektedir⁴⁰. 17-beta HSD eksikliğinde gonadlarda malignite riski orta düzeyde olup en yüksek %30

Resim 3a-k. Feminizan genitoplasti ameliyatı



a-b) 46 XX DSD,KAH, Prader IV olgu c) Perineal omega (V flep için) cilt kesisi. d) Cilt flebi oluşturulması. e) Ürogenital sinüs ve vajina ile rektum arasının serbestleştirilmesi, vajina ile üretra birleşiminin ayrılması, vajinal pull through yapılması. Vajina açıklığı üstünde üretra ve içinde sonda yer almaktadır. f) Vajina arka duvarının orta hatta ikiye kısmen ayrılması ile araya V cilt flebi yerleştirilerek perinede introitus vajina oluşturulması. g) Klitoris etrafı çevresel kesi ile prepüsyumdan ayrılma, korpus kavernozumların pubise kadar serbestleştirilmesi. h) Nörovasküler demet ve ortak kanalın (ürogenital sinüs) korpus kavernozumdan ayrılması. i) Korpus kavernozumun glans klitoristen ayrılarak pubise kadar olan kısmının rezeksiyonu sonrası (Klitoroplasti) klitorisin yan görünümü; Glans klitoris ve nörovasküler demet ile ortak kanal. j) Prepüsyumun orta hattan ikiye ayrılarak iki taraflı mukokutanöz fleplerin oluşturulması, glans klitorisin pubis üstüne yerleştirilmesi, external üretral meatus (external urethral meatus) oluşturulması. j) Her iki yandaki mukokutanöz flepler ile vajina vestibülü ve labia minoraların (labium minus) oluşturulması. k) Kesilerin birleştirilmesi ile labia majora (labium majus) yapılması işlemleri ile labioplasti tamamlanması sonrası görünüm.

olarak bildirilmiştir ve izlemde bu açıdan dikkat edilmelidir ^{2,45}.

Parsiyel Androjen Duyarsızlığı Sendromu (PAIS)

Çoğunlukla ağır atipik genital görünüm, ufak fallus (phallus) ve ağır hipospadyas ile karakterizedir. Ergenlikte virilizasyon olabilir. Geçmiş yıllarda erken yaşlarda feminizan genitoplasti yapıldı. Erken dönemde tanı sonrası fallusun testosteron yanıtına bakılabilir ⁶. Belirgin yanıt olmayan olgularda dişi yönde büyütme kararı alınabilir. Bu olgularda inmemiş testiste malignite gelişme riski vardır ve ergenlik öncesinde bu risk çok düşüktür ^{2,46}. Ergenlik sonrası malignite oranı %15 olarak bildirilmiştir ⁴⁶. Bu nedenle feminizan genitoplasti kararı verilen hastalarda tanı sonrasında orşiektomi önerilebilmektedir ⁴⁷. Bu hasta grubunda dişi olarak büyütülen olgularda cinsiyet disforisi oranı, erkek olarak büyütülenlere göre daha yüksek bulunmuştur ⁴⁹.

Tam (complete) Androjen Duyarsızlığı Sendromu (CAIS)

Fenotip dişidir ve vajinal girinti (blind vaginal pouch, vaginal dimple) bulunabilir. Androjenlerin östrojene dönüşümüne bağlı ergenlikte etkileri olabilir. Ergenlik ve sonrasında orşiektomi yapılmasının malinite olasılığını arttırmadığı bildirilmiştir ^{49, 50}. Feminizan genitoplasti ameliyatının ve orşiektominin ergenlik ve sonrasında yapılmasına karar verilebilir (önerilir). Bu süreçte kasıkta ele gelen testis yapılarına bağlı olarak psikolojik olumsuzluklar görülebilir. Çocuk veya aile erken dönemde orşiektomi yapılmasını isteyebilir.

46,XY DSD grubunda nadir görülen başka bir takım enzim eksiklikleri de mevcuttur. StAR ve P450scc defektlerinde dişi fenotip veya az virilizasyon görülür. 3 beta hidroksisteroid dehidrogenaz tip II eksikliği (3 beta hydroxysteroid dehydrogenase type II); tuz kaybı, mikropenis (micropenis), ağır hipospadiyas, kör vajinal oluk, bifid skrotum ile karakterizedir. 17-alfa hidroksilaz eksikliğinde (17-alpha hydroxylase) dişi fenotip, vaginal girinti; 17,20 liyaz eksikliğinde (17-20 lyase) dişi veya erkek fenotip ile hafif tip hipospadiyas görünümü olabilir ⁵¹. 46,XY DSD, enzim eksiklikleri ve androjen etki sorunları olan hastalarda müller yapıları yoktur ⁵¹. Smith-Lemli-Opitz Sendromu ve Leydig hücre disfonksiyonunda (Leydig cell dysfunction) dişi fenotip veya kısmi virilizasyon görülebilir.

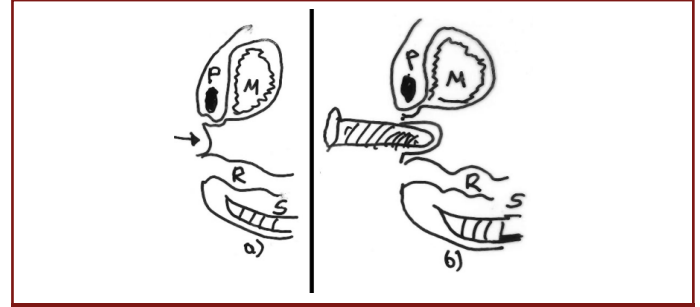
Ovotestiküler DSD

Tedavi oluşturulmasında, cinsiyet kimlik beklentisi ve hasta özelliklerine göre karar verilmesi güçtür. Her iki cinsiyette büyütülen hastalarda cinsiyet disforisi görülse de büyütülen cinsiyet ile uyumluluk olduğu da bildirilmiştir ^{52, 53}. Fertilité oranı düşüktür. Gebelik bildirilmiştir ⁵⁴. Ameliyat türüne (feminizan veya virilizan genitoplasti) ve zamanlamasına karar vermek zordur. Belirgin virilizasyon durumunda ve fonksiyonel testis varlığında öncelik virilizan genitoplastidir. Dişi iç genital yapı ve gonadal işlevlerin varlığında öncelik feminizan genitoplastidir ⁴². Gonad tümör riski düşüktür ^{6, 55}. Ovotestis yapısına sahip gonadlarda belirlenen cinsiyete yönelik ameliyatlarda aynı gonad içinde yer alan over ve testis dokularının ayrımını yapmak güçtür. Bazen gonadektomi yapılması gerekebilir.

DSD hastalarında yapısal karmaşa ve farklılıklar vardır. Vajina var ise pull-through yapılabilir. Vajina olmayabilir. Vajina alt kısmı da gelişmemiş veya sığ ve ufak; vajinal girinti şeklinde olabilir. Eğer

vajinal girinti varsa dilatasyonlar ile vajina oluşturulabilir (Şekil 9). Özellikle CAIS ve Mayer-Rokitansky-Kuster-Hauser Sendromu tanılı hastalarda ergenlik ve sonrasında vajinal girintinin dilatasyonu ile başarılı sonuçlar bildirilmiştir ^{56,57}. Pull-through yapılabilecek bir vajina bulunmadığında, dilatasyon yapılabilecek bir vajinal girinti olmadığında ya da dilatasyonlarla olumlu bir sonuca varılamaması durumunda yeni vajen yapılması gerekir. Yeni vajina oluşturulması için tanımlanan birçok yöntem vardır ⁵⁸. Cilt grefti (Abbe-Mc Indoe), bukkal mukoza ile vajinoplasti, periton flepleri ile vajinoplasti (Davydov) yapılabilir ⁵⁹. Flepler ile yapılan vajinoplastilerde darlık olasılığı yüksektir ve etkin derinlik oluşturma zorluğu olur.

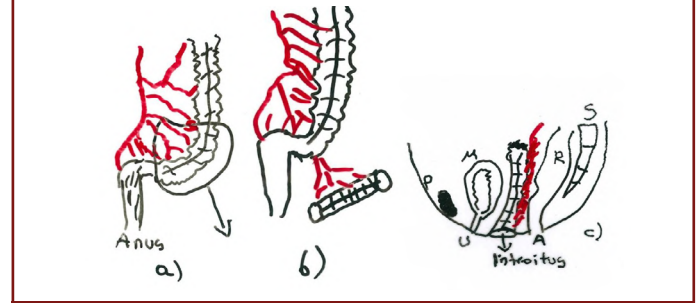
Şekil 9. Vajinal girinti dilatasyonu (Yan görünüm)



a) Vajinal girinti (ok ile işaretli). b) Küçük boyuttan büyük boyutlara ulaşarak vajinal dilatasyon P: Pubis, M: Mesane, R: Rektum, S: Sakrum.

İntestinal vajinoplasti için sigmoid kolon, ileum veya ileoçekal valv kullanılır ⁶⁰ (Şekil 10). Açık cerrahi girişim ve seçili olgularda laparoskopi veya robotik ameliyat uygulanır ⁵⁹. İntestinal vajinoplastilerde yeterli genişlik ve derinlikte vajen oluşturulabilirken bağırsağın kendi salgısına bağlı koku ve akıntı sorunu olur. Komplikasyonlar, introitusta darlık, anastomozlarda kaçak ve yapışıklığa bağlı intestinal tıkanıklıklardır. Vajinası olup vajinal pull-through yapılamayan hastalarda veya geçmiş başarısız vaginal pull-through olgularında vajina alt kısmı için de intestinal vajinoplasti yapılabilir. Bu ameliyatlarda sonrası aralıklı vajina dilatasyonu gerekir. Cinsel yaşamı süren hastalarda dilatasyon gereksinimi azdır veya olmayabilir.

Şekil 10a-c. İntestinal vajinoplasti



a) Sigmoidin mezenteri korunarak ayrılması b) Vajen olarak kullanılacak sigmoid ve barsak anastomozu yapıldıktan sonraki görünüm. c) Sigmoid kolondan yapılan vajina görünümü. Introitus (ok ile işaretli) sigmoid kolonun açık olan bir ucudur. Diğer uç kapatılarak işlem tamamlanır. P: Pubis, M: Mesane, R: Rektum, S: Sakrum, A: Anüs.

Feminizan genitoplastide ameliyatlara endikasyonları ve hasta yönetimi konusunda önemli değişiklikler olmuş ve geçmişte yaygın olarak erken yaşlarda tercih edilen bazı yaklaşımlar günümüzde artık terk edilmiştir. Geç dönem sonuçları cinsel hayat, fertilité ve psikososyal açılardan değerlendirilmektedir. Etik ve hukuki alanda sonuçlar ile hasta ve hekim derneklerinin geri bildirimleri tedavi sürecini etkilemektedir. Her aşamasında ailenin ve mümkünse çocuğun etkin katılımının olabileceği multidisipliner konseylerde ameliyat zamanlama ve kararı alınması ile geç sonuçların değerlendirilmesi hasta, aile ve hekim için koruyucudur ve başarıyı arttırmaktadır.

Yazımızda yer alan ameliyat fotoğrafları için kişisel arşivini bize açan Prof. Dr. Yunus Söylet'e teşekkür ederiz.

Feminizan genitoplasti ameliyatlarını kendilerinden öğrendiğimiz ve ameliyatlarına katılmaktan onur duyduğumuz Cerrahpaşa Tıp Fakültesi Çocuk Cerrahisi Anabilim Dalı ve Çocuk Ürolojisi Bilim Dalı saygıdeğer hocalarımız Prof. Dr. Nur Danişmend, Prof. Dr. S. N. Cenk Büyükkunal, Prof. Dr. Yunus Söylet ve Prof. Dr. Haluk Emir'e teşekkürlerimizi ve saygılarımızı sunarız.

Çıkar Çatışması: Yazarlar çıkar çatışması bildirmemişlerdir.

Hakem Değerlendirmesi: Dış bağımsız

Peer-review: Externally peer-reviewed.

Declaration of Interests: The authors declare that they have no competing interest.

Kaynaklar

- Hughes IA, Houk C, Ahmed SF, Lee PA, LWPES1/ESPE 2. Consensus Group. Consensus statement on management of intersex disorders. *Arch Dis Child*. 2006; 91(7):554-563. [\[Crossref\]](#)
- Buyukunal C, Zeller KA, Emre S, Nakayama DK. The history of surgery in disorders of sexual development. *J Pediatr Surg*. 2021; 56 (2): 429-433. [\[Crossref\]](#)
- Cools M, Nordenström A, Robeva R, Hall J, Westerveld P, Flück C, et al. Caring for individuals with a difference of sex development (DSD): a Consensus Statement. *Nat Rev Endocrinol*. 2018;14(7): 415-419. [\[Crossref\]](#)
- Meyer-Bahlburg HF, Dolezal C, Baker SW, New MI. Sexual orientation in women with classical or non-classical congenital adrenal hyperplasia as a function of degree of prenatal androgen excess. *Arch Sex Behav*. 2008; 37(1): 85-99. [\[Crossref\]](#)
- Dessens AB, Slijper FM, Drop SL. Gender dysphoria and gender change in chromosomal females with congenital adrenal hyperplasia. *Arch Sex Behav*. 2005; 34(4): 389-397. [\[Crossref\]](#)
- Lee PA, Houk CP. Review of Outcome Information in 46,XX Patients with Congenital Adrenal Hyperplasia Assigned/Reared Male: What Does It Say about Gender Assignment? *Int J Pediatr Endocrinol* 2010; 7 pages [\[Crossref\]](#)
- Lee PA, Nordenström A, Houk CP, Ahmed SF, Auchus R, Baratz A, et al. Global Disorders of Sex Development Update since 2006: Perceptions, Approach and Care. *Horm Res Paediatr*. 2016; 85(3): 158-180. [\[Crossref\]](#)
- de Jesus LE, Costa EC, Dekermacher S. Gender dysphoria and XX congenital adrenal hyperplasia: how frequent is it? Is male-sex rearing a good idea? *J Pediatr Surg*. 2019; 54(11): 2421-2427. [\[Crossref\]](#)
- Destro F, Cantone N, Ruggeri G, Lima M. Cloacal and urogenital sinus anomalies. In Lima M, Manzoni G editors. *Pediatric Urology Contemporary Strategies from Fetal Life to Adolescence*. Italia: Springer-Verlag; 2015.p. 155-170. [\[Crossref\]](#)
- Baskin LS, Erol A, Li YW, Liu WH, Kurzbrock E, Cuhna GR. Anatomical studies of the human clitoris. *J Urol*. 1999; 162(3 pt2): 1015-1020 [\[Crossref\]](#)
- Kaefer M, Rink RC. Treatment of enlarged clitoris. *Frontiers in Pediatr* 2017; 28;5: 125. [\[Crossref\]](#)
- Poppas DP, Hochsztein AA, Baergen RN, Loyd E, Chen J, Felsen D. Nerve sparing ventral clitoroplasty preserves dorsal nerves in congenital adrenal hyperplasia. *J Urol*. 2007; 178 (4 Pt 2): 1802-1806 [\[Crossref\]](#)
- Kogan SJ, Smey P, Levitt SB. Subtunicular total reduction clitoroplasty: a safe modification of existing techniques. *J Urol*. 1983; 130(4): 746-748. [\[Crossref\]](#)
- Salle JLP, Braga LP, Macedo N, Rosito N, Bagli D. Corporeal sparing dismembered clitoroplasty: An alternative technique for feminizing genitoplasty. *J Urol*. 2007; 178(4 pt 2): 1796-1801. [\[Crossref\]](#)
- Mollard P, Juskiwenski S, Sarkissian J. Clitoroplasty in intersex: a new technique. *Br J Urol*. 1981; 53(4):371-373. [\[Crossref\]](#)
- Crouch NS, Liao LM, Woodhouse CR, Conway GS, Creighton SM. Sexual function and genital sensitivity following feminizing genitoplasty for congenital adrenal hyperplasia. *J Urol*. 2008; 179(2): 634-638. [\[Crossref\]](#)
- Gastaud F, Bouvattier C, Duranteau L, Brauner R, Thibaud E, Kutten F, et al. Impaired sexual and reproductive outcomes in women with classical forms of congenital adrenal hyperplasia. *J Clin Endocrinol Metab*. 2007; 92(4):1391-1396. [\[Crossref\]](#)
- Nordenskjöld A, Holmdahl G, Frisén L, Falhammar H, Filipsson H, Thorén M, et al. Type of mutation and surgical procedure affect long-term quality of life for women with congenital adrenal hyperplasia. *J Clin Endocrinol Metab*. (2008); 93(2):380-386. [\[Crossref\]](#)
- Speiser PW, Arlt W, Auchus RJ, Baskin LS, Conway GS, Merke DP, et al. Congenital Adrenal Hyperplasia Due to Steroid 21-Hydroxylase Deficiency: An Endocrine Society Clinical Practice Guideline. *J Clin Endocrinol Metab*. 2018; 103(11): 4043-4088. [\[Crossref\]](#)
- Baskin A, Wisniewski AB, Aston CE, Austin P, Chan YM, Cheng EY, et al. Post-operative complications following feminizing genitoplasty in moderate to severe genital atypia: Results from a multicenter, observational prospective cohort study. *J Pediatr Urol*. 2020;16(5): 568-575. [\[Crossref\]](#)
- Binet A, Lardy H, Geslin D, Francois-Fiquet C, Poli-Merol ML. Should we question early feminizing genitoplasty for patients with congenital adrenal hyperplasia and XX karyotype? *J Pediatr Surg*. 2016; 51(3): 465-468. [\[Crossref\]](#)
- Wisniewski AB, Migeon CJ, Malouf MA, Gearhart JP. Psychosexual outcome in women affected by congenital adrenal hyperplasia due to 21-hydroxylase deficiency. *J Urol* 2004; 171(6 Pt 1): 2497-2501. [\[Crossref\]](#)
- Fortunoff S, Lattimer, JK, Edson M. Vaginoplasty technique for female pseudohermaphrodites. *Surg Gynec Obst*. 1964; 118: 545-548.
- Passerini-Glazel G. A new 1-stage procedure for clitorovaginoplasty in severely masculinized female pseudohermaphrodites. *J Urol* 1989; 142 (2 Pt 2): 565-568. [\[Crossref\]](#)
- Passerini-Glazel G. Feminizing genitoplasty. *J Urol* 1999; 161(5):1592-1593. [\[Crossref\]](#)
- Lesma A, Boccardi A, Montorsi F, Rigatti P, Passerini-Glazel. Feminizing genitoplasty: Modifications in 17 years of experience with 82 cases. *Eur Urol* 2007; 52(6): 1638-1644. [\[Crossref\]](#)
- Eroğlu E, Tekant G, Gündoğdu G, Emir H, Ercan O, Söylet Y, et al. Feminizing surgical management of intersex patients. *Pediatr Surg Int*. 2004; 20(7): 543-547. [\[Crossref\]](#)
- Peña A. Total urogenital mobilization - an easier way to repair cloacas. *J Pediatr Surg*. 1997; 32(2): 263-267. [\[Crossref\]](#)
- Rink RC, Metcalfe PD, Kaefer MA, Casale AJ, Meldrum KK, Cain MP

- Partial urogenital mobilization: A limited proximal dissection. *J Pediatr Urol.* 2006; 2(4): 351-356. [\[Crossref\]](#)
30. Braga LHP, Lorenzo AJ, Tatsuo ES, Silva IN, Salle JLP. Prospective evaluation of feminizing genitoplasty using partial urogenital sinus mobilization for congenital adrenal hyperplasia. *J Urol.* 2006; 176(5): 2199-204. [\[Crossref\]](#)
 31. Peña A., Filmer B., Bonilla E., Mendez M., Stolar C. Transanorectal approach for the treatment of urogenital sinus: preliminary report. *J Pediatr Surg.* 1992; 27(6): 681-685. [\[Crossref\]](#)
 32. Dòmini R, Rossi F, Ceccarelli PL, De Castro R. Anteriorsagittal transanorectal approach to the urogenitalsinus in adrenogenital syndrome: preliminary report. *J Pediatr Surg.* 1997; 32(5): 714-716. [\[Crossref\]](#)
 33. Salle JLP, Lorenzo AJ, Jesus LE, Leslie B, AlSaid A, Macedo FN, et al. Surgical treatment of high urogenital sinuses using the anterior sagittal transectal approach: a useful strategy to optimize exposure and outcomes. *J Urol.* 2012; 187(3): 1024-1031. [\[Crossref\]](#)
 34. Schober JM. Feminizing genitoplasty: a synopsis of issues relating to genital surgery in intersex individuals. *J Pediatr Endocrinol.* 2004; 17(5): 697-703. [\[Crossref\]](#)
 35. Almasri J, Zaiem F, Rodriguez-Gutierrez R, Tamhane SU, Iqbal AM, Prokop LJ, et al. Genital reconstructive surgery in females with congenital adrenal hyperplasia: a systematic review and meta-analysis. *J Clin Endocrinol Metab.* 2018; 103(11): 4089-4096. [\[Crossref\]](#)
 36. Wang LC, Poppas DP. Surgical outcomes and complications of reconstructive surgery in the female congenital adrenal hyperplasia patient: what every endocrinologist should know. *J Steroid Biochem Mol Biol.* 2017; 165(Pt A): 137-144. [\[Crossref\]](#)
 37. Trachta J, Mustaq I, Petrasova N, Hradsky O, Skaba R. Sexual function in adult females after feminizing genitoplasty for congenital adrenal hyperplasia. *J Pediatr Urol.* 2022, 18(3): 282-286. [\[Crossref\]](#)
 38. Akbiyik F, Kutlu AO. External genital proportions in prepubertal girls: a morphometric reference for female genitoplasty. *J Urol.* 2010; 184(4): 1476-1481. [\[Crossref\]](#)
 39. Diamond M, Garland J. Evidence regarding cosmetic and medically unnecessary surgery on infants. *J Pediatr Urol.* 2014; 10(1): 2-6. [\[Crossref\]](#)
 40. Mouriquand PD, Gorduz DB, Gay CL, Meyer-Bahlburg HF, Baker L, Baskin LS, et al. Surgery in disorders of sex development (DSD) with a gender issue: If (why), when, and how? *J Pediatr Urol.* 2016; 12(3): 139-149. [\[Crossref\]](#)
 41. Crawford JM, Warne G, Grover S, Southwell BR, Hutson JM. Results from a pediatric surgical centre justify early intervention in disorders of sex development. *J Pediatr Surg.* 2009; 44(2): 413-416. [\[Crossref\]](#)
 42. Houk CP, Lee PA. Approach to assigning gender in 46,XX congenital adrenal hyperplasia with male external genitalia: replacing dogmatism with pragmatism. *J Clin Endocrinol Metab.* 2010; 95(10): 4501-4508. [\[Crossref\]](#)
 43. Martinerie L, Morel Y, Gay C-L, Pienkowski C, de Kerdanet M, Cabrol S, et al. Impaired puberty, fertility, and final stature in 45,X/46,XY mixed gonadal dysgenetic patients raised as boys. *Eur J Endocrinol Eur Fed Endocr.* 2012; 166(4): 687-694. [\[Crossref\]](#)
 44. Szarras-Czapnik M, Lew-Starowicz Z, Zucker KJ. A psychosexual follow-up study of patients with mixed or partial gonadal dysgenesis. *J Pediatr Adolesc Gynecol.* 2007; 20(6): 333-338. [\[Crossref\]](#)
 45. Looijenga LH, Hersmus R, Oosterhuis JW, Cools M, Drop SL, Wolf-fenbuttel KP. Tumor risk in disorders of sex development (DSD). *Best Pract Res Clin Endocrinol Metab.* 2007; 21(3): 480-495. [\[Crossref\]](#)
 46. de la Calle CM, Kim S, Baskin LS. Diagnosis and treatment of the intra-abdominal gonad in the pediatric population: Testes, ovaries, dysgenetic gonads, streaks, and ovotestes. *J Pediatr Surg.* 2020; 55(11): 2480-2491. [\[Crossref\]](#)
 47. Pleskacova J, Hersmus R, Oosterhuis JW, Setyawati BA, Faradz SM, Cools M, et al. Tumor risk in disorders of sex development. *Sex Dev.* 2010; 4(4-5): 259-269. [\[Crossref\]](#)
 48. Meyer-Bahlburg HFL. Gender monitoring and gender reassignment of children and adolescents with a somatic disorder of sex development. *Child Adolesc Psychiatr Clin N Am.* 2011; 20(4): 639-649. [\[Crossref\]](#)
 49. Diamond M, Sigmundson HK. Management of intersexuality. Guidelines for dealing with persons with ambiguous genitalia. *Arch Pediatr Adolesc Med.* 1997; 151(10): 1046-1050. [\[Crossref\]](#)
 50. Deans R, Creighton SM, Liao L-M, Conway GS. Timing of gonadectomy in adult women with complete androgen insensitivity syndrome (CAIS): patient preferences and clinical evidence. *Clin Endocrinol (Oxf).* 2012; 76(6): 894-898. [\[Crossref\]](#)
 51. Massanyi EZ, DiCarlo HN, Migeon CJ, Gearhart JP. Review and management of 46, XY disorders of sex development. *J Pediatr Urol.* 2013; 9(3): 368-379. [\[Crossref\]](#)
 52. Verkauskas G, Jaubert F, Lortat-Jacob S, Malan V, Thibaud E, Nihoul-Fekete C. The long-term followup of 33 cases of true hermaphroditism: a 40-year experience with conservative gonadal surgery. *J Urol.* 2007; 177(2): 726-731. [\[Crossref\]](#)
 53. Sircili MH, Denes FT, Costa EM, Machado GM, Inacio M, Silva RB, et al. Long-term followup of a large cohort of patients with ovotesticular disorder of sex development. *J Urol.* 2014; 191(5 Suppl): 1532-1536. [\[Crossref\]](#)
 54. Schultz BAH, Roberts S, Rodgers A, Ataya K. Pregnancy in true hermaphroditism and all male offspring to date. *Obstet Gynecol.* 2009; 113(2 Pt 2): 534-536. [\[Crossref\]](#)
 55. van Niekerk WA, Retief AE. The gonads of human true hermaphrodites. *Hum Genet.* 1981; 58(1): 117-122. [\[Crossref\]](#)
 56. Costa EM, Mendonca BB, Inácio M, Arnhold JI, Silva FA, Lodovici O. Management of ambiguous genitalia in pseudohermaphrodites: new perspectives on vaginal dilation. *Fertil Steril.* 1997; 67(2): 229-232. [\[Crossref\]](#)
 57. İsmail-Pratt IS, Bikoo M, Liao LM, Conway GS, Creighton SM. Normalization of the vagina by dilator treatment alone in Complete Androgen Insensitivity Syndrome and Mayer-Rokitansky-Kuster-Hauser Syndrome. *Human Reprod.* 2007; 22(7): 2020-2024. [\[Crossref\]](#)
 58. Dietrich JE. Review of surgical neovagina techniques and management of vaginal stricture. *J Pediatr Adolesc Gynecol.* 2022; 35(2): 121-126. [\[Crossref\]](#)
 59. Turan SY, Emre Ş, Eliçevik M, Emir H. Davydov prensibi ile laparoskopik peritoneal vajinoplasti. 7. *Ulusal Pediatrik Üroloji Kongresi, Kyrenia/Kıbrıs, 26-30 Ekim 2016*, video sunumu.
 60. Özcan R, Emre S, Aktemur S, Elicevik M, Danismend N, Büyükkunal SNC. Çocuklarda intestinal vajinoplasti deneyimimiz. *Çocuk Cerrahisi Dergisi, Kongre Özel Sayısı; XXX. Ulusal Çocuk Cerrahisi Kongresi, Ankara, 17-20 Ekim, 2012, Sözlü Bildiri Özeti*, 219.

BÖLÜM 14
CİNSEL ORGAN GELİŞİM
BOZUKLUKLARINDA VİRİLİZAN
GENİTOPLASTİ

Haluk EMİR

Cinsel Organ Gelişim Bozukluklarında Virilizan Genitoplasti

Virilizing Genitoplasty in Disorders of Genital Development

BÖLÜM HAKKINDA

Cinsel organ gelişim bozukluklarında (CGB) virilizan genitoplasti çoğunlukla 46 XY CGB olmakla üzere, gonadal disgenezi, ovotestiküler CGB ve nadiren 46XX CGB tanısı almış hastalarda gerekebilmektedir. Bu hastalarda cerrahi karar multidisipliner konseylerde alınmalıdır. Uygulanacak cerrahi girişim(ler) her hastalık gurubunda ve hastada değişebilmekler birlikte genellikle, bifid skrotum ve penoskrotal transpozisyon düzeltilmesi ile birlikte hipospadyas düzeltilmesi, orisiopeksi, mülleryen kalıntılarının çıkarılması çoğu hastada gerekmektedir. Ayrıca puberte sonrası jinekomasti ve pubik yağ fazlalığı nedeniyle cerrahi girişim gerekebilmektedir.

Anahtar kelimeler: Cinsiyet gelişim bozukluğu, hipospadias, proksimal hipospadias, cerrahi,

ABOUT the CHAPTER

In disorders sexual organ development (DSD), virilizing genitoplasty mostly is indicated in patients with 46 XY DSD, but it also may be indicated in patients diagnosed with gonadal dysgenesis, ovotesticular DSD, and rarely 46XX DSD. Surgical decisions in these patients should be made in multidisciplinary councils. Although the surgical intervention(s) may vary in each disease group and individual patient, but it generally includes hypospadias repair together with correction of bifid scrotum and penoscrotal transposition, orchidopexy, and removal of mülleryan remnants. In addition, surgical intervention may be required due to gynecomastia and excess pubic fat at or after puberty.

Keywords: Disorders of sex development, hypospadias, pseudovaginal perineoscrotal hypospadias, surgery.



Giriş

Çocukluk çağı Cinsel organ Gelişim Bozukluklarında(CGB) virilizan cerrahi girişim ve genitoplasti endikasyonu çoğunlukla 46 XY CGB (özellikle androjen duyarsızlıkları - AD) ve gonadal disgenezi (GD) (özellikle mikst gonadal disgenezi- MGD) li hastalarda gerekmektedir^{1,2}. Bu hastalarda yapılan virilizan genitoplastinin ana bileşeni hipospadyas cerrahisi olmakla birlikte, hastaların bir kısmında Mülleryen kanal artıklarının yönetimi ve gereğinde çıkarılması, eşlik eden inmemiş testis ve/veya ele gelmeyen testis (gonad, streak gonad) olgularının değerlendirilmesi ve yönetimi de ek cerrahi gerekliliklerdir^{3,4,5}. İleri yaşlarda ise penis boyu büyütücü, meme küçültücü cerrahi girişimlere gereklilikler olabilmektedir⁶.

Cerrahi Yaklaşım

CGB hastalarında hipospadyas cerrahisi izole hipospadyas olgularından farklılıklar gösterir. Hastaların çoğunda ciddi proksimal hipospadyas, ciddi ventral eğrilik, küçük glans, kısa ve küçük kavernoöz cisimler vardır^{6,7}. Bu nedenle ameliyat öncesi lokal veya sistemik androjen tedavisi çoğunlukla gerekir. Ayrıca tanı ve tedavi sürecinde hastaların çoğunda sistoskopi (+/- laparoskopisi), inmemiş testis cerrahisi, eksizyon gerektiren utrikulus veya distal vajen (psödovajen) de olacağından cerrahi süreçler her hastada mevcut gerekliliklere göre planlanmalıdır.

Gonadal disgenезili hastalarda asimetrik gonad, asimetrik iç ve dış genital organlar



CC BY 4.0: Telif hakkı yazarlardadır. Bu kitabın içeriği Creative Commons Atıf 4.0 Uluslararası lisans altında lisanslanmıştır.

Haluk Emir

Istanbul Üniversitesi-Cerrahpaşa, Cerrahpaşa Tıp Fakültesi, Çocuk Cerrahisi Ana Bilim Dalı, Çocuk Ürolojisi Bilim Dalı, İstanbul, Türkiye
E-posta: hemir@iuc.edu.tr

Bu bölümü alıntıla / Cite this chapter as:
Emir H. Cinsel organ gelişim bozukluklarında virilizan genitoplasti. Evliyaoğlu SQ, Bingöl Çağlayan RH, Söylet Y. ed. *Cinsiyet Gelişim Bozuklukları* içinde. İstanbul: IUC Üniversite Yayınevi, 2024, 113-119.

vardır. Erkek yönde karar alınmış hastalarda muayene, görüntüleme ve endoskopik incelemelerle mevcut anatomi ortaya konmalı ve yapılacak cerrahi işlem(ler) her hastaya özgü olarak belirlenmelidir. Ancak günlük uygulamada MGD'li hastalarda anatomik yapı sıklıkla bir tarafta ele gelmeyen gonad varlığı ve çoğunlukla bu tarafta iç genital mülleryen yapılar, "streak" gonad, diğer tarafta skrotal, ele gelen inmemiş veya elegenden inmemiş (intraabdominal) testis vardır. Ayrıca değişik ciddiyette hipospadyas belirlenebilmektedir. MGD ve benzer olgularda çoğunlukla posterior üretraya açılan patolojik utrikulus, Mülleryen yapılar vardır. Cerrahi planlama öncesi Mülleryen yapılar var ise ortaya konmalı, derinlik ve boyutu belirlenmeli, gereğinde opak madde verilerek mevcut anatomi ve olası intraabdominal mülleryen yapılarla bağlantısı ortaya konmalıdır. Bu hastalarda cerrahi işlemler; tanısal sistoskopi, tanısal laparoskopi, laparoskopik streak gonad ve Mülleryen yapıların eksizyonu, laparoskopik / inguinal orşiopeksi (ovotestis?), distal hipospadyas varlığında tek evreli, proksimal hipospadyas varlığında ise genellikle evreli hipospadyas (penil eğriliğin düzeltilmesi, üretroplasti, bifid skrotum ve penoskrotal transpozisyon düzeltilmesi) ameliyatları şeklinde sıralanabilir.

Androjen duyarlılığı olguları arasında 5 alfa redüktaz eksikliği ve kısmi reseptör duyarlılıklarında erkek yönde gelişim ve virilizan cerrahi kararı alınan diğer bir hasta gurubudur. Bu grup hastaların bir kısmında ise tanı veya tanısız adölesan döneme kadar kız olarak büyütülmüş ve bu dönemde virilizan cerrahi kararı alınan hastalar da olabilmektedir. Bu hastalarda MGD aksine simetrik, yetersiz virilizasyon, iç ve dış genital yapılarda simetrik anatomi yapılar mevcuttur. Bu hastalarda, MIF eksikliği yoksa mülleryen yapı görülmez. Gonadlar, iki taraflı testis olarak gelişmiştir. Endoskopik incelemede, posterior üretra maskülen farklılaşmamış, prostatik üretra gelişmemiş, veru montanum belirsiz ve daha çok dişi posterior üretra ve mesane boynu görünümü belirlenir. Distal üretraya açılan, çoğu hastada hipospadik perineal meaya yakın yerleşimli distal vajen (psödovajen) mevcuttur. Bu yapı sistoskopik inceleme sırasında dikkatle aranmalı ve varsa yerleşimi, boyutu belirlenmelidir. Bu hastalarda olası cerrahi işlemler; tanısal sistoskopi, tanısal Laparoskopik(?), laparoskopik orşiopeksi / inguinal orşiopeksi, proksimal ciddi hipospadyas için evreli cerrahisi +/- distal vajenin eksizyonu şeklinde sıralanabilir.

Erkek olarak büyütülmüş 46 XX CGB (çoğunlukla konjenital adrenal hiperplazi) hastalarında erkek yönde cinsiyet kararı alınabilmekte ve virilizan genitoplasti gerekebilmektedir. Bu olgularda yukarıda anlatılan virilizan genitoplasti işlemleri yanı sıra dişi iç genital yapıların eksizyonu (!) ve mastektomi gerekliliği olabilmektedir. Bu konuda yeterli deneyim ve ayrıntılı uzun dönem veri eksikliği nedeni ile yapılacak işlemlere hasta özelinde değerlendirilerek karar verilmelidir.

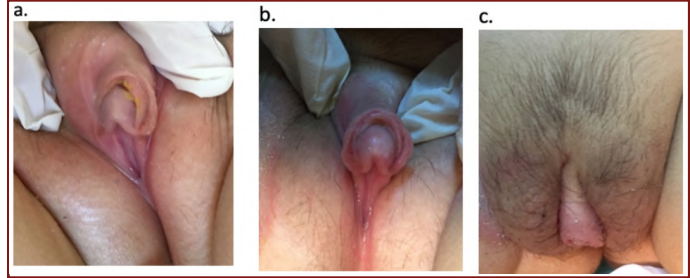
Olgularla Virilizan Genitoplasti İşlemleri

Olgu 1

Ailesinde benzer vakalar olan kuşku genitelyalı bebek. Kromozom analizi; 46 XY, 9qh(+), Moleküler çalışma sonucu; SRD5A2 geni: NM_000348.3 Pa65p(C.193g>C) homozigot. Hormonal incelemeler ve HCG uyarı testi sonrası 5- alfa redüktaz eksikliği tanısı ile multidisipliner konseyde tartışılarak, erkek yönde gelişim kararı

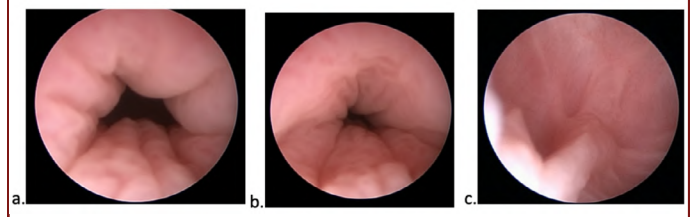
alındı. İki kür toplam 8 haftalık topikal DHT tedavisi sonrası, penis boyunda bir miktar büyüme sağlandı (resim 1abc)

Resim 1a-c. Alfa redüktaz eksikliği olan hastada tropikal DHT kullanımı sonrası genital görünüm.



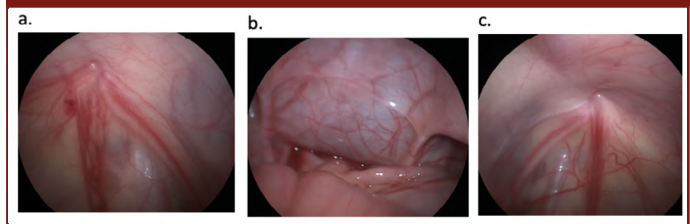
1 yaş civarı yapılan sistoskopi ve laparoskopi incelemelerde, posterior üretrada sistoskopik olarak veru montanum belirlenmedi (resim 2 ab). Distal üretra posterior yerleşimli hipospadik meaya yakın distal vajen (psödo vajen orifisi belirlendi (resim 2 c). Bu orifisten girildiğinde derinliği 2.5-3 cm civarında olduğu ve lümenine açılan başka bir orifis görülmedi.

Resim 1a-c. Alfa redüktaz eksikliği olan hastada tropikal DHT kullanımı sonrası genital görünüm.



Laparoskopik incelemede her iki tarafta duktus deferens ve gonadal damarların inguinal kanala girdiği görüldü. Mesane posteriorunda ve Douglas'ta Mülleryen yapı belirlenmedi (resim 3 a,b,c). Aynı seansta iki taraflı orşiopeksi ameliyatı yapıldı.

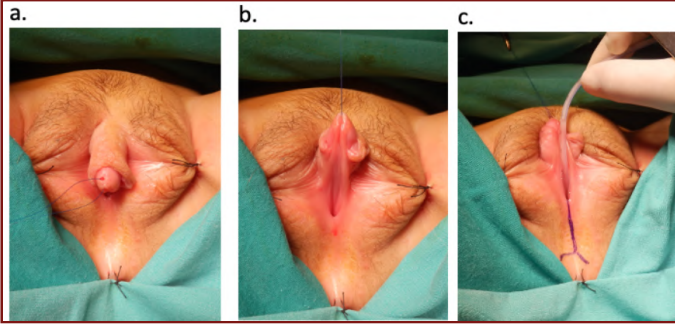
Resim 3 a-c. 5 alfa redüktaz eksikliği olan hastada laparoskopik inceleme



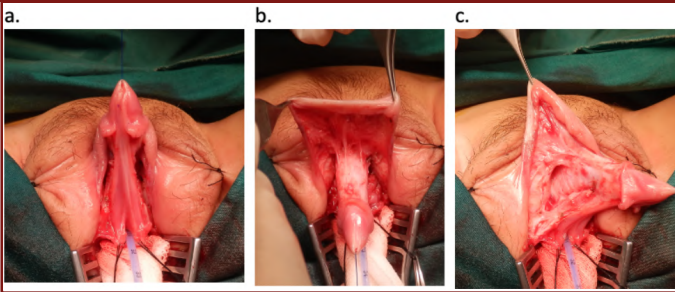
1,5 yaş civarı hastada erkek yönde genitoplasti işlemlerini devamı amacı ile distal vajen artığının çıkarılması ve hipospadyas cerrahisi planlandı. Resim (4 a,b) de görüldüğü gibi, penis boyu küçük, glans penis küçük, üretra meası skrotal yerleşimli, bifid skrotum ve penoskrotal transpozisyon mevcut. Üretral meanın mea proksimaline doğru uzanan insizyonla girilerek önce distal vajen eksizyonu yapıldı (resim 4c).

Penil degloving sonrası yapılan yapay ereksiyon testinde ventral penil eğrilik belirlendi ve üretral plate ayrılarak penis ventralinde kavernöz cisimler ortaya kondu (resim 5 abc).

Resim 4 a-c. 5 alfa redüktaz eksikliği olan hastada virilizan genitoplasti

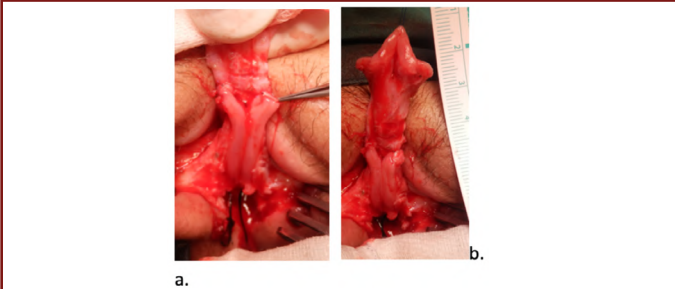


Resim 5 a-c. 5 alfa redüktaz eksikliği olan hastada virilizan genitoplasti



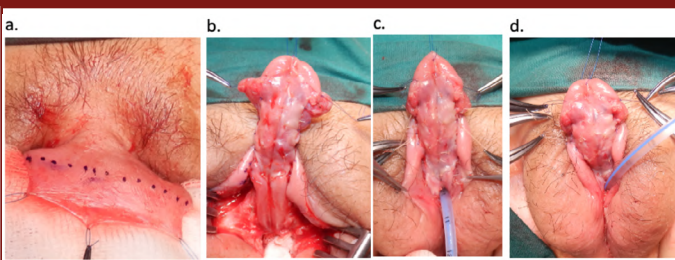
Kavernöz cisimler ventral yüzlerine yapılan transvers kesiler sonrası ventral eğrilik düzeltildi (resim 6 a,b).

Resim 6a-b. 5 alfa redüktaz eksikliği olan hastada virilizan genitoplasti



Penis ventraline prepisyum iç yüzeyinden alınan sebest cilt graft'i getirildi (resim 7 a,b,c,d)

Resim 7a-d. 5 alfa redüktaz eksikliği olan hastada virilizan genitoplasti

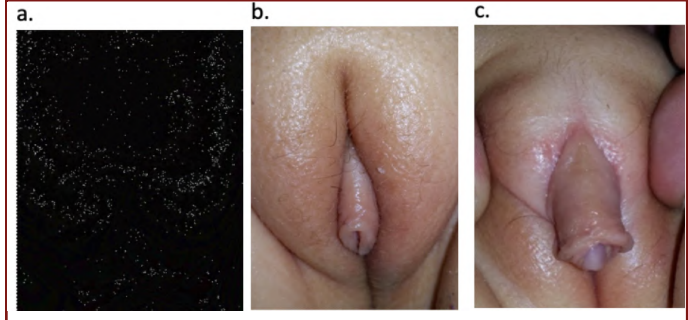


Olgu 2

Doğumda fark edilen kuşku genitalya ve bilateral inmemiş testisi

olan, aile öyküsü pozitif olan hastanın, karyotip inceleme sonucu; 46,XY. Amca çocukları ², hala çocuğu ¹, hala torununda ¹ tanı almış kuşku genitalia mevcut. Hepsinde karyotip analizi 46,XY saptanmış. 5-α Redüktaz gen analizi; SRD5A2 geninde homozigot p.A65F G>C mutasyonu saptanmış. Bir aylıkken 2 taraflı inguinal herni nedeni ile ameliyat edilmiş ve gonad biopsileri yapılmış. Üç ay lokal DHT krem kullanmış. Hasta bu öykü ile tarafımıza yönlendirildi (Resim 8 a,b,c).

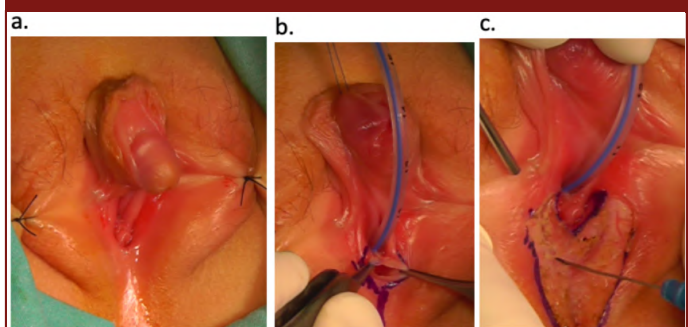
Resim 8a-c. 5 alfa redüktaz eksikliği olan hastada tropikal DHT kullanımı sonrası genital görünüm



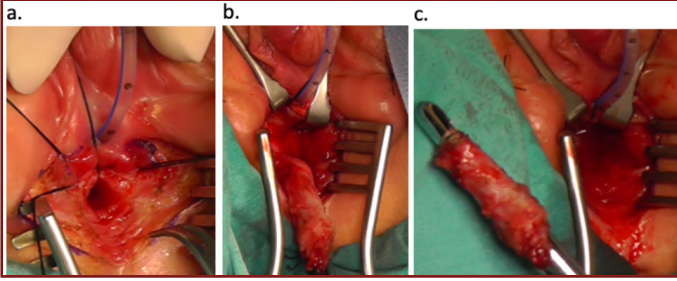
Hastaya, 13 aylıkken sistoskopi ve bilateral orşiopeksi yapıldı. Sistoskopik incelemede posterior üretrada belirgin veru montanum görülmedi. Perineal üretra orifisinin heme distalinde vajen orifisi (resim9 b) ve devamında yaklaşık 3 cm derinlikte distal vajen belirlendi.

22 aylıkken distal vajen eksizyonu ve prepüsyel serbest cilt grafti ile 1. seans hipospadyas cerrahisi yapıldı. Bifid skrotum, skrotal üretral meatus ve hemen praksimalinde distal vajen orifisi (resim 9 a,b) belirlenip gerekli çizimler yapıldıktan sonra, orta hatta posterior yönde insizyon yapılarak vajen arka duvarı ile rektum arasına girildi (resim 9 b, resim 1). Bu safhada gereğinde rektum içerisine hegar buji ilerletilerek disseksiyon güvenli bir şekilde devam ettirilir. Tercihen hem vajen tarafına hem üretra tarafına asıcı dikişler konarak vajen ön duvarı üretradan disseke edilir. Bu bölgede her iki doku sıkı yapışık olduğundan disseksiyon güç olabilmektedir. Güvenlik açısından vajen alehine disseksiyon yapılarak üretra yaralanmasından kaçınılmalıdır (resim 10 a,b,c). Gereğinde vajen duvarını yerinde bırakarak sadece mukoza eksizyonu yapılarak, rektum ve üretra yaralanma riskinden kaçınılabilir.

Resim 9a-c. 5 alfa redüktaz eksikliği olan hastada, üretraya açılan psödovajen yapısının eksizyonu

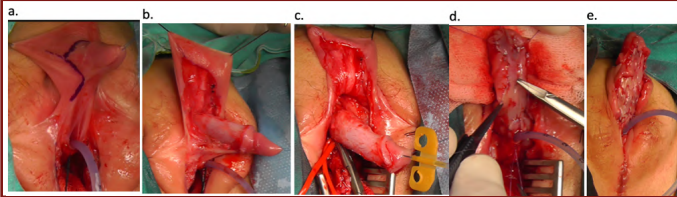


Resim 10a-c. 5 alfa redüktaz eksikliği olan hastada, üretraya açılan psödovajen yapısının eksizyonu



Gerekli çizimler sonrası, penil degloving, kordi düzeltilmesi yapıldı, perüpüyel serbest graft hazırlanarak penis ventraline, penoskrotal üretral mea ile glans arasına yerleştirildi (resim 11,a,b,c,d,e)

Resim 11a-e. 5 alfa redüktaz eksikliği olan hastada virilizan genitoplasti. Birinci evre ameliyat.

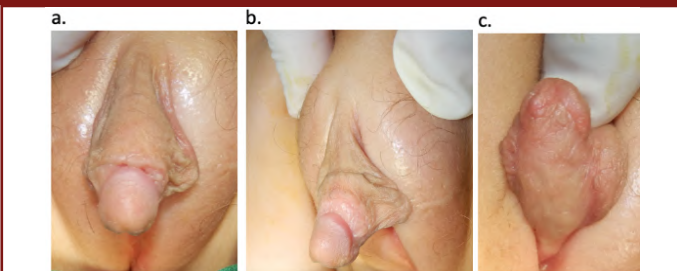


Olgu 3

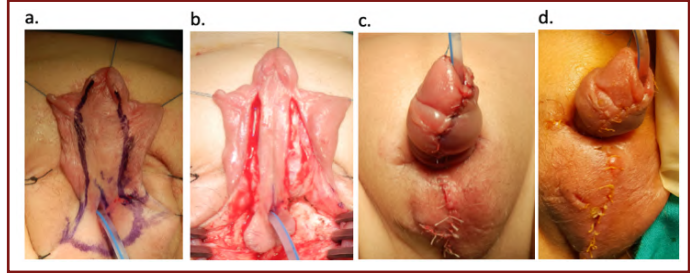
İkinci Evre Cerrahi

Birinci ameliyat sonrası, serbest graft sağlıklı iyileşme sağlandı. Yaklaşık 8 ay sonra ikinci evre ameliyatta, üretroplasti, bifid skrotum düzeltilmesi, penoskrotal transpozisyon düzeltilmesi işlemleri gerçekleştirildi. İşlem öncesi resimlerde penoskrotal transpozisyon ve bifid skrotum belirgin, ilk ameliyatta penis ventraline yerleştirilen serbest graf dokusu sağlıklı olarak görünüyor (resim 12 a,b,c). Penoskrotal transpozisyon ve bifid skrotum sorunlarını düzeltecek şekilde planlama ve çizimler yapıldı (resim 13 a,b). Serbest graft veya pediküllü flap üretroplastilerin uzun dönem komplikasyonları arasında divertikül gelişimi önemli yer tutar. DSD hastalarda mevcut küçük glans dokusu ile standart hipospadyas cerrahi prensiplerine uygun glansplasti yapılması, glans açılması, darlık ve divertikül gelişme riskini artıracaktır. Bu hastalarda planlı, üretral meanın koronal seviyede bırakılması veya ventral galns uzunluğunun planlı kısa bırakılması komplikasyon riskini azalmak açısından geçerli bir tutumdur(resim 13 c,d).

Resim 12a-c. 5 alfa redüktaz eksikliği olan hastada virilizan genitoplasti. İkinci evre ameliyat öncesi görünüm



Resim 13a-d. 5 alfa redüktaz eksikliği olan hastada virilizan genitoplasti. İkinci evre ameliyat

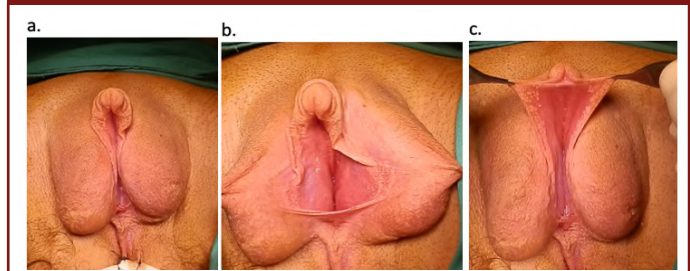


Olgu 4

Primer amenore nedeniyle adölesan dönemde yapılan incelemelerde, 46,XY DSD (Androjen duyarsızlığı, SRD5A2 Moleküler analiz; c.542 C>T Homozigot mutasyon) tanısı konan ve kız olarak büyütülmüş hasta pubertenin ilerlemesi ile erkek yönde kimlik değişimi istemi ile başvurdu. Gerekli değerlendirmeler sonrası multidisipliner konye virilizan genitoplasti kararı alındı. Birinci ameliyatta, sistoskopi ve bilateral orşiopeksi işlemi gerçekleştirildi. Sistoskopik incelemede, posterior üretrada veru montanum belirlenmedi, üretral maeya yakın 1,5 cm derinlikte psödovajen belirlendi.

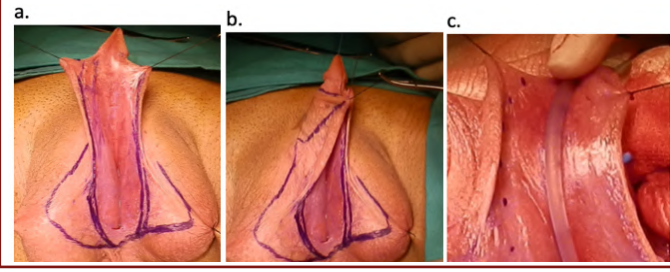
İkinci ameliyatta yapılan muayenede, her iki testis labio-skrotal yerleşimli, glans penis küçük, prepsiyum ve penil cilt ventralde labium minus görünümünde idi. Açıklığın tabanında üretral orifis ve distal vajen orifisi seçiliyordu (resim 14 a,b,c).

Resim 13a-d. 5 alfa redüktaz eksikliği olan hastada virilizan genitoplasti. İkinci evre ameliyat

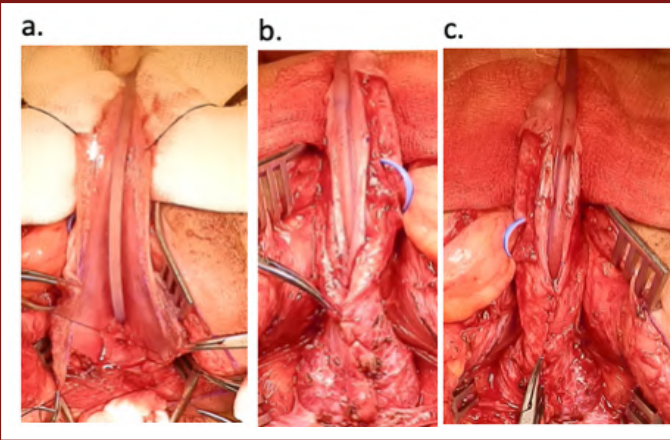


Gerekli çizimler yapılarak tübularize edilecek üretral plate işaretlendi. Eksize edilecek labium minus alanı ve bifid skrotum görüntüsünü düzeltecek şekilde skrotoplasti hattı belirlendi(resim 15 a,b,c). Distal vajen eksize edildi, üretral plate kenarlarından yapılan kesi ve sünnet hattı kesisi ile penil degloving yapıldı. Proksimal üretra tübularize edildi. (resim 16 a,b,c). Yapay ereksiyon testi yapılarak ventral eğriliğin derecesi belirlendi. Distal penil üretra kavernöz cisimlerden ayrılarak, ventral korporotomiler ve dorsal orta hat plikasyon dikişi ile penil eğrilik düzeltilti. Üretral mea midpenil seviyeye gelecek şekilde üretra kavernöz cisimlere tespit edildi. Eksize edilen labium minus iç yüzeyinden serbest graft alınarak penis ventralinde yerleştirilerek tespit edildi (resim 17 a,b,c).

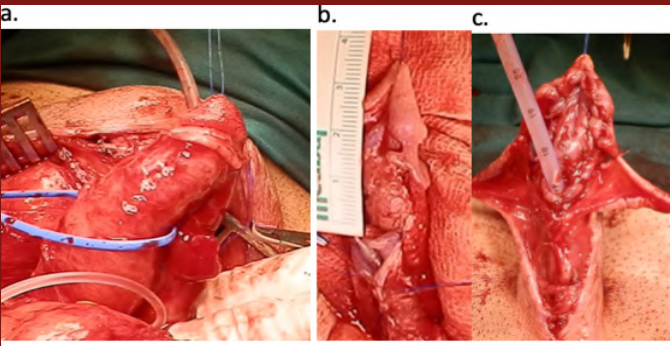
Resim 16a-c. 46 XY CGB olgusunda virilizan genitoplasti. Birinci evre ameliyat



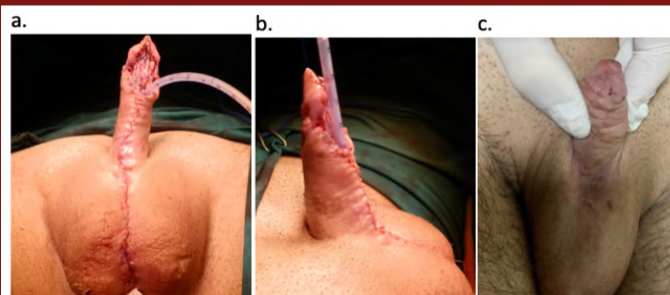
Resim 16a-c. 46 XY CGB olgusunda virilizan genitoplasti. Birinci evre ameliyat



Resim 17a-c. 46 XY CGB olgusunda virilizan genitoplasti. Birinci evre ameliyat



Resim 18a-c. 46 XY CGB olgusunda virilizan genitoplasti. Birinci evre ameliyat (a,b) ve 2. E+vra ameliyat sonrası görünüm (c)



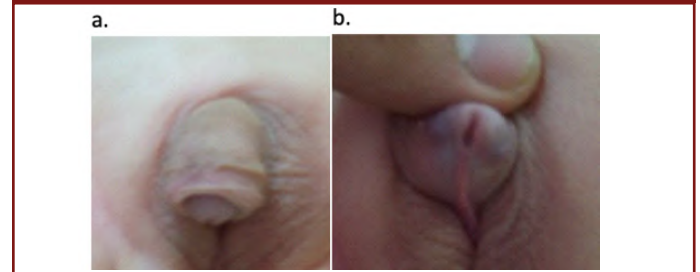
Hastanın birinci ameliyat sonrası (resim 18 a,b) ve 10 ay sonra yapılan ikinci evre üretral plate tübularizasyonu ameliyatı sonrası bulguları; glans penisin küçük olması nedeni ile üretral meanın koronal seviyede bırakıldı. Bu ameliyat sonrası kontrol muayenesinde, her iki testis skrotal yerleşimli, skrotum normal görünümde, üretra meası koronal seviyede belirlendi (resim 18 c).

Olgu 4

Yenidoğan döneminde penoskrotal hipospadyas ve iki taraflı inmemiş testis nedeni ile araştırılan hastada karyotip 46XY,45X0 mosaizim olarak belirlendi. USG incelemede; mesane posteriorunda tübüler yapıda cıdarı bulunan yaklaşık 2.5cm uzunluğunda kistik yapı (utrüklü kisti?) belirlendi, her iki inguinal kanal proksimalde testis dokusu ile uyumlu yapılar belirlendi. Multidisipliner konseyde değerlendirilen hastada gonadal disgenezi ön tanısı ile sistoskopi, laparoskopi, mevcutsa streak gonad ve mülleryen yapıların eksizyonu, hipospadyas cerrahisi planlanması kararı alındı.

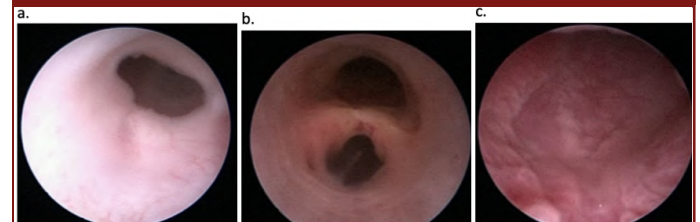
Hata, 16 aylıkken sistoskopi ve laparoskopi için ameliyata alındı. Bu dönemde yapılan muayenesinde, penoskrotal köşede üretra meası mevcut, ventral eğrilik mevcut ve penil şaftta üretral plate dokusu belirlenmedi. Skrotum iki taraflı boş olarak palpe edildi (resim 19 a,b)

Resim 19 a-b. 46XY,45 X0 mosaizim, CGB olan hastada dış genital görünüm



Sistoskopik incelemede, posterior üretrada silik veru montanum, eksternal sfinkter hattının distaline açılan posterior yerleşimli ikinci orifis belirlendi(resim 20 a). Bu orifisten girildiğinde 4-5 cm lik tübüler yapı (vajen?) olduğu ve tepesine açılan diğer bir orifis (serviks?) belirlendi(resim 20 b,c). Bu orifisten üreter kateteri ilerletildi. Kontras madde verilerek yapılan skopik incelemede; üretraya açılan vagen yapısı, proksimalinde ince muhtemel uterus lümeni ve bunun her iki yanında tuba yapıların varlığı belirlendi. Verilen kontrast maddenin her iki tarafta kasık kanalı içerisinde fıtık keselerine ilerlediği görüldü.

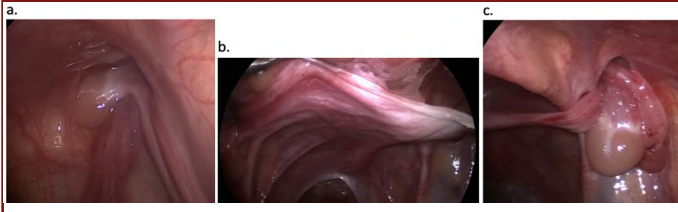
Resim 20 a-c. 46XY,45 X0 mosaizim, CGB olan hastada, sistoskopik inceleme. Eksternal sfinkter hattının distaline açılan Mülleryen (?) orifis



Aynı seansta yapılan laparoskopik incelemede, mesane arkasında ve orta hatta rudimenter uterus ve devamında vajen belirlendi. Her iki yana doğru uzanan tuba benzeri yapılar ve kasık kanalı iç ağız hizasında her iki tarafta gonadlar gözlemlendi. Sağ gonad (testis?) 4-5 mm uzunluğunda ve eşlik eden duktus deferens varlığı belirlendi. Sol taraf gonad daha küçük, 2-3 mm ve eşlik eden ductus deferens yapısı izlenmedi (Resim 21 a,b,c)

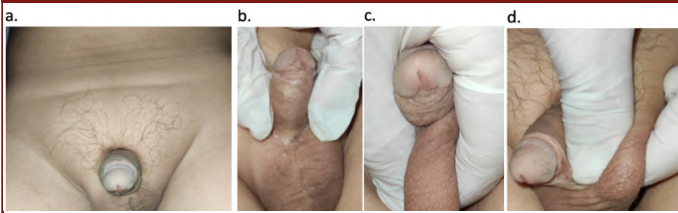
Aynı ameliyatta laparoskopik olarak, sağ duktus deferens korunacak şekilde uterus ve vajen proksimali eksize edildi. Her iki gonaddan biopsi alınarak orşiopeksi işlemi yapıldı. Her iki gonad biopsileri immatür testi dokusu olarak rapor edildi.

Resim 21a-c. 46XY,45 XO mosaizim, CGB olan hastada laparoskopik inceleme. Her iki tarafta kasık kanalı iç ağız hizasında gonadlar ve Mülleryen yapılar



Hastaya daha sonra prepüsyal flap kullanılarak 2 evreli hiopspadyas düzeltilmesi ve penil eğrilik düzeltilmesi işlemleri yapıldı. Puberte dönemindeki son kontrolde üretra meası glanüler yerleşimli, ereksiyonda penis düz, sağ testis normal skrotal yerleşimli, sol testi orta skrotal yerleşimli daha küçük olarak palpe edildi (Resim 22a,b,c,d).

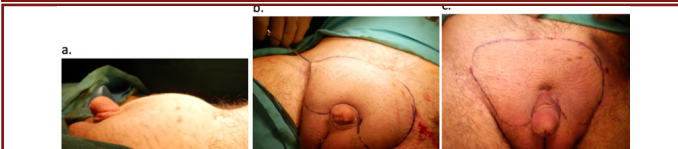Resim 22a-d. 46XY,45 XO mosaizim, CGB olan ve virilizan genitoplasti işlemleri yapılmış olan hastada pubertal dönemde dış genital görünüm



Olgu 5

Penoskrotal hiopspadyas ve bilateral inmemiş testis nedeni ile tetkik edilen ve MGD tanısı alan hasta, evreli hiopspadyas ameliyatları yapıldı. Pubik yağ fazlalığı ve gömülü penis nedeniyle görünümü olası nedeniyle, 17 yaşında pubik yağ için "liposuction" kararı alındı. Plastik cerrahi ekibi tarafından gerekli çizimler yapılarak bölgeden yaklaşık 200 cc kadar yağ dokusu aspire edildi (Resim 23 a,b,c)

Resim 23a-c. MGD tanısı ile evreli hiopspadyas cerrahisi yapılmış olan hastada, gömülü penis nedeni ile pubik bölgede "liposuction" işlemi



CGB Hastalarında Virilizan Cerrahi Sonrası Geç Dönem

CGB olan hastalarda cerrahi zamanlama son zamanlarda önemli bir tartışma konusu olarak güncelliğini korumaktadır. Geçmiş yıllarda yapılmış cerrahilerin uzun dönem sonuçları hakkında yeterli bilgi olmadığı gibi daha ziyade teorik olarak geciktirilmiş cerrahi işlemlerin uzun dönem sonuçları konusunda yorum yapmak da mümkün değildir. Yapılan birkaç adet geç dönem cerrahi sonuçlarla ilgili çalışmalarda çelişkili sonuçlar olmakla birlikte güncel ve kapsamlı bir çalışmada, virilizan genitoplasti yapılmış hastaların uzun dönem görsel ve fonksiyonel sonuçlarla ilgili nötral oldukları belirlenmiştir(5). CGB hastalarında dış genital anomalinin ağırlığı, insidental proksimal hiopspadyas olgularından farklılıkları da göz önüne alındığında, bu hastalarda multidisipliner yaklaşımla tedavinin planlanması, cerrahi işlemlerin deneyimli ekipler tarafından planlanması ve yapılması sonuçları daha iyiye götürecektir.

Çıkar Çatışması: Yazar çıkar çatışması bildirmemiştir.

Hakem Değerlendirmesi: Dış bağımsız

Peer-review: Externally peer-reviewed.

Declaration of Interests: The author declares that there are no competing interests.

Kaynaklar

1. John M. Hutson, Sonia R. Grover, and Aurore Bouty. Surgical Management in DSD. in John M. Hutson, Sonia R. Grover, Michele A. O'Connell, Aurore Bouty, Chloe A. Hanna Edts, *Disorders / Differences of Sex Development: An Integrated Approach to Management*. 2. Edition, Springer, 2020 S:221 [\[Crossref\]](#)
2. Julio Guerrero-Fernández, Cristina Azcona San Juliána, Jesús Barreiro Condea, at al: Management guidelines for disorders/different sex development (DSD): *An Pediatr (Barc)*. 2018;89(5):315.e1---315.e19. [\[Crossref\]](#)
3. Mouriquand Pierre D.E, Daniela Brindusa Gorduz, Claire-Lise Gay at al. Surgery in disorders of sex development (DSD) with a gender issue: If (why), when, and how? *Journal of Pediatric Urology*(2016) 12, 139-149. [\[Crossref\]](#)
4. Marion Rapp, Lise Duranteau, Tim C. van de Grift at al. Self- and proxy-reported outcomes after surgery in people with disorders/ differences of sex development (DSD) in Europe (dsd-LIFE). *Journal of Pediatric Urology*(2021) 17, 353-365. [\[Crossref\]](#)
5. Tim C. van de Grift, Marion Rapp, Gundela Holmdahl, Lise Duranteau, Agneta Nordenskjold: Masculinizing surgery in disorders/differences of sex development: clinician- and participant-evaluated appearance and function. *BJU Int*. 2021. [\[Crossref\]](#)
6. John M. Hutson and Sonia R. Grover: DSD Later in Childhood. in John M. Hutson, Sonia R. Grover, Michele A. O'Connell, Aurore Bouty, Chloe A. Hanna Edts, *Disorders / Differences of Sex Development: An Integrated Approach to Management*. 2. Edition, Springer, 2020 S:163. [\[Crossref\]](#)
7. John M. Hutson and Sonia R. Grover. The Adolescent or Young Adult with DSD. in John M. Hutson and Aurore Bouty: The Neonate with Atypical Genitalia. in John M. Hutson, Sonia R. Grover, Michele A. O'Connell, Aurore Bouty, Chloe A. Hanna Edts, *Disorders / Differences of Sex Development: An Integrated Approach to Management*. 2. Edition, Springer, 2020, S 137. [\[Crossref\]](#)

BÖLÜM 15

CİNSİYET GELİŞİM BOZUKLUKLARINDA

UZUN DÖNEM İZLEM

Hande TURAN

Cinsiyet Gelişim Bozukluklarında Uzun Dönem İzlem

Long-Term Monitoring In Disorders Of Sex Development

BÖLÜM HAKKINDA

Bu bölümde, cinsiyet gelişim bozukluklarına (CGB) yönelik kapsamlı bir bakış sunulmakta ve bu durumda uzun vadeli izlem stratejileri üzerinde durmaktadır. CGB, genetik, hormonal veya anatomik farklılıklar nedeniyle cinsiyetin belirsiz veya tipik cinsiyet gelişiminden farklı olduğu durumları ifade eder. Tanı süreci, bireyin yaşadığı sosyal ve psikolojik zorlukları da içerecek şekilde multidisipliner bir yaklaşım gerektirir. Tedavi seçenekleri, hormonal tedaviler ve cerrahi müdahaleleri içerebilir ve bireyin yaşına, cinsiyet kimliğine ve kişisel tercihlerine göre şekillendirilmelidir. Psikososyal destek, tedavi sürecinin vazgeçilmez bir parçasıdır ve bireyin fiziksel, duygusal ve sosyal ihtiyaçlarını desteklemek için önemlidir. Uzun dönem izlem, sağlık sorunlarının erken tespiti ve bireyin genel refahının sürdürülmesi açısından kritik öneme sahiptir. Cinsiyet gelişim bozukluklarına sahip bireylerin bakımında bütüncül ve kişiye özel yaklaşım gereklidir. Bu yaklaşım, bireylerin ihtiyaçlarına uygun olarak psikolojik, tıbbi ve sosyal desteğin entegrasyonunu gerektirir. Ailelerin ve toplumun bu konuda eğitimi ve desteği de bu sürecin önemli bir parçasıdır.

Anahtar kelimeler: CGB, uzun dönem izlem, fertilité ve CGB, ürodinamik problem

ABOUT the CHAPTER

In this chapter a comprehensive overview is provided on disorders of sex development (DSD) and focuses on long-term monitoring strategies for these conditions. DSD refers to situations where an individual's gender is ambiguous or differs from typical gender development due to genetic, hormonal, or anatomical differences. The diagnostic process requires a multidisciplinary approach that includes the social and psychological challenges experienced by the individual. Treatment options may include hormonal treatments and surgical interventions, and should be tailored according to the individual's age, gender identity, and personal preferences. Psychosocial support is an indispensable part of the treatment process and is crucial for supporting the individual's physical, emotional, and social needs. Long-term monitoring is critically important for early detection of health issues and maintaining the overall well-being of the individual. A holistic and personalized approach is necessary in the care of individuals with sex development disorders. This approach requires the integration of psychological, medical, and social support tailored to the needs of the individual. The education and support of families and society in this matter are also essential components of this process.

Keywords: DSD, long-term follow-up, fertility and DSD, urodynamic problems

Giriş

Cinsiyet Gelişim Bozukluklarının yönetiminde ve uzun dönem izleminde, özellikle ileri yaş gruplarında birçok cevaplanmamış soru vardır. Uygun genotip-fenotip korelasyonlarının kurulması ve olguları bekleyen tüm sorunların ele alınabilmesi için mümkünse özel referans merkezlerinde hastaların takiplerinin yaşamları boyunca devam etmesi çok önemlidir. Cinsiyet Gelişim Bozukluğu (CGB) tanısı alan olgulara multidisipliner, bütünsel ve hasta merkezli yaklaşım için uluslararası kılavuzların kullanılması önerilmektedir.

Cinsiyet Gelişim Bozukluğu (CGB) tanısı alan bazı bireyler, ebeveynlerinin ve sağlık profesyonellerinin bilgiyi saklaması nedeniyle, yetişkinlik dönemine ulaştıklarında bile durumlarından habersiz olabilmektedir. Bu durum, yetişkinlik döneminde destek ve tedavinin sağlanmasında zorluklara yol açabilir. CGB tanısıyla ilişkilendirilen utanç ve damgalanma endişeleri, tanının gizlenmesine neden olabilir ve bu da bu bireylerin



Hande Turan 

Istanbul Üniversitesi-Cerrahpaşa, Cerrahpaşa Tıp Fakültesi, Çocuk Sağlığı ve Hastalıkları, Pediatri Ana Bilim Dalı, Pediatrik Endokrinoloji Bilim Dalı, İstanbul, Türkiye
E-posta: hande.turan@iuc.edu.tr

Bu bölümü alıntıla / Cite this chapter as:

Turan H. Cinsiyet gelişim bozukluklarında uzun dönem izlem. Evliyaoğlu SQ, Bingöl Çağlayan RH, Söylet Y. ed. *Cinsiyet Gelişim Bozuklukları* içinde. İstanbul: İÜC Yayınevi; 2024: 120-127.



CC BY 4.0: Telif hakkı yazarlardadır. Bu kitabın içeriği Creative Commons Atıf 4.0 Uluslararası lisans altında lisanslanmıştır.

Cinsiyet Gelişim Bozuklukları

yardım arama olasılığını azaltabilir. İyi planlanmış bir geçiş süreci, yetişkin kliniklerine geçişi kolaylaştırarak bu bireylerin sağlık hizmetlerine olan ilgilerini artırabilir. Ayrıca, CGB tanısı almış bireylerin kısa ve uzun dönemdeki klinik sonuçları hakkında bilgi toplamak, gelecekteki yönetim stratejilerini geliştirmek için önemli bir rol oynayacaktır. .

Olguların erişkin dönemde de belli aralıklarla multidisipliner olarak takip edilmesi gerekmektedir.

- Büyümenin izlemi
- Ürolojik değerlendirme
- Kadın doğum değerlendirmesi-fertilite sorunları
- Seksüel değerlendirme
- Kemik gelişiminin değerlendirilmesi
- Yaşam kalitesinin değerlendirilmesi

Multidisipliner bakım, çocuklukta olduğu gibi yetişkinlikte de eşit derecede önemlidir ve daha geniş bir disiplin yelpazesinden uzmanları kapsamalıdır ¹.

Gecikmiş genital ve gonadal cerrahi ile ilgili sosyal kabul, psikolojik iyilik hali, ebeveyn-çocuk bağı, beden imajı ve cinsel işlevsellik üzerindeki etkilerin yanı sıra tutulan gonadların malignite riski ile ilgili de endişeler mevcuttur. Genital sonuçlara odaklanan genital cerrahinin uzun dönemde bir takım işlevsellik ile ilgili sorunları ortaya çıkmaktadır. Cinsel Gelişim Bozukluğu olan birçok yetişkin, muhtemelen spesifik genetik yapıya veya mevcut tedavilere bağlı olarak çeşitli kardiyovasküler, metabolik ve nöropsikolojik komorbiditeler açısından da yüksek risk altındadır. İşlevsel olmayan veya kısmen çalışan gonadları olan yetişkinlere önerilen cinsiyet hormon replasman tedavisi (HRT), kardiyovasküler ve kemik sağlığını desteklemektedir.

Multidisipliner bakım ve veri toplama tanı anında başlar ve bireyin yaşamı boyunca devam eder. Bilgi sürecinin odak noktası yaş ilerledikçe ebeveynlerden etkilenen çocuğa kayar. Psikolojik destek ve akran desteği her yaşta kilit unsurlardır. Zamanlama ve konular bireysel koşullara göre değişebilir de, genel olarak çocukların durumları hakkında erken yaşta bilgilendirilmeleri gerektiği konusunda fikir birliği vardır (Şekil 1)

Şekil 1. Çocuk ve ailenin bilgilendirme zamanlaması ve konular				
4 Yaş	6 Yaş	Erken ergenlik	Geç ergenlik	Erişkinlik
Çocuğa cinsiyet, toplumsal cinsiyet ve farklılıklar hakkında bilgi vermeye başlanır	Sorular ve cevaplar hakkında bilgi aktarımı devam. Ergenlik hakkında tartışma	Fizik muayene sırasında gizlilik Tüm bilgileri verin Bilgi düzeyini kontrol edin Geçiş tartışın	Geçiş organize edin Konsültanlarla birleşme Bilgi düzeyi ve otonomiyi kontrol edin	Bilgileri güncelleme devam edin Önerilen takip ve görüntüleme yöntemlerini tartışın
Psikolojik destek ve akran desteği →				
Kelimeler ve kelime dağarcığı Vücut fonksiyonları ve hormonların işlevi Doğal olarak oluşan varyasyonlar Oyun davranışı Utanç, gizlilik, suçluluk	Vücut işlevlerinin duruma özgü yönleri Adlandırma koşulu Ergenlik (indüksiyon) Fertilite Cinsiyete özgü davranış Zorbalık ve izolasyon	Kromozomlar Seksüelite Vajinal hipoplazi Protéz testis Germ hücreli tm izlemi Cinsiyet memnuniyeti Akranlar ve ilişkiler	Fertilite ve gamet preservasyonu Gecikmiş gonadektomi ve klitoral cerrahi Cinsiyet memnuniyeti Partner ve cinsel işlevsellik	Genel yaşam kalitesi Cinsel yaşam kalitesi Doğurganlık sorunları Cinsiyet memnuniyeti
Zamanlama ve ana başlıklar bireyler arasında farklılık gösterebilir				
Aile bilgilendirmesi		Hasta bilgilendirmesi		

Uzun Dönem İzlemede Psikolojik Destek

Bu olgulara tanı konduktan sonra mutlaka psikiyatrik destek

sağlanmalıdır. Hastalar ve ebeveynler, bir cinsel gelişim bozukluğu teşhisini ilk öğrendiklerinde genellikle karmaşık ve önceden bilinmeyen bir dizi koşulda karşı karşıya kalırlar. Ayrıca, multidisipliner bakımın bir parçası olarak, tıbbi bilgi ve klinik rehberlik sağlandıktan sonra hastalar ve aileleri, tıbbi sorunlar ve ya tedavi ihtiyaçları olmasa bile klinik ekiple (örneğin, yılda bir) düzenli iletişim halinde kalmalıdır. İlk duygular bunaltıcı olabilir ve aileler tanıyı işlerken ve ilerideki kararları verirken psikososyal desteğe ihtiyaç duyulur ². Psikolojik danışmanlık, hastanın duygularıyla başa çıkmasına yardımcı olmanın yanı sıra, hastanın sosyal ağı içindeki iletişimine de destek sağlamalıdır. Hasta merkezli destek, kişisel tutumlar, yaşam deneyimleri, kültürel ve dini geçmiş ve nihai sosyo-ekonomik engeller ile başa çıkma gibi bireysel konuların yanında tüm CGB bireyleri ve aileleri ilgilendiren korkuları, endişeleri ve soruları da ele almalıdır (örneğin, ebeveynler ve/veya veliler çocuklarını CGB'leri hakkında nasıl bilgilendirebilir ve olumsuz tepkilerle nasıl başa çıkabilirler). Ailelerin ve hastaların bu konularda her zaman mevcut yazılı bilgileri olması, durumla başa çıkma konusunda özgüven kazanmalarına yardımcı olabilir ³.

Genital yönü ve/veya işlevi ile ilgili belirsizliğin ve muhtemelen bozulmuş beden imajının bir sonucu olarak, CGB'si olan birçok kişi yakınlıktan korkar ve cinsellikle ilgili kaygı ve sıkıntı bildirir, bu da cinsel deneyimi erteleme veya kaçınma eğilimine yol açar ³. Jinekolog ve ürolog, ekibin psikoloğu ile birlikte bu tür konuları hasta ile tartışmalıdır. Psikoterapide, vücut bütünlüğünün kaybı, cinsel korku ve ebeveynlere ve tıbbi sisteme karşı öfke sık görülen kaygılardır. Daha da önemlisi, (çevrimiçi) destek grupları, bireysel akran desteği ve topluluklar, profesyoneller ve gönüllü gruplar arasında ortaklıklar kurmanın CGB'li ergenler ve yetişkinler için yararlı olduğu kanıtlanmıştır ve mümkün olduğunda teşvik edilmelidir. Cinsiyetin kız olarak benimsendiği bireylerde vajinal dilatasyon yönteminin uygulanması, önemli duygusal travmalara neden olabilir. Bu nedenle, bu bireylerin cinsel aktivite ve cinsel kimlik geliştirme konularındaki endişelerini ve kaygılarını ele almak büyük bir öneme sahiptir. Ayrıca, bu bireylerin gonad yapıları ve karyotipleri hakkında bilgilendirme işlemi, genellikle ortalama 15 yaş civarında gerçekleştirilmelidir. Bu bilgilendirme süreci, dikkatli ve yaşa uygun bir şekilde yapılmalıdır. Bu süreçte testis varlığı, uterus yokluğu, infertilite ve cinsel işlev konularında hastaya ve ailesine anlaşılır bir şekilde açıklamalar yapılmalıdır. Ayrıca, anneler, bu durumdan dolayı suçluluk duygusu yaşayabilirler ve çocukları tarafından reddedilme endişesi taşıyabilirler. Bu duygusal zorluklarla başa çıkmalarına yardımcı olacak destek sunmak önemlidir.

Fertilite Ve Cinsel Sağlık İzlemi

"Cinsiyet gelişim bozukluğu olan bireyin üreme potansiyeli, gonadların durumuna, genetik cinsiyetine uygun olarak yetiştirilmesine ve üreme organlarının (Müllerian yapılar, vajina, uterus, penis, vb.) anatomik yapısına bağlı olarak farklılık gösterir. Birçok CGB formunda doğurganlık belirgin şekilde azalır. Gebelik isteyen konjenital adrenal hiperplazili kadınlarda ve testiküler adrenal kalıntı tümörü olan erkeklerde optimal hormonal kontrol gereklidir ⁴ Yardımcı üreme teknikleri, CGB olan bazı bireylere doğurganlık beklentileri sunabilir. Mikrodiseksiyon testiküler sperm ekstraksiyonu (mikro-TESE), testis biyopsisinde sperm bulunması koşuluyla, ejakülatında sperm olmayan bazı erkekler için bir seçenek olabilir. 2015 yılında, Mayer Rokitansky Küster Hauser (MRKH) sendromlu kadınlarda rahim nakli sonrası ilk canlı doğumlar rapor edilmiştir ⁵. Uterusu olan 46 XY CGB'li kadınlarda, yumurta donasyonundan sonra başarılı gebelikler tanımlanmıştır,

ancak endikasyonlar ve başarı oranları ile ilgili sonuçlara varmak için olgu sayıları çok düşüktür ⁶. Evlat edinme gibi alternatifleri tartışmanın yanı sıra doğurganlık şansı hakkında dikkatli ve hassas danışmanlık vermek çok önemlidir. Vajinal hipoplazinin yönetimi karmaşık ve çok yönlüdür. Ekip psikoloğunun merkezi rolünün yanı sıra, vajinal hipoplaziyi tedavi etmek, çeşitli tedavi seçenekleriyle uzmanlık gerektirir ⁷. Genital yönü ve/veya işlevi ile ilgili belirsizliğin ve muhtemelen bozulmuş beden imajının bir sonucu olarak, CGB'si olan birçok kişi yakınlıktan korkar ve cinsellikle ilgili kaygı ve sıkıntı bildirir, bu da cinsel deneyimi erteleme veya kaçınma eğilimine yol açar ⁸. Jinekolog ve ürolog, ekibin psikoloğu ile birlikte bu tür konuları hasta ile tartışmalıdır. Psikoterapide, vücut bütünlüğünün kaybı, cinsel korku ve ebeveynlere ve tıbbi sisteme karşı öfke sık görülen kaygılardır. Daha da önemlisi, (çevrimiçi) destek grupları, bireysel akran desteği ve topluluklar, profesyoneller ve gönüllü gruplar arasında ortaklıklar kurmanın CGB ile yaşayan ergenler ve yetişkinler için yararlı olduğu kanıtlanmıştır ve mümkün olduğunda teşvik edilmelidir ⁹.

Cerrahi Prosedürlerin Uzun Dönem Sonuçları

Rekonstrüktif cerrahi, CGB bakımının her zaman önemli parçalarından olmuştur. Ancak bu durum, yüksek komplikasyon ve/veya yeniden ameliyat oranları ve hasta memnuniyetsizliği gibi olumsuz sonuçlarla ilgili rahatsız edici raporların ardından önemli ölçüde değişmiştir ⁹⁻¹². Modern rekonstrüktif cerrahi, fonksiyonel ve kozmetik olarak normal görünen cinsel organlar yaratmanın mümkün olduğunu iddia eder; ancak, endikasyon, zamanlama veya tercih edilen prosedürler konusunda hala bir fikir birliği yoktur ¹³. Genital cerrahi, üriner sisteme radikal bir yaklaşım gerektirse de, üriner fonksiyon ve pelvik taban üzerindeki etkiler (güvenli idrar depolama ve drenajı, üriner inkontinans ve enfeksiyon riski dahil) genellikle yeterince ele alınmaz ¹⁴. Maskülinizan cerrahi sonuçlarının klinik ve öz değerlendirilmesi için doğrulanmış araçlar mevcuttur ancak feminizan cerrahinin sonuçlarını değerlendirmek için güvenilir araçlara ihtiyaç vardır ¹⁵. Kız olarak yetiştirilen bireyler, vajinanın kısalığından, geçirilen operasyonlardan kaynaklanan izlerden ve klitoral uyarı eksikliğinden dolayı rahatsızlık hissedebilirler. Araştırmalar, kız cinsiyette yetiştirilen bireylerin, cinsel yaşamlarında erkek olarak yetiştirilenlere göre daha fazla mutsuz olabileceğini göstermektedir. Aynı şekilde, erkek olarak yetiştirilen bireyler, penis boyutlarının küçük olmasından ve düzeltici operasyonlara tabi tutulmuş olmalarından dolayı rahatsızlık yaşayabilirler ¹⁶.

Uzun Dönem İzlemede Germ Hücreli Kanserler

XY ve X/XY CGB'nin çeşitli formları, hasta yaşı, gonadın konumu ve muhtemelen genetik yakınlık (Şekil) tarafından daha da modüle edilen bir gonadal germ hücreli kanser geliştirme konusunda değişken bir riske sahiptir. Risk, gonadal disgenezi olan erkek ve kadınlarda, özellikle SRY ve WT1'deki mutasyonlar gibi erken gonadal farklılaşma kusurlarından kaynaklanan formlarda, ovotestiküler CGB'si veya hormon sentezi veya eylem bozuklukları (örneğin, androjen duyarsızlığı) olan bireylere göre çok daha yüksektir. sendromu) ¹⁷⁻¹⁹. Altta yatan patojenik mekanizmalar ve önerilen yönetim, 2015 ve 2017'de başka yerlerde gözden geçirildi ^{17,20}. Giderek artan sayıda CGB'li yetişkinde gonadlar tutulmuştur. İlerleyen yaş, eşlik eden hastalıklar, yetersiz HRT, diğer ilaçların kullanımını veya çevresel bozulmalara ve yaşam tarzı alışkanlıklarına uzun süre maruz kalmanın gonadal gelişimi ve prognozu üzerindeki etkileri yalnızca önümüzdeki yıllarda ve ilgili tüm faktörlerin titiz bir şekilde belgelenmesiyle mümkün olacaktır.

Bu yeni verileri beklerken ve öncü lezyonların erken tespiti için güvenilir tümör belirteçleri veya görüntüleme teknolojilerinin yokluğunda, 46,XY'li 45,X/46,XY CGB çoğu bireye germ hücreli neoplazi in situ veya gonadoblastom varlığını dışlamak için gonadal biyopsileri düşünmek yararlı görünmektedir. Testiküler germ hücreli kanserlerin dağılım yaşının iyi belirlenmiş olduğu göz önüne alındığında, bu tür biyopsiler en iyi geç ergenlik döneminde yapılır ^{20,21}.

Gonada bir Y kromozomu bulunmadığı sürece gonadal malignite riski düşüktür ¹⁸. dişi cinsiyette yetiştirme doğurganlık şansını koruyan birçok durumda tercih edilen seçenek olmuştur ve bunlarda istenmeyen testosteron salgılanmasını önlemek ve malignite riskini azaltmak için testis bileşeni çıkarılır ^{22,23}.

Tablo 2. CGB'de germ hücreli tümör gelişim riski ve gonadektomi zamanı

Risk grubu	CGB bozukluğu	Risk	Öneri
Yüksek	Gonadal disgenezia, (Y+), intra abdominal testis	%15-50	Gonadektomi (tanı anında)
	Frasier Sendromu (Y+)	%60	Gonadektomi (tanı anında)
	Deny-Drash Sendromu (Y+)	%40	Gonadektomi (tanı anında)
	Kısmi ADS (non-skrotal gonad)	Prepubertal %15 Pubertal %50	Gonadektomi (kız cinsiyet, prepubertal) Erkek cinsiyette yakın izlem
Orta	Turner sendromu (Y+)	%15-33	Gonadektomi (tanı anında)
	17-β HSD tip 3 eksikliği	%5-28	Gonadektomi (kız), Erkek ise izlem
	Kısmi ADS (skrotal gonad)	Bilinmiyor	Biyopsi a
Düşük	Tam ADS Sendromu	Prepubertal %0,8-2 Puberte ve postpubertal %30	Biyopsi a ve Gonadektomi (→18-19 yaş)
	Ovotestiküler CGB	%2,6-3	Testis dokusu çıkarılmalı
	Bilinmiyor	5 -redüktaz tip 2 eksikliği	? Bilinmiyor
	Leydig hücre hipoplazisi	? Bilinmiyor	

^aPubertede biyopsi OCT3/4 immünohistokimya ile boyama (en az 30 seminifer tübül değerlendirilmeli) ADS: Androjen Duyarsızlık Sendromu; CGB: Cinsiyet Gelişim Bozukluğu; HSD: HidroksiSteroid Dehidrogenaz

Kız cinsiyette yetiştirilen Cinsiyet Gelişim Bozukluğu (CGB) olguları için:

- » Y kromozomunun varlığı, malignite riski yüksek olduğu için tanı anında veya prepubertal dönemde gonadların çıkarılmasını gerektirir.
- » Ancak, tam androjen duyarsızlık sendromu gibi istisna

durumlarında, gonadektominin meme gelişimini sağlamak ve kemik sağlığını korumak amacıyla 18-19 yaşına kadar ertelenebileceği önerilmektedir.

- » Gonadektomi istemeyen olgularda, malignite riskini önceden tahmin etmek için güvenilir bir laboratuvar veya görüntüleme yöntemi bulunmamaktadır. Bu tür durumlarda, laparoskopik biyopsi belirli aralıklarla en güvenilir yol olabilir. Ayrıca gonadektomi istemeyen genç erişkinlerden yazılı onam alınması şarttır.
- » Erişkin dönemde östrojen yerine koyma tedavisi önerilirken, düzeltici operasyonlar (vajinoplasti, klitoroplasti vb.) için yönlendirme yapılmalı ve psikiyatrik destek sunulmalıdır.
- » Erkek cinsiyette yetiştirilen Cinsiyet Gelişim Bozukluğu (CGB) olguları için:
- » Streak Gonad (fibrotik) var ise çıkarılmalı, gonadlar disgenetik ise kısmen fonksiyonel olabileceği için intraabdominal veya inguinal gonad skrotuma indirilerek izlenmelidir.
- » Gonadın skrotuma indirilmesi, malignite riskini azaltmaz, sadece elle muayene ile izlenmesini kolaylaştırır.
- » Olgulara testis muayenesi öğretilmeli ve kendi kendilerine aylık muayene yapmaları, altı ayda bir fizik muayene ve yıllık ultrasonografi ile değerlendirilmeleri önerilmektedir.
- » Şüpheli durumlarda gonad biyopsisi yapılmalıdır.
- » Erişkin dönemde hormonal (testosteron yerine koyma) tedavi verilmeli, üreme potansiyeli değerlendirilmeli, gerektiğinde düzeltici operasyonlar için yönlendirilme yapılmalı ve psikiyatrik destek sunulmalıdır.
- » 5- α redüktaz tip 2 enzim eksikliği olan olgular için:
- » Bu olgularda gonadektomi zamanlaması gonadal tümör gelişim riski net olmadığından tartışmalıdır.
- » Kız cinsiyette yetiştirilen olgular için, puberte gelişmesi beklenen virilizasyonun engellenmesi amacıyla prepubertal dönemde gonadektomi düşünülebilir.
- » Bu olguların adolesan ve genç erişkin dönemlerinde erkek cinsiyetini tercih etme olasılığı yüksektir (%60).

Ürogenital Sorunlar

Penoskrotal veya perineal hipospadias onarımını takiben, çocuklarda işeme sonrası damlama, üretral darlık, idrar yolu enfeksiyonu, fistül, testis ağrısı ve üretral veya meatal stenoz gibi komplikasyonlar olabilir. Mikropenis, penis anormallikleri (kurvatur bozukluğu), cinsel aktiviteden memnuniyetsizlik retrograd ejakülasyon, yüksek semen vizkozitesi, infertilite erkek cinsiyette görülen diğer ürogenital sorunlardır ^{24,25}. Kız cinsiyette ise feminizan genitoplastiyi takiben, çocuklar vajinal stenoz veya yara izi, üretral darlık, idrar kaçırma ve üretrovajinal fistül gibi diğer komplikasyonlara sekonder ek ameliyatlara gerektirebilir ve klitoroplasti nedeniyle cinsel aktiviteden memnuniyetsizlik olabilir ²⁶⁻²⁹.

Kemik Mineral Yoğunluğu

Tam Androjen direnci sendromunda (ADS), östrojenden bağımsız olarak androjenlerin de direkt etkisi ile ilişkili kemik yoğunluğunun azaldığı saptanmıştır. Geç gonadektomi olan kadınlarda kemik mineral yoğunluğunun erken gonadektomi olanlara göre iyi olduğunu gösteren bir kanıt yoktur ^{30,31}. Kırık riskinin arttığına dair bir risk saptanmamıştır. Ancak, geç gonadektomi olanların boyunun erken olanlara göre daha uzun olduğu saptanmıştır.

Tam ADS (Tam Androjen Duyarsızlık Sendromu) tanısıyla izlenen kadınlarda hormon tedavisinin etkinliğini değerlendirmek için, tanı anında (ergenlik dönemi) ve tanı sonrası 2 yıl arayla DEXA (Dual Enerji X-ışını Absorpsiyometrisi) ile kemik mineral yoğunluğu değerlendirilmesi önerilmektedir. Aynı şekilde, Klinefelter sendromlu olgularda da osteoporoz ve kırık riski yüksektir ve tanı anında ve puberteden sonra 2 yıl aralarla DEXA ile tarama önerilmektedir ³².

Jinekomasti ve Meme Tümör Riski

Kısmi ADS olgularında jinekomasti oranı yüksektir ve 17-beta HSDde %30 oranında bildirilmektedir. Ancak, 5-alfa redüktaz eksikliği durumunda jinekomasti hafif veya nadiren görülmektedir. Kısmi ADS'li bireylerde Meme hacmini azaltmak için medikal tedaviler (Aromataz enzim inhibitörleri, östrojen reseptör blokörleri, yüksek dozda testosteron veya dihidrotestosteron) kullanılabilir ve medikal tedaviye yanıtız olgulara cerrahi müdahale gerekebilir.

Kısmi ADS'li bireylerde düşük oranda meme kanseri riski mevcutken tam ADS'li bireylerde erişkin dönemde meme kanseri riski bildirilmemiştir.

Klinefelter sendromu olgularında jinekomasti görülme sıklığı yüksektir (%88) ve meme kanseri riski genel popülasyondan 20-50 kat daha fazladır (%3,7-7,5). Bu nedenle, erişkin dönemde bu bireylerin düzenli klinik takibi gerekir ³⁴.

Klinefelter sendromunda mediastinal germ hücreli tümör riski de genel popülasyona göre 50 kat daha yüksektir ve genellikle 15-30 yaş arasında görülür. Bu nedenle, açıklanamayan solunum sıkıntısı veya erken puberte durumunda bu risk göz önünde bulundurulmalıdır.

Uzun Dönem İzlemede Kardiyovasküler Sorunlar ve Metabolik Sendrom

Klinik ve deneysel veriler, androjen reseptörü (AR) sinyalinin vücut kompozisyonu, glukoz homeostazi ve lipid metabolizması üzerinde rol oynadığını göstermektedir ³⁵. Tam androjen insensitivitesi olan kadınlarda, muhtemelen androjen reseptörü sinyalinin kaybına bağlı olarak artan obezite prevalansı, insülin direnci ve lipid anormallikleri bildirilmiştir. Genetiği değiştirilmiş Sf1- nakavt fareler (Sf1 -/-) obezite geliştirmeye yatkınlığı artırmış olsa da, mevcut klinik veriler insanlarda SF1 mutasyonları ve obezite arasında bir ilişkiyi desteklememektedir ^{36,37}. Virilizan bir durumu olan 46,XX CGB'li kadınlarda metabolik bozukluklar beklenmektedir. Daha önce tedavi görmemiş ve kortikosteroid ile tedavi edilen KAH'li yetişkin kadınlarda, sağlıklı kontrollere göre oral glukoz tolerans testini takiben vücut kitle indeksi, insülin direnci ve kan glukoz seviyeleri daha yüksek olmuştur ³⁸. Hormon Replasman Tedavisi alan bireyler metabolik bozukluklara karşı savunmasız olabilir ve klinisyenler bu hastaları buna göre taramalıdır. Obezite, hipertansiyon ve kardiyovasküler hastalıkların gelişimine katkıda bulunabilir ³⁹. Artan kan basıncı, 11 β -hidroksilaz eksikliği ve 17 α -hidroksilaz/17,20-liyaz eksikliği gibi bazı KAH formlarının fizyopatolojik bir özelliğidir ⁴⁰. Artan kan basıncı aynı zamanda aşırı fludrokortizon tedavisinden de kaynaklanabilir ⁴¹. Diğer CGB formlarında kardiyovasküler fonksiyonun değişip değişmediği belirsizdir, ancak kardiyovasküler

sistemin ayrıntılı değerlendirilmesi ve takibi, CGB'si olan birçok bireyde, özellikle HRT kullananlarda önemli görünmektedir. Klinefelter sendromu tanısı alan olgularda obezite ve metabolik sendrom prevalansı %10'dur. Bu açıdan olgular adolesan ve erişkin dönemde 3 ay aralarla izlenmelidir⁴².

Çıkar Çatışması: Yazarlar çıkar çatışması bildirmemişlerdir.

Hakem Değerlendirmesi: Dış bağımsız

Peer-review: Externally peer-reviewed.

Declaration of Interests: The authors declare that they have no competing interest.

Kaynaklar

- Speiser PW, Azziz R, Baskin LS, Ghizzoni L, Hensle TW, Merke DP, et al. Congenital Adrenal Hyperplasia Due to Steroid 21-Hydroxylase Deficiency: An Endocrine Society Clinical Practice Guideline. *J Clin Endocrinol Metab*. 2010 Sep;95(9):4133-60. [\[Crossref\]](#)
- Pasterski V, Mastroyannopoulou K, Wright D, Zucker KJ, Hughes IA. Predictors of Posttraumatic Stress in Parents of Children Diagnosed with a Disorder of Sex Development. *Arch Sex Behav*. 2014 Feb 2;43(2):369-75. [\[Crossref\]](#)
- Cools M, Simmonds M, Elford S, Gorter J, Ahmed SF, D'Alberton F, et al. Response to the Council of Europe Human Rights Commissioner's Issue Paper on Human Rights and Intersex People. *Eur Urol*. 2016 Sep;70(3):407-9. [\[Crossref\]](#)
- Witchel SF Management of CAH during pregnancy. *Curr Opin Endocrinol Diabetes Obes*. 2012 Dec;19(6):489-96. [\[Crossref\]](#)
- Brännström M, Johannesson L, Bokström H, Kvarnström N, Mölne J, Dahm-Kähler P, et al. Livebirth after uterus transplantation. *Lancet*. 2015 Feb;385(9968):607-16. [\[Crossref\]](#)
- Chen M-J, Yang J-H, Mao T-L, Ho H-N, Yang Y-S. Successful pregnancy in a gonadectomized woman with 46,XY gonadal dysgenesis and gonadoblastoma. *Fertil Steril*. 2005 Jul;84(1):217.e5-217.e6. [\[Crossref\]](#)
- Herlin MK, Petersen MB, Brännström M. Mayer-Rokitansky-Küster-Hauser (MRKH) syndrome: a comprehensive update. *Orphanet J Rare Dis*. 2020 Dec 20;15(1):214. [\[Crossref\]](#)
- de Vries ALC, Roehle R, Marshall L, Frisén L, van de Griff TC, Kreukels BPC, et al. Mental Health of a Large Group of Adults With Disorders of Sex Development in Six European Countries. *Psychosom Med*. 2019 Sep;81(7):629-40. [\[Crossref\]](#)
- Minto CL, Liao L-M, Woodhouse CR, Ransley PG, Creighton SM. The effect of clitoral surgery on sexual outcome in individuals who have intersex conditions with ambiguous genitalia: a cross-sectional study. *Lancet*. 2003 Apr;361(9365):1252-7. [\[Crossref\]](#)
- Long CJ, Chu DI, Tenney RW, Morris AR, Weiss DA, Shukla AR, et al. Intermediate-Term Followup of Proximal Hypospadias Repair Reveals High Complication Rate. *J Urol*. 2017 Mar;197(3 Part 2):852-8. [\[Crossref\]](#)
- Nordenström A, Frisén L, Falhammar H, Filipsson H, Holmdahl G, Janson PO, et al. Sexual Function and Surgical Outcome in Women with Congenital Adrenal Hyperplasia Due to CYP21A2 Deficiency: Clinical Perspective and the Patients' Perception. *J Clin Endocrinol Metab*. 2010 Aug 1;95(8):3633-40. [\[Crossref\]](#)
- Köhler B, Kleinemeier E, Lux A, Hiort O, Grüters A, Thyen U, et al. Satisfaction with Genital Surgery and Sexual Life of Adults with XY Disorders of Sex Development: Results from the German Clinical Evaluation Study. *J Clin Endocrinol Metab*. 2012 Feb;97(2):577-88.
- Wisniewski AB, Batista RL, Costa EMF, Finlayson C, Sircili MHP, Dénes FT, et al. Management of 46,XY Differences/Disorders of Sex Development (DSD) Throughout Life. *Endocr Rev*. 2019 Dec 1;40(6):1547-72. [\[Crossref\]](#)
- Lambert SM. Transitional care in pediatric urology. *Semin Pediatr Surg*. 2015 Apr;24(2):73-8. [\[Crossref\]](#)
- Schober JM, Meyer-Bahlburg HFL, Ransley PG. Self-assessment of genital anatomy, sexual sensitivity and function in women: implications for genitoplasty. *BJU Int*. 2004 Sep;94(4):589-94. [\[Crossref\]](#)
- Schober JM, Meyer-Bahlburg HFL, Dolezal C. Self-ratings of genital anatomy, sexual sensitivity and function in men using the 'Self-Assessment of Genital Anatomy and Sexual Function, Male' questionnaire. *BJU Int*. 2009 Apr;103(8):1096-103. [\[Crossref\]](#)
- Hersmus R, van Bever Y, Wolffenbuttel KP, Biermann K, Cools M, Looijenga LHJ. The biology of germ cell tumors in disorders of sex development. *Clin Genet*. 2017 Feb;91(2):292-301. [\[Crossref\]](#)
- Looijenga LHJ, Hersmus R, de Leeuw BHC, Stoop H, Cools M, Oosterhuis JW, et al. Gonadal tumours and DSD. *Best Pract Res Clin Endocrinol Metab*. 2010 Apr;24(2):291-310. [\[Crossref\]](#)
- Cools M, Looijenga L. Update on the Pathophysiology and Risk Factors for the Development of Malignant Testicular Germ Cell Tumors in Complete Androgen Insensitivity Syndrome. *Sex Dev*. 2017;11(4):175-81. [\[Crossref\]](#)
- van der Zwan YG, Biermann K, Wolffenbuttel KP, Cools M, Looijenga LHJ. Gonadal Maldevelopment as Risk Factor for Germ Cell Cancer: Towards a Clinical Decision Model. *Eur Urol*. 2015 Apr;67(4):692-701. [\[Crossref\]](#)
- Cools M, Looijenga LHJ, Wolffenbuttel KP, T Sjoen G. Managing the Risk of Germ Cell Tumorigenesis in Disorders of Sex Development Patients. In O. Hiort, Ahmet SF, eds, *Understanding Differences and Disorders of Sex Development (DSD)*. 2014. p. 185-96. [\[Crossref\]](#)
- Krsti ZD, Smoljani Ž, Vukani D, Varinac D, Janji G. True hermaphroditism: 10 years' experience. *Pediatr Surg Int*. 2000 Nov 24;16(8):580-3. [\[Crossref\]](#)
- Verkauskas G, Malcius D, Eidukaite A, Vilimas J, Dasevicius D, Bilius V, et al. Prospective study of histological and endocrine parameters of gonadal function in boys with cryptorchidism. *J Pediatr Urol*. 2016 Aug;12(4):238.e1-238.e6. [\[Crossref\]](#)
- Migeon CJ, Wisniewski AB, Gearhart JP, Meyer-Bahlburg HFL, Rock JA, Brown TR, et al. Ambiguous Genitalia With Perineoscrotal Hypospadias in 46,XY Individuals: Long-Term Medical, Surgical, and Psychosocial Outcome. *Pediatrics*. 2002 Sep 1;110(3):e31-e31. [\[Crossref\]](#)
- Pippi Salle JL, Lorenzo AJ, Jesus LE, Leslie B, AlSaid A, Macedo FN, et al. Surgical Treatment of High Urogenital Sinuses Using the Anterior Sagittal Transrectal Approach: A Useful Strategy to Optimize Exposure and Outcomes. *J Urol*. 2012 Mar;187(3):1024-31. [\[Crossref\]](#)
- Sircili MHP, de Queiroz e Silva FA, Costa EMF, Brito VN, Arnhold IJP, Dénes FT, et al. Long-Term Surgical Outcome of Masculinizing Genitoplasty in Large Cohort of Patients With Disorders of Sex Development. *J Urol*. 2010 Sep;184(3):1122-7. [\[Crossref\]](#)
- Lam Pon, Greenfield Sp, Willott P. 2-Stage Repair In Infancy For Severe Hypospadias With Chordee: Long-Term Results After Puberty. *J Urol*. 2005 Oct;174(4 Part 2):1567-72. [\[Crossref\]](#)
- Spinolt A-F, Poelaert F, Van Praet C, Groen L-A, Van Laecke E, Hoebeke P. Grade of hypospadias is the only factor predicting for re-intervention after primary hypospadias repair: A multivariate analysis from a cohort of 474 patients. *J Pediatr Urol*. 2015 Apr;11(2):70.e1-70.e6. [\[Crossref\]](#)
- Park S, Ha SH, Kim KS. Long-term Follow-up after Feminizing Genital Reconstruction in Patients with Ambiguous Genitalia and High Vaginal Confluence. *J Korean Med Sci*. 2011;26(3):399. [\[Crossref\]](#)
- Stagi S, Iurato C, Lapi E, Cavalli L, Brandi ML, de Martino M. Bone status in genetic syndromes: A review. *Hormones*. 2015 Jan 30;14(1):19-31. [\[Crossref\]](#)

31. Benetti-Pinto CL, Bedone A, Magna LA, Marques-Neto JF. Factors associated with the reduction of bone density in patients with gonadal dysgenesis. *Fertil Steril*. 2002 Mar;77(3):571-5. [\[Crossref\]](#)
32. Bertelloni S, Baroncelli GI, Mora S. Bone Health in Disorders of Sex Differentiation. *Sex Dev*. 2010;4(4-5):270-84. [\[Crossref\]](#)
33. Nazzaro G, Genovese G, Brena M, Passoni E, Tadini G. Aberrant breast tissue in complete androgen insensitivity syndrome. *Clin Exp Dermatol*. 2018 Jun;43(4):491-3. [\[Crossref\]](#)
34. Brinton LA. Breast cancer risk among patients with Klinefelter syndrome. *Acta Paediatr*. 2011 Jun;100(6):814-8. [\[Crossref\]](#)
35. Dati E, Baroncelli GI, Mora S, Russo G, Baldinotti F, Parrini D, et al. Body Composition and Metabolic Profile in Women with Complete Androgen Insensitivity Syndrome. *Sex Dev*. 2009;3(4):188-93. [\[Crossref\]](#)
36. Kim KW, Zhao L, Donato J, Kohno D, Xu Y, Elias CF, et al. Steroidogenic factor 1 directs programs regulating diet-induced thermogenesis and leptin action in the ventral medial hypothalamic nucleus. *Proc Natl Acad Sci*. 2011 Jun 28;108(26):10673-8. [\[Crossref\]](#)
37. Malikova J, Camats N, Fernández-Cancio M, Heath K, González I, Caimarí M, et al. Human NR5A1/SF-1 Mutations Show Decreased Activity on BDNF (Brain-Derived Neurotrophic Factor), an Important Regulator of Energy Balance: Testing Impact of Novel SF-1 Mutations Beyond Steroidogenesis. Hetman M, editor. *PLoS One*. 2014 Aug 14;9(8):e104838. [\[Crossref\]](#)
38. Zhang H-J, Yang J, Zhang M-N, Liu C-Q, Xu M, Li X-J, et al. Metabolic disorders in newly diagnosed young adult female patients with simple virilizing 21-hydroxylase deficiency. *Endocrine*. 2010 Oct 27;38(2):260-5. [\[Crossref\]](#)
39. Mandviwala T, Khalid U, Deswal A. Obesity and Cardiovascular Disease: a Risk Factor or a Risk Marker? *Curr Atheroscler Rep*. 2016 May 14;18(5):21. [\[Crossref\]](#)
40. Miller WL, Auchus RJ. The Molecular Biology, Biochemistry, and Physiology of Human Steroidogenesis and Its Disorders. *Endocr Rev*. 2011 Feb 1;32(1):81-151. [\[Crossref\]](#)
41. Bonfig W, Roehl F-W, Riedl S, Dörr HG, Bettendorf M, Brämwig J, et al. Blood Pressure in a Large Cohort of Children and Adolescents With Classic Adrenal Hyperplasia (CAH) Due to 21-Hydroxylase Deficiency. *Am J Hypertens*. 2016 Feb;29(2):266-72. [\[Crossref\]](#)
42. Gravholt CH, Chang S, Wallentin M, Fedder J, Moore P, Skakkebaek A. Klinefelter Syndrome: Integrating Genetics, Neuropsychology, and Endocrinology. *Endocr Rev*. 2018 Aug 1;39(4):389-423. [\[Crossref\]](#)

BÖLÜM 16

CİNSİYET GELİŞİM

BOZUKLUKLARINDA AİLE

Rahime Hülya BİNGÖL ÇAĞLAYAN
Aybike AYDIN

Cinsiyet Gelişim Bozukluklarında Aile

Approach To Family in Sexual Development Disorders

BÖLÜM HAKKINDA

Cinsiyet gelişimi bozuklukları veya farklılıkları (CGB) olan gençlerin ailelerinin ruhsal destek ihtiyaçları büyük önem taşır. Bu durum, çocukların ve ailenin yaşam kalitesini etkileyebilen özel fiziksel ve ruhsal gereksinimlerle ilişkilidir. Tanı aşamasında, ailelerin belirsizlik ve testlerle ilgili kaygıları ele alınmalı, psikososyal destek sağlanmalı ve kültürel faktörler dikkate alınarak duyarlı bir yaklaşım benimsenmelidir. Araştırmalar, CGB ile başa çıkma sürecinde ailelere gereken psikolojik destek sağlanmadığını ve ebeveynlerin bilgi eksikliği nedeniyle endişe duyduklarını gösteriyor. Burada doktorların, özellikle tedavi aşamasında karmaşık bilgileri ailelere aktarırken ailelerin zorlanabileceklerini anlamaları önemlidir.

Malouf ve diğerleri tarafından geliştirilen ortak karar verme modeli, sağlık çalışanları ve aileler arasında bilgi paylaşımını ve karşılıklı anlayışı vurgular. Altı aşamalı bir model olarak, uygun ekip oluşturma, bilgi paylaşımı, duyguları anlama, endişeleri ve değerleri tanımlama, seçenekleri belirleme ve karar verme sorumluluğunu paylaşma adımlarından oluşur. Bu model, sağlık çalışanlarının bilgilendirilmiş onamı sağlmasına yardımcı olurken ailelere de tüm seçenekleri içeren bilinçli bir karar verme süreci sunar. Ruh sağlığı uzmanları, ailelerin endişelerini anlama ve cerrahi tedavilerle ilgili duygularını netleştirme konusunda önemli bir rol oynar. Ayrıca, çocuklar veya ergenler tedavi sürecine katılmalı ve yaşlarına uygun bilgi sağlanmalıdır.

Ailelerin destek alması gereken bir başka nokta, çocuklarıyla CGB hakkında nasıl konuşacaklarını ve çocukların sorularına nasıl cevap verebileceklerini öğrenmeleridir. Hekimlerin aileleri, çocuklarıyla yaşlarına uygun bir iletişim kurmaları için fizyolojik, anatomik ve duygusal açıdan bilgilendirmesi önemlidir. Örnek metinler ve rol oynamalar, aileleri farklı senaryolara hazırlayarak bu süreci kolaylaştırabilir. Ayrıca, çocukların sorması muhtemel soruların, CGB olmasa dahi normal gelişim sürecinde merak edilen konuları içerebileceğini bilmek, aileler için rahatlatıcı olabilir.

Anahtar kelimeler: Cinsiyet gelişim bozuklukları, aile

ABOUT the CHAPTER

Disorders of Sex Development(DSD) in young individuals often entails substantial psychological support needs for their families. This is closely associated with unique physical and mental requirements that can significantly impact both the children and the family's quality of life. During diagnosis, addressing the anxieties related to uncertainty and tests, providing psychosocial support, and adopting a sensitive approach considering cultural factors are crucial. Research indicates a lack of necessary psychological support for families coping with DSD and shows that parents often worry due to a lack of information. Here, it's important for doctors to understand that families might struggle when complex information is communicated to them, especially during the treatment phase.

The shared decision-making model developed by Malouf and others emphasizes information sharing and mutual understanding between healthcare professionals and families. As a six-stage model, it comprises forming an appropriate team, sharing information, understanding emotions, identifying concerns and values, determining options, and sharing decision-making responsibilities. This model assists healthcare professionals in obtaining informed consent while providing families with a process for making informed decisions that include all available options. Mental health professionals play a significant role in understanding families' concerns and clarifying emotions regarding surgical treatments. Additionally, children or adolescents should participate in the treatment process, receiving age-appropriate information.

Another point where families need support is how to talk to their children about this diagnosis and how to answer their questions. It's crucial for healthcare providers to inform families about the physiological, anatomical, and emotional aspects to enable age-appropriate communication with their children. Providing sample texts and role-playing scenarios can prepare families for different situations. Understanding that some questions might relate to normal developmental curiosities (such as puberty, physical differences, gender distinctions, relationships, sexuality, etc.) can be reassuring for families, regardless of the child's DSD status.

Keywords: Sexual development disorders, family



Rahime Hülya Bingöl Çağlayan

Aybike Aydın

İstanbul Üniversitesi-Cerrahpaşa, Cerrahpaşa Tıp Fakültesi, Dahili Tıp Bilimleri Bölümü, Çocuk ve Ergen Ruh Sağlığı ve Hastalıkları Ana Bilim Dalı, İstanbul, Türkiye
E-posta: rhulyabingol@gmail.com

Bu bölümü alıntıla / Cite this chapter as:
Bingöl Çağlayan RH, Aydın A. Cinsiyet gelişim bozukluklarında aile. Evliyaöğlü SQ, Bingöl Çağlayan RH, Söylet Y. ed. *Cinsiyet Gelişim Bozuklukları* içinde. İstanbul: İÜC Yayınevi; 2024: 127-130.



CC BY 4.0: Telif hakkı yazarlardadır. Bu kitabın içeriği Creative Commons Atıf 4.0 Uluslararası lisans altında lisanslanmıştır.

Cinsiyet Gelişim Bozukluklarında Aile

Cinsiyet gelişimi bozuklukları veya farklılıkları (CGB) olarak adlandırılan biyolojik rahatsızlıkları olan gençleri tartışan bu bölümde, bu geniş terimin kapsamına giren çeşitli tanılardan etkilenen ailelerin ruhsal destek ihtiyaçlarını daha iyi anlamak için potansiyel soru, sorun ve çözüm önerileri kapsanacaktır.

CGB'li bireylerin ve ailelerinin, yaşam kaliteleri üzerinde önemli etkileri olabilecek özel fiziksel ve ruhsal ihtiyaçları vardır. Bu hastalıklardan etkilenen çocuklar ve aile üyelerinin ise semptomları gibi endişeleri de farklılık göstermekle beraber dayanıklılığın, bireysel güçlü yanların ve dış desteklerin geliştirilmesi, CGB'li bireylerin ve ailelerinin duygusal ve fiziksel refahı için önemlidir.

Bir bebeğin cinsiyeti belirsiz olduğunda, doktorlar çeşitli tanı testlerine ve konsültasyonlara başvururlar. Cinsiyet belirsizliğini anlamak aileler için genellikle zordur ve onları önemli ölçüde sıkıntıya sokar. Sonuçlar elde edilene kadar ebeveynlerle sadece asgari düzeyde temas sürdürülürse, ortaya çıkan izolasyon ve belirsizlik aileler için travmatik olabilir. Eklenen belirsizliklerin ve istenen pek çok testin oluşturduğu kaygı göz önüne alındığında; bir klinisyenin / ruh sağlığı çalışanının özellikle bir CGB teşhisi hakkındaki ilk konuşmalar sırasında aileye doğrudan destek sağlamasını önerilir¹. Tanı anında ailenin psikososyal ihtiyaçları ele alınmalı, uygun desteklere yönlendirilmeli ve çocuklarının içinde bulunduğu durumla ilgili sosyal ve kültürel beklentileri yönetmelerine yardımcı olunmalıdır. Dikkat edilmesi gereken bir diğer önemli nokta da kültürel faktörlerdir. Bu konu ile ilgili net bir rehber olmamakla beraber, sağlık çalışanlarının bu noktada dikkat etmesi önerilen en önemli nokta saygı duymaktır. Tüm ailelerin farkındalık ve bilgi düzeylerini değerlendirmek önemli olup kültürel veya dini faktörlerin özel öneme sahip olduğu ailelere karşı ekstra duyarlılığı sürdürmek de önemlidir.

Son yıllarda CGB'li çocuklarla çalışmak için multidisipliner ekipler kurulmakta ve ruh sağlığı alanı da kapsanmaya çalışılmaktadır^{2,3}. Ancak araştırmalar, pediatrik endokrinoloji eğitim programlarına sahip büyük kuruluşların sadece %58'inin aileleri bir CGB ile başa çıkmanın ilk aşamalarında destekleyecek bir ruh sağlığı uzmanına sahip olduğunu bulmuştur. Ayrıca, hastaların ve ailelerinin yalnızca %19'u tanı sırasında herhangi bir psikolojik destek almaktadır ve tanı sonrasında yalnızca %15'i destek almaktadır⁴.

Unutulmamalıdır ki; ailelerin, çocuklarının bakımı, CGB 'sinin aile yaşamına entegrasyonu ve devam eden ebeveynlik stratejileri hakkında karar verme konusunda sürekli yardıma ihtiyaçları olabilecektir. Çoğu durumda, sahip oldukları sınırlı veya önyargılı bilgiler ya da cinsel organları ikili normlardan farklı olan bir çocuğu yetiştirme konusunda kendi kaygıları, ebeveynlerin tedavi konusunda bilinçli seçimler yapma yeteneklerini tehlikeye atmaktadır.

İdrar yolu açılması gibi hayat kurtaran tedavileri çok daha kolay benimseyebilseler de genital cerrahi ve hormonal tedavi durumlarında, doktorlar ebeveynlerin karmaşık bilimsel bilgileri işlemekte zorlandıklarını akıld tutmalıdırlar.

Ortak Karar Verme Modeli

Malouf ve arkadaşlarına göre, destek sağlama konusunda artık

standart olan "bilgiye dayalı karar verme modeli"nde, hekimin rolü, öncelikle bilgi paylaşmaktır. Tercih edilen bir yaklaşım olarak, ortak karar verme modeli, çalışanlar ve aileler arasında beraber akıl yürütme, anlayış, değerler ve önyargıların karşılıklı ifade edilmesini gerektiren aşamalı bir süreçtir. Altı aşamalı bir modeldir: 1) uygun bir ekip oluşturun, 2) karar vermede bilgi paylaşımı ve roller için dağılımları yapın, 3) duyguları anlayın ve ele alın, 4) endişeleri ve değerleri tanımlayın, 5) seçenekleri belirleyin ve kanıtları sunun ve 6) karar verme sorumluluğunu paylaşın. Bu model, sağlık çalışanlarının bilgilendirilmiş onam açısından yasal ve etik standartları karşılamasını sağlar. Böylece sağlık çalışanları, ebeveyn ve çocuğa mevcut tüm seçenekler de dahil olmak üzere bilinçli bir karar vermeleri için ihtiyaç duydukları bilgileri tarafsız bir şekilde sağlamış olur. CGB için, her tedavinin (hormonal veya cerrahi) potansiyel geri dönüşlüğü net bir şekilde açıklanmalıdır. Ruh sağlığı çalışanları, ailelerin risk toleransını keşfederek ve duygu ve endişelerini ele alarak, ebeveynlerin cerrahi tedaviler ve prosedürler hakkındaki duygularını netleştirmede önemli bir rol oynar. CGB 'si olan bir çocuk veya ergen de, tıbbi bakım ve olası cerrahi hakkında ortak karar alma sürecine katılmalıdır; bu noktada ruh sağlığı çalışanları, onlara yaşlarına uygun bilgiler sağlamada kritik öneme sahiptir².

Bu noktada özellikle cerrahi müdahalenin göreceli etkinliği henüz bilinmediğinden, psikososyal destek ve akran desteği zorunludur. Malouf ve ark.'larının deneyimlerine göre, ebeveynlerin ve klinisyenlerin çocukların yetişkin hayattaki cinsellikleri ile ilgili konuşmaktan duydukları rahatsızlık, tedavilerin gelecekteki sonuçlarının kapsamlı bir şekilde tartışılmasını sınırlamaktadır. Aileler bazen bu tanılara sahip çocukların ilerde bir cinsel hayatı olmayacağı yanılgısına kapılabilirler. Bazı durumlarda ise bu tarz konuşmaların çocukları erken ve tehlikeli cinsel davranışlara yönelteceği endişesini duyabilirler. Bu sebeple, geri dönüşü olmayan müdahaleler yapılmadan önce bir ruh sağlığı çalışanının çocuğun yetişkin hayattaki psikoseksüel ihtiyaçlarının konuşulmasına öncülük etmesi önemlidir. Elektronik medya çağında, CGB'li bireyler için modern cinsiyet, toplumsal cinsiyet ve cinsiyet kimliği anlayışı hızla geliştiğinden, cerrahi hakkında neyin bilinip bilinmediği konusundaki tartışmalar en güncel bilgileri yansıtmalıdır^{2,3}.

Öte yandan, CGB 'yi aile hayatına entegre etme sürecinde, karmaşık gelişimsel fizyoloji ve anatomiye anlamak aileler için zor olabilir. Yurtdışı kaynaklarda çocuk fizyolojisi ile ilgili interaktif video eğitim araçları mevcut olup aileler tarafından oldukça faydalı bulunmuştur. Ancak Türkçe kaynaklar bu konuda yetersiz olup, aileler ve çocuklar için videolar ve rehberliğe yönelik kitapçıklar oluşturulması gerekmektedir⁵.

Yapılan bir çalışmada annenin eğitim seviyesi ile çocuğunun hastalığını kabullenmesi arasında da bir ilişki olduğu sonucuna ulaşılmıştır. Yani anne eğitim seviyesinin artması çocuğunun hastalığını kabullenme, eğitim seviyesinin azalması ise çocuğunun hastalığını yadsıma ile ilişkili olabilir.

CGB Sürecinde Ebeveynlik

Tanı konulduktan sonra, aile üyeleri bir yandan çocuklarıyla ilgili fikirlerini ve hedeflerini erkek-kadın cinsiyet normunun dışında ayarlamayı öğrenirken bir yandan da cinsiyet rolü, cinsiyet kimliği ve cinsel yönelim kavramlarının ne anlama geldiklerini

anlamaya çalışırlar. Böylece diğer aile üyeleri, arkadaşlar, okullar ve nihayetinde kendi çocukları ile CGB hakkında iletişim kurmayı öğrenmeye başlarlar. Bu stresli dönemde aileler, çocuğun tanısının inkar edilmesi ve gizlenmesi gibi başa çıkma yöntemlerine başvurabilirler, bu durum ruh sağlığı çalışanları tarafından tanınarak müdahale edilmelidir⁶.

Ailenin yalnızca çocuğun CGB'sini kabul etmesi değil, aynı zamanda CGB'si olan bir çocuğun annesi, babası, kardeşi olacakları düşüncesini, yani kendileri ile ilgili değişimi kabul etmeleri de onlar için zorlayıcı bir durum olabilir. Bu durumu kabul etmekte zorlanan ailelerin bir tür "yas reaksiyonu" yaşadıkları bildirilmiştir¹.

Belirsizliğin Kabulü

Daha önce belirtildiği gibi, ortak karar verme modeli, genital belirsizliği olan çocukların ebeveynlerinin çocuklarını yetiştirecekleri cinsiyete karar verirken bilinçli seçimler yapmalarını güçlendirmeye yardımcı olabilir. Bu süreçte kritik olan, ebeveynlerin çocuklarının cinsiyetinin belirsizliği konusundaki endişelerini ele almaktır.

Aile ve klinik ekip bir cinsiyet atamasına karar verdikten sonra, çocuklarının cinsiyetine göre daha atipik davranışlar sergileyebileceği ifade edilmelidir ("Erkek Fatma" gibi?). Aileler, erkek ve kız çocukları için geniş bir cinsiyet ifadesi yelpazesi olduğunu bilmeli ve cinsiyete göre atipik davranış ve oyunların mutlak surette cinsiyetten hoşnutsuzluğu yansıtmıyor olabileceğini akıldta tutmalıdır. Sürekli olarak çocuklarının davranışlarını incelemek ve bunun ne anlama gelebileceğini anlamaya çalışmak ebeveynleri yorabilir. Bunun yerine, ebeveynler, bir aktivite yaparken bu aktivite ile toplumsal olarak ilişkilendirilen cinsiyetten bağımsız olarak, çocuklarını bu aktivitelerden zevk almaya teşvik etmeye odaklanmalıdır^{7,8}.

Geniş Aile ve Sosyal Çevredeki Yeni Kimliğe Adaptasyon

Aileler, çocuklarının mevcut anatomi ve fizyolojisini diğer insanlara açıklamakta zorlanabilirler. Diğerlerinin bu duruma nasıl bir tepki gösterecekleri, nasıl davranacakları konusunda endişeler yaşayabilirler. Diğer yandan CGB'yi açıklarken nasıl bir dil kullanacaklarını da bilmiyor olabilirler. Bir yenidoğanın cinsiyeti belirsiz olduğunda, aileler kendi geniş ailelerine ve arkadaşlarına yakın zamanda durumla ilgili daha çok bilgi edineceklerini, bu süreçte destek olarak gösterecekleri sevginin önemli olduğunu söyleyebilirler. Aileler için bir diğer zorlayıcı nokta ise çocuğa bakım verenlerin bez değişimi sırasında, tuvalete götürürken veya kıyafet değişimi sırasında soracakları sorulardır. CGB'li çocukların ailelerinden oluşan bir destek grubunda, bu gibi durumlarda kişilere sakin ve basit bir şekilde kendilerinin ve doktorun bebeğin genetal bölgesindeki farklılığın farkında olduklarını, çocuğun mevcut koşullarda sağlıklı bir çocuk olarak hayatına devam ettiğini ifade etmenin oldukça işe yaradığından bahsetmişlerdir^{9,10}.

Özel tuvalet ekipmanı gereksinimi, beden eğitimi derslerinde kıyafet değişimi, genetal bölgenin belli olabileceği yüzme vb derslerde ekstra hassasiyet gerekmesi durumlarında ailenin okula sunabilmesi için gerekli bilgileri içeren bir mektup hekimler tarafından hazırlanabilir veya yetkililerle doktorlar görüşebilir.

Ayrıca okulda maruz kalabilecekleri zorbalık açısından da yönetim bilgilendirilmeli ve bu konuda gerekli hassasiyet sağlanmalıdır^{9,10}.

CGB Hakkında Aile-Çocuk İletişimi

Ailelerin destek alması gereken bir diğer nokta ise bu tanı hakkında çocukları ile nasıl konuşabilecekleri, çocukların sorularına nasıl yanıt verebilecekleri konusudur. Her yaşın merak edeceği ayrı konular olacağından ve sürecin de dinamik bir süreç olmasından ötürü, hekimlerin aileyi çocukları ile yaşlarına uygun iletişim kurması için fizyolojik, anatomik ve ruhsal açıdan bilgilendirmesi önemlidir.

Örnek metinler ve rol-playing kullanılarak aileler farklı senaryolara hazırlanabilir. Bu soruların bir kısmının CGB olmasa dahi normal gelişim sürecinde çocukların merak ederek sorabilecekleri (ergenlik, fiziksel farklılıklar, cinsiyet ayrımları, sevgililik, cinsellik vb) sorular olacağını bilmek aileler için rahatlatıcı olabilir².

Çıkar Çatışması: Yazarlar çıkar çatışması bildirmemişlerdir.

Hakem Değerlendirmesi: Dış bağımsız

Peer-review: Externally peer-reviewed.

Declaration of Interests: The authors declare that they have no competing interest.

Kaynaklar

1. Mustafa Deniz Tutkunkardaş, *Cinsiyet Gelişim Bozukluğu Olan Çocuk ve Ergenlerde Psikiyatrik Hastalıkların Değerlendirilmesi*, [Uzmanlık tezi], 2011
2. Matthew A. Malouf, Arlene B. Baratz, Youth and families affected by disorders of sex development, In: *Addressing the Needs of Youth Who Are LGBT and Their Families: A System of Care Approach* (pp.67-86)
3. Devendra K. Gupta, P.S.N. Menon, Ambiguous Genitalia - An Indian Perspective, *Indian J Pediatr* 1997; 64:189-194 [Crossref]
4. Gough, B., Weyman, N., Alderson, J., Butler, G., & Stoner, M. (2008). 'They did not have a word': The parental quest to locate a 'true sex' for their intersex children. *Psychology & Health*, 23(4), 493-507 [Crossref]
5. Zeiler, Kristin & Wickström, Anette. Why do 'we' perform surgery on newborn intersexed children? The phenomenology of parental experience of having a child with intersex anatomies. *Feminist Theory - FEM THEORY*. 2009; 10(3). [Crossref]
6. Leidolf EM, Curran M, Scout, Bradford J. Intersex mental health and social support options in pediatric endocrinology training programs. *J Homosex*. 2008;54(3):233-42. [Crossref]
7. Karkazis, Katrina. (2009). Fixing Sex: Intersex, Medical Authority, and Lived Experience. Bibliovault OAI Repository, the University of Chicago Press. [Crossref]
8. Charles C, Gafni A, Whelan T. Shared decision-making in the medical encounter: what does it mean? (or it takes at least two to tango). *Soc Sci Med*. 1997 Mar;44(5):681-92. [Crossref]
9. Karkazis K, Tamar-Mattis A, Kon AA. Genital surgery for disorders of sex development: implementing a shared decision-making approach. *J Pediatr Endocrinol Metab*. 2010 Aug;23(8):789-805. [Crossref]
10. Ayşe AY, Sevil ÇINAR , Handan BOZTEPE, Çocuklarda Aydınlatılmış Onam , *Huhemfad-Johufon* 2019, 6(2), 120-125

BÖLÜM 17
CİNSİYET GELİŞİM BOZUKLUKLARINDA
PSİKIYATRİK KOMORBİDİTELER

Büşra ÇIRKIN

Cinsiyet Gelişim Bozukluklarında Psikiyatrik Komorbiditeler

Psychiatric Comorbidities in Disorders of Sex Development

BÖLÜM HAKKINDA

Bu bölümde; Cinsiyet Gelişim Bozuklukları (CGB) alanında yapılmış olan çeşitli araştırmalar incelenerek, özellikle ruh sağlığı alanında CGB ele alınmıştır. Yapılan çalışmalar CGB'li bireylerin psikopatoloji geliştirmeye daha yatkın olduğunu ortaya koymaktadır ve bu da uzun dönem multidisipliner takibin ve özellikle psikiyatrik değerlendirmenin önemini vurgulamaktadır. Çalışmalarda farklı yaş gruplarında yapılan psikiyatrik değerlendirmelerde, CGB'li bireylerde depresif bozukluklar, anksiyete bozuklukları, davranım bozuklukları gibi çeşitli psikiyatrik komorbiditelerin sıklığının arttığı gözlenmiştir. Ayrıca, prenatal dönemde maruz kalınan androjenler agresif davranışlarla ilişkilendirilmiş olup; bu durum özellikle farklı cinsiyet gelişim bozukluklarındaki psikopatolojiyi anlama konusunda önemli ipuçları sunmaktadır. CGB'li bireylerde psikososyal ve ruhsal durumun yaşam kalitesi üzerindeki etkilerine de vurgu yapılmaktadır. CGB ilişkili psikopatolojilerin, bireylerin özsaygı ve beden algısı üzerinde olumsuz etkileri olduğu gözlenmiştir. Sonuç olarak, CGB'li bireylerde psikiyatrik değerlendirme, semptomların tanınması ve tedavi edilmesi oldukça önem arz etmektedir.

Anahtar kelimeler: Cinsiyet Gelişim Bozuklukları(CGB), psikiyatrik komorbidite

ABOUT the CHAPTER

In this chapter, various studies in the field of Disorders of sex development (DSD) are examined and DSD is discussed especially in the field of mental health. Studies reveal that individuals with DSD are more prone to develop psychopathology, which emphasizes the importance of long-term multidisciplinary follow-up and especially psychiatric evaluation. In psychiatric evaluations conducted in different age groups in studies, it has been observed that the frequency of various psychiatric comorbidities such as depressive disorders, anxiety disorders and conduct disorders is increased in individuals with DSD. Furthermore, prenatal exposure to androgens has been associated with aggressive behaviors, which provides important clues for understanding psychopathology in different disorders of sex development. The effects of psychosocial and mental health on quality of life in individuals with DSD are also emphasized. It has been observed that DSD-related psychopathologies have negative effects on individuals' self-esteem and body perception. In conclusion, psychiatric evaluation, symptom recognition and treatment are very important in individuals with DSD.

Keywords: Disorders of sex development (DSD), psychiatric comorbidity

Günümüzde Cinsiyet Gelişim Bozukluğu olgularının psikiyatrik değerlendirme başta olmak üzere multidisipliner takibi, önemi giderek artan bir konu olmaktadır. CGB'li bireylerin takip çalışmalarında psikopatoloji geliştirmeye daha yatkın olduğunun gözlenmesi sonucu uzun dönem psikiyatrik takip gerekliliği ön plana çıkmaktadır. Psikiyatrik belirtilerin erken dönemde fark edilmesi sonucu hastalıkla baş etme yeteneklerinin artacağı öngörülmektedir. CGB'li çocuk ve ergenlerde psikiyatrik komorbiditeler tanı almadığında, medikal tedaviye uyumsuzluk, mortalite ve morbidite artışı söz konusu olabilmektedir. CGB'nin etiyolojisinde çok farklı sebepler olduğundan, bireyleri ayrı ayrı değerlendirmek ve etiyolojiye özgü psikiyatrik komorbiditeleri aydınlatmak faydalı olacaktır.

59 CGB'li vakanın izlendiği bir çalışmada 25'inin psikopatolojik bulgusu olmadığı, 11 olguda cinsiyet rolü, genital operasyon ve tanının kendisi ile ilişkili hafif psikososyal sorunlar, 6 olguda depresif bozukluk, 5 olguda KOKGB, 3 olguda anksiyete bozukluğu,



Büşra Çirkin

İstanbul Üniversitesi-Cerrahpaşa, Cerrahpaşa Tıp Fakültesi, Dahili Tıp Bilimleri Bölümü, Çocuk ve Ergen Ruh Sağlığı ve Hastalıkları Ana Bilim Dalı, İstanbul, Türkiye
E-posta: busrazengin95@gmail.com

Bu bölümü alıntıla / Cite this chapter as:
Çirkin B. Cinsiyet gelişim bozukluklarında psikiyatrik komorbiditeler. Söylet Y, Evliyaoğlu SÖ, Bingöl Çağlayan RH. ed. *Cinsiyet Gelişim Bozuklukları* içinde. İstanbul: İÜC Yayınevi; 2024: 131-134.



CC BY 4.0: Telif hakkı yazarlardadır. Bu kitabın içeriği Creative Commons Atıf 4.0 Uluslararası lisans altında lisanslanmıştır.

2 olguda davranım bozukluğu, 1 olguda selektif mutizm, 1 olguda OKB ve 1 olguda DEHB gözlenmiştir. Prenatal yüksek androjen maruziyeti ile daha agresif davranış arasında ve genel psikopatoloji gelişimi ile beyin prenatal veya postnatal androjen maruziyeti arasında bir ilişki bulunamamıştır. ¹

2007'de 6-14 yaş XY genotipli 56 CGB'li çocuk ve ergenin psikiyatrik değerlendirmesini içeren bir çalışmada, 4 olguda DEHB, 4 olguda depresyon, 2 olguda anksiyete bozukluğu ve 1 olguda özgül öğrenme güçlüğü saptanmıştır. ²

2007'de 3-11 yaş KAH'lı çocuklarla yapılan bir çalışmada; kızlarda artmış prenatal androjenin agresif davranışlarda artış ile ilişkili olduğu gözlenmiştir. Prenatal androjen seviyesi artışı ile agresif davranışlar arasındaki ilişki erkek KAH'lı çocuklarda bulunmamıştır (artmış adrenal androjen sentezi sonucu negatif geribildirim ile testiküler androjenin azalması). ³

2008 yılında yapılan benzer bir çalışmada 8-25 yaş aralığında 11 KAH'lı kadın psikiyatrik olarak değerlendirilmiş ve 4'ü psikiyatrik tanı almıştır; 1 olgu BTA cinsel kimlik bozukluğu, 1 olgu sosyal anksiyete bozukluğu, 1 olgu uyum bozukluğu ve 1 olgu distimi. ⁴

2011 yılında 6-18 yaş aralığındaki CGB'li çocuk ve ergenlerle Türkiye'de yapılan bir çalışmada; yaşam boyu psikiyatrik tanı alma sıklığı %74,3 iken çalışma sırasında tanı alma sıklığı %54,3 ve geçmişte tanı alma sıklığı %37,1 olarak gözlenmiştir. CGB'li vakaların %28,5'i tanı anında enürezis, %20'si sosyal anksiyete bozukluğu ve %14,28'i özgül fobi tanısı almıştır. Vakaların %34,3'ü yaşam boyu 1, %28,6'sı 2, %2,9'u 3, %5,7'si 4 ve %2,9'ı 5 eş tanıya sahip olarak görülmüştür. ⁵

2013 yılında 1-18 yaş 51 CGB'li çocuk ve ergen ile yapılan bir çalışmada; hastalarda yüksek oranda (%54,9) herhangi bir psikiyatrik tanı bulunmamıştır. Psikiyatrik bozukluğu olan 13 hastanın 6'sı KAH'tır ve depresyon ile anksiyete bozuklukları tanısı almıştır. KAH'lı bireyler ile ilgili daha önce yapılan çalışmalar, anksiyete bozukluğu ve DEHB'ye sıklıkla rastlandığını göstermektedir. KAH hastalarının stres ve yaşam kalitesi düzeyine ilişkin çalışmalar da bu hastaların depresyon ve anksiyete bozukluklarına neden olabilecek afektif stres altında olduğunu düşündürmektedir. ⁶

2019 tarihli bir sistematik incelemede CGB'li vakaların %19,5'ine anksiyete, %7,1'ine depresyon, %4,1'ine DEHB ve %9,1'ine OSB tanısı konulmuştur. Ortalama depresyon ve anksiyete oranı, KS'li ve XY-CGB'li erkeklerde popülasyon normlarına göre daha yüksek olduğu ve KS'li erkeklerin önemli ölçüde daha fazla psikiyatrik semptom bildirdiği gözlenmiştir. Benlik saygısı, beden hoşnutsuzluğu ve utanç deneyimleri, birçok CGB'li bireyde psikiyatrik semptomlarla ilişkilendirilmiştir. ⁷

Turner Sendromlu (TS) kızlarda, DEHB ve OSB prevalansının arttığı bildirilmiştir. Bazı araştırmalar ayrıca, kontrollere göre daha fazla bildirilen utangaçlık, anksiyete ve depresyon belirtileri ve her ne kadar TS'li kadınlar genellikle hayatla iyi başa çıkıyor gibi görünse de sosyal yeterlilikte bozulma olduğunu göstermektedir. ⁷

KS'li erkeklerde psikiyatrik sorunlar (Bipolar Duygulanım Bozukluğu, OSB, DEHB ve psikotik bozukluklar) genel popülasyona göre daha yüksek oranlarda bulunmuştur. Diğer çeşitli XY-CGB'li

erkek ve kadınlarda, klinik olarak anlamlı psikiyatrik belirtiler katılımcıların %42 ile %68'inde görülmüştür ve yüksek düzeyde anksiyete, depresyon, davranış sorunları ve intihar eğilimi gözlemlenmiştir. ⁷

TS ve KS'li bireylerde sıklıkla bilişsel işlev bozukluğu görülmüştür ve bu cinsiyet kromozomu anöploidili bireylerde sık görülen bir bulgu olarak karşımıza çıkmaktadır. ⁸

CGB'li kadınlar, CGB'li erkeklere kıyasla anlamlı düzeyde daha yüksek bir ortalama düzeyde anksiyete ve insomnia, daha fazla somatik semptom ve daha kötü genel psikiyatrik durum sergilemektedir. ⁸

KAH'lı kadınlarda, sağlıklı popülasyona kıyasla çeşitli psikiyatrik bozukluklar (alkol kötüye kullanımı, stres ve uyum bozuklukları, DEHB, artmış otizm özellikleri, anksiyete ve depresyon) riskinde artış gözlenmiştir. ⁷

İntrinsik biyolojik faktörlerin, CGB'lerde gözlenen nörogelişimsel bozukluklarda rol oynadığı düşünülmektedir. Örneğin, KAH'ta doğum öncesi testosteron maruziyeti, daha erkek tipi bir nöral gelişimin artış gösteren otistik belirtilerle, TS ve KS'deki DEHB ve otizm semptomlarının, bu koşullara eşlik eden spesifik nörokognitif profil ile ilişkili olabileceği öngörülmektedir. ⁷

CGB'li bireylerde yaşam kalitesi araştırmalarında en sık etkilenenler genel sağlık ve zindeliklidir. Yaşam kalitesini ve psikososyal sonucu etkilediği gösterilen faktörler, glukokortikoid tedavisinin tipi, yetersiz cerrahi sonucu ve çocuklukta yapılan araştırmalardan kaynaklanan travmadır. ⁸

Komplet androjen duyarsızlık sendromlu bireylerde genel ruh sağlığı durumunun sonucu özellikle yüksek bulunmuştur ve komplet androjen duyarsızlık sendromlu kadınlar için tipik görülen vajinanın ve virilizasyonun olmayışı genel olarak kötü ruh sağlığına neden olmaktadır. Genel ruh sağlığı skoru vajinası olmayan ve klitoris geniş olmayan kadınlarda en yüksek görülmüş, günlük işlevsellikteki bozulmayı çoğunlukla vajinası olmayan kadınlar bildirmiştir. Anksiyete ve insomnia en çok vajinası olan kadınlarda ve virilizasyonu olmayan kadınlarda gözlenmiştir. ⁸

Cinsiyet hoşnutsuzluğu, atanan cinsiyetten mutsuzluğu ifade etmektedir ve CGB'li bireylerde genel popülasyona oranla daha sık görülmektedir. Cinsiyet hoşnutsuzluğunun nedenleri, tam olarak anlaşılacakla birlikte karyotip, doğum öncesi androjen maruziyeti, genital virilizasyon derecesi nedenler arasında düşünülebilmektedir. ⁶

CGB tanısı öfke, utanç ve depresyona yol açmaktadır. Almanya, Avusturya ve İsviçre'de 8-12 yaşları arasında CGB'li 86 hasta üzerinde yapılan bir çalışma, ergenlik çağındaki çocukların daha kötü bir yaşam kalitesi yaşama eğiliminde olduğunu göstermiştir. ⁹

CGB'li kişilerin karşılaştığı önemli bir sorun, vücutlarındaki farklılığın kabul edilmemesi ve buna bağlı olarak tipik olarak cinsel temastan ve sosyal dışlanmadan kaçınmaya yol açan utançtır. Özellikle, CGB'li gençler, akrabalarıyla nadiren yakın ilişkiler geliştirir. CGB'li birçok genç, yaşlılarından daha geç ergenlik yaşar veya seks hormonu ikamesi olmadan kendiliğinden olgunlaşmayı başaramaz. Meme gelişiminin olmaması, adet görmemesi,

sekonder cinsiyet karakterlerinin gelişmemesi, kıllanmada artışın olmaması gibi fiziksel gelişim ve görünümdeki farklılıklar sosyal ilişkileri önemli ölçüde sınırlayan damgalanmaya neden olabilir.

Araştırmalar, anksiyete ve depresyon gibi psikiyatrik tanıların, CGB durumunun benlik saygısı ve beden imajı koşulları üzerindeki olumsuz psikososyal etkisi ve aynı zamanda sağlık hizmetleri ile kötü tecrübeler, utanç ve stigma veya azınlık stresiyle ilgili olumsuz deneyimlerle ilişkili olabileceğini göstermektedir.

Herhangi bir psikiyatrik tanısı olan CGB'li çocuk ve ergenin endokrinoloji bölümünde tedavi uyumunun daha iyi olması için psikiyatrik belirtilerinin tedavi edilmesi önemlidir ve ciddi psikiyatrik şikayetlerinin olmaması da istikrarlı bir cinsiyet kimliği oluşturmak için gereklidir.

Çıkar Çatışması: Yazar çıkar çatışması bildirmemişlerdir.

Hakem Değerlendirmesi: Dış bağımsız

Peer-review: Externally peer-reviewed.

Declaration of Interests: The author declares that there are no competing interests.

Kaynaklar

1. Slijper, FM, Drop, SL, Molenaar, JC, and deMuinck-Keizer-Schrama, SM. Long-term psychological evaluation of intersex children. *Arch Sex Behav* 27 (1998), 125-144. [\[Crossref\]](#)
2. Uslu, R, Öztop, D, Özcan, Ö et al. Erkek yalancı hermafrodit olguların yetiştirildikleri cinsiyetle ilişkili biyopsikososyal değişkenler. *Türk Psikiyatri Derg*, 18 (2007), 100-108.
3. Pasterski, V, Hindmarsh, P, Geffner, M, Brook, C, Brain, C, and Hines, M. Increased aggression and activity level in 3- to 11-year-old girls with congenital adrenal hyperplasia (CAH). *Horm Behav*, 52 (2007), 368-374. [\[Crossref\]](#)
4. Liang, HY, Chang, HL, Chen, CY, Chang, PY, Lo, FS, and Lee, LW. Psychiatric manifestations in young females with congenital adrenal hyperplasia in Taiwan. *Chang Gung Med J*, 31 (2008), 66-73.
5. Tutkunkardaş, Mustafa Deniz. *Cinsiyet Gelişim Bozukluğu Olan Çocuk ve Ergenlerde Psikiyatrik Hastalıkların Değerlendirilmesi*. [Uzmanlık Tezi], İstanbul Üniversitesi, 2011
6. Özbaran B., Özen S., Gökşen D., Korkmaz Ö., Onay H., Özkınay F., Çoğulu Ö., Eremiş S., Köse S., Avanoğlu A., Ulman İ., Darcan Ş., Psychiatric Approaches for Disorders of Sex Development: Experience of a Multidisciplinary Team, *J Clin Res Pediatr Endocrinol* 2013;5(4):229-235.
7. Bohet, M., Besson, R., Jardri, R., Manouvrier, S., Catteau-Jonard, S., Cartigny, M., Medjkane, F (2019). Mental Health Status of Individuals with Sexual Development Disorders: A Review. *Journal of Pediatric Urology*. [\[Crossref\]](#)
8. Strandqvist, A., Psychological Aspects in Differences/Disorders of Sex Development, Karolinska Institutet (Sweden) ProQuest Dissertations Publishing, 2018. 28424661.
9. Jürgensen M, Lux A, Wien SB, et al. Health-related quality of life in children with disorders of sex development (DSD). *Europ J Pediatr*. 2014; 173: 893-903. [\[Crossref\]](#)
10. Katarzyna Bajszczak , Maria Szarras-Czapnik, Renata Walczak-J drzejowska, Katarzyna Marchlewska, Jolanta S owikowska-Hilczek, The risk of mental disorders in patients with disorders/differences of sex differentiation/development (DSD) and Y chromosome, *Endokrynol Pol* 2020; 71 (2): 168-175. [\[Crossref\]](#)

BÖLÜM 18

CİNSİYET GELİŞİM BOZUKLUKLARINDA ERKEN DÖNEM RUHSAL SORUNLAR

Rahime Hülya BİNGÖL ÇAĞLAYAN
Ayşe Elif CANTÜRK

Cinsiyet Gelişim Bozukluklarında Erken Dönem Ruhsal Sorunlar

Early Mental Problems in Gender Development Disorders

BÖLÜM HAKKINDA

Cinsiyet gelişim bozukluklarının (CGB) yönetimi erken yaşlarda tamamlansa da çocukluk döneminde başlıca psikososyal ve sosyal-çevresel yönlerden sorunlar ortaya çıkabilir. Atanan cinsiyete uygun olmayan davranışlar ve oyunlar ailelerde kaygı uyandırabilir. Bir başka sorun ürogenital cerrahi ve muayenelerin çocukları ruhsal olarak etkileyebileceğidir, öncesinde çocuk ve aile ile multidisipliner olarak çalışılmalıdır.

Anahtar kelimeler: cinsiyet gelişim bozuklukları (CGB), erken dönem ruhsal sorunlar, multidisipliner yaklaşım

ABOUT the CHAPTER

Although the management of disorders of gender development (DDD) is completed at an early age, problems may arise mainly in psychosocial and social-environmental aspects during childhood. Behaviors and games that are inappropriate for the assigned gender may cause concern in families. Another problem is that urogenital surgery and examinations may affect children psychologically; a multidisciplinary study should be carried out with the child and family beforehand.

Keywords: disorders of gender development (DDD), early mental problems, multidisciplinary study

Diğer kronik pediatrik durumlarda olduğu gibi doğru tanı ve uygun tıbbi ve cerrahi tedavinin sağlanması, cinsiyet gelişim bozukluklarında erken dönem ruhsal sorunların klinik yönetiminde en uygun yaklaşımdır.

Cinsiyet gelişim bozukluklarının (CGB) başlıca psikososyal ve sosyal-çevresel yönlerden daha erken gelişim evrelerinde yönetimi tanımlansa da, çocukluk döneminde yeniden sorunlar ortaya çıkabilir. Cinsiyet ataması ve olası erken yeniden atama daha önce gerçekleşmiş olsa da, çocuklarının cinsiyete bağlı olmayan oyunlara girdiğini (örneğin, erkek çocukların oyuncak bebeklerle oynaması veya kızların kabadayılık yapması) gözlemlerlese, ebeveynler için sorular ve belirsizlikler ortaya çıkabilir.¹

CGB'li çocukların atipik genital görünümüyle ilgili bir diğer konu, tekrarlanan genital muayenelerin, raporlama, kayıt tutma ve eğitim amaçlı olarak çekilen tıbbi fotoğrafların bunlarla ilişkili utanç, travma ve etkileriyle ilgilidir. Genital muayenelerin ve genital fotoğrafçılığın sonuca nasıl katkıda bulunduğu dair sistematik bir çalışma yoktur. Bununla birlikte, dile getirilen endişeler ve tekrarlanan genital muayenelere duyulan sınırlı ihtiyaç ışığında, mevcut konsensüs, prosedürlerin hastalar anestezi altındayken ve onam ile yapılması yönündedir.²

Bebeklik döneminden sonra ürogenital cerrahi yapılması gerekiyorsa, çocukların yeterli hazırlığa ihtiyacı vardır. Pediatrik ruh sağlığı ve çocuğun yaşının özellikleri bu bağlamda oldukça önemlidir. Disiplinler arası ekibin bu üyelerinden çocuğun ve ebeveynlerin çocukluk döneminde genital muayenelere ve operasyonlara hazırlanması konusunda rehberlik alınmalıdır. Genel olarak, çocuğun bu deneyimleri travmatik olarak hatırlaması veya olumsuz bir beden imajına katkıda bulunması riski nedeniyle genital muayeneler minimumda tutulmalıdır.³



Rahime Hülya Bingöl Çağlayan 
Ayşe Elif Cantürk 

Istanbul Üniversitesi-Cerrahpaşa, Cerrahpaşa Tıp Fakültesi, Dahili Tıp Bilimleri Bölümü, Çocuk ve Ergen Ruh Sağlığı ve Hastalıkları Ana Bilim Dalı, İstanbul, Türkiye
E-posta: rhulyabingol@gmail.com

Bu bölümü alıntıyla / Cite this chapter as:
Bingöl Çağlayan RH, Cantürk E. Cinsiyet gelişim bozukluklarında erken dönem ruhsal sorunlar. Evliyaoğlu SQ, Bingöl Çağlayan RH, Söylet Y. ed. *Cinsiyet Gelişim Bozuklukları* içinde. İstanbul: İÜC Yayınevi; 2024: 135-137.



CC BY 4.0: Telif hakkı yazarlardadır. Bu kitabın içeriği Creative Commons Atif 4.0 Uluslararası lisans altında lisanslanmıştır.

CGB'lerde tedavinin temel amacı psikolojik sonucun optimizasyonudur. CGB'li bireylerde ruh sağlığı için riskli olan başka yönler de vardır. Örneğin, birçoğunun yaşam boyu tedavi gerektiren, uyum ve yaşam kalitesini etkileyebilecek kronik bir hastalığı vardır; birçoğu, yetiştirildiği cinsiyetleri için tipik olmayan davranışlar gösterebilir ve CGB'si olmayan bireylerde yapılan çalışmalar, cinsiyete bağlı olmayan çocukların, cinsiyete özgü çocuklara göre daha az uyum sağladığını göstermektedir.⁴

Konjenital adrenal hiperplazili (KAH) kızlarla ilgili çalışmalar, onların erkeksi, kabadayı davranışları olma olasılığının yüksek olduğunu ileri sürmüştür. Çocuklukta, KAH'lı kızların, KAH'ı olmayan kızlara göre erkek oyuncaklarıyla daha çok, kız oyuncaklarıyla daha az oynadığı gözlemlendi (kontrol grubu etkilenmemiş kız kardeşler veya birbiriyle ilgisiz kızlar). KAH'lı kızların cinsiyete bağlı olmayan ilgi alanları mesleki ilgi alanlarına kadar uzanmaktadır. Örneğin, KAH'lı kızlar mühendis, mimar ve hava yolu pilotu gibi tipik erkek kariyerlerine ilgi gösterirken, etkilenmemiş kızlar buz patencisi ve kuaför gibi kadınlara özgü kariyerlere ilgi gösterirler. KAH'lı kızların, KAH'ı olmayan kızlara göre erkeklerle oyun oynadıklarını ve oyun arkadaşı olarak erkekleri tercih ettiklerini bildirme olasılıkları daha yüksektir.⁵

Çıkar Çatışması: Yazarlar çıkar çatışması bildirmemişlerdir.

Hakem Değerlendirmesi: Dış bağımsız

Peer-review: Externally peer-reviewed.

Declaration of Interests: The authors declare that there are no competing interests.

Kaynaklar

1. Warne, G.L., Raza, J. Disorders of sex development (DSDs), their presentation and management in different cultures. *Rev Endocr Metab Disord.* 2008; 9: 227-236. [\[Crossref\]](#)
2. Sheri A. Berenbaum PhD (2006) Psychological Outcome in Children with Disorders of Sex Development: Implications for Treatment and Understanding Typical Development, *Annual Review of Sex Research*, 17:1, 1-38,
3. Sandberg DE, Gardner M, Cohen-Kettenis PT. Psychological aspects of the treatment of patients with disorders of sex development. *Semin Reprod Med.* 2012;30(5):443-452. [\[Crossref\]](#)
4. May, B., Boyle, M., & Grant, D. (1996). A comparative study of sexual experiences: Women with diabetes and women with congenital adrenal hyperplasia due to 21-hydroxylase deficiency. *Journal of Health Psychology*, 1, 479-492 [\[Crossref\]](#)
5. Nordenström, A., Servin, A., Bohlin, G., Larsson, A., & Wedell, A. (2002). Sex-typed toy play behavior correlates with the degree of prenatal androgen exposure assessed by CYP21 genotype in girls with congenital adrenal hyperplasia. *Journal of Clinical Endocrinology and Metabolism*, 87, 5119-5124. [\[Crossref\]](#)

BÖLÜM 19

ERGENLİKTE CİNSEL GELİŞİM

BOZUKLUKLARI

Yasemin Merve AYRANCI

Ergenlikte Cinsel Gelişim Bozuklukları

Disorders of Sexual Development in Adolescence

BÖLÜM HAKKINDA

Cinsel gelişim bozukluğu (CGB) olan ergenlerin medikal ve cerrahi ihtiyaçları, özellikle cinsiyet kimliği, cinsiyet değiştirme ve cerrahi işlemlerle ilgili sorularla birlikte ortaya çıkar. Bu süreçte, cinsellik, cinsel yönelim ve doğurganlık gibi konular önemli hale gelir. Ergenlik döneminde yaşanan güvensizlikler ve reddedilme korkusu, CGB'li bireylerde cinsel problemlere yol açabilir. Cinsel eğitim ve destek, bu süreçte hayat kalitesini olumlu yönde etkileyebilir. CGB'li bireylerde cinsel problemler ve cinsiyet disforisi sıklığı topluma göre daha sıktır. Cinsiyet disforisi yaşayan CGB'li ergenlerde, cinsiyet değiştirme kararı aşamalı bir süreçtir, tanı alımından hormon tedavisine ve cerrahi müdahaleye kadar uzanır. Cinsiyet değiştirme prosedürünün çok faydalı bir aşaması da, daha önce "gerçek yaşam deneyimi" aşaması olarak adlandırılan aşamadır. Bu aşamada kişi, geri dönüşü olmayan bir değişiklik yapmadan önce, günlük olarak, istenen cinsiyette yaşamının nasıl bir şey olduğunu denemek için istenen cinsiyet rolünde tam zamanlı olarak yaşar. Cinsiyet disforisi olsun ya da olmasın her şekilde CGB olan ergenler yaşlarına uygun kapsamlı bilgi kaynağına, sorularını rahatlıkla sorabilecekleri, romantik ve cinsel yakınlaşmalarla ilgili kaygılarını paylaşabilecekleri güvenli bir alana ihtiyaç duyarlar. Ruh sağlığı klinisyenleri, bu konuda önemli bir rol oynar.

Anahtar kelimeler: Cinsel gelişim bozukluğu, ergenlik dönemi, cinsiyet kimliği, cinsiyet değiştirme, cinsellik, cinsiyet disforisi

ABOUT the CHAPTER

Adolescents with Disorders of Sexual Development (DSD) often have medical and surgical needs, particularly related to questions about gender identity, gender transition, and surgical procedures. Throughout this process, issues such as sexuality, sexual orientation, and fertility become crucial. Insecurity and fear of rejection during adolescence can lead individuals with DSD to sexual problems. Sexual education and support can positively impact the quality of life during this period. Sexual problems and gender dysphoria are more common in individuals with DSD compared to the general population. For adolescents experiencing gender dysphoria in DSD, the decision to undergo gender transition is a gradual process, ranging from diagnosis to hormone therapy and surgical intervention. An important stage in the gender transition procedure is the previously termed "reallife experience" stage, where the person lives full-time in the desired gender role to experience daily life before making irreversible changes. Regardless of gender dysphoria, adolescents with DSD need a safe space with age-appropriate comprehensive information, where they can comfortably ask questions and share concerns about romantic and sexual encounters. Mental health clinicians play a significant role in addressing these needs.

Keywords: Disorders of Sexual Development, adolescents, gender identity, gender transition, sexuality, sexual education, gender dysphoria

Ergenlikte Cinsel Gelişim Bozuklukları

Cinsel gelişim bozukluğu (CGB) olan ergenlerin genellikle karmaşık medikal, cerrahi işlemlere ihtiyacı vardır ve ergenlik döneminde özellikle cinsiyet kimliği, cinsiyet değiştirme ve cerrahi işlemler ilgili yeni sorular oluşabilir veya daha önceden var olan sorular yeniden gündeme gelebilir. Çocukla daha ayrıntılı bilgilerin paylaşılması, CGB'den etkilenen kişinin yetişkin döneme ve kendi sağlık bakımı için sorumluluk almasına geçişi sağlayan bu aşamada bir zorunluluktur. Ayrıca cinsellik, cinsel yönelim ve doğurganlık bu aşamada ortaya çıkan önemli ve hassas konulardır.¹ Cinsel gelişim bozukluğu olan ergenler bu konuda yaşlarına uygun bir kaynağa ihtiyaç duyarlar.²

Yasemin Merve Ayrancı 

İstanbul Üniversitesi-Cerrahpaşa, Cerrahpaşa Tıp Fakültesi, Dahili Tıp Bilimleri Bölümü, Çocuk ve Ergen Ruh Sağlığı ve Hastalıkları Ana Bilim Dalı, İstanbul, Türkiye
E-posta: yasemin.ayranci@iuc.edu.tr

Bu bölümü alıntıyla / Cite this chapter as:
Ayrancı YM. Ergenlikte cinsel gelişim bozuklukları. Söylet Y, Evliyaoğlu SQ, Bingöl Çağlayan RH. ed. *Cinsiyet Gelişim Bozuklukları* içinde. İstanbul: İÜC Yayinevi; 2024: 138-140.



CC BY 4.0: Telif hakkı yazarlardadır. Bu kitabın içeriği Creative Commons Atif 4.0 Uluslararası lisans altında lisanslanmıştır.

Ergenliğe girerken, tekrarlayan genital muayeneler, tıbbi fotoğrafçılık, klinisyenlerin uygun olmayan tavır veya atipik genital görünüm gibi sebepler CGB'den etkilenen kişilerde kaygı oluşturabilir. Bazı CGB'li bireyler erkeklik/dişillik, cinsel yeterlilik veya cinsel yönelimleri konusunda giderek daha belirsiz hissederler. Bu tür güvensizlikler ve reddedilme korkusu nedeniyle genellikle yakın ilişkilere başlamayı ertelerler¹. Çalışmalar CGB olan bireylerde, CGB olmayan gruplara göre cinsel problemlerin daha sık olduğunu göstermektedir^{1,3,4}. Örneğin, Konjenital Adrenal Hiperplazi (KAH) tanısı olan kadınlar kontrol grubuna göre daha az cinsel tecrübe, daha az cinsel aktivite ve daha az cinsel motivasyon tariflemiştir^{5,6}. Ayrıca cinsel yönelimlerinin topluma göre daha sıklıkla homoseksüel olduğu görülmüştür^{6,7}. Romantik ve cinsel ilişkiler için zamanında hazırlık ile birlikte kapsamlı cinsel eğitim hayat kalitesini olumlu yönde etkileyecektir. Ergenler, endişelerini tekrar tekrar ve özel olarak bir ruh sağlığı klinisyeni ile tartışma ve bilgi alma fırsatına sahip olmalıdır^{1,2}.

Bu dönemde karşımıza çıkabilecek cinsiyet disforisi ve cinsiyet değişikliği, CGB'li bireylerde genel popülasyona göre daha sık görülür. Cinsel gelişim Bozukluklarında cinsiyet disforisi (CD) ve hasta tarafından başlatılan cinsiyet değişikliği, sendroma, sendromun ciddiyetine ve ilk cinsiyet atamasına göre değişkenlik gösterir⁸. Örneğin, klasik KAH'da, kızlar ve kadınlar, yüksek düzeyde erkeksiştirilmiş davranışların varlığında bile genellikle bir kadın cinsiyet kimliğini korumuş, 46,XY CGB'de, her iki cinsiyette yetiştirilen yetişkinler geriye dönük olarak cinsiyet belirsizliğini gelişimin erken dönemlerinde bildirmiş, ancak çoğu bunu çözmüş ve cinsiyet disforisi olmadan atanan cinsiyetlerini korumuşlardır^{9,10,11}. Cinsiyet değişikliği oranları, 5αR2D gibi androjenlere postnatal maruziyetin devam ettiği koşullarda daha yüksek görünmektedir⁸.

Cinsiyet disforisi yaşayan CGB'li ergenlerde ve yetişkinlerde, cinsiyet değiştirme kararı aşamalar halinde alınır. İlk tanı aşamasında, kişinin "cinsiyet disforisi" tanısı için DSM veya ICD kriterlerini karşıladığının ve kişinin fiziksel ve psikolojik olarak cinsiyet değiştirmeye hazır olduğunun tespit edilmesi gerekir. Bir sonraki aşama genellikle istenen cinsiyete ait hormonların alınmasından oluşur. Cinsel organları ve bazen diğer somatik cinsiyet özelliklerini değiştirmek için ameliyat olmak tipik olarak tedavinin son aşamasıdır¹. Cinsiyet değiştirme prosedürünün çok faydalı bir aşaması da, daha önce "gerçek yaşam deneyimi" aşaması olarak adlandırılan aşamadır. Bu aşamada kişi, geri dönüşü olmayan bir değişiklik yapmadan önce, günlük olarak, istenen cinsiyette yaşamının nasıl bir şey olduğunu denemek için istenen cinsiyet rolünde tam zamanlı olarak yaşar¹². Bu aşamada kişinin sosyal geçişle ilgili duyguları, diğerlerinin yanıtlarıyla başa çıkmak da dahil olmak üzere, tartışmaların ve danışmanlığın ana odak noktasıdır.

Cinsiyet disforisi olsun ya da olmasın her şekilde CGB olan

ergenler yaşlarına uygun kapsamlı bilgi kaynağına, sorularını rahatlıkla sorabilecekleri, romantik ve cinsel yakınlaşmalarla ilgili kaygılarını paylaşabilecekleri güvenli bir alana ihtiyaç duyarlar. Ruh sağlığı klinisyenleri bu konuda önemli rol oynamaktadırlar.

Çıkar Çatışması: Yazar çıkar çatışması bildirmemişlerdir.

Hakem Değerlendirmesi: Dış bağımsız

Peer-review: Externally peer-reviewed.

Declaration of Interests: The author declares that there are no competing interests.

Kaynaklar

1. Sandberg DE, Gardner M, Cohen-Kettenis PT. Psychological aspects of the treatment of patients with disorders of sex development. *Semin Reprod Med*. 2012 Oct;30(5):443-52. [\[Crossref\]](#)
2. Tonkin-Hill G, Hanna C, Bonelli R, Mortimer R, O'Connell MA, Grover SR. Identifying the Resource Needs of Young People with Differences of Sex Development. *J Clin Med*. 2022 Jul 27;11(15):4372. [\[Crossref\]](#)
3. Schönbacher V, Schweizer K, Rustige L, Schützmann K, Brunner F, & Richter-Appelt H. (2012). Sexual quality of life of individuals with 46, XY disorders of sex development. *The journal of sexual medicine*, 9(12), 3154-3170. [\[Crossref\]](#)
4. Ismail I, Creighton S. Surgery for intersex. *Rev Gynaecol Pract*. 2005;5:57-64 [\[Crossref\]](#)
5. Kuhnle U, Bullinger M, Schwarz HP. The quality of life in adult female patients with congenital adrenal hyperplasia: a comprehensive study of the impact of genital malformations and chronic disease on female patients life. *Eur J Pediatr*. 1995;154 (9):708-716 [\[Crossref\]](#)
6. Zucker KJ, Bradley SJ, Oliver G, Blake J, Fleming S, Hood J. Psychosexual development of women with congenital adrenal hyperplasia. *Horm Behav*. 1996;30(4):300-318 [\[Crossref\]](#)
7. Hines M, Brook C, Conway GS. Androgen and psychosexual development: core gender identity, sexual orientation and recalled childhood gender role behavior in women and men with congenital adrenal hyperplasia (CAH). *J Sex Res*. 2004;41(1): 75-81 [\[Crossref\]](#)
8. Meyer-Bahlburg H. F. (2013). Sex steroids and variants of gender identity. *Endocrinology and Metabolism Clinics*. 42(3), 435-452. [\[Crossref\]](#)
9. Berenbaum SA, Meyer-Bahlburg HF. Gender development and sexuality in disorders of sex development. *Horm Metab Res*. 2015 May;47(5):361-6. [\[Crossref\]](#)
10. Meyer-Bahlburg HFL, Dolezal C, Baker SW, Ehrhardt AA, New MI. Gender development in women with congenital adrenal hyperplasia as a function of disorder severity. *Arch Sex Behav*. 2006; 35: 667-684 [\[Crossref\]](#)
11. Meyer-Bahlburg HFL, Migeon CJ, Berkovitz GD, Gearhart JP, Dolezal C, Wisniewski AB. Attitudes of adult 46,XY intersex persons to clinical management policies. *J Urol*. 2004; 171: 1615-1619 [\[Crossref\]](#)
12. Standards of Care for the Health of Transsexual, Transgender, and Gender Nonconforming People. 2011. [Accessed August 20, 2012, at <http://www.wpath.org/documents/SOC%20V7%2003-17-12.pdf>]

BÖLÜM 20

CİNSİYET GELİŞİM BOZUKLUKLARINDA

DAMGALANMA STRESİ

Ceren TOSUN

Cinsiyet Gelişim Bozukluklarında Damgalanma Stresi

Stigma-Related Stress in Disorders of Sex Development

BÖLÜM HAKKINDA

"İstenmeyen farklılık" kavramıyla tanımlanan damgalanma, çeşitli kronik hastalıklara sahip bireylerin hayatlarını olumsuz etkileyen bir sorundur. Bu durum, önyargı ve ayrımcılıkla karşılaşan bireylerin çeşitli yaşam alanlarında zorluklarla karşılaşmalarına neden olmaktadır. Damgalanma, deneyimlenen, beklenen ve içselleştirilen olmak üzere üç alt kategoride incelenmektedir.

Cinsiyet Gelişim Bozuklukları, atipik üreme sistemi, belirsiz dış genital organlar ve beklenenin dışında fiziksel özelliklere karakterize bir bozukluktur. Bu durum, sosyal çevrede dikkat çekme ve aşağılanma riski taşıyarak olumsuz deneyimlere yol açabilir. İnterseksüaliteye sahip bireylerin damgalanma deneyimleri üzerine yapılan çalışmalar sınırlıdır. Özellikle cinsiyet gelişim bozukluğuna sahip KAH'lı kız çocukları ve kadınlar arasında damgalanmanın yaygın olduğu gösterilmiştir. Bu damgalanma, androjen seviyelerinin kontrol altında olmadığı durumlarda ve bu durumun sonucu oluşan belirgin fiziksel özelliklerle ilişkilendirildiğinde ortaya çıkmaktadır. Ebeveynlerin sessizlik ve gizlilik içinde durumu ele almalarının, damgalanma algısını güçlendirdiği ve çocuklarının yaşadığı sorunları artırabileceği gösterilmiştir. Tıbbi ortamdaki damgalanma, KAH'lı bireylerin genital muayenelerde maruz kaldıkları zorluklarla ilişkilendirilmiştir.

Cinsiyet gelişim bozukluğuna sahip bireylerin damgalanma ve ayrımcılıkla karşılaşmalarının psikososyal sonuçları önemlidir ve bu alandaki farkındalığın artırılması ile daha detaylı araştırmalara ihtiyaç vardır.

Anahtar kelimeler: stigma, stres, cinsiyet gelişim bozuklukları

ABOUT the CHAPTER

Stigma, defined by the concept of "unwanted difference", is a problem that negatively affects the lives of individuals with various chronic diseases. This situation causes individuals who face prejudice and discrimination to encounter difficulties in various life areas. Stigma is examined in three subcategories: experienced, expected and internalized.

Disorders of sex development is a disorder characterized by an atypical reproductive system, ambiguous external genitalia, and unusual physical characteristics. This may lead to negative experiences by carrying the risk of attracting attention and humiliation in the social environment. Studies on the stigmatization experiences of individuals with intersexuality are limited. Stigma has been shown to be particularly prevalent among girls and women with Congenital Adrenal Dysplasia (CAD). This stigma arises when androgen levels are uncontrolled and are associated with distinct physical characteristics. It has been shown that parents' handling of the situation in silence and secrecy strengthens the perception of stigma and can increase the problems experienced by their children. Stigma in the medical environment has been linked to the difficulties individuals with CAD experience during genital examinations.

The psychosocial consequences of encountering stigma and discrimination are important, and more detailed research is needed to increase awareness in this area..

Keywords: stigma, stress, disorders of sex development

Bir kişinin sahip olduğu özellikler sebebiyle itibarsızlaştırılması ve utandırılması, bir başka deyişle, "istenmeyen farklılık" olarak tanımlanan ¹ damgalanma, çeşitli kronik hastalıkları olan hastaların hayatlarını olumsuz yönde etkileyen önemli bir sorundur. Damgalanmaya maruz kalan bireyler uğradıkları önyargı ve ayrımcılık sebebiyle çeşitli yaşam alanlarında büyük zorluklar yaşamaktadır. ²



Ceren Tosun 

İstanbul Üniversitesi-Cerrahpaşa, Cerrahpaşa Tıp Fakültesi, Dahili Tıp Bilimleri Bölümü, Çocuk ve Ergen Ruh Sağlığı ve Hastalıkları Ana Bilim Dalı, İstanbul, Türkiye
E-posta: ceren.tosun@iuc.edu.tr

Bu bölümü alıntıyla / Cite this chapter as:
Tosun C. Cinsiyet gelişim bozukluklarında damgalanma stresi. Söylet Y, Evliyaoğlu SÖ, Bingöl Çağlayan RH. ed. *Cinsiyet Gelişim Bozuklukları* içinde. İstanbul: İÜC Yayınevi; 2024: 141-144.



CC BY 4.0: Telif hakkı yazarlardadır. Bu kitabın içeriği Creative Commons Atıf 4.0 Uluslararası lisans altında lisanslanmıştır.

Damgalanmayı üç alt kategoride incelemek mümkündür. Deneyimlenen damgalama, başkaları tarafından damgalanmaya maruz kalma; beklenen damgalanma, belirli durumlarda damgalanmaya maruz kalmanın ortaya çıkmasını bekleme; içselleştirilmiş damgalama ya da kendi kendini damgalama ise kendini anormal olarak görme ya da kendini aşağılama olarak tanımlanır.³

Cinsiyet gelişim bozuklukları, atipik üreme sistemi, dış genital organların belirsizliği, ikincil cinsiyet özelliklerinin, vücut yapısı ve sesin beklenenden farklı görünmesiyle karakterize bir bozukluktur. Fiziksel olarak beklenenden farklı görünmek, sosyal çevrede insanların dikkatini çekebilir ve aşağılanmakla ilişkilendirilebilir. Bu kişiler farklılıkları nedeniyle alaya alınma, zorbalığa maruz kalma gibi olumsuz deneyimler yaşayabilirler. Bu endişeler, romantik ilişkiler kurmaya ve çocuk sahibi olmaya olan ilginin daha fazla dikkat çekebileceği ve odaklanabileceği ergenlik ve yetişkinlik döneminde yoğunlaşabilir.⁴

İnterseksüaliteye sahip kişilerin damgalanma deneyimleri üzerine yapılan çalışmalar kısıtlıdır. Literatürde, sistematik çalışmalar yerine olgu sunumlarına^{5,6} rastlamak mümkündür. Bu alandaki sistematik araştırmalar, interseks sendromlarının düşük prevalansı ve bu alana spesifik damgalamayı değerlendirmek üzere standartlaştırılmış yöntemlerin olmaması nedeniyle geride kaldığı düşünülmüştür.⁷

Cinsiyet gelişim bozukluklarından Konjenital Adrenal Hiperplazisi (KAH) olan kız çocukları tipik olarak, erkeklerin aksine, belirsiz dış genital organlarla doğarlar ve erkeklere özgü cinsiyet rolü davranışı gösterebilirler⁸. Klasik tip KAH'lılarda yapılan bir çalışmada, uzun vadeli psikolojik sonuçları olduğu gösterilmiştir⁹. Aile, akran ve sosyal çevreyle olan ilişkilerde KAH ile ilgili damgalanma deneyimleri damgalanmanın içselleştirilmesini kolaylaştırdığı saptanmıştır. Kendini damgalamanın özellikle zarar verici olduğu düşünülmüştür. Kişiler damgalayıcı tutumları içselleştirdiklerinde ve ayrıştırıcı düşüncelere inanmaya başladıklarında bu içselleştirilmiş düşünce sosyal içe çekilmeye, medikal yardımın reddedilmesine, tedaviden kaçınmaya veya iyileşme ile ilgili beklentilerin olumsuz olarak etkilenmesine yol açabilir¹⁰. İçselleştirme eğilimi özellikle ergenlik döneminde daha fazla görülürken, bu durumun yetişkinliğe doğru azaldığı söylenmiştir.⁷

İstenmeyen farklılık olarak tanımlanan damgalanmanın KAH'lı kızlar ve kadınlar arasında oldukça yaygın olduğu gösterilmiştir. KAH'lı adölesan kız ve yetişkin kadınların yaklaşık üçte ikisi damgalanmaya uğradıkları bildirilmiştir. Bir kez deneyimlenen damgalanma bir benzer durumları tahmin etmeye ve bu durumlardan kaçınmaya yol açtığı gösterilmiştir.⁷ Damgalanmanın, androjen seviyeleri iyi kontrol edilmediğinde ve KAH durumunun karakteristiği olan kolayca fark edilebilir özelliklerle ilişkili olduğu sonucuna ulaşılmıştır. Kadınsı olmayan görünüşleri nedeniyle akran gruplarından dışlanma, bazı olgularda bildirilmiştir. Bu durumla başa çıkma mekanizması olarak en sık kaçınma davranışları bildirilmiştir. Görünür vücut özelliklerini gizlemeye çalışmak, kendini başkalarına açıklamaktan kaçınmak ve bir normallik görünümü sunmak bunlar arasında sayılabilir.⁷

Doğumda atipik genital görünümün derecesi ile bildirilen

damgalanma arasındaki ilişkinin çocuğun yetiştirildiği cinsiyete göre değiştiği gösterilmiştir. Kızlar için ilk görünüm ne kadar atipikse, ebeveynler tarafından o kadar az damgalanma, erkekler için bunun tam tersinin geçerli olduğu saptanmıştır. Bu durum, genital cerrahinin kızlarda erkeklere göre daha olumlu kozmetik sonuçlar sağlamadaki farklı başarısıyla açıklanabilir.¹¹

Cinsiyet gelişim bozukluğu olan çocukların ebeveynleri de çocuklarının bu durumla ilgili olarak damgalanmaya maruz kalacağı korkusu yaşayabilirler. Ebeveynler, farklılıkları ortaya çıkarsa, çocuklarının alay ve/veya zorbalığa maruz kalıp kalmayacağı konusunda da endişe duyabildikleri, çoğunun durumu bir aile sırrı haline getirdiği ve bu bilgileri anlayacak kadar büyüdüğünde bile çocuktan saklamak isteme eğiliminde olduğu bildirilmiştir. Ebeveynlerin KAH ile ilgili özellikler ve sorunlar etrafında sürdürdükleri sessizlik ve gizliliğin, KAH'a sahip olmanın kötü bir şey olduğu algısını güçlendirdiği ve damgalanmaya daha duyarlı hale getirdiği saptanmıştır ("stigma koçluğu")^{7,12}. Öte yandan cinsiyet gelişim bozukluğu olan çocukların ebeveynlerinin de damgalanmaya maruz kalabileceği ve psikolojik destek alma ihtiyaçlarının daha yüksek olabileceği bildirilmiştir¹³. Buna ek olarak, ebeveynin psikolojik sağlığının olumsuz yönde etkilenmesinin, çocuğun hastalığa olan uyumunu bozduğu saptanmıştır¹⁴.

Tıbbi ortamdaki damgalanma, KAH'lı kızların KAH olmayan akranlarına kıyasla maruz kaldıkları genital muayenelerin sıklığı ve tatsızlığı ile aktarıldığı, tekrarlayan muayenelerinin anormal olma duygusunu güçlendirdiği belirtilmiştir. Bir çalışmada, KAH'lı kadınların yaklaşık dörtte biri, çocukluk ve ergenlik döneminde genital muayeneleri "istenmeyen bir farklılığa" sahip olma hissine katkıda bulunan olumsuz olaylar olarak deneyimlediklerini bildirmişlerdir.¹⁵

Cinsiyet gelişim bozukluğuna sahip olmanın ve bu sebeple damgalanma ve ayrımcılığa maruz kalmanın yıkıcı psikosozyal sonuçları olabilmektedir. Damgalamanın hayatın farklı alanlarında kişinin hayatını etkileyen olumsuz etkileri olduğu pek çok çalışmada gösterilmiştir. Deneyimlenen damgalanmanın daha sonraları içselleştirilmiş damgalanmaya yol açtığı saptanmış bunun kişinin ruhsal yaşantısındaki önemi vurgulanmıştır. Bu alanda farkındalığın artırılmasına ve ayrıntılı sistematik çalışmalara ihtiyaç duyulmaktadır.

Çıkar Çatışması: Yazar çıkar çatışması bildirmemişlerdir.

Hakem Değerlendirmesi: Dış bağımsız

Peer-review: Externally peer-reviewed.

Declaration of Interests: The author declares that there are no competing interests.

Kaynaklar

1. Goffman, E. Stigma: Notes on the management of spoiled identity. Englewood Cliffs, NJ: Prentice Hall, 1963
2. Hinshaw S. P Stigma and mental illness: developmental issues and future prospects. *Dev. Psychopathol.* 2006, 3 841-881. [Crossref]

3. Link, B. G., & Phelan, J. C. Conceptualizing stigma. *Annual Review of Sociology*, 2001, 27, 363-385. [\[Crossref\]](#)
4. Crerand, C., Saylor, K. M. & Sandberg, D. E., *Stigma and Differences of Sex Development: A Scoping Review Protocol*. University of Michigan Library: 2021
5. Davis, G. (Ed.). Narrative symposium: Intersex. *Narrative Inquiry in Bioethics*. 2015: 5; 87-150. [\[Crossref\]](#)
6. Money, J. *Biographies of gender and hermaphroditism in paired comparisons*. Amsterdam: Elsevier Science Publishers B.V., 199.
7. Meyer-Bahlburg, Heino F. L.; Reyes-Portillo, Jazmin A.; Khuri, Jananne; Ehrhardt, Anke A.; New, Maria I. Syndrome-Related Stigma in the General Social Environment as Reported by Women with Classical Congenital Adrenal Hyperplasia. *Archives of Sexual Behavior*, 2017, 46(2), 341-351. [\[Crossref\]](#)
8. Hines M. Gender development and the human brain. *Annu Rev Neurosci*. 2011;34:69-88. [\[Crossref\]](#)
9. Meyer-Bahlburg, H. F. L.. Psychoendocrinology of congenital adrenal hyperplasia. In M. I. New, O. Lekarev, A. Parsa, T. T. Yuen, B. O'Malley, & G. D. Hammer (Eds.), *Genetic steroid disorders* (pp. 285-300). London: Academic Press/Elsevier: 2014 [\[Crossref\]](#)
10. Vogel D. L., Wade N. G., Hackler A. H. Perceived public stigma and the willingness to seek counseling: the mediating roles of self-stigma and attitudes toward counseling. *J. Couns. Psychol.* 2007, 54(1): 40-50. [\[Crossref\]](#)
11. Aimee M. Rolston, Melissa Gardner, Eric Vilain, David E. Sandberg, "Parental Reports of Stigma Associated with Child's Disorder of Sex Development", *International Journal of Endocrinology*: 2015: 15; 2015. [\[Crossref\]](#)
12. Schneider, J. W., & Conrad, P. (1980). In the closet with illness: Epilepsy, stigma potential, and information control. *Social Problems*, 28(1), 32-44. [\[Crossref\]](#)
13. Bennecke E, Werner-Rosen K, Thyen U, Kleinemeier E, Lux A, Jürgensen M, Grüters A, Köhler B. Subjective need for psychological support (PsySupp) in parents of children and adolescents with disorders of sex development (dsd). *Eur J Pediatr*. 2015 Oct;174(10):1287-97. [\[Crossref\]](#)
14. Silberg, J., & Rutter, M. Nature-nurture interplay in the risks associated with parental depression. In S. H. Goodman & I. H. Gotlib (Eds.), *Children of depressed parents: Mechanisms of risk and implications for treatment* (pp. 13-36). Washington, DC: American Psychological Association, 2002. [\[Crossref\]](#)
15. Meyer-Bahlburg HFL, Khuri J, Reyes-Portillo J, New MI. Stigma in Medical Settings As Reported Retrospectively by Women With Congenital Adrenal Hyperplasia (CAH) for Their Childhood and Adolescence. *J Pediatr Psychol*. 2017 Jun 1;42(5):496-503.

BÖLÜM 21
CİNSİYET GELİŞİM BOZUKLUĞUNDA
PSİKIYATRİK AÇIDAN ETİK VE HUKUK

Rahime Hülya BİNGÖL ÇAĞLAYAN
Elif ANAÇ

Cinsiyet Gelişim Bozukluğunda Psikiyatrik Açından Etik ve Hukuk

Ethics And Law From Psychiatric Perspective In Disorder Of Sexual Development

BÖLÜM HAKKINDA

“İnterseks” teriminin literatürde en yaygın kullanımı, “standart erkek ve kadın kategorilerine girmeyen bir dizi anatomik durum” olarak geçmektedir. Çeşitli disiplinler tarafından incelenen interseks kavramın hangi biyolojik durumları kapsayacağı konusunda henüz bir uzlaşısı söz konusu değildir. Cinsel Gelişim Bozukluğu (CGB) olan bireyler, kromozomal, gonadal veya anatomik özelliklerine göre erkek ve kadın bedenlerinin tıbbi normlarına göre sınıflandırılmamaktadır. Bu durum çocukların erkek veya kadın olarak tanımlanmasına ilişkin yasal gereklilik, onları kozmetik nedenlerle ve bilgilendirilmiş onam olmadan cerrahi müdahaleye karşı savunmasız bırakmaktadır. Cerrahi müdahalelerin yalnızca geri döndürülemez olması değil, aynı zamanda potansiyel olarak fiziksel ve psikiyatrik açıdan zararlı olabileceği de gerçek bir sorundur.

CGB olgularında en önemli etik tartışma konusu cinsiyet atama aşamasında ortaya çıkmaktadır. Money, “yetiştirilme cinsiyeti” kavramını ortaya atmıştır. Money’e göre kişi yetiştirildiği cinsiyetin cinsiyet kimliğini ve o cinsiyete özgü cinsel davranışları benimseyebilmektedir ve fenotipik cinsiyeti ile uyumlu bir yetiştirilme cinsiyeti durumunda CGB bireylerin psikososyal ve toplumsal alanda işlevselliği sağlanabilecektir. Bu bağlamda dış genital organların “normal” görünümde olması bireyin atanan cinsiyetine uyumu için en önemli faktör olarak değerlendirilmiş ve cinsiyet atamasının doğumu takiben ilk 18 ay içinde yapılması bebeğin cinsel gelişimi açısından aciliyet teşkil ettiği iddia edilmiştir. Bu protokol uzun yıllar yaygın olarak uygulanmış ve tıp çevrelerinden gelen eleştirilere rağmen halen tıbbi uygulamalara kaynaklık etmeye devam etmektedir. Sonraki araştırmalar, interseks bir çocuğun cinsel organını yeniden şekillendirmek için yapılan erken cerrahinin, atanan cinsiyet içinde sosyalleşmeyle birlikte daha iyi ya da tipik sonuç verdiğini gösterememiştir.

Anahtar kelimeler: Cinsiyet Gelişim Bozukluğu, Etik, Hukuk

ABOUT the CHAPTER

The most common use of the term “intersex” in the literature is “a set of anatomical conditions that do not fall into the standard categories of male and female.” The concept of intersex has been studied by various disciplines and there is no consensus on which biological conditions it should cover. Individuals with Disorder of Sexual Development (DGB) cannot be classified according to medical norms of male and female bodies based on their chromosomal, gonadal or anatomical characteristics. The legal requirement to identify children as male or female leaves them vulnerable to surgical intervention for cosmetic reasons and without informed consent. It is a real problem that surgical interventions are not only irreversible, but can also be potentially physically and psychiatrically harmful.

The most important ethical controversy in DGB cases arises at the gender assignment stage. Money introduced the concept of “gender of upbringing”. According to Money, a person can adopt the gender identity of the gender in which they were raised and the sexual behaviors specific to that gender, and in the case of a gender upbringing that is compatible with their phenotypic gender, the psychosocial and social functionality of individuals with DGB can be ensured. In this context, the “normal” appearance of the external genital organs was considered to be the most important factor for the individual’s adaptation to his/her assigned sex, and it was claimed that gender assignment within the first 18 months following birth constituted an urgency for the sexual development of the baby. This protocol has been widely practiced for many years and, despite criticism from the medical community, continues to inform medical practice. Subsequent research has failed to show that early surgery to reshape an intersex child’s genitalia, combined with socialization within the assigned gender, results in better or typical outcomes. .

Keywords: Disorder of Sexual Development, Ethics, Law



Rahime Hülya Bingöl Çağlayan

Elif Anac

İstanbul Üniversitesi-Cerrahpaşa, Cerrahpaşa Tıp Fakültesi, Dahili Tıp Bilimleri Bölümü, Çocuk ve Ergen Ruh Sağlığı ve Hastalıkları Ana Bilim Dalı, İstanbul, Türkiye
E-posta: rhulyabingol@gmail.com
dr.elif.anac.1994@gmail.com

Bu bölümü alıntıla / Cite this chapter as:
Bingöl Çağlayan RH, Anac E. Cinsiyet gelişim bozukluğunda psikiyatrik açıdan etik ve hukuk. *Söylet Y, Evliyaoğlu SQ, Bingöl Çağlayan RH. ed. Cinsiyet Gelişim Bozuklukları* içinde. İstanbul: İÜC Yayınevi; 2024: 145-150.



CC BY 4.0: Telif hakkı yazarlardadır. Bu kitabın içeriği Creative Commons Atif 4.0 Uluslararası lisans altında lisanslanmıştır.

Giriş

Bir bebek dünyaya geldiğinde akıllardaki ilk sorulardan biri kuşkusuz "cinsiyet" sorusudur. Fenotipik ve/veya genotipik olarak kadın ya da erkek şeklinde sınıflandırmaların dışında kalan yeni doğanlar için bu sorunun cevabı nedir? Bu sorunun yanıtı; onların sadece kendilerini nasıl görececeklerini değil, aynı zamanda sosyal ve yasal olarak nasıl tanınacaklarını da belirleyecektir ¹.

"İnterseks" teriminin literatürde en yaygın kullanımı, "standart erkek ve kadın kategorilerine girmeyen bir dizi anatomik durum" olarak geçmektedir. Bir bireyin kromozomlarındaki, hormonlarındaki, gonadlarındaki veya cinsel organlarındaki varyasyonların sonucu olabilirler. Örneğin, bir yumurtalık ve bir testis veya hem yumurtalık hem de testis dokusu içeren gonadların her ikisi de interseks durumlardır. XX veya XY yerine XXY veya XO olan kromozomal paternler de interseks durumlardır. Ancak tıp, sosyal bilimler ve hukuk gibi çeşitli disiplinler tarafından incelenen bu kavramın hangi biyolojik durumları kapsayacağı konusunda bir uzlaşma henüz söz konusu değildir ². Tıbbi açıdan bakıldığında bu koşullar, cinsiyet kromozomlarının yapısı ile uyumsuz olan belirsiz dış genital, gonadal disgenezi veya iç genital organlara sahip fetüslerde veya yenidoğanlarda teşhis edilebileceği gibi ayrıca yaşamın farklı zamanlarında, gecikmiş ergenlik, beklenmedik virilizasyon veya jinekomasti, kısırılık veya gonadal tümörleri olan kişilerde sonradan teşhis edilebilir ³. 2006 yılında interseks durumların yönetimi üzerine yapılan uzlaşma konferansında Cinsiyet Gelişim Bozukluğu kavramı önerilmiş ve güncel literatürde CGB tanımlaması kullanılmaya başlanmıştır ⁴.

CGB bireyler, kromozomal, gonadal veya anatomik özelliklerine göre erkek ve kadın bedenlerinin tıbbi normlarına göre sınıflandırmayacağı gibi; çocukların erkek veya kadın olarak tanımlanmasına ilişkin yasal gereklilik, onları kozmetik nedenlerle ve bilgilendirilmiş onam olmadan cerrahi müdahaleye karşı savunmasız bırakmaktadır; bu, yalnızca geri döndürülemez olduğu için değil, aynı zamanda potansiyel olarak fiziksel ve psikiyatrik açıdan zararlı olabileceği için de gerçek bir sorundur ⁵. Son yıllarda birçok Avrupa ülkesinde ve dünyadaki olumlu yasal ve tıbbi gelişmeleri de göz önünde bulundurduğumuzda interseks çocukların temel haklarının ayrı bir hukuki düzenlemeye tabi tutulması gerektiği açıkça görülmektedir. Bu bölümde CGB'ye yönelik tıbbi uygulamaların etik sorunsalı ve hukuki boyutu tarihten günümüze değişimleri ile anlatılmıştır.

Etik Tartışmalar

CGB olgularında en önemli etik tartışma konusu cinsiyet atama aşamasında ortaya çıkmaktadır. 19. Yüzyılın sonlarına kadar cinsiyeti belirleyen faktör olarak dış genital organlar benimsenmiş olup, daha sonra teknolojinin gelişmesi ve tıbbi uygulamaların artan bilgi birikimi ile dış genital organlar ile sınıflandırmanın eksikliklerini fark etmişlerdir. 20. Yüzyılın ilk yarısında bireyin toplumsal cinsiyet özellikleri ile biyolojik cinsiyet özelliklerinin birbiri ile birebir uyumlu olmadığını gözlemlenmesi ile salt biyolojik cinsiyete göre cinsiyet ataması yapılması fikrinden yavaş yavaş vazgeçilmeye başlanmıştır. O zamana kadar kabul gören "CGB bireyin içinde saklı esas cinsiyeti" fikri doğrulanamamakla birlikte CGB bireylerin dikotomik cinsiyet kalıplarından birine sığdırılarak yetişkinliklerinde heteroseksüel yönelimlerini

garantiye alınmış olması uygulanacak cerrahi müdahalenin temel sebeplerini oluşturmaktadır. 19.Yüzyılın ikinci yarısında cinsiyet atamasının genel çerçevesi ve uygulanacak protokoller John Money ve arkadaşlarının çalışmaları ile şekillenmiştir. Money, toplumsal cinsiyet biyolojik cinsiyetin direkt sonucu olmadığını savunmakta olup "yetiştirilme cinsiyeti" kavramını ortaya atmıştır. Money'e göre kişi yetiştirildiği cinsiyetin cinsiyet kimliğini ve o cinsiyete özgü cinsel davranışları benimseyebilmektedir ve fenotipik cinsiyeti ile uyumlu bir yetiştirme cinsiyeti durumunda CGB bireylerin psikososyal ve toplumsal alanda işlevselliği sağlanabilecektir ⁶. Bu bağlamda dış genital organların "normal" görünümde olması bireyin atanmış cinsiyetine uyumu için en önemli faktör olarak değerlendirilmiş ve cinsiyet atamasının doğumu takiben ilk 18 ay içinde yapılması bebeğin cinsel gelişimi açısından aciliyet teşkil ettiği iddia edilmiştir. Bu protokol uzun yıllar yaygın olarak uygulanmış ve tıp çevrelerinden gelen eleştirilere rağmen halen tıbbi uygulamalara kaynaklık etmeye devam etmektedir ⁷. Money ve arkadaşlarına yöneltilen eleştiriler cinsiyet kimliğinin bireye sonradan yerleştirilebilir bir olgu olması üzerine olmuştur. Sonraki araştırmalar, interseks bir çocuğun cinsel organını yeniden şekillendirmek için yapılan erken cerrahinin, atanmış cinsiyet içinde sosyalleşmeyle birlikte daha iyi ya da tipik sonuç verdiğini gösterememiştir. Aksine, cinsel organın görünümünü bir çocuğun hayatının erken dönemlerinde doktorlar ve/veya ebeveynler tarafından seçilen bir cinsiyete uydurmak için yapılan cerrahi, çocuğu ve o çocuğun dönüşeceği yetişkinliği etkileyen psikolojik zorluklarla sonuçlanması muhtemeldir ⁸. ABD'de interseks küçüklere yapılan genital cerrahi müdahalelerin büyük çoğunluğunun (yaklaşık %90'ı) çocuğun cinsel organını kadın görünümüne getirmeyi hedeflediği gözlemlenmiş olup, kadın üreme organlarını çıkarmak yerine bir penisi çıkarmak ve vajina inşa etmek için gereken prosedürün daha az invaziv ve daha düşük maliyetli olması bu eğilimin muhtemel sebepleri olarak gösterilmiştir ⁹. Bununla birlikte, diğer ülkelerde ve kültürlerde, erkeklerin ailelerin birincil karar vericileri olduğu ve erkek çocuklarına kızlardan daha fazla değer verildiği ve ayrıcalıklı olduğu durumlarda, erkek cinsiyet lehine bir tercih eğilimi olabilmektedir. Her iki durumda da, altta yatan etik ve yasal sorun, yenidoğanların cinsiyet tayini kararını etkileyebilecek doktorlar, ebeveynler veya diğerleri tarafından yönlendirilen herhangi bir tıbbi müdahalenin yapıp yapılmaması gerektiğidir ⁹. 1990'ların sonuna doğru birçok aktivist standart tıbbi protokollerini sorgulamaya başlamıştır ve böylelikle interseks bireylerin tedavileri ile ilgili bazı temel unsurlar değişime uğramıştır. Bu dönem 1950'lerde interseks koşullarda doğmuş olup cinsiyet atanmış ve genital cerrahi müdahale geçirmiş bireylerin yetişkinlik dönemine denk düşmektedir. İnterseks koşulları olan yetişkinler ve ebeveynleri, bakım standardının hayatlarını nasıl etkilediği hakkında paylaştıkları deneyimleri, geleneksel tedavilerinin yarattığı fiziksel ve duygusal hasarın güçlü bir kanıtı haline gelmiştir. Şimdi daha fazla sayıda pediatri uzmanı daha önceki uygulamaları motive eden iyi niyetleri anlayabildiklerini, ancak aynı zamanda uygulamaları klinik cehalet ile cerrahi müdahalenin erotik duyuya zarar verme olasılığını içeren potansiyel yan etkilerini ebeveynlere iletme konusundaki başarısızlığı da kabul ediyorlar ¹⁰. Yenidoğanın belirsiz genital organ varlığında hekimlerin hızlıca teşhis etmesi gereken tek durum, ciddi bir metabolik sorun olan androjenital sendromdur ve acilen tedavi edilmesi çocuğun hayatını ve doğurganlığını kurtarabilir. "Belirsiz genital organa

sebeplere olabilecek birçok koşul vardır ancak hayatı tehdit eden tek durum konjenital adrenal hiperplazidir”¹¹. Hayatı tehdit eden durumlar bir yana bırakılırsa, interseks bireyin doğanın iki tarihsel cinsiyetten birine veya diğerine atanması için acil müdahale kararı kritik sorulara açıktır. Yenidoğanların geri dönüşü olmayan bir ameliyatla bir cinsiyete atanması, erkek veya dişi üreme seçeneklerini engelleyerek çıkarlarını temelden etkiler. Bu tür müdahaleler onları, erkek ya da kadın olarak işlev görmeleri için ilaçlara ömür boyu bağımlı olmaya zorlayabilir, onları kronik bir ağrı çekmeye mahkum edebilir aynı zamanda genitalin hassas dokularının alınması his kaybına yol açarak bireyin gelecekteki cinsel yaşamını olumsuz etkileyebilir. Çocukların gelecekteki bu tür müdahalelerle önceden belirlemek, doğruyu söylemeye ilişkin etik beklentilere ve tedaviye bilgilendirilmiş rızaya ilişkin yasal gerekliliklere aykırı olarak, biyolojik ve/veya genetik mirasları konusunda sürekli aldatmayı da gerektirebilir. Interseks yenidoğanların biyolojik durumları ve/veya genetik kalıtımı onların üreme veya diğer seçeneklerini engelleyebilir. Tüm bu sebeplerden cinsiyet atama kararının dayanağı olan tıbbi kriterler yetersizdir ve kişinin ancak kendi anlayışları bağlamında kendi kaderini tayin etme kapasitesini geliştireceği zamana kadar mümkün olduğunca fazla seçeneğin korunabilmiş olması gerekmektedir (12). Etik ve insan hakları hukukunda Çocuk Sözleşmesi’nde ifade edilen ilkeler, çocuklarla ilgili tüm uygulamalarda “çocuğun yüksek yararının esas olacağı”dır ve bir ebeveynin çocuğun yüksek yararını gözetme ve geliştirme görevlerini yerine getirmesi “çocuğun gelişen yetenekleriyle tutarlı bir şekilde” olmalıdır. Kendi gelecekteki üremesi de dahil olmak üzere yenidoğanın menfaatlerinin belirlenmesi, öngörü gerektirir. Temel etik ve yasal ilkelerin gözetilmesinin merkezinde, çocuğun “açık bir gelecek hakkının” tanınması yatmaktadır. Bu hak çocuğu, kendisi için önemli yaşam seçimlerini, o bunları yapabileme yetisine sahip olana kadar başkaları tarafından belirlenmesine karşı korumaktadır¹².

Hukuki Boyut

Cinsiyet ataması, interseks bireyin yetişkinlik hayatında önemli yasal sorunların cevabı niteliğinde görülmektedir. Yasalar, bireylerin ikili cinsiyet kategorilerine göre sınıflandırılması üzerine kurulu olmakla birlikte ve cinsiyet atamasının kritik sonuçları vardır. Bunlar; bireyin belirli cinsiyet rolünde evlilik yapabilmesi; resmi evraklarda cinsiyet beyanı gerekliliği; istihdam eşitsizliği yasalarının ihlali için hukuksal yollara başvurulabilmesi; ayanın eşitlik ilkesi ihlali için hukuki yollara başvurulabilmesi; kadın olarak atanmış bireylerin atletizm yarışmalarına katılabilmesi; emeklilik ve sigorta ödemeleri; cinsiyet esaslı suçlarla ilgili yükümlülükler; hapis cezası infazında kadın veya erkek olarak barınma hakkıdır¹³.

Tüm bu yasal konular arasında bireyin temel haklarını en derinden etkileyen medeni durum ile doğrudan ilgili olan miras, sosyal güvenlik, vergilendirme gibi ekonomik ve yasal olarak ebeveyn olabilme gibi ekonomik olmayan haklardır. Günümüzde LGBT bireylerin evlilik hakları ile ilgili güncel gelişmeler ve evlilik amacı ile yapılan cinsiyet tayini davaları, gelecekte interseks bireylerin yasal cinsiyet durumunun mahkeme tarafından nasıl belirlenebileceğine emsal oluşturacaktır. ABD’de transseksüel evliliğin geçerliliğini değerlendiren davalara bakıldığında; mahkemeler yasal cinsiyeti belirlerken çok farklı parametreler kullanabilmektedir. Bunlardan bazıları sadece genetik yapıya göre karar verirken, bazı kurumlar bireyin biyolojik cinsiyeti, iç

ve dış genital organları, fenotipik cinsiyeti ve cinsiyet kimliği gibi bileşenleri de göz önünde bulundurmaktadır. Bununla birlikte bazı mahkemeler tıbbi müdahaleyi göz önünde bulundurmazken bazı doğumda cinsiyet atama kararını vermiş olan hekimin tüm faktörleri değerlendirmiş olduğunu varsayar¹⁴. Bu sebeplerden dolayı interseks küçüğü tedavi ederken hekimler, gelecekteki yasal sonuçları da göz önünde bulundurmalıdır. Tıbbi tedaviler ile kısırlaşan veya “normal ve eksiksiz” cinsel ilişkiye giremeyen interseks bireylerin evlilik kurumu bağlamında yasal sorunları olabilir¹⁴. Günümüzde daha az olmak üzere geçmişten beri evlilikte infertilite ve cinsel yetmezlik evliliğin iptali için bir sebep olarak görülmektedir. Interseks yetişkin, bebekliğinde hekim tarafından atanan cinsiyetinden farklı bir cinsiyet olarak tayin edilebilir. Mahkemenin davaya bakışına da bağlı olarak, interseks evliliklerin geçersiz olma nedenleri: partnerin “karşı cinsiyetten” olmaması; partnerin çocuk doğuramaz veya döleyemez olması; “sıradan ilişki” yaşanmaması vb. gibi olabilmektedir¹³.

Son yıllarda Birleşmiş Milletler, Avrupa Konseyi ve Avrupa Birliği insan hakları komisyonlarından interseks koşulları olan çocuklara yapılan rıza dışı cinsiyet ataması müdahalelerine sert eleştiriler yapılmıştır. Eleştiriler çocukların bedensel bütünlük, mahremiyet ve şiddet, işkence ve aşağılayıcı muameleden korunma haklarının ihlal edilmesi üzerine yoğunlaşmıştır. Bu bağlamda kişinin kendi kaderini belirleme hakkını ve beden bütünlüğü üzerindeki hakimiyetini koruması esasına dayanan tıbbi etiğin özerklik ilkesini yasal karşılığı bilgilendirilmiş onam doktrininin¹⁵. Bilgilendirilmiş onam doktrinine dayanarak interseks bireyin yetişkinlik hayatında rıza dışı tıbbi müdahaleyi içeren mevcut protokole itiraz etmesi olasıdır. Küçüğün temel haklarını derinden etkileyebilecek kararı verirken ebeveynler, çocuğun yüksek yararını objektif olarak değerlendirebilecek durumda olmayabilirler dahası eksik bilgilendirilmiş olabilirler ve rızanın geçerliliği sorgulanabilir. Son zamanlarda yapılan çalışmalara bakıldığında, genital düzeltme operasyonuna rıza veren çoğu ebeveyn, çocuklarının toplumsal cinsiyet kimliği konusunda endişe duymaktadır ve cinsiyet uyumsuzluğunun olası olumsuz sonuçları hakkında bilgilendirildikten sonra prosedürlere rıza vermiş oldukları görülmektedir¹⁰.

Kolombiya Anayasa Mahkemesinde 1995-2008 yılları arasında görülen dava dizilerinde interseks koşullarda doğan çocuklara yapılan genital düzeltme ameliyatlarını ve ebeveynin rıza verme yetkisini kısıtlayan kararlar vermiş olup bilgilendirilmiş onam protokollerini geliştirmiştir. Kolombiya anayasa mahkemesi CGB yaklaşım konusunda hem ebeveynlere rıza verme yetkisinin tamamen verilmesine hem de tıbbi müdahalelerin 18 yaşını dolduruncaya kadar ertelenmesine karşı çıkararak orta bir yol izlemiştir. Karara göre bir kişi 5 yaşından itibaren genital organların farkına varmaya ve cinsiyet kimliği kavramını tanımlayabilmeye başlamaktadır ve kişiliğin özgürce gelişme hakkı kapsamında, 5 yaşın üzerindeki çocukların tıbbi müdahalelerini kendi özgür kararlarını verebilecekleri yaşa kadar ertelenmesi gerekmektedir. Daha küçük çocuklar için ebeveynlere tam bilgilendirme yapılması kapsamında tedavinin biyo-psiko-sosyo-kültürel bağlamda tüm risk ve sonuçları anlatılmış, alternatif uygulamalar ve erteleme imkânı hakkında yeterince aydınlatılmış olması gerekmektedir¹⁶.

Aktivistlerin ve STK’ların raporlarına yanıt olarak 2009’da Birleşmiş Milletler, interseks kişilere yönelik rıza dışı müdahalelere ilişkin

çeşitli ulusal hukuk düzenlerinde soruşturma çağrılarını yaptı¹⁷. Bununla birlikte, 2013 yılında BM İşkence ve Diğer Zalim, İnsanlık Dışı ve Aşağılayıcı Muamele Özel Raportörü, istilacı, zararlı ve rıza dışı doğaları nedeniyle uluslara bu müdahaleleri benign tıbbi tedavi kategorisi dışında tutarak "iyi niyet veya tıbbi gereklilik iddiaları" ne olursa olsun durdurmaları için küresel bir çağrı yayınladı¹⁸.

Dünya Sağlık Örgütü (DSÖ) başkanlığında yayınlanan kurumlar arası ortak bildiri rıza dışı tüm sterilizasyonları sona erdirmeye çağırısında bulundu.¹⁹ 2015 yılında, İnsan Haklarından Sorumlu Yüksek Komisyonu, interseks kişileri şiddet, aşağılayıcı muamele ve ayrımcılığa karşı korumak için yaptığı reform çağırısında "mevcut protokoller çocukları cinsiyet normlarına uydurmak için <algılanan gereksinim> lere izin veriyor ve bu normları güçlendiriyor" ibaresine yer vermiştir¹⁸.

AIHM'nin, CGB bireylere uygulanan bedensel müdahaleler ile ilgili açıkça bir ifadesi olmasa da özel yaşama saygı hakkı kapsamında değerlendirmektedir. Avrupa İnsan Hakları Sözleşmesi'nin bireyin cinsiyet kimliği ve fiziksel görünümünün mahremiyetini garanti altına alan 8. Maddesi dahilinde değerlendirilebileceği görülmektedir²⁰. Tüm dünyada interseks çocuklara uygulanan rıza dışı tıbbi müdahalelerle ilgili artan farkındalık ve talepler doğrultusunda AIHM'e başvurulması takdirinde mevcut protokollerin bedensel ve zihinsel bütünlüğü hakkının ihlali olarak değerlendirileceği öngörülmektedir²¹.

Günümüzde ilk olarak Malta CGB yönelik gereksiz tıbbi müdahaleleri yasaklamış ve birey 18 yaşını doldurana kadar nüfus kayıtlarında cinsiyet hanesinin boş bırakılmasına izin vermiştir. Diğer Avrupa ülkeleri de doğum belgesinde cinsiyet belirtilmesi konusunda çeşitli esnemeler yapmıştır. Bunlar cinsiyet hanesinin belli bir süre boş bırakılması veya "cinsiyet belirlenmemiştir" veya "nötr" şeklinde beyanlara hukuki yollar açılmış olup Almanya'da 2019 yılında üçüncü cinsiyet olarak "diğer" seçeneği tercih edilebilmektedir². Aynı zamanda Almanya 2021 yılında CGB bebeklere tıbbi gereklilik dışı genital düzeltme ameliyatlarını yasaklayan yasayı kabul etmiş yürürlüğe koymuştur²².

CGB ile ilgili hukuk sistemimizde belirli bir yasal düzenleme yoktur ancak kişinin biyolojik cinsiyetinin belirlenmesi ve nüfus kayıtlarında atanan cinsiyeti ile yer alacak olmasını kapsayan tıbbi müdahale söz konusu olması sebebiyle ülkemizde Türk Medeni Kanunu 40. Madde dahilinde değerlendirilmesi gerektiği düşünülmektedir².

Bu maddede yer alan "transseksüel görünümde olma" koşulu CGB bireylerin tamamı için geçerli olmamaktadır çünkü interseks bireylerin cinsiyet değişikliğinin temelinde fiziksel belirsizlikler atipik genital yapılar söz konusu iken transseksüel bireylerin ise cinsiyet kimliği ile biyolojik cinsiyetinin uyumsuzluk olması söz konusudur. Ancak, ülkemizde CGB bireylerin cinsiyet değişimi operasyonları için belli bir düzenleme olmaması yasak olduğu anlamına gelmemektedir². Örnek olarak, interseks koşullarda dünyaya gelmiş ve cinsiyeti erkek olarak atanmış olan bir çocuğun isim ve cinsiyet değişikliği başvurusu ilk derece mahkemede TMK 40 maddesine göre değerlendirilip reddedilmiş olup yargıtay bu kararı "mahkemenin uygulanan kararda hata yapmış olup, vakanın 5490 sayılı Nüfus Hizmetleri Kanunu'na göre değerlendirilmelidir" ifadesi ile bozmuştur. Buradan da anlaşılacağı üzere Türkiye'de

CGB bireyler trans bireylerin tabii olduğu düzenlemeler kapsamına girmemekte olup, cinsiyet ve isim değişiklikleri 5490 sayılı Nüfus Hizmetleri Kanunu'nun 35. Maddesi kapsamında değerlendirilebilmektedir²³. Fakat yasanın farklı mahkemelerde farklı şekillerde uygulanabileceği göz önüne alındığında CGB bireylerin yaşadığı fiziksel ve ruhsal belirsizliklerin ülkemiz hukuk sistemindeki belirsizliklerle sürdürüldüğü görülmektedir.

Sonuç olarak, kendi geleceği hakkında karar veremeyecek kadar küçük çocuklar için uygulanacak prosedürlerin karar aşamasında ebeveynlerin tam olarak bilgilendirilmiş olması ve kararın "uzman hekimler, psikologlar, CGB yetişkinler ve CGB çocuğu olan ebeveynlerden oluşan bir etik komite" ve mahkeme tarafından onaylama zorunluluğu getirilmesi mevcut koşullarda en uygun yaklaşım olacaktır¹⁴.

Çıkar Çatışması: Yazarlar çıkar çatışması bildirmemişlerdir.

Hakem Değerlendirmesi: Dış bağımsız

Peer-review: Externally peer-reviewed.

Declaration of Interests: The authors declare that there are no competing interests.

Kaynaklar

1. Meyer, K. F., Freitas Filho, L. G., Silva, K. I., Trauzcinsky, P.A., Reuter, C., & Souza, M. B. M. The XY female and SWYER syndrome. *Urology Case Reports*, 2019; 26. [\[Crossref\]](#)
2. METİN, S., AZ, A., & ERTİN, H. Girl or Boy? The Medical, Ethical and Legal Aspects of Disorders of Sex Development: Traditional Review. *Türkiye Klinikleri Journal of Medical Ethics-Law and History*, 29(3), 435-442. [\[Crossref\]](#)
3. García-Acero, M., Moreno, O., Suárez, F., & Rojas, A. Disorders of Sexual Development: Current Status and Progress in the Diagnostic Approach. *Current Urology*, 2020;13(4):169-178. S. Karger AG. [\[Crossref\]](#)
4. la Hughes, C Houk, SF Ahmed, & PA Lee. Consensus statement on management of intersex disorders. *Arch Dis Child*. 2006; 91(7):554-562. [\[Crossref\]](#)
5. Brandão, A., Ferraz, E., & Santos, P (n.d.). THEMIS 2018 Semi-Final B International Judicial Cooperation in Civil Matters-European Family Law "Fixing" The Body, Endangering The Soul? Challenges Of Intersex Children Under The Fundamental Rights Team Portugal II. 2018. <https://libcom.org/files/Fausto-Sterling%20->
6. Money, J., & Ehrhardt, A. A. Man & woman, boy & girl : the differentiation and dimorphism of gender identity from conception to maturity (6. pr.). 1972: Johns Hopkins University Press.
7. Price, A. J. Review of Lessons from the Intersexed, by S. J. Kessler. *Transformations: The Journal of Inclusive Scholarship and Pedagogy*, 2000; 11(1), 119-120.
8. Dolgin, J. Discriminating Gender: Legal, Medical, And Social Presumptions About Transgender And Intersex People. 2017. <http://www.trans-health.com/2001/medicalization-of-transgenderism/>.
9. Ehrenreich, N., Mark Barr, with, Getches, E., Lovelace, K., Panetta, H., Porto, S., Titus, E., Yatsko, A., & Zabel, K. Intersex Surgery, Female Genital Cutting, and the Selective Condemnation of "Cultural Practices." *Harvard Civil Rights-Civil Liberties Law Review*. 2005: 40, 70-140. <http://www.cdc.gov/nchs/>
10. Dayner, J. E., Lee, P. A., & Houk, C. P. Medical treatment of intersex:

- parental perspectives. *Journal of Urology*. 2004; 172(4 Part 2), 1762–1765. [Crossref]
11. Dreger, A. D. "Ambiguous Sex"-or atnbivalent medicine? Ethical issues in the treatment of intersexuality. In *Women, Medicine, Ethics and the Law* Taylor and Francis. 2020; 28(3): 225–236. [Crossref]
 12. Millum, J. The foundation of the child's right to an open future. *Journal of Social Philosophy*. 2014; 45(4), 522–538. [Crossref]
 13. Greenberg, J., & Jefferson, T. *Defining Male and Female: Intersexuality and the Collision between Law and Biology*. 1999. <http://ssrn.com/abstract=896307>
 14. Greenberg, J. Legal aspects of gender assignment. *Endocrinologist*. 2003; 13(3), 277–286. [Crossref]
 15. Garland, J., & Diamond, M. Evidence-Based Reviews of Medical Interventions Relative to the Gender Status of Children with Intersex Conditions and Differences of Sex Development. In J. M. Scherpe, A. Dutta, & T. Helms (Eds.), *The Legal Status of Intersex Persons* Uppsala University Publications. 2018;97–98.
 16. Sentencia SU 337/99, Constitutional Court of Colombia. International Commission of Jurists: Advocates for Justice and Human Rights. 1999. <https://www.icj.org/sogicasebook/sentencia-su-33799-constitutional-court-of-colombia-12-may-1999/>
 17. General, D. Convention on the Elimination of All Forms of Discrimination against Women Committee on the Elimination of Discrimination against Women Concluding observations of the Committee on the Elimination of Discrimination against Women Germany. 2009. www.bmfsfj.de
 18. Méndez, J. E. (uman Rights Council Twenty-second session Agenda item 3 Promotion and protection of all human rights, civil, political, economic, social and cultural rights, including the right to development. 2013. Report of the Special Rapporteur on torture and other cruel, inhuman or degrading treatment or punishment.
 19. WHO, liminating forced, coercive and otherwise involuntary sterilization An interagency statement. 2914. www.who.int/reproductivehealth
 20. Agius, S., & Toble, C. Human rights and intersex people. 2015. www.commissioner.coe.int
 21. Yalçın, B. *İnterseks Bireylere Bedensel Müdahale ve İnsan Hakları*. 2019. SPoD Hukuk Yazıları, 21–27.
 22. Anarte, E. *Germany bans surgeries on intersex babies, but loopholes feared*. Reuters. 2021. <https://www.reuters.com/article/us-germany-lgbt-health/germany-bans-surgeries-on-intersex-babies-but-loopholes-feared-idUSKBN2B12MC>
 23. Nilüfer, A. *İnsan hakları hukuku temelinde türk hukukunda cinsiyet geçiş süreci*. [Yüksek Lisans Tezi]. İstanbul Bilgi Üniversitesi- Sosyal Bilimler Enstitüsü: 2018.

