



# Kulak Burun Boğaz Hastalıkları Ders Kitabı I

---

Editör  
İrfan PAPİLA



[iuc-universitypress.org](http://iuc-universitypress.org)

**IUC**  
UNIVERSITY  
PRESS



# Kulak Burun Boğaz Hastalıkları Ders Kitabı I

Bu kitap, Cumhuriyetimizin kuruluşunun 100. yılı anısına  
“*Cumhuriyetin 100. Yılına 100 Kitap*” projesi kapsamında  
İstanbul Üniversitesi–Cerrahpaşa tarafından yayımlanmıştır.

Editör  
İrfan Papila

Şubat 2024



## Kulak Burun Boğaz Hastalıkları Ders Kitabı I

**Editör:** İrfan Papila

**Kurum:** Emekli Öğretim Üyesi; İstanbul Üniversitesi-Cerrahpaşa, Cerrahpaşa Tıp Fakültesi, Cerrahi Tıp Bilimleri Bölümü, Kulak Burun Boğaz Hastalıkları Ana Bilim Dalı, İstanbul, Türkiye

**E-posta:** irfan.papila@iuc.edu.tr

**Yayıncı**



**Adres:** Üniversite Mahallesi, 34320 İstanbul/Türkiye

**E-posta:** iucpress@iuc.edu.tr

**E-ISBN:** 978-605-7880-52-9 (1.C)

**DOI:** 10.5152/2700

İstanbul Üniversitesi-Cerrahpaşa Yayınevi Seri No: 39

**Yayıncılık Hizmetleri**



© 2024. Telif hakkı yazarlara aittir. Bu kitaptaki bölümler açık erişimli olup Creative Commons Atıf 4.0 Uluslararası Lisansı altında dağıtılmaktadır. Bu lisans kullanıcılara, bölümleri herhangi bir amaç için indirme, çoğaltma ve yayımlanan bölümler üzerinde çalışma imkânı sunar. Böylece yayınlarımızın en geniş şekilde yayılmasını ve daha geniş bir etkiye sahip olmasını sağlar.

### Sorumluluk Reddi

Kitapta yayımlanan metinlerin/bölümlerin ifadeleri veya görüşleri yazar(lar)ın ve editör(ler)in görüşlerini yansıtır. İÜC Yayınevi ve İstanbul Üniversitesi-Cerrahpaşa yazıların içeriğinden sorumlu değildir. Yayımlanan kitaplardaki çalışmaların doğru ve iyi araştırılmış olması ve metinlerde ifade edilen görüşlerin tutarlılığı yazar ve editörlerin sorumluluğundadır. İÜC Yayınevi ve İstanbul Üniversitesi-Cerrahpaşa, yazarlara çalışmalarını bilimsel toplulukla paylaşmak için bir platform sağlamaktadır.

Atıf için: Papila İ, ed. *Kulak Burun Boğaz Hastalıkları Ders Kitabı I*. İstanbul: İÜC Yayınevi; 2024. Cilt I.

# YAZARLAR

**Atakan Demir** 

*İstanbul Üniversitesi-Cerrahpaşa, Cerrahpaşa Tıp Fakültesi, Cerrahi Tıp Bilimleri Bölümü, Kulak Burun Boğaz Hastalıkları Ana Bilim Dalı, İstanbul, Türkiye*

**Ayşegül Batioğlu Karaaltı** 

*İstanbul Üniversitesi-Cerrahpaşa, Cerrahpaşa Tıp Fakültesi, Cerrahi Tıp Bilimleri Bölümü, Kulak Burun Boğaz Hastalıkları Ana Bilim Dalı, İstanbul, Türkiye*

**Begüm Bahar Yılmaz** 

*İstanbul Başakşehir Çam and Sakura City Hospital*

**Chinara Aliyeva** 

*İstanbul Üniversitesi-Cerrahpaşa, Cerrahpaşa Tıp Fakültesi, Cerrahi Tıp Bilimleri Bölümü, Kulak Burun Boğaz Hastalıkları Ana Bilim Dalı, İstanbul, Türkiye*

**Doğan Çakan** 

*İstanbul Üniversitesi-Cerrahpaşa, Cerrahpaşa Tıp Fakültesi, Cerrahi Tıp Bilimleri Bölümü, Kulak Burun Boğaz Hastalıkları Ana Bilim Dalı, İstanbul, Türkiye*

**Emin Karaman** 

*İstanbul Üniversitesi-Cerrahpaşa, Cerrahpaşa Tıp Fakültesi, Cerrahi Tıp Bilimleri Bölümü, Kulak Burun Boğaz Hastalıkları Ana Bilim Dalı, İstanbul, Türkiye*

**Ender İnci** 


*İstanbul Üniversitesi-Cerrahpaşa, Cerrahpaşa Tıp Fakültesi, Cerrahi Tıp Bilimleri Bölümü, Kulak Burun Boğaz Hastalıkları Ana Bilim Dalı, İstanbul, Türkiye*

**Fatih Öktem** 

*Emekli Öğretim Üyesi; İstanbul Üniversitesi-Cerrahpaşa, Cerrahpaşa Tıp Fakültesi, Cerrahi Tıp Bilimleri Bölümü, Kulak Burun Boğaz Hastalıkları Ana Bilim Dalı, İstanbul, Türkiye*

**Fırat Tevetoğlu** 

*Marmara Üniversitesi Pendik Eğitim ve Araştırma Hastanesi, Kulak Burun Boğaz Hastalıkları Ana Bilim Dalı, İstanbul, Türkiye*

**Gamze Çiftçi** 

*İstanbul Üniversitesi-Cerrahpaşa, Cerrahpaşa Tıp Fakültesi, Cerrahi Tıp Bilimleri Bölümü, Kulak Burun Boğaz Hastalıkları Ana Bilim Dalı, İstanbul, Türkiye*

**Haluk Çevik** 

*İstanbul Üniversitesi-Cerrahpaşa, Cerrahpaşa Tıp Fakültesi, Cerrahi Tıp Bilimleri Bölümü, Kulak Burun Boğaz Hastalıkları Ana Bilim Dalı, İstanbul, Türkiye*

**Harun Cansız** 

*İstanbul Üniversitesi-Cerrahpaşa, Cerrahpaşa Tıp Fakültesi, Cerrahi Tıp Bilimleri Bölümü, Kulak Burun Boğaz Hastalıkları Ana Bilim Dalı, İstanbul, Türkiye*

**Hasan Ahmet Özdoğan** 

*İstanbul Üniversitesi-Cerrahpaşa, Cerrahpaşa Tıp Fakültesi, Cerrahi Tıp Bilimleri Bölümü, Kulak Burun Boğaz Hastalıkları Ana Bilim Dalı, İstanbul, Türkiye*

**Haydar Murat Yener** 


*İstanbul Üniversitesi-Cerrahpaşa, Cerrahpaşa Tıp Fakültesi, Cerrahi Tıp Bilimleri Bölümü, Kulak Burun Boğaz Hastalıkları Ana Bilim Dalı, İstanbul, Türkiye*

**İrfan Papila** 


*Emekli Öğretim Üyesi; İstanbul Üniversitesi-Cerrahpaşa, Cerrahpaşa Tıp Fakültesi, Cerrahi Tıp Bilimleri Bölümü, Kulak Burun Boğaz Hastalıkları Ana Bilim Dalı, İstanbul, Türkiye*

**İzzet Mammedov** 

*İstanbul Üniversitesi-Cerrahpaşa, Cerrahpaşa Tıp Fakültesi, Cerrahi Tıp Bilimleri Bölümü, Kulak Burun Boğaz Hastalıkları Ana Bilim Dalı, İstanbul, Türkiye*

**Musa Musayev** 


*İstanbul Üniversitesi-Cerrahpaşa, Cerrahpaşa Tıp Fakültesi, Cerrahi Tıp Bilimleri Bölümü, Kulak Burun Boğaz Hastalıkları Ana Bilim Dalı, İstanbul, Türkiye*

**Özge Nur Çam** 

*İstanbul Üniversitesi-Cerrahpaşa, Cerrahpaşa Tıp Fakültesi, Cerrahi Tıp Bilimleri Bölümü, Kulak Burun Boğaz Hastalıkları Ana Bilim Dalı, İstanbul, Türkiye*

**Rafet Yıldırım** 

*İstanbul Üniversitesi-Cerrahpaşa, Cerrahpaşa Tıp Fakültesi, Cerrahi Tıp Bilimleri Bölümü, Kulak Burun Boğaz Hastalıkları Ana Bilim Dalı, İstanbul, Türkiye*

**Salih Çanakçıoğlu** 

*İstanbul Üniversitesi-Cerrahpaşa, Cerrahpaşa Tıp Fakültesi, Cerrahi Tıp Bilimleri Bölümü, Kulak Burun Boğaz Hastalıkları Ana Bilim Dalı, İstanbul, Türkiye*

**Sinem Kara Peker** 

*University Hospitals of Morecambe Bay, ENT Department, Birleşik Krallık*

**Züleyha Dilek Gülmez** 

*İstanbul Üniversitesi-Cerrahpaşa, Sağlık Bilimleri Fakültesi, Odyoloji Bölümü, Odyoloji Ana Bilim Dalı, İstanbul, Türkiye*

**Zülküf Burak Erdur** 

*Özel OTA-Jinemed Hastanesi Kulak Burun Boğaz Hastalıkları Bölümü, İstanbul, Türkiye*

# İÇİNDEKİLER

REKTÖRÜN ÖN SÖZÜ .....	V	Bölüm 11. Oral Kavite ve Orofarenks Neoplastik Hastalıkları .....	59
ÖN SÖZ .....	VI	<i>Fırat Tevetoğlu, Atakan Demir, Emin Karaman</i>	
GİRİŞ.....	VII	Bölüm 12. Ses Kısıklığı ve Benign Larenks Hastalıkları .....	69
Bölüm 1. Anamnez, Fiziksel Muayene ve Ameliyat Öncesi Değerlendirme .....	1	<i>Ayşegül Batioğlu Karaaltı, Züleyha Dilek Gülmez</i>	
<i>Begüm Bahar Yılmaz, İzzet Mammedov, Doğan Çakan</i>		Bölüm 13. Larenksin Enfeksiyonel Hastalıkları .....	78
Bölüm 2. Burun ve Paranasal Sinüslerin Anatomi ve Fizyolojisi.....	5	<i>Ayşegül Batioğlu Karaaltın, Sinem Kara Peker</i>	
<i>Ender İnci, Fatih Öktem, Gamze Çiftçi</i>		Bölüm 14. Vokal Kord Paralizileri .....	84
Bölüm 3. Nazal Fonksiyon Bozuklukları .....	13	<i>Ayşegül Batioğlu Karaaltın, Züleyha Dilek Gülmez</i>	
<i>Ender İnci, Fatih Öktem, Gamze Çiftçi</i>		Bölüm 15. Larengotrakeal Stenoz.....	92
Bölüm 4. Rinosinüzitler .....	19	<i>Harun Cansız, Gamze Çiftçi</i>	
<i>Salih Çanakçıoğlu, Özge Nur Çam</i>		Bölüm 16. Habis Larenks Tümörleri .....	97
Bölüm 5. Alerjik Rinitler .....	25	<i>Harun Cansız, Rafet Yıldırım</i>	
<i>Salih Çanakçıoğlu, Özge Nur Çam</i>		Bölüm 17. Hipofarenks Hastalıkları ve Tümörleri .....	104
Bölüm 6. Epistaksis ve Nazal Travma .....	31	<i>Atakan Demir, Fırat Tevetoğlu, Emin Karaman</i>	
<i>Irfan Papıla, Zülküf Burak Erdur</i>		Bölüm 18. Özefagus Hastalıkları.....	111
Bölüm 7. Nazofarenks Kanseri .....	37	<i>Hasan Ahmet Özdoğan, Chinara Aliyeva</i>	
<i>Harun Cansız, Sinem Kara Peker</i>		Bölüm 19. Boyun Anatomisi, Boyun Kitleleri ve Derin Boyun Enfeksiyonları .....	117
Bölüm 8. Baş Ağrısı ve Nevraljiler .....	41	<i>Hasan Ahmet Özdoğan, Sinem Kara Peker</i>	
<i>Doğan Çakan, Haluk Çevik</i>		Bölüm 20. Tükürük Bezi Hastalıkları .....	123
Bölüm 9. Farenksin Anatomisi ve Fizyolojisi .....	45	<i>Haydar Murat Yener, Chinara Aliyeva, Sinem Kara Peker</i>	
<i>Doğan Çakan, Musa Musayev</i>		Bölüm 21. Tiroid ve Paratiroid Hastalıkları.....	132
Bölüm 10. Oral Kavite ve Orofarenksin Nontümöral Hastalıkları .....	49	<i>Hasan Ahmet Özdoğan, Fırat Tevetoğlu</i>	
<i>Fırat Tevetoğlu, Atakan Demir, Emin Karaman</i>			

# REKTÖRÜN ÖN SÖZÜ

Türk milletinin bağımsızlık mücadelesi, 29 Ekim 1923'te Cumhuriyetin ilanı ile taçlanmıştır. Dünya tarihine altın harflerle kazınan büyük bir mücadele sonucu elde edilen şanlı zafer, Türk milletinin hür ve bağımsız yaşama kararlılığı ile çıktığı yolda; inanç, cesaret, güven ve sınırsız fedakârlıkla gösterdiği eşsiz kahramanlıkların eseridir. Egemenliğin kayıtsız şartsız millete teslim edildiği Türkiye Cumhuriyeti, Millî Mücadele'mizin önderi Gazi Mustafa Kemal Atatürk'ün milletimize en büyük armağanıdır.

Cumhuriyetin kazanımlarını koruma ve milletimizin muasır medeniyetler seviyesine ulaşma hedefinde, eğitim ve bilim her zaman en büyük rehberdir. Bu hedeflerin gerçekleştirilmesinde ise en büyük sorumluluk kuşkusuz üniversitelere düşmektedir.

Ülkemizin köklü ve öncü üniversiteleri arasında yer alan İstanbul Üniversitesi-Cerrahpaşa; bilimsel yaklaşımı benimseyen, bilgi üreten ve uygulamalarıyla toplumun gelişmesine katkıda bulunmayı ilke edinen bir araştırma üniversitesidir. Cumhuriyet değerlerine bağlı bir yükseköğretim kurumu olarak Cumhuriyetimizin 100. yılına ithafen akademisyenlerimizin iş birliğiyle "*Cumhuriyetin 100. Yılına 100 Kitap*" projesini hayata geçiriyoruz. Proje kapsamında, akademisyenlerimizin kendi uzmanlık alanlarıyla ilgili kaleme aldıkları ve İÜC Yayınevi tarafından basılan kitaplar, açık erişimle tüm toplumun faydasına sunulmaktadır. Sağlıktan mühendisliğe, sosyal bilimlerden eğitime kadar pek çok alanda hazırlanan 100 kitap; eğitim-öğretim materyali, ders kitabı olarak kullanılabilen gibi araştırma geliştirme kapsamında yararlanılacak kaynak olarak da kullanılacak nitelikteki kitaplardan oluşmaktadır.

İstanbul Üniversitesi-Cerrahpaşa olarak köklü geçmişimizden aldığımız güçle Cumhuriyetimizi nice yüzyıllara taşımak için var gücümüzle çalışmaya ve üretmeye devam ediyor, 100. yılını kutladığımız Cumhuriyetin kurulmasında emeği geçen tüm kahramanlara adadığımız "*Cumhuriyetin 100. Yılına 100 Kitap*" projemizi; tüm akademisyenlerin, öğrencilerin ve araştırmacıların kullanımına sunuyoruz.

**Prof. Dr. Nuri Aydın**  
Rektör  
29 Ekim 2023

## ÖN SÖZ

Cerrahpaşa Tıp Fakültesi Kulak Burun Boğaz Anabilim Dalının yeniliklere uygun ders kitabı yazma geleneği vardır.

Kulak Burun Boğaz bilimi de son yıllarda hızla değişmekte ve gelişmektedir. Son yıllarda bilimdeki hızla artan gelişmelere paralel olarak Kulak Burun Boğaz Hastalıklarına yaklaşımı da gözden geçirmek ve güncelleştirmek ihtiyacı doğmuştur.

Cumhuriyet çocukları olan bizler Cumhuriyetin 100. yılında hocalarımızdan devir aldığımız görevle 100 kitap projesinde, Kulak Burun Boğaz Hastalıkları Ders Kitabını 1 ve 2 olarak yeniden yazdık.

Kitaplarımızı hazırlarken mümkün olduğu kadar Anabilim Dalımızın arşivinden faydalanmaya çalıştık.

Özellikle son 20 yılda Anabilim Dalımız çok yüksek puanla araştırma görevlisi almaktadır. Kitapların yazıldığı döneme denk gelen araştırma görevlilerimizi de bu projeye dahil ederek başarılarını onurlandırdık.

Ders konularına paralel olarak her iki kitabımızın öğrencilerimize ve Kulak Burun Boğaz Bilimine ilgi duyanlara faydalı olacağına inanıyoruz.

Kitapların yazılıma katkıda bulunan tüm yazar meslektaşlarıma, arşivimizin oluşmasında emeği geçen tüm Ana Bilim Dalımız çalışanlarımıza teşekkürü borç bilirim.

Bizleri hayatta var eden ailelerimize, hocalarımıza teşekkür ederim.

Saygılarımızla,

**Prof. Dr. İrfan PAPİLA**



# GİRİŞ

Çok kapsamlı hazırlanan Kulak Burun Boğaz Hastalıkları Ders Kitabının birinci cildine hoş geldiniz. Bu cilt, burun, sinüsler ve baş boyun bölgesi ile ilgili hastalıkların teşhis ve tedavisine odaklanmakta; tıp profesyonelleri, öğrenciler ve araştırmacılar için temel bir kaynak olarak hizmet vermektedir.

Rinoloji konuları, nazal fonksiyon bozuklukları, sinüzit, alerjik rinit gibi çeşitli alt başlıklar halinde ele alınarak burun ve sinüslerin anatomisi, fizyolojisi ve patolojisi hakkında kapsamlı bir bilgi akışı hedeflenmekte, bu yaygın ve zorlu durumların etiyolojisi, klinik prezentasyonu, tanı yöntemleri ve çeşitli tedavi seçenekleri üzerine detaylı açıklamalar sunulmaktadır.

Baş Boyun bölümü ise bu bölgenin tümörlerinden enfeksiyonlarına, ses kısıklığından larengotrakeal stenozlara kadar çeşitli konuları kapsamakta ve bu sorunların değerlendirilmesi, tanısı ve yönetimi üzerine ayrıntılı bilgiler sunarak okuyuculara bu bölgedeki çeşitli durumları etkili bir şekilde tanımlama ve tedavi etme becerisi kazandırmayı amaçlamaktadır.

Bu kitabın; klinik uygulama ve araştırmalarınız için referans olarak kullanabileceğiniz bilgiyi sunmakla, rinoloji ve baş ve boyun alanlarında bilgi ve uzmanlık seviyenizi genişletme yolculuğunuzda size eşlik edebilecek bir kaynak olacağını umuyoruz. Bu cildin oluşumunda çalışan yazarlarımıza, değerlendirenlere ve yayın ekibi üyelerine teşekkürlerimizi sunmak isteriz.

Tıp kitaplarının en önemli özelliği okuyanı ile hayat bulması ve birçok hayata dokunmasıdır.

Bu kitapta siz değerli okurlarımızla hayat bulacaktır.

# **BÖLÜM 1**

## **ANAMNEZ, FİZİKSEL MUAYENE VE AMELİYAT ÖNCESİ DEĞERLENDİRME**

Begüm Bahar YILMAZ

İzzat MAMMEDOV

Doğan ÇAKAN

# Anamnez, Fiziksel Muayene ve Ameliyat Öncesi Değerlendirme

## History, Physical Examination, and Preoperative Assessment

### BÖLÜM HAKKINDA

Kulak burun boğaz (KBB) hastalıklarının etkili yönetimi için hayati olan detaylı tıbbi anamnez ve fizik muayene, geleneksel ve modern tıbbi araçların kullanıldığı KBB poliklinik muayeneleri ile yapılır. Baş-boyun bölgesinin karmaşıklığı nedeniyle detaylı anamneze ve klinik değerlendirmeye önem verilir. KBB, major cerrahi branşlardan biri olup, ameliyat öncesi değerlendirme başarılı bir cerrahi için önemlidir. Sosyal anamnez, sigara maruziyeti, alkol tüketimi, madde bağımlılığı, cinsel yolla bulaşan hastalıklar ve mesleki maruziyeti içerir. Fizik muayene, inspeksiyon, palpasyon ve oskültasyon gibi yöntemlerle tanı sürecinde gerçekleştirilir. KBB muayenelerinde kullanılan aletler, acil durumlarda ve polikliniklerde enfeksiyonları tespit etmek, işitme kaybını değerlendirmek ve endoskop sistemleriyle detaylı muayene yapmak için kullanılır. Tüm bu süreç, hekim-hasta ilişkisinin kurulması ve hasta güveninin kazanılmasıyla başlar.

**Anahtar kelimeler:** Anamnez, fizik muayene, inspeksiyon, palpasyon, oskültasyon, dil basacağı, nazal spekulum, diapozon, kafa lambası

### ABOUT the CHAPTER




The effective management of Ear, Nose, and Throat (ENT) diseases relies on a crucial process involving detailed medical history and physical examination, conducted through both conventional and modern medical tools in ENT clinic examinations. Given the complexity of the head and neck region, emphasis is placed on comprehensive medical history and clinical assessment. ENT, being a major surgical specialty, emphasises the significance of preoperative evaluation for successful surgeries. Social history includes factors like smoking exposure, alcohol consumption, substance addiction, sexually transmitted diseases, and occupational factors. Physical examination involves inspection, palpation, and auscultation during the diagnostic process. Tools used in ENT examinations are used in emergency situations and clinics to identify infections, evaluate hearing loss, and conduct detailed examinations with endoscopic systems. The entire evaluation begins with establishing the doctor-patient relationship and gaining patient trust.

**Keywords:** Medical history, physical examination, inspection, palpation, tongue depressor, auscultation, nasal speculum, tuning fork, headlamp.

Dikkatli bir tıbbi öykü ve ayrıntılı fizik muayene tüm tıp branşlarında olduğu gibi kulak burun boğaz hastalıklarında da medikal yönetimin temelidir. Kulak burun boğaz hastalıkları (KBB) geleneksel ve modern tıbbi gereçlerin poliklinik muayenelerinde çok sık kullanılması ile diğer branşlardan ayrılır. Otoskop, mikroskop ve endoskop gibi medikal cihazlar temel baş boyun muayenesinde önemli bir yer tutar. Baş ve boyun bölgesini ilgi alanında bulunduran KBB bu bölgenin birçok hastalıktan etkilenebilmesi nedeniyle detaylı bir anamneze ihtiyaç duyar. Çoğu durumda detaylı yürütülen bir klinik değerlendirme hastalık tanısını net bir biçimde işaret eder.

Kulak burun boğaz hastalıkları temelde en major cerrahi branşlardan biri olmasından dolayı ameliyat öncesi değerlendirme başarılı bir ameliyatın temel gerekliliğidir. Ameliyat için önem arz eden hastaya ait klinik komobiditeler ve faktörlerin tespiti ve uygun olarak yönetilmesi sadece cerrahi başarı için değil, hastanın güvenliği içinde gereklidir. Aynı zamanda bu preoperatif değerlendirme cerrahın sorumluluğunda olup medikolegal açıdan da hekimin kendisini güvene alması açısından önem arz eder.<sup>1-2</sup>



Begüm Bahar Yılmaz<sup>1</sup>   
İzzat Mammedov<sup>2</sup>   
Doğan Çakan<sup>2</sup> 

<sup>1</sup>Istanbul Başakşehir Çam and Sakura City Hospital  
<sup>2</sup>Istanbul Üniversitesi-Cerrahpaşa, Cerrahpaşa Tıp Fakültesi, Cerrahi Tıp Bilimleri Bölümü, Kulak Burun Boğaz Hastalıkları Ana Bilim Dalı, İstanbul, Türkiye  
E-posta: begumbaharbbb@gmail.com  
dogan.cakan@iuc.edu.tr  
izzat.mammedov@iuc.edu.tr

**Bu bölümü alıntıla / Cite this chapter as:**  
Çakan D, Mammedov İ. Anamnez, fiziksel muayene ve ameliyat öncesi değerlendirme. Papula İ, ed. *Kulak Burun Boğaz Hastalıkları Ders Kitabı* içinde. İstanbul: İÜÇ Yayınevi; 2024: 1-3. Cilt 1.



CC BY 4.0: Telif hakkı yazarlardadır. Bu kitabın içeriği Creative Commons Atıf 4.0 Uluslararası lisans altında lisanslanmıştır.

## Anamnez

Hekim önce hastanın temel şikayetini belirlemeli ve bunu detaylı bir şekilde belgelemelidir. Bu ana şikayetten yola çıkarak hastalığın tabiatını ve şiddetini anlamalı, şikayeti arttıran veya azaltan faktörleri tespit etmeli, geçirilmiş tedavileri detaylı olarak sorgulamalıdır. Baş-boyun alanı hem diğer organ ve sistemleri doğrudan etkiler hem de diğer organ ve sistemlerden sıkça etkilenir. Örneğin; bir kulak ağrısı varlığı larenks kanserinin ilk bulgusu olabileceği gibi, boyunda bir şişlik bir mide kanserinin ilk bulgusu olabilir. Doktor hastayı dinledikçe ayırıcı tanıları şekillenmeye başlar. Bu yönüyle hastanın ayırıcı tanıya yönelik sorulara cevap verecek şekilde yönlendirilmesi de önemlidir.

Cerrahi anamnez de ise eşlik eden başka hastalıkların cerrahi gerektiren şikayet üzerindeki etkisini kavrayabilmek, anatomik değişiklikleri öngörmek karşılaşılabilecek anesteziye ait risklerin değerlendirilmesi için çok önemlidir. Örneğin zor entübasyon öyküsünün tespiti ameliyata ait preanestezik süreçte ortaya çıkabilecek hayatı tehdit edebilecek durumları önleyebilir. Tüm tedavi basamaklarında en önemli tespitlerden biri de ilaç alerjisi başta olmak üzere hastaya ait alerjik reaksiyon öykülerinin net bir biçimde tespit edilebilmesidir. Buna ek olarak, hastanın kullandığı tüm ilaçlar dozları ve kullanım şekilleri ile tespit edilip kayıt altına alınmalı, postoperative dönemde optimal tedaviye devam edilebilmesi amacıyla gereklidir.

Kulak burun boğaz hastalıkları açısından önemli anamnez alanlarından biri de sosyal anamnez olarak adlandırılan hastanın yaşam alışkanlıklarına yönelik olan tıbbi hikayedir. Bunlardan bazıları tütün maruziyeti, alkol tüketimi, madde ve ilaç bağımlılığı, cinsel hastalık varlığı ve öyküsü ve mesleki maruziyetlerdir. Tütün maruziyetinde sadece sigara kullanımı değil, dudak tümörlerinin etyolojisinde yer alan pipo gibi farklı tipte kullanımlarda sorgulanmalıdır. Mutlaka ve mutlaka hastalar tarafından sıkça atlanan pasif içicilik durumu tespit edilmeye çalışılmalıdır. Alkol tüketiminde miktar ve sıklığın yanında, kullanılan içeceğin tipi, kullanım süresi ve başka alışkanlıkların tespiti önemlidir. Örneğin sigara kullanımı ve alkol tüketimi ayrı ayrı larenks karsinomu için risk faktörü iken birlikte kullanımı sinerjik etki göstererek risk artışına yol açmaktadır. Madde bağımlılığı, kullanılan maddenin adı ve kullanım şekli ayrı ayrı önemlidir. Örneğin intravenöz olarak kullanılan maddeler derin boyun enfeksiyonu riskini artırırken, nazal yol ile alınan maddeler nasal septal perforasyon riskini artırır.

Cinsel yolla bulaşan hastalıklar ve bu hastalıklara ait etken patojenler oral kavite ve orofarenks kanserleri başta olmak üzere baş boyun kanserlerinin etyolojisinde ve seçilecek tedavi yöntemlerinin tespitinde çok önemlidir. HPV başta olmak üzere bu etkenler güncel KBB araştırmalarının konusudur. Bu hastalıkların ve etkenlerin tespiti aynı zamanda cerrahi ekibin güvenliğinin sağlanması açısından çok önemlidir.

Mesleki maruziyetin etyolojide yer aldığı hastalıklara meslek hastalığı adı verilir. Bu faktörlerin tespiti hastalık tespit ve yönetiminde önemli olduğu kadar medikolegal açıdan da önemlidir. Örneğin yükses ses maruziyeti işitme kaybı nedeni olabilir ve bu durum işçi ve iş veren arasında tazminat sebebidir. Potansiyel kanserojenler içeren alanlarda çalışan kişilerde bu faktörlerin tespiti hem etyolojide, hem tanıda, hem de hastalığın tedavisinde önemlidir.

Kulak burun boğaz hastalıklarında hastanın maruz kaldığı faktörlerden biri de genetik yüküdür. Aile anamnezi olarak adlandırılan bu durum kalıtsal hastalıkların tespitinde ve prognoz tayininde önem taşır. İşitme kaybı başta olmak üzere konjenital hastalıklar durumunda bu anamnez kliniğin temelidir.<sup>1-3</sup>

## Fizik Muayene

Tüm klinik branşlarda olduğu gibi KBB hastalıklarının tanısında anamnez ilk basamak, fizik muayene ikinci basamaktır. Bu iki basamağın atlanmaması ve optimal şekilde uygulanması pahalı laboratuvar ve görüntüleme yöntemlerine ihtiyacı ortadan kaldıracaktır.

Hasta muayenesinde ilk basamak hasta ile doğru ilişki kurulması ve hasta güveninin kazanılmasıdır. Hekim baş boyun muayenesi sırasında hastanın kendisini rahat hissetmesini sağlayan eksiksiz ve kapsamlı bir değerlendirme sağlayan ve kolay uygulanabilen bir yaklaşım geliştirmelidir. Çoğu alet eşliğinde yapılan KBB muayenelerinde bu etkenler optimal düzeyde sağlanamaz ise hasta rahatsız olur ve hekime güvenini kaybeder. Bu durum ise hekimi tanıdan hastayı tedaviden uzaklaştırır. Muayene öncesi hekim kendisini tanıtmalıdır. Her muayeneden önce ve sonra eller yıkanmalıdır. Gerekli ise koruyucu ekipmanlar kullanılabilir.

Muayeneye inspeksiyon ile başlanır. Cilt rengi yol gösterici olabilir. Örneğin inflamasyon sürecinde ciltte hiperemi gözlenir. Enfektif ve alerjik hastalıklarda ciltte döküntüler, dökülmeler gözlenebilir. Palpasyon ile boyun başta olmak üzere tüm KBB alanları değerlendirilebilir. Palpasyon ile nazal deviasyonlar tespit edilebilir. Nazal travma vakalarında deplasyon ve krepitasyon tespiti ile fraktür tanısı konulabilir. Boyun bölgesinde krepitasyon varlığı solunum yolu bütünlüğü bozulmasına veya bir enfeksiyonu akla getirir. Mastoid tipte ve aurikula tragusunda hassasiyet enfektif süreçlerde gözlenebilir. Oskültasyon ise objektif tinnitus varlığında etyolojik araştırmada kullanılabilir veya stridor varlığında obstrüksiyon seviyesinin tahmininde kullanılabilir.

Kulak burun boğaz hastalıkları ile muayeneler sırasında yüksek maliyetli kullanımı uzmanlık gerektiren aletler kullanılabilirdiği gibi basit, ucuz ve kullanımı kolay aletlerde kullanılır. Bu aletlerin kullanımı hastanın bulunduğu alana, hastanın şikayetine ve hastalığın tipine göre değişiklik gösterebilir (Şekil 1).

Acilde KBB hastalıkları açısından ışık kaynağı, burun spekulumu, dil basacağı ve otoskop gibi basit ve kullanımı kolay aletler genellikle yeterlidir. Enfeksiyöz hastalıklar bu aletler ile tanımlanabilir, epitaksis ve yabancı cisim gibi durumlara bu aletler ile müdahale edilebilir. Diapozon testleri ile işitme kaybı varlığı ve işitme kayıplarının tipi tespit edilebilir.

Kulak burun boğaz hastalıkları polikliniğinde ise muayenenin temel teknolojik olması ile birlikte kolay ulaşılabilir olan endoskop sistemleridir. Farklı açı ve kalınlıkta teleskop uçları kullanarak dış kulak yolu, timpan zar, nazal kavite, nazofarenks, oral kavite, orofarenks, larenks ve özefagus girişi değerlendirilebilir.

Kulak burun boğaz hastalıklarına ait anamnez ve fizik muayeneler ilerleyen bölümlerde kendi konu başlıkları altında anlatılacaktır. Bununla birlikte KBB hastalıklarında hangi basamakta olursa olsun bir hekimin bilmekle yükümlü olduğu bazı durumlar vardır:

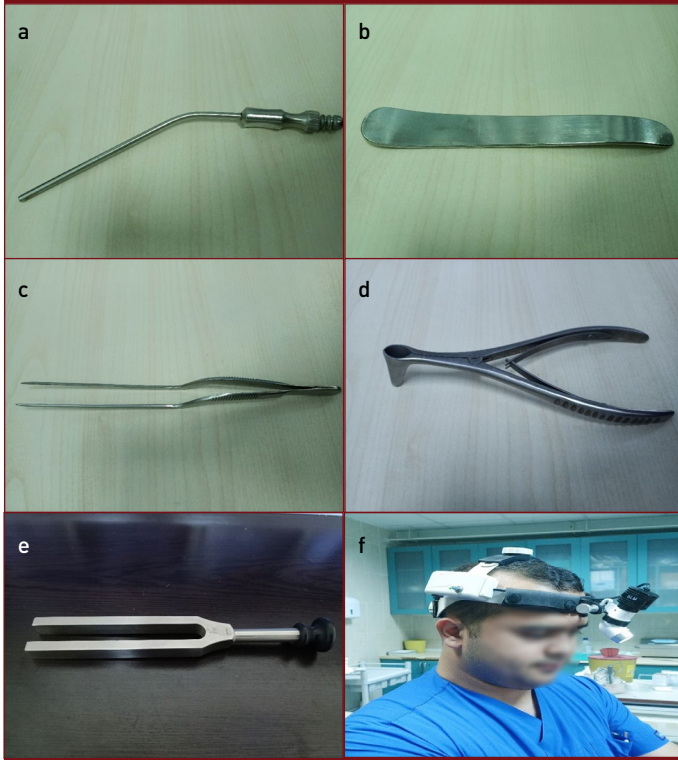
Tek taraflı olan bazen tinnitus ve vertigonun eşlik edebildiği ani başlangıçlı işitme kaybı şikayeti durumunda ani işitme kaybı tanısı akılda bulundurulmalı ve hasta en kısa sürede tedaviye ulaşması amacıyla KBB hekimine yönlendirilmelidir.

Tek taraflı işitme kaybı ve boyunda şişlik şikâyeti varlığı ile başvuran erişkin hastada muayenede seröz otitis mediada tespit ediliyor ise nazofarenks karsinomu akılda bulundurulmalıdır.

Tek taraflı burun tıkanıklığı ve burun akıntısı ile başvuran çocuk hastada burunda yabancı cisim düşünülmesi gerekirken, tek taraflı kanlı burun akıntısı ve burun tıkanıklığı olan erişkin hastalarda paranasal sinus tümörleri akılda bulundurulmalıdır.<sup>2-5</sup>

Üç haftadan uzun süren ses kısıklığı şikâyeti olan hastalar larenks karsinomu olabileceği için KBB hekimine yönlendirilmelidir.

**Şekil 1.** Kulak Burun Boğaz Hastalıkları Pratiğinde Sık Kullanılan Aletler<sup>a</sup>



<sup>a</sup>a. Metal aspiratör, b. Dil Basacağı (Abeslang), c. Süngü penset, d. Nazal spekulum, e. Diapozon, f. Kafa lambası

**Hakem Değerlendirmesi:** Dış bağımsız.

**Çıkar Çatışması:** Yazarlar çıkar çatışması bildirmemişlerdir.

**Peer-review:** Externally peer-reviewed.

**Declaration of Interests:** The authors declare that there are no competing interests.

**Resimler İUC-Cerrahpaşa Arşivine aittir**

## Kaynaklar

1. Paul W. Flint, Bruce H. Haughey, Valerie J. Lund, K. Thomas Robbins, J. Regan Thomas, Marci M. Lesperance, Howard W. Francis Cummings Otolaryngology Head and Neck Surgery 7<sup>th</sup> edition Elsevier 2020.
2. Anil K. Lalwani, MD Current Diagnosis & Treatment Otolaryngology Head and Neck surgery 4<sup>th</sup> edition Mcgraw Hill Lange 2020.
3. Prof. Dr. Can KOÇ Kulak Burun Boğaz Hastalıkları ve Baş-Boyun Cerrahisi Prof.Dr.Can KOÇ Güneş Tıp Kitapevleri 2019 .
4. Hu A. Reflections: Starting an Otolaryngology Medical Student Interest Group. Otolaryngol Head Neck Surg. 2020;162(2):155-156.
5. Waguespack RW, Simon LM. Coding for Otolaryngology Office Procedures. Otolaryngol Clin North Am. 2019;52(3):403-423.

# **BÖLÜM 2**

## **BURUN VE PARANAZAL SİNÜSLERİN ANATOMİ VE FİZYOLOJİSİ**

Ender İNCİ

Fatih ÖKTEM

Gamze ÇİFTÇİ

# Burun ve Paranasal Sinüslerin Anatomi ve Fizyolojisi

## *Anatomy and Physiology of the Nose and The Paranasal Sinuses*

### BÖLÜM HAKKINDA

Burun solunan havayı ısıtır, nemlendirir ve hava akciğere ulaşmadan önce havadaki küçük partikülleri filtreler. Burun boşluğu ayrıca paranasal sinüslerin salgıları için drenaj sağlar ve koku almak için koku taşıyan partikülleri kolumnar epitele hapseder. Bu bölümde burun ve paranasal sinüslerin anatomi ve fizyolojisinden bahsedilecektir.

**Anahtar kelimeler:** Burun, paranasal sinüs, solunum

### ABOUT the CHAPTER

The nose warms and moistens the inhaled air and filters small particles from the air before it reaches the lungs. The nasal cavity also provides drainage for secretions from the paranasal sinuses and traps odor-bearing particles in the columnar epithelium for smell. This section will discuss the anatomy and physiology of the nose and paranasal sinuses.

**Keywords:** Nose, paranasal sinus, respiratory

## Giriş

Burun üst solunum yolunun başlangıcı olmakla birlikte yüzün tam ortasında yer alması nedeniyle estetik olarak yüzde en dikkat çekici yapılardan birisidir. Burun anteriorda narester ile yüze, posteriorda koana ile nazofarenkse açılmaktadır (Şekil 1). Nazal septum ile sağ ve sol olarak iki nazal kaviteye ayrılmaktadır. Burun solunan havayı ısıtır, nemlendirir ve hava akciğere ulaşmadan önce havadaki küçük partikülleri filtreler. Burun boşluğu, akciğerin hava yollarını kaplayan kolumnar epitel ile kaplıdır. Bu epitel, müsinoz bir madde salgılar ve mukoza yüzeyinde sıkışan küçük partiküllerin mukosilyer aktivite ile temizlenmesine yardımcı olur.<sup>1,2,3</sup>

Burun boşluğu ayrıca paranasal sinüslerin salgıları için drenaj sağlar ve koku almak için koku taşıyan partikülleri kolumnar epitele hapseder. Burun boşluğu frontal, maksiller, etmoid ve sfenoid sinüsleri içeren paranasal sinüsler adı verilen hava içeren mukoza ile kaplı boşluklarla çevrilidir (Şekil1). Sinüsler doğrudan burun boşluğu ile iletişim kurar ve salgıları ostiumlar yoluyla nazal kaviteye drene olur. Sinüslerin duvarları müsinoz madde salgılar.<sup>2,3,4</sup>

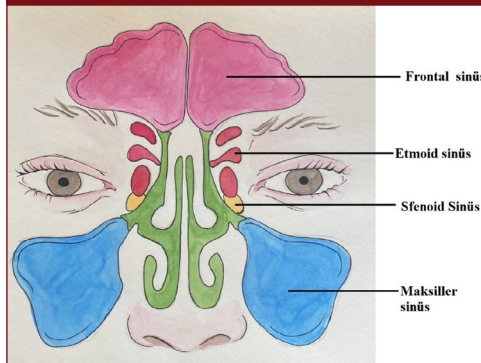
## Burun Anatomisi

Burun anatomisi ırktan ırka ve insandan insana çeşitli farklılıklar gösterir.<sup>4</sup>

### Burun Eksternal Anatomisi


Burun eksternal kısmı, kranialde kemik ve kaudalde kıkırdak yapılardan oluşur. Kranial kısmı oluşturan kemik yapılar, maksillar kemiğin frontal çıkıntısı ve nazal kemikler. Kaudal kısmı

**Şekil 1.** Naresler ve paranasal sinüslerin anatomik yerleşimi<sup>a</sup>



<sup>a</sup>Çizim Sude İnci'ye aittir.



Ender İnci   
Fatih Öktem   
Gamze Çiftçi 

Istanbul Üniversitesi-Cerrahpaşa,  
Cerrahpaşa Tıp Fakültesi, Cerrahi Tıp  
Bilimleri Bölümü, Kulak Burun Boğaz  
Hastalıkları Ana Bilim Dalı, İstanbul, Türkiye  
E-posta: ender.inci@iuc.edu.tr  
fatihkbb@gmail.com  
gamzecziftci00@gmail.com

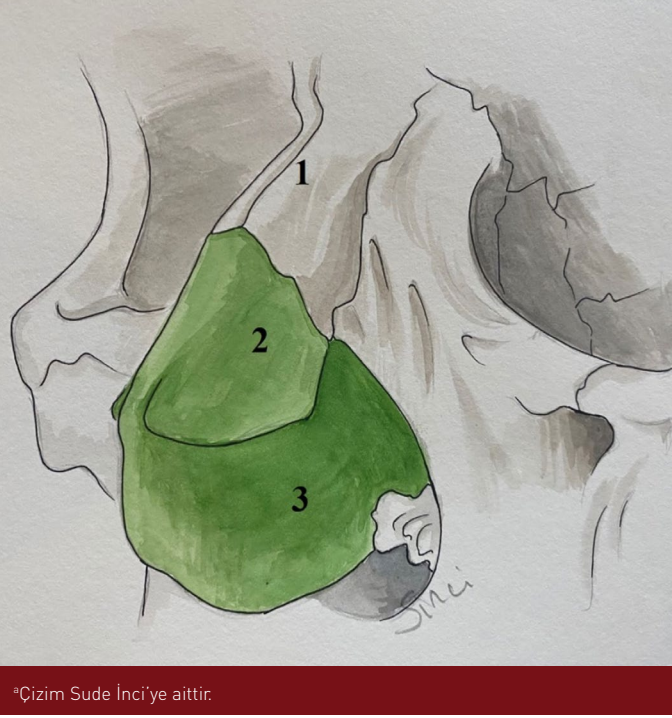
**Bu bölümü alıntıla / Cite this chapter as:**  
İnci E, Öktem F, Çiftçi G. Burun ve paranasal sinüslerin anatomi ve fizyolojisi. Papula İ, ed. *Kulak Burun Boğaz Hastalıkları Ders Kitabı* / içinde. İstanbul: İÜC Yayınevi; 2024: 5-11. Cilt I.



CC BY 4.0: Telif hakkı yazarlardadır. Bu kitabın içeriği Creative Commons Atıf 4.0 Uluslararası lisans altında lisanslanmıştır.

oluşturan kıkırdak yapılar ise üst lateral kıkırdaklar ve alt lateral kıkırdaklardır (alar kartilajlar) (Şekil2).<sup>1,2,4</sup>

**Şekil 2.** Burnun Anatomisi: 1.Nazal kemik, 2. Üst lateral kıkırdak, 3.Septum<sup>a</sup>



<sup>a</sup>Çizim Sude İnci'ye aittir.

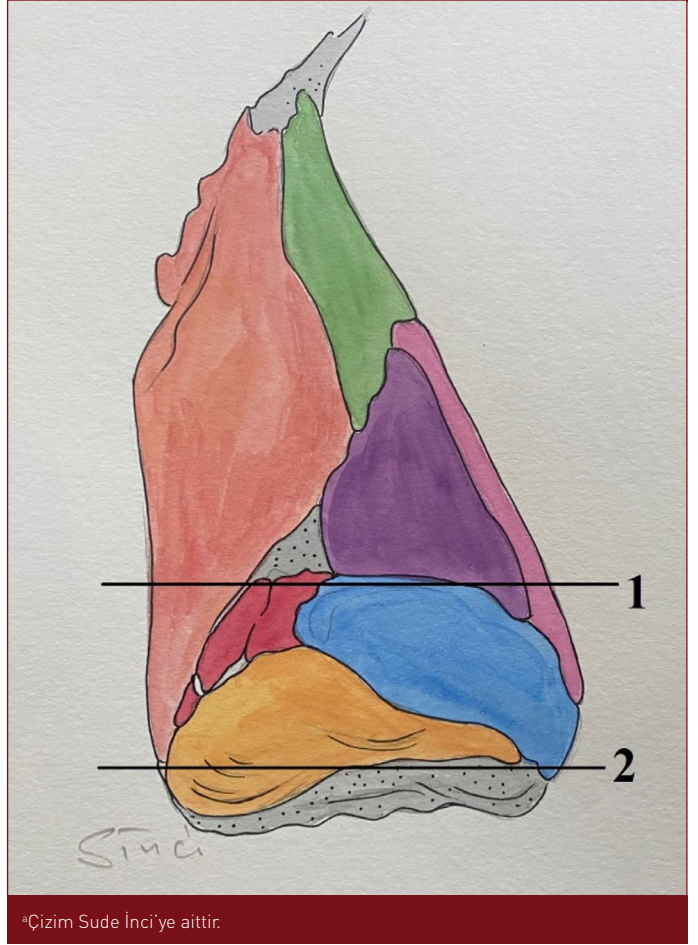
Üst lateral kıkırdaklar kranialde fibröz bantlarla nazal kemiğe, kaudalde alt lateral kıkırdaklara, medialde ise burun boşluğunu ikiye ayıran nazal septumun üst kenarına bağlanırlar. Alt lateral kıkırdaklar burnun alt 1/3'lük kısmını oluşturur ve medial ve lateral kruruları ile burun ucunu şekillendirir. Üst ve alt lateral kıkırdaklar vestibul hizasında kasıldıklarında hava akımını sınırlandıran ve düzenleyen internal ve eksternal nazal valv yapılarını oluştururlar. Internal nazal valv (İNV) üst lateral kartilaj, septum, alt konka ve burun tabanı tarafından oluşturulur. İNV burun boşluğunun en dar yeri ve hava akımına karşı direncin en fazla olduğu alandır, nazal hava direncinin yaklaşık %50'sini oluşturur. Eksternal nazal valv ise nazal hava yolunun girişinde bulunur; alt lateral kıkırdağın hareketli duvarı, cilt ve kıkırdak destekleri tarafından oluşturulur (Şekil 3).<sup>1,2,4</sup>

### Burnun İnternal Anatomisi

Burun anteriorda nostrillerden başlayıp posteriorda nazofarenkse bağlantısını sağlayan koanalara kadar uzanan tüp şeklinde bir oluşumdur. Septum ile sağ ve sol olmak üzere iki nazal kaviteye ayrılır. Nazal vestibül en önde nazal kavitenin girişinde bulunan alt lateral kıkırdak ile nostriller arasında yer alan kısımdır. Bu bölge cilt ile örtülü olup sekretuar glandlar ve kıllar bulunur.<sup>1,2,5</sup>

Burnu sağ ve sol iki nazal kaviteye ayıran septum membranöz, kıkırdak ve kemik yapıdan oluşur. Membranöz septum nazal septumun en kaudali olup kıkırdak ve kemik yapı içermez. Kuadrangular kıkırdak önde membranöz septumla arkada kemik septumla bağlantılı olup septal kıkırdak yapısını oluşturur. Su-

**Şekil 3.** Nazal valv 1) İnternal nazal valv, 2) Eksternal nazal valv<sup>a</sup>



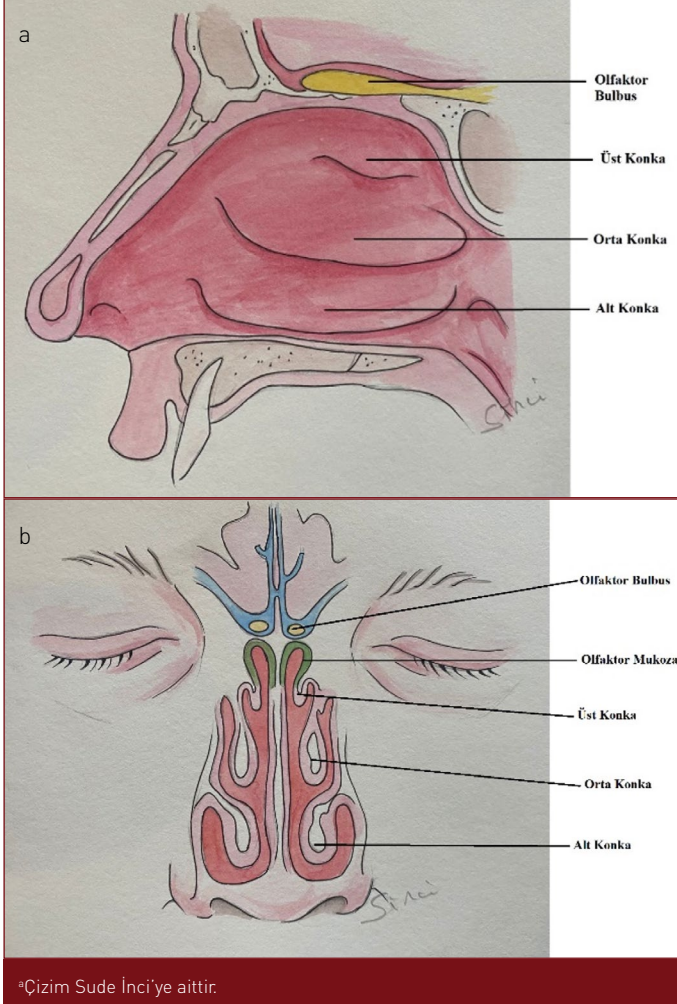
<sup>a</sup>Çizim Sude İnci'ye aittir.

periorda üst lateral kartilaj ve nazal kemik ile inferiorda burun tabanı ile sıkı bağ dokusu ile bağlantılıdır. Kemik septumu posterosuperiorda etmoid kemiğin lamina perpendikuler parçası, posteroinferiorda vomer oluşturur. Nazal kavitenin tabanının ön 2/3'ünü maksiller kemiğin palatin çıkıntısı, arka 1/3'ünü palatin kemiğin horizontal çıkıntısı oluşturur. Nazal kavitenin tavanını ise önden arkaya doğru nazal kemik, frontal kemik, etmoid ve sfenoid kemik oluşturur. Nazal kavitenin tavanında bulunan etmoid kemiğin kribriform laminası üzerinde olfaktör epitel vardır. Nazal kavitenin lateral duvarlarını konkalar oluşturur. Sağ ve sol üçer konka bulunur. Bunlar üst, orta ve alt konkalardır. İnsanların %50'sinde ise üst konkanın da üzerinde konka suprema bulunur. Alt konka en geniş konkadır ve diğer konkalardan farklı olarak etmoid kemiğe ait bir kemik yapı olmayıp bağımsız bir kemik yapı olarak palatin kemik, etmoid kemik, maksillar kemik ve kıkırdaklarla eklemleşir. Orta konka ve üst konka etmoid kemiğe ait kemik çıkıntılardır. Üst konka en küçük olan konkadır ve standart endoskopik muayenede üst konkayı görebilmek oldukça zordur (Şekil 4).<sup>1,3,5</sup>

Konkaların aralarında oluşan boşluklara mea denir. Nazal kavitenin lateral duvarında her bir konkanın inferolateralinde kalan mea o konkanın adıyla anılan meadır ve alt, orta ve üst olmak üzere 3 adet mea(meatus inferior, medius, inferior) bulunur. Paranasal sinüsler ostiumları ile mealara açılarak drenajlarını ve ventilasyonu sağlarlar. Alt mea alt konkaya



Şekil 4. a, b. Nazal konkalar ve Burun Lateral Duvarı a) Letarelden görünüm, b) Önden görünüm<sup>a</sup>



uyacak şekilde en geniş olan meadır ve nazolakrimal duktus bu meaya açılır. Orta meaya paranasal sinüslerinin çoğunun açıldığı meatustur bu nedenle oldukça önem taşır. Orta meaya frontal sinüs, maksiller sinüs ve etmoid sinüsün anterior grupları açılır. Üst meaya ise arka etmoid gruplar ve sfenoid sinüs açılır.<sup>1,2,5</sup>

## Burnun Kanlanması

### Burnun Arterial Kanlanması

Burun karotis arterin internal ve eksternal dalları tarafından kanlanmaktadır. Burnun arterial kanlanması tablo 1'de özetlenmiştir.<sup>1</sup>

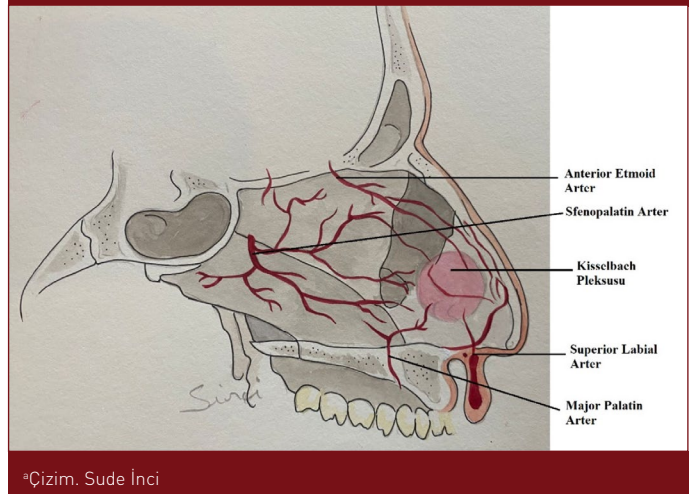
Tablo 1. Burnun Arterial Kanlanması

Eksternal karotis arterin dalları	İnternal karotis arterin dalları
1. İnternal maksiller arter	1. Oftalmik arter
- Major palatin arter	-Anterior etmoid arter
- Sfenopalatin arter	-Posterior etmoid arter
2. Fasial arter	
-Superior labial arter	

Alar bölge fasial arterin dalları tarafından beslenir. Burnun sırtının beslenmesi ise oftalmik arter ve maksiller arter tarafından sağlanır. Burnun arterial kanlanmasının büyük bölümü sfenopalatin arter tarafından sağlanır. Sfenopalatin arter internal maksiller arterin dalı olup nazal kaviteye orta konkanın hemen arkasındaki sfenopalatin forameninden giriş yapar. Septumun posteroinferiorunun ve lateral nazal duvarın büyük çoğunluğu olan nazal konkalar ile orta meanın kanlanmasını sağlayan başlıca arterial yapı sfenopalatin arterdir. Septumun anteroinferiorunun kanlanmasını foramen insisiv kanaldan nazal kaviteye giriş yapan majör palatin arter sağlar. Septumun anterior kısmının kanlanmasına katkıda bulunan bir diğer arter de fasial arterin superior labial arter dalıdır. Oftalmik arterin dalları olan anterior ve posterior etmoid arterler de nazal kavitenin lateral duvarının superior kısmını kanlandırır. Anterior etmoid arterin septal dalı little bölgesinde bulunan kisselbach pleksusuna katılır.<sup>3,4,5</sup>

Little bölgesi septumun kanlanmasını sağlayan arterial yapıların anastomoz yaptığı septumun anteriorunda bulunan alandır. Bu bölgedeki arterial anastomozun oluşturduğu pleksusa "kisselbach pleksusu" adı verilir. Sfenopalatin arter, anterior etmoid arter, majör palatin arter ve superior labial arter bu pleksusu oluşturur (Şekil 5). Burnun kanamalarının çoğu anteriordan kisselbach pleksusundan kaynaklanır. Posterior burun kanamalarının en sık sebebi ise sfenopalatin arter kanamalarıdır. Sfenopalatin arterin nazal septal dalı ile asendan faringeal arter septumun posteroinferiorunda woodruff pleksusunu oluşturur.<sup>1,5,6</sup>

Şekil 5. Kisselbach pleksusu<sup>a</sup>



### Burnun Venöz Drenajı

Burnun venöz drenajı oftalmik venler, fasial ven ve pterigoid pleksus aracılığıyla olur. Oftalmik venlerin venöz drenajı kavernöz sinüse olur. Kavernöz sinüs aracılığıyla intrakranial sistemle ilişki sonucunda bu bölgenin enfeksiyonlarında kavernöz sinüs trombozu ve menenjit gibi önemli komplikasyonlar görülebilir. Bu nedenle burun bölgesinin venöz ağ kompleksinin burun çevresinde oluşturduğu drenaj bölgesine tehlikeli üçgen denilmektedir. Bu nedenler burun ve burun cildi üzerinde oluşan lezyonlarda dikkatli olunmalıdır.<sup>3,4,5</sup>

## Burnun Lenfatik Drenajı

Burnun eksternal yapıları, septumun anterioru ve nazal kavitenin anterioru submental ve suabmandibular lenf bezlerine drene olur. Septumun posterioru ve nazal kavitenin posterioru nazofarenks ile birlikte retrofarengeal ve üst derin juguler lenf nodlarına drene olur.<sup>3,4,5</sup>

## Burnun Sinirsel İnnervasyonu

Nazal kavite ve paranazal sinüslerin duysal ve otonomik (sekretuar ve vazomotor) innervasyonu bulunmaktadır.

Burnun duysal innervasyonu trigeminal sinirin oftalmik ve maksillar dalları ile olur. Oftalmik sinir ayrıca özel duyu olan koku duyusunun algılanmasını sağlayan olfaktör bölgenin innervasyonunu yapar.

Otonomik innervasyonda sempatik lifler torakal 1. ve 2. vertebra seviyesindeki spinal korddan kaynaklanır ve vazokonstriksiyon yapar. Parasempatik lifler ponstaki superior salivator nükleustan başlar, sekresyon ve vazodilatasyon yapar.<sup>3,4,5</sup>

## Burnun Fizyolojik Fonksiyonları

Burun esas olarak bir solunum organıdır ve fizyolojik olarak yapılan solunum burun solunumudur. Ağız yoluyla yapılan solunum fizyolojik olmayan durumlarda ve artmış solunum ihtiyacını karşılamak için kullanılan solunumdur. Uzun süreli ağız solunumu alveolar ventilasyon için daha fazla enerji harcanmasına neden olur. İstirahat halinde inspirasyonda burunda laminar hava akımı görülürken ekspirasyonda ise hava akımı türbülant karakterdedir. Egzersiz sırasında hava akımının türbülansı artar. Türbülant hava akımı ile hava akım hızı artar ve havanın nazal mukoza ile teması artırılıp solunum ve koku almaya katkı sağlanır. Ana hava akımı orta konka ön ucundan geçip orta meaya yönlendirilir. Burnun fizyolojik fonksiyonları tablo 2' de özetlenmiştir. Burnun fizyolojik işlevlerini anlamak için öncelikle burnun epitelinin fizyolojisi anlamak gerekir.<sup>3,5,6</sup>

**Tablo 2.** Burnun Fizyolojik Fonksiyonları

### 1. Filtrasyon fonksiyonları

-Isıtma

-Nemlendirme

-Temizleme

### 2. Hava yolu

### 3. Koku fonksiyonu

### 4. Rezonasyon

### 5. Orta kulağın ventilasyonu

### 6. Paranazal sinüslerin boşalması

### 7. Refleksler

-Hapşırık refleksi

-Isı regülasyonu refleksi

-Nazopulmoner refleksi

-Nazal siklus

### 8. Tat alma ile beraber olan etki

### 9. Bakterisit ve bakteriostatik etki

## Burun Epitelinin Fizyolojisi

### a. Nazal Mukoza

Nazal kaviteyi ve septum mukozasını örten epitel psödostratifiye silialı kolumnar epitel ile kaplıdır. Vestibül çok katlı yassı epitel, olfaktör bölge ise psödostratifiye nonsiliar kolumnar epitel ile kaplıdır ve olfaktör bölgede bipolar olfaktör nöronlar ile bowman glandları bulunur. Solunum epitel silialı ve siliasız psödostratifiye kolumnar hücreler, pluripotent kök hücre ve goblet hücrelerinden oluşur. Her silia hücresi 300-400 mikrovilli içerir. Bunlar parmak şeklinde sitoplazmik uzantılar olup mukoza üzerinde siliaların gidip gelme hareketine neden olur. Bu harekete mitokondrial hareket (darbe hareketi) adı verilir ve muköz örtünün motor hareketini sağlar. Muköz örtünün hareketi üst solunum yollarında graviter etki ile koanalara doğrudur. Bu nedenle burunda siliaların ve buna bağlı muköz örtünün hareketi nazofarenkse doğrudur.<sup>3,4,5</sup>

### b. Muköz Glandlar:

Lamina propria içinde bulunan muköz glandlar ince, yapışkan, şeffaf ve kaygan mukus salgılar. Bu salgının %95'i su, %2'si tuz ve %3'ü müssinden oluşur. Müsin burun salgısının viskozitesini sağlar. Ayrıca burun salgısında bulunan lizozim bakteriyolitik etki sağlar. Nazal muköz glandlar günlük ortalama 800-1000 ml sekresyon salgılar.<sup>3,4,5</sup>

### c. Nazal Siklus:

Nazal siklus fizyolojik olarak nazal hava yolu direncinin siklik bir şekilde değişmesidir. Nazal siklusun süresi 2-6 saat arasında değişmektedir ve sağlıklı kişilerin %70-80'inde nazal siklus bulunmaktadır. Bu sürede nazal kavitenin bir tarafında parasempatik sistem uyarısı ile konjesyon diğer tarafında sempatik sistem uyarısı ile dekonjesyon meydana gelir. Burnun total hava yolu direnci değişmediğinden nazal anatomik bozukluğu olmayan insanlarda nazal siklus hissedilmezken, septum deviasyonu gibi anatomik bozukluk varlığında konjesyon deviyeye olan tarafta olduğunda siklik burun tıkanıklığı hissedilir. Birçok fizyolojik ve patolojik durum nazal kan akımını değiştirerek hava yolu direncini etkileyebilir. Hiperkapni, hipoksi, rinosinüzit, alerjik rinit, hormonlar, gebelik, korku ve seksüel aktivasyon bunlara örnek olarak verilebilir. Nazal hava yolunun objektif değerlendirilmesinde başlıca kullanılan teknikler akustik rinometre ve nazal rinomonometredir.<sup>1,4,5</sup>

## Filtrasyon Fonksiyonları: Isıtma, Nemlendirme, Temizleme

Burun solunum sırasında havayı 31-37°'ye getirebilir. Bu ısıtma, ısının konveksiyon yoluyla nazal konkalardan solunan havaya iletilmesi ile olur. Solunan hava vestibulden koanaya doğru anterioran posteriora doğru ilerlerken, konkaların kanlanması sağlayan sfenopalatin arter posterioran anteriora doğru konkaları beslediğinden hava akımı ile kan akımının ters yönde olması neden olur. Böylelikle ısı transferinin daha etkin bir şekilde yapılmasını sağlar. Solunan havanın nemlendirilmesi seröz bezlerin ürettiği sekresyonlar, nazolakrimal kanaldan burna gelen sekresyonlar ve ekspirasyon havasındaki su buharı ile sağlanır.<sup>1,4,5</sup>

Solunan havanın temizlenmesi iki yolla sağlanır. Bunlardan birincisi nazal vestibulde bulunan kıllar ve nazal valf ile büyük partiküllerin tutularak burun içine girmesi engellenir, partikül çapı 3mm'den büyük olan partiküller bu sayede tutulur. İkinci yol ise

partiküllerin burundaki mukus tabakasına yapışması ile sağlanır. Çapı 0,5-3mm arasında olan partiküller burun mukozası tarafından tutulur ve siliar aktivite ile nazofarenkse doğru iletilir. Çapı 0,5mm'den küçük partiküller ise alt solunum yoluna geçebilir.<sup>3,4,5</sup>

Nazal mukozadaki partiküllerin siliar mitokondrial hareket ile nazofarenkse iletilmesine mukosilier klirens adı verilmektedir. Nazal mukosilier klirens sakkarin testi ile ölçülür. Nazal kavitenin anterioruna sakkarin yerleştirilir ve hastanın sakkarin tadını alması için geçen süre hesaplanır. Sağlıklı insanlarda sakkarin testiyle ölçülen mukosilier klirens süresi 11-12 dakika kadardır. Nazal mukozada seröz bezler ve mukus salgılayan goblet hücreleri bulunur. Nazal mukus içerisinde immunglobulinler, antikortlar ve lökosit bulunur. Immunglobulinlerden başlıca IgA enfeksiyonlara karşı ilk mücadelede immünolojik görev üstlenir.<sup>2,5,6</sup>

### Nazal Refleksler

Trigeminal sinirin maksiller dalı ile mezensefalondaki nukleuslara ve buradan da santral sinir sistemine uyarının taşınması ile oluşan nasosistemik refleksler nasopulmoner ve nasokardiyak olmak üzere iki ayrı refleks olarak görülür. Vagus ile end organlara aferent uyarın gider. Bu refleksler ile burundan sürekli hava akımını sağlarken, rezistans artımı ile kalp ve akciğerler fonksiyonlarını maksimumda tutmayı sağlar.<sup>3,4,6</sup>

### Rezonasyon

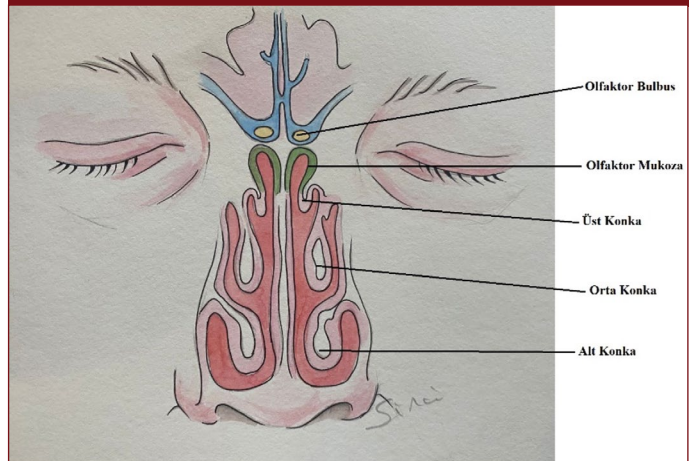
Burun konuşma sırasında rezonatör rol oynar. Bu durum bozulduğunda hipernazal ya da hiponazal konuşma olur.<sup>5</sup>

### Koku Fonksiyonu

Koku duyusu burun için özelleşmiş bir duydur. Koku bölgesi burunda solunum bölgesine göre oldukça küçük bir kısmı kaplar (Şekil 6). Kokuyu alan olfaktör nöroepitel burun çatısında üst konkanın üzerinde yaklaşık 2cm<sup>2</sup>lik alanı kapsar. Olfaktör nöroepitelde dört tip hücre bulunur: olfaktör nöronlar, mikrovillar hücreler, destek hücreleri ve bazal hücreler. Olfaktör nöronlar bipolar hücrelerdir, düzenli olarak 3-7 haftada bir yenilenir. Bu özelliği ile olfaktör nöroepitelyal hücreler santral sinir sistemi içinde yenilenebilen tek hücrelerdir. Bazal hücreler bazal membranla temas halinde olup destek hücreleri ve olfaktör nöronların yenilenmesini sağlar. Koku epiteli solunum epitelinden farklı olarak bowman hücrelerini içerir. Bowman hücreleri seröz tipte mukus üretir ve bu mukus sayesinde burna ulaşan koku moleküllerinin absorpsiyonları, çözünürlükleri ve kimyasal reaksiyonları gerçekleştirilir.<sup>3,5,6</sup>

Bipolar olfaktör nöroepitel hücreleri regio olfaktoriada olfaktör siniri oluşturur. Olfaktör sinir burun çatısındaki etmoid kemiğin kribriform laminasından geçerek olfaktör bulbusta sinaps yapar. Bulbusta çıkan afferent lifler lateral olfaktör yol aracılığıyla primer olfaktör korteks olan temporal lobdaki prepiriform ve periamigdaloida sonlanır. Bu bölgenin uzantıları talamusa gider. Periamigdaloid korteks ve entorinal alanlar da primer olfaktör kortekse dahildir. Talamus ile bağlantılı yolların koku algısının bilinçli mekanizmasını oluşturduğuna inanılırken amigdal ve entorinal alanın limbik sisteme dahil olduğundan kokunun duygusal komponentini oluşturduğuna inanılmaktadır. Olfaktör sinirden

Şekil 6. Olfaktor bulbus ve olfaktor mukozası<sup>a</sup>



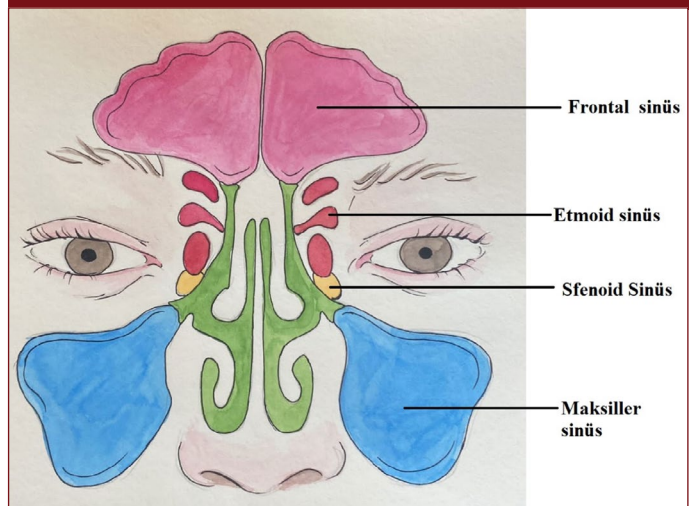
<sup>a</sup>Çizim. Sude İnci

başka koku ile ilgili başka yollar da bulunmaktadır. Jacobsan organı diğer adıyla vomeronazal organ bunlardan bir tanesidir. İnsanlarda rudimenter olarak bu yapının nazal septumda kemik ve kıkırdığın kesişme yerinde olduğu ve feromonları tanıdığı düşünülmektedir. Koku uyaran süresi uzadıkça, kokuya karşı duyarlılık azalır yani aynı kokuya uzun süre maruz kaldığında koku iletiminde azalma olarak algılanan kokunun şiddeti azalır. Bu santral sinir sistemi kaynaklı oluşan bir adaptasyondur. Tat duyusu da koku duyusu gibi kimyasal bir duydur ve hayat kalitesinde önemli rol oynar. Tat tomurcuklarından alınan tat duyusu afferent yollarla talamusa ulaşır. Bu nedenle koku bozuklukları ile tat bozuklukları birliktelik gösterebilir.<sup>3,4,6</sup>

### Paranasal Sinüslerin Anatomisi

Paranasal sinüsler yüz kemiklerinin içinde yerleşen ve buldukları kemik yapıların adı ile anılan bilateral dörder tane olup sekiz tane bulunan yapılardır. Bunlar: Frontal, maksiller, etmoid ve sfenoid sinüsler (Şekil 7). Sinus mukozası nazal kavite mukozası ile devamlılık gösterir ve psödostratifye kolumnar siliyer epitel ile

Şekil 7. Paranasal Sinüsler<sup>a</sup>



<sup>a</sup>Çizim. Sude İnci

örtülüdür. Sililer hareket yönü sinüslerin ostiumlarına doğrudur. Paranasal sinüsler lateral nazal duvarın divertikülleri şeklinde oluşmaya başlarlar, gelişimleri doğumdan sonra devam eder. Sadece etmoid sinüsler doğum sırasında iyi gelişmiştir. Erişkin boyutlarına ilk ulaşan sinüs sfenoid sinüştür.<sup>1,3</sup>

## Maksiller Sinüs (Highmore'un Antrumu)

Maksiller kemik içinde yer alan, paranasal sinüsler arasında en büyük olan sinüştür. İntrauterin 3. ayda lateral nazal duvarda tomurcuk şeklinde belirir. Doğumdan sonra yaklaşık 4. ayda direk grafide görünür hale gelir. Anterior duvarı maksiller kemik, posterior duvarı infratemporal fossa, medial duvarı nazal kavitenin lateral duvarı, tabanı maksiller kemiğin alveolar ve palatin çıkıntısı, tavanı orbitanın tabanı tarafından oluşturulan piramit şeklinde bir sinüştür. 1. ve 2. Molar dişlerin apikalleri sinüs tabanı ile yakın ilişkide olabilir. Populasyonun %2'sinde 1. ve 2. Molar dişlerin kökleri maksiller sinüs içindedir ve diş çekimi sonrası oroantral fistül ve maksiller sinüsit gelişme riski vardır. Maksiller sinüsün drenajını sağlayan gerçek ostiumunun yanında aksesuar ostium da görülebilir. Gerçek ostium sinüsün medial duvarın superiorunda lokalizedir ve orta meada etmoid infundibulumu drene olur. Aksesuar ostium ise alt konkanın yapışma yerinin superiorunda bulunur. Gerçek bir ostium olmayıp genelde burun ve sinüs mukozasından oluşan arada kemik yapı bulunmayan membranöz bir yapıdır.<sup>1,4,5</sup>

## Frontal Sinüs

Frontal kemik içerisinde, intersinuzoidal kemik bir septum ile sıklıkla asimetrik olarak ikiye bölünmüş olan sinüştür. Frontal sinüs doğumda görülmez, gelişimini doğumdan sonra tamamlar. Frontal sinüsün gelişimi 2 yaşında başlar ve erişkin boyutuna 18 yaşında ulaşılır. Anterior duvarı posterior duvarından yaklaşık iki kat daha kalındır. Alt sınırı orbita, etmoid sinüsler ve nazal kavite ile komşudur. Frontal beyin lobları frontal sinüsün arka üst kısmında bulunur. Bu yakın komşulukları nedeniyle frontal sinüzit komplikasyonu olarak menenjit, epidural apse, orbital apse ve orbital selülit görülebilir. Frontal sinüs ostiumu sinüsün alt duvarında ve medialde bulunur.<sup>2,4,5</sup>

## Etmoid Sinüsler

Etmoid sinüsler burnun merkezinde bulunan bilateral 5-10 etmoid hücreden oluşan karmaşık yapı sinüsler olup kafa tabanı ile komşuluğu açısından oldukça önemlidir. Lateral duvarını orbitanın medial duvarı oluşturur ve orbital içeriklerden ince bir kemik yapı olan lamina paprisea ile ayrılır. Lamina papriseada meydana gelen dehisans sonucu etmoid sinüsteki enfeksiyon orbitaya yayılım gösterebilir. Posterior sfenoid sinüs ile komşudur. İntrauterin 3. ayda gelişimi başlar. Doğum sırasında sinüzite neden olabilecek kadar büyüklükte olan iki sinüs maksiller sinüs ve etmoid sinüştür. 12 yaş civarında erişkin boyutuna ulaşır. Orta konkanın bazal lamellesi (ground lamella) tarafından anterior ve posterior etmoid hücreler olarak ikiye ayrılır. Anterior ve posterior etmoid hücreler drenaj ve mukosilier akım açısından farklılıklar gösterir. Anterior etmoid hücreler sayıca posterior etmoid hücrelerden fazla ve boyut olarak küçüktür. Anterior etmoid hücreler ostiumları aracılığıyla orta meadaya drene olurken, posterior etmoid hücreler superior meadaya drene olur.<sup>3,4,5</sup>

Ön etmoid hücrelerin en büyüğüne etmoid bulla adı verilir. Etmoid bulla ile uncinat proces arasında kalan yarım şeklindeki boşluğa hiatus semilunaris adı verilir. Hiatus semilunarisin lateralinde bulunan dip kısmına infundibulum denilir ve bu yapı orta meadadaki maksiller, frontal ve ön etmoid hücrelerin ostiumlarının açıldığı alanı oluşturur. Ön etmoid sinüsün en önde bulunan hücrelerine nazi hücreleri adı verilir. Ager nazi hücreleri lakrimal kemiğin pnömotizasyonu ile oluşur ve lakrimal kemiğe dehisans olduğunda nazi hücrelerine meydana gelen enfeksiyon dakriyosistit ve epiforaya neden olabilir. Ager nazi hücrelerinin frontal reses ile komşuluğu önemlidir. Ön etmoid sinüs hücrelerinden özel isimle alınan bir diğer hücre haller hücreleridir. Haller hücrelerine infraorbital hücreleri adı da verilir ve maksiller sinüs ostiumu ile yakın komşulukta olup maksiller sinüsün drenajını engelleyip tekrarlayan maksiller sinüzitin bir nedeni olabilir. Posterior etmoid hücreleri sayıca anterior etmoid hücrelerden daha az ama daha büyük yapıdır. Posterior ve laterale doğru sfenoid sinüs içine havalabilir. Bu hücrelere onodi hücreleri adı verilir. Onodi hücrelerinin lateralinde optik sinir ve internal karotis arterin kabarıklığı görülebilir. Bu yapıların hasarlanma riski nedeniyle endoskopik cerrahi sırasında dikkatli olunmalıdır.<sup>2,4,6</sup>

## Sfenoid Sinüsler

Sfenoid sinüs kemik bir septumla asimetrik olarak ikiye ayrılmış olarak bulunur. Doğumda küçük bir kavite olarak bulunur. Gelişimine 2 yaşında başlar ve direk grafide en son görülebilen sinüştür (Tablo 3). Sfenoid sinüs ostiumu sfenoetmoid resese açılarak üst meadaya drene olur.<sup>2,5</sup>

Çok sayıda damar ve sinir ile komşuluk gösterir. Beynin frontal lobları, optik kiazma, olfaktor traktus, kavernöz venöz ağ ve hipofiz bezi sfenoid sinüsün üzerinde bulunur. Alt duvarı nazofarenks tavanı ile komşudur. Sfenoid sinüsün lateralinde optik sinir ve internal karotis arter seyredir. Optik siniri örten kemik yapıda dehisans olduğu durumlarda sfenoid sinüs cerrahisi sırasında optik sinir hasarı olabilir. Sfenoid sinüs enfeksiyonunda sinüsün bu önemli anatomik komşulukları nedeniyle menenjit, kavernöz sinüs trombozu ve abduzens sinir paralizisi görülebilir.<sup>2,5,6</sup>

**Tablo 3.** Paranasal Sinüslerin Direkt Grafide Görülme Sıraları

“MESF”

Maksiller sinüs: Direkt grafide görülebilen ilk sinüs

Etmoid sinüs: Doğumda sinüziti görülebilen sinüs (maksiller sinüs ile birlikte)

Sfenoid sinüs: Direkt grafide en son görülebilen sinüs

Frontal sinüs: Doğumda bulunmayan sinüs

## Paranasal Sinüslerin Fizyolojisi

Paranasal sinus mukozası nazal kavite mukozası ile devamlılık gösterir ve psödostratifiye kolumnar siliyer epitel ile örtülüdür. Nazal kavite ve paranasal sinüsler birbirlerinin devamı olduğundan fonksiyonları birlikte gerçekleşir ve birbirini destekleyip güçlendirir.<sup>[4,5]</sup>

*Paranasal sinüslerin başlıca fonksiyonları:*

1. Kafatasının ağırlığını azaltmak,
2. Akciğerlere uygun basınçta ve hacimde solunum havası ulaşmasına katkıda bulunmak,

3. Solunum havasını nemlendirmek, ısıtmak ve filtre etmek,
4. Orbita ve beyni darbelere karşı enerji Emilimi ile korumak,
5. Yüz iskelet yapısının gelişimine katılmak,
6. Vokal rezonansa katkıda bulunmak<sup>5,6</sup>.

---

**Hakem Değerlendirmesi:** Dış bağımsız.

**Çıkar Çatışması:** Çıkar çatışması yoktur.

---

**Peer-review:** Externally peer-reviewed.

**Declaration of Interests:** The authors declare that there are no competing interests.

## Kaynaklar

1. Cumhuriyet M. *Netter İnsan Anatomi Atlası*. 7. Baskı. Türkiye: Güneş Tıp Kitapevleri; 2020
2. Rosen C, Gray S, Ha P, Limb C, Park S, Richter G. *Bailey's Head & Neck Surgery: Otolaryngology*. 6th Edition. Netherlands: Lippincott Williams & Wilkins; 2022.
3. Tessema B. Nasal Cavity Anatomy, *Physiology, and Anomalies on CT Scan*. Medscape. 2019.
4. Flint P, Haughey B, Lund V, et al. *Cummings Otolaryngology: Head and Neck Surgery*. 7th Edition. Netherlands: Elsevier; 2020.
5. Koç C. *Kulak Burun Boğaz Hastalıkları ve Baş-Boyun Cerrahisi*. 3. Baskı. Türkiye: Güneş Tıp Kitapevleri; 2019.
6. Chan Y, Goddard J. *KJ Lee's Essential Otolaryngology Head and Neck Surgery*. 12th Edition. New York, USA: Mc Graw Hill; 2019.

# **BÖLÜM 3**

## **NAZAL FONKSİYON BOZUKLUKLARI**

Ender İNCİ  
Fatih ÖKTEM  
Gamze ÇİFTÇİ

# Nazal Fonksiyon Bozuklukları

## Nasal Dysfunction

### BÖLÜM HAKKINDA

Nazal hava akımının bozulması ile burundan nefes almada güçlük görülür ayrıca nazal mukozada kuruma, kabuklanma, kanamaya yatkınlık oluşur ve koruyucu mukus tabakasının kaybolması ile enfeksiyonlara karşı direnç azalır. Bu bölümde nazal obstrüksiyon yapan nedenlerden en sık karşılaştığımız durumları ele alacağız.

**Anahtar kelimeler:** Nazal fonksiyon, nazal obstrüksiyon, septum deviasyonu

### ABOUT the CHAPTER

Disruption of nasal airflow leads to difficulty in nasal breathing, drying of the nasal mucosa, crusting, susceptibility to bleeding, and loss of the protective mucus layer reduces resistance to infections. In this section, we will discuss the most common causes of nasal obstruction.

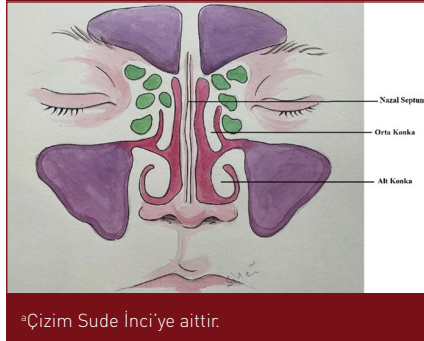
**Keywords:** Nasal function, nasal obstruction, septum deviation

## Giriş

Burun anteriorda naresler ile yüze, posteriorıda koana ile nazofarenkse açılmaktadır. Nazal septum ile sağ ve sol olarak iki nazal kaviteye ayrılmaktadır (Şekil 1)<sup>1</sup>.

Burun solunan havayı ısıtır, nemlendirir ve hava akciğere ulaşmadan önce havadaki küçük partikülleri filtreler. Burnun fonksiyonlarından ayrıntılı olarak önceki bölümde bahsetmiştik (bkz. Bölüm: Burun ve Paranasal Sinüslerin Anatomisi ve Fizyolojisi). Nazal kavitede obstrüksiyona neden olan durumlar hava akımını bozarak nazal fonksiyonların bozulmasına neden olabilir. Nazal hava akımının bozulması ile burundan nefes almada güçlük görülür ayrıca nazal mukozada kuruma, kabuklanma, kanamaya yatkınlık oluşur ve koruyucu mukus tabakasının kaybolması ile enfeksiyonlara karşı direnç azalır. Bu bölümde nazal obstrüksiyon yapan nedenlerden en sık karşılaştığımız durumları ele alacağız<sup>1,2</sup>.

**Şekil 1.** Nazal septum ile sağ ve sol olarak ikiye ayrılan nazal kavite<sup>a</sup>



## Nazal Obstrüksiyonun Başlıca Nedenleri

1. Septum deviasyonu,
2. Konka hipertrofisi,
3. Nazal valv kollapsı,
4. Konka bülloza,
5. Nazal polipozis,
6. Alerjik rinit ve vazomotor rinit,
7. Adenoid hipertrofisi,
8. Koanal atrezi,



CC BY 4.0: Telif hakkı yazarlardadır. Bu kitabın içeriği Creative Commons Atif 4.0 Uluslararası lisans altında lisanslanmıştır.



Ender İnci   
Fatih Öktem   
Gamze Çiftçi 

Istanbul Üniversitesi-Cerrahpaşa,  
Cerrahpaşa Tıp Fakültesi, Cerrahi Tıp  
Bilimleri Bölümü, Kulak Burun Boğaz  
Hastalıkları Ana Bilim Dalı, İstanbul, Türkiye  
E-posta: enderinci@iuc.edu.tr  
fatihkbb@gmail.com  
gamze.ciftci.00@gmail.com

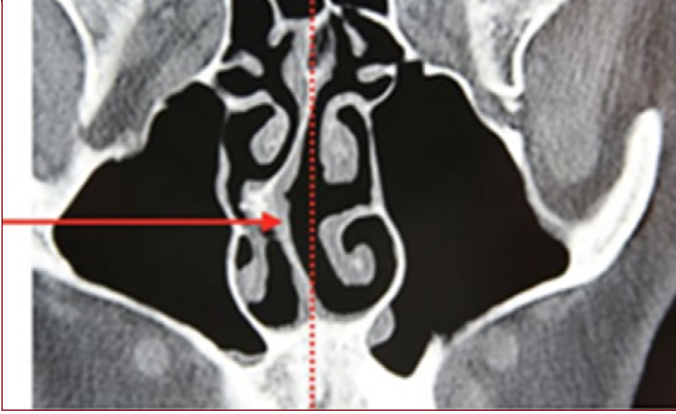
**Bu bölümü alıntıla / Cite this chapter as:**  
İnci E, Öktem F, Çiftçi G. Nazal fonksiyon bozuklukları. Papula İ, ed. *Kulak Burun Boğaz Hastalıkları Ders Kitabı* içinde. İstanbul: İÜC Yayınevi; 2024: 13-17. Cilt I.

9. Septal perforasyon,  
10. Neoplazm<sup>1,2</sup>.

## Septum Deviasyonu

Septum deviasyonu nazal obstrüksiyonun en sık sebebidir. İntrauterin dönemden itibaren burna alınan tüm travmalar septum deviasyonuna neden olabilir. Doğum sırasında dar pelvik çatı ve forcep kullanımının nazal septumda deviasyona neden olabileceği yapılan çalışmalarla gösterilmiştir. Septumun kıkırdak ya da kemik bölümünde veya her ikisinde birden eğrilik görülebilir (Şekil 2).<sup>1,2</sup>

**Şekil 2.** Bilgisayarlı tomografideki görüntüde kırmızı ok ile işaretlenmiş sağ nazal kaviteye deviyeye olan septum



Nazal septum deviasyonuna bağlı en sık şikâyet burundan nefes almakta güçlük çekilmesidir. Sıklıkla septumun deviyeye olduğu nazal kaviteden nefes almakta güçlük olurken, karşı nazal kavitede de kompensatuar olarak konka hipertrofisi olup nefes almakta güçlük görülebilir. Ayrıca horlama, nazal hava akımının bozulmasına bağlı nazal mukozada kuruma, kanama, kabuklanma, baş ağrısı, tekrarlayan sinüzit gibi şikayetler ilk başvuru sebebi olabilir. Hava akımının bozulması ile olfaktör bölgeye giden hava miktarı azalır ve buna bağlı hiposmi meydana gelebilir. Septum deviasyonunun derecesi ile koku alma problemlerinin sıklığı sıkça korelasyon gösterir.

Septum deviasyonunun tedavisi cerrahidir. Ancak deviasyonun şiddetine göre değil hastanın şikayetlerine göre cerrahiye karar verilir. Çok az deviasyonu olmasına rağmen hastanın şikayetleri çok fazla olabilmekte beraber, ileri septum deviasyonu olup hastanın şikayeti olmayabilir. Tedavideki amaç septumdaki anatomik eğriliği düzelterek nazal pasajın hava akımına izin verecek şekilde açılmasını sağlamaktır. Cerrahi teknikler olarak submukozal rezeksiyon, septoplasti, açık teknik septoplasti, endoskopik, lazer ile septoplasti gibi çeşitli teknikler kullanılmaktadır<sup>1,3</sup>.

## Alt Konka Hipertrofisi

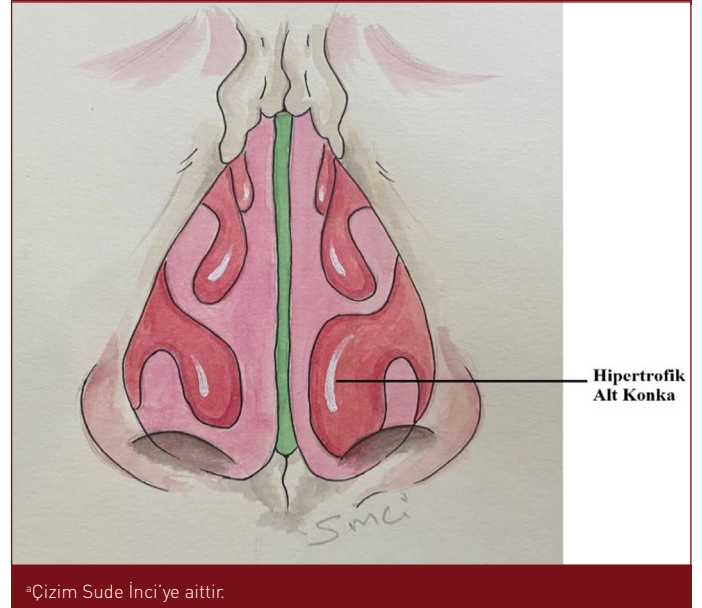
Konkalar burnun lateral duvarında bulunan yapılardır. Alt, orta ve üst konka olmak üzere üçer tane konka bulunur, bazı kişilerde konka suprema denilen konka da görüldüğünden dörder tane konka bulunabilir. Üst ve orta konka etmoid kemiğin bir parçası iken alt konka bağımsız bir kemiktir ve konka kemik dokunun üzeri nazal mukoza ile örtülüdür. Mukoza psödostratifide silyalı epitel ile örtülüdür. Konkalar nazal kavite lateral

duvarında sarkık olarak ve kıvrımlı görülen yapılardır. Bu yapıları sayesinde nazal kavitede mukozal yüzeyi arttırarak solunan havanın daha fazla temizlenmesi, ısıtılması, soğutulması ve koku alınmasını sağlar. Alt konka ve orta konka solunan hava akımının laminar akımdan türbülant akıma geçişinde aktif rol oynar.<sup>1,2</sup>

Alt konka hipertrofisi nazal hava akımına karşı direnç oluşturarak burun tıkanıklığı ve burundan rahat nefes alamama şikayetlerine yol açar (Şekil 3). Alerjik rinit, vazomotor rinit, rinitis medikamentoz ve septum deviasyonunda alt konka hipertrofisi görülebilir. Alerjik rinit, vazomotor rinit ve rinitis medikamentozda konkada inflamasyon görülür ve kronik inflamasyona bağlı glanduler yapılar hipertrofiye uğrar ve nazal mukozada kollajen birikimi olarak konkalarda hipertrofi meydana gelir. Septum deviasyonunda ise deviyeye olan kısmın karşı nazal kavitesinde konkada kompensatuar olarak konka hipertrofisi meydana gelir. Anterior rinoskopi ve endoskopik muayene ile konka hipertrofisi görülür. Akustik rinomanometre yardımı ile konkaların durumu ve tedavi sonrası düzelme objektif olarak gösterilir.<sup>1,3</sup>

Alt konka hipertrofinde etkene göre tedavi düzenlenir. Öncelikle medikal tedavi denir. Medikal tedavide antihistaminikler, nazal kortikosteroid, nazal dekonjestanlar, konkalara kortikosteroid enjeksiyonu, mast hücre stabilizatörleri ve immünoterapi kullanılabilir. Medikal tedaviden istenilen yanıtı almak için en az 1 yıl kullanılması önerilmektedir. Medikal tedaviye yanıt alınamayan durumlarda çeşitli cerrahi tekniklerle konkaların boyutunun küçültülmesi sağlanabilir. Cerrahi teknikler alt konka mukozasını ve kemik yapısını küçültmeye yönelik olabilir. Mukozaya yönelik cerrahi teknikler arasında radyofrekans, elektrokoterizasyon, submüköz rezeksiyon ile konkaların kemik iskeletinin çıkartılması, mikrodebrider lazer ve kriyoterapi ile konkaların küçültülmesi bulunur. Bütün yöntemlerden genellikle önce outfraktür yapılarak alt konka laterale doğru deplase edilir ve nazal pasaj açıklığı sağlanır.<sup>2,3</sup>

**Şekil 3.** Sol nazal kavitede hipertrofik alt konka<sup>a</sup>

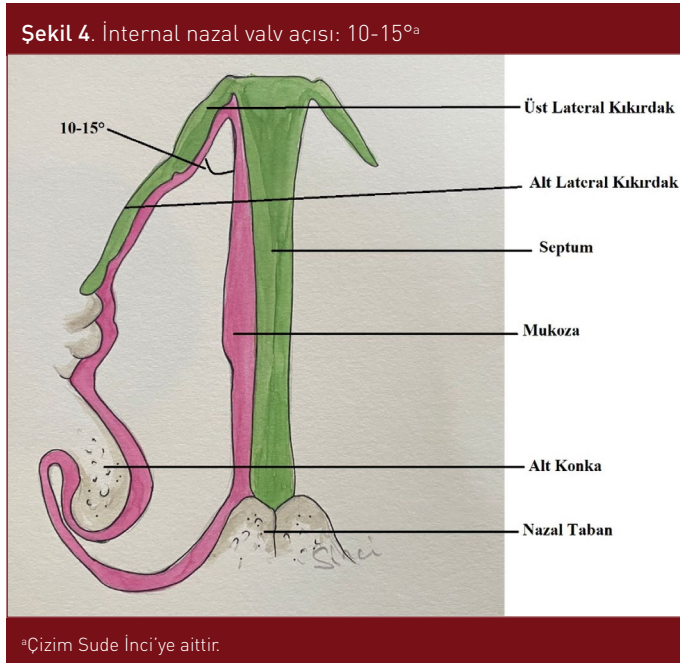


<sup>a</sup>Çizim Sude İnci'ye aittir.



## Nazal Valv Kollapsı

İnternal nazal valv nazal pasajın en dar yeridir ve nazal hava akımına karşı rezistansın en fazla olduğu anatomik bölgedir. Nazal hava direncinin yaklaşık %50'sini oluşturur. Sınırlarını medialde septum, lateralde üst lateral kıkırdakın kaudal sınırı ile alt konka ve inferiorde nazal taban oluşturur. Bu yapılarda herhangi birinde meydana gelen patoloji nazal valv bölgesindeki darlığı arttırarak nazal hava akımına karşı direnci arttırır ve solunum güçleşir. Nazal valv açısı septum ile üst lateral kıkırdak arasında kalan açıdır ve yaklaşık 10-15 derecelik bir açıdır (Şekil 4).<sup>1,3</sup>

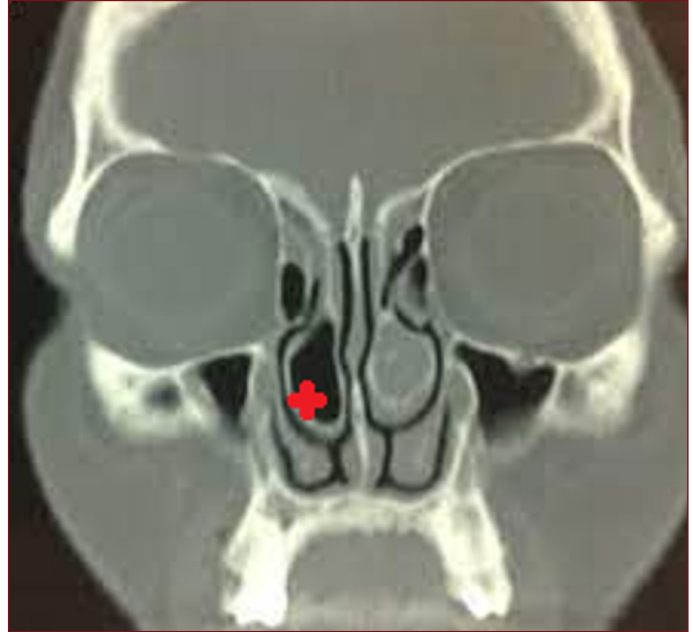

Cottle manevrası ile nazal valv değerlendirilir. Bu manevrada burnun hemen yanından yanak laterale ve yukarı doğru çekilerek nazal valv alanı genişletilir. Eğer bu manevra ile hastanın burnun tıkanıklığı şikayeti azalıyorsa cottle manevrası pozitif denir. Eğer septum deviasyonu ve alt konka hipertrofinesine bağlı nazal valv bölgesi daralmış ise buna yönelik tedavi ve cerrahi olarak düzeltme yapılır. Ancak inspiyumda nazal valvi oluşturan yapıların nazal kaviteye doğru kollapsı görülüyorsa valvdeki sorunları düzeltmek için nazal valv bölgesine greft konularak ve cerrahi suturler ile nazal valvin kollapsı önlenir.<sup>2,3</sup>

## Konka Bülloza

Orta konkanın içinde solunum yolu epiteli ile döşeli havalı bir boşluk bulunması durumuna verilen isimdir. Toplumda %25 oranında görülen anatomik bir varyasyondur. Endoskopik muayenede orta konka normalde büyük boyutta olarak görülür. Asıl tanı bilgisayarlı tomografi ile konkanın havalanmasını görerek konulur (Şekil 5). Nazal pasajı tıkayarak burnun tıkanıklığı ve nefes almada güçlüğüne sebep olabilir. Ayrıca orta meayı ve osteomeatal üniteyi tıkayarak tekrarlayan sinüzitlere neden olabilir. Tedavisi cerrahi olarak orta konkanın lateral duvarının eksizyonu yapılarak olur.<sup>2,4</sup>

**Şekil 5.** Bilgisayarlı tomografi görüntüsünde kırmızı ile işaretlenmiş olan sağ orta konka bülloza<sup>a</sup>



## Nazal Polipozis

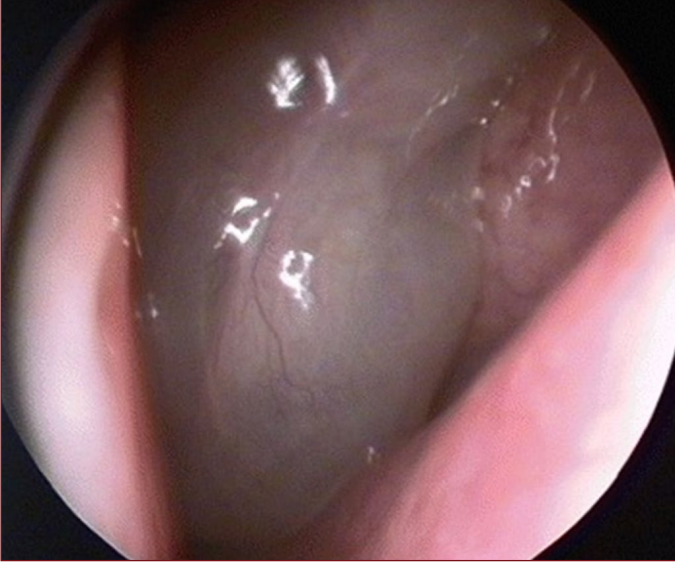Nazal polipozis nedeni tam olarak bilinmeyen multifaktöriyel nedenlerle oluşmuş burun ve paranasal sinüs mukozası ödemin ve inflamasyonuna bağlı oluşan yüzeyi düzensiz, gri-sarımtırak renkli, mobil kitlelerdir (Şekil 6). Genellikle bilateral görülür. Erkeklerde kadınların yaklaşık iki katı daha sık görülmektedir. Etiyolojide astım, alerji, kistik fibrozis, aspirin aşırı duyarlılığı ve kronik sinüzit bulunmaktadır. Nazal kavitede en sık görülen selim kitlesel lezyondur. Nazal polipozisli hastalara burun tıkanıklığı, baş ağrısı, koku almada azalma ve nazal akıntı şikayetleri ile başvurur. Yapılan muayenede kirli sarı renkli, mobil kitle olarak görülür. Tanıda altın standart endoskopik muayenedir. Bilgisayarlı tomografide poliplerin kaynağını göstermesi açısından önemlidir. En sık etmoid sinüs mukozasından kaynaklanıp orta meada görülür. Antrokoanal polip ise maksiller sinüs mukozasından köken alıp posteriora nazofarenkse uzanan poliplere denir ve genellikle tek taraflı olarak görülür. Astım, aspirin duyarlılığı ve nazal polipozisin birlikte görüldüğü triada "samter sendromu" adı verilir.<sup>1,3</sup>

Endoskopik görüntülemeye göre nazal polipozis 4 evrede görülür:

- Evre 0: Polip görülmez.
- Evre 1: Orta konkanın altında polip görülür.
- Evre 2: Orta konkanın altına protrude olup anterior rinoskopik muayenede görülür.
- Evre 3: Nazal kaviteyi dolduran masif polipozis görülür.<sup>2,3</sup>

Tedavide sıklıkla sistemik steroid ve intranasal kortikosteroid kullanılır. Medikal tedaviye yanıt alınmadığı durumlarda endoskopik cerrahi yapılır.<sup>3</sup>

**Şekil 6.** Endoskopik muayenede gri-sarımtırak renkte görülen nazal polip



## Alerjik Rinit ve Vazomotor Rinit

Rinit terimi nazal mukozanın inflamasyonunu ifade eder. Alerjik rinit tip1 aşırı duyarlılık reaksiyonu sonucunda hapsirik, nazal akıntı, burunda kaşıntı, burun tıkanıklığı, koku bozukluğu, gözlerde kaşıntı ve akıntı görülen klinik bir durumdur. Alerjik rinit astım, seröz otitis media ve sinüzitlere eşlik ederek hastalığın şiddetini arttırabilir. Tip1 aşırı duyarlılık IgE tarafından yönetilen mast hücrelerinin katıldığı immünolojik bir yanıtıdır. Alerjenlere maruziyet mevsimsel ya da sürekli olabilir.<sup>1,2</sup>

Tanıda alerji testi, deri prick testi, invitro testler ve nazal IgE bakılması gibi testler kullanılır. Tedavide alerjen etkenden uzak durmak oldukça önemlidir. Medikal tedavi olarak antihistaminikler, nazal dekonjestanlar, mast hücre stabilizatörleri, kortikosteroidler, nazal antikolinergik spreyler ve immunoterapi kullanılabilir.<sup>2,3</sup>

Vazomotor rinit idiopatik rinit diye de adlandırılan nonalerjik bir rinittir. Nonalerjik, nonenfeksiyöz ve eozinofilsiz rinittir. Alerji deri testleri genellikle negatif olup serum IgE düzeyleri normal izlenir. Nazal sitolojide de eozinofili yoktur. Yaşlanmayla vazomotor rinit sıklığı artar orta yaş sonrası görülen rinitlerin çoğu vazomotor rinittir. Nazal fonksiyonun otonomik bozukluğu ile parasempatik uyarının artması ve sempatik uyarının yetersizliği nedeniyle nazal konjesyon ve nazal akıntı görülür. Kaşıntı, göz semptomları ve hapsirik oldukça nadir görülür. Bu özelliği alerjik rinitten klinik ayrımında önemlidir. Medikal tedaviden fayda görmeyen kronik rinitli hastalarda alt konkaları küçültüp nazal pasaj açıklığını sağlamak için outfraktür ve alt konkanın radyofrekans ile küçültülmesi gibi tedavilerden faydalanılır.<sup>1,3</sup>

## Adenoid Hipertrofisi

Adenoidler yani farengeal tonsiller nazofarenksin arka duvarında bulunan lenfoid hücrelerdir. Nazal kaviteden solunan hava nazofarenksten geçerek orofarenkse ilerler. Burada bulunan bir obstrüksiyon hava akımını engelleyerek burun tıkanıklığı, burundan nefes alamama, horlama gibi şikayetlere neden olur

(Şekil 8). Adenoid dokusu doğumda vardır ve çevresel etmelerle, viral ve bakteriyel enfeksiyöz ajanlarla uyarılmaya bağlı erken ve orta çocukluk döneminde büyümeye başlar. Adenoid dokusu puberte döneminde ise gerileme eğilimindedir. Nazofarenkste lateralde östaki tüpünün ostiumu olduğundan adenoid hipertrofisine bağlı östaki tüpü ve orta kulak hastalıkları görülebilir. Adenoid hipertrofisine bağlı seröz otitis media sık rastlanılan bir durumdur.

Adenoid hipertrofisine bağlı nazal obstrüksiyon sonucu çocuklarda ağızdan solunum devam eder ve "adenoid yüzü" denilen **uzun ve ince yüz yapısı, yüksek damak, maksillanın öne doğru büyümesi, ağzın sürekli açık olması hali, bozuk dişler ve göz altlarında çöküklükler** ile karakterize negatif yönde etkilenen orta yüz görüntüsü oluşur. Adenoid hipertrofisine bağlı oluşan obstrüksiyonun tedavisi cerrahidir. Küretler ve adenotomlar ile adenoid dokusu eksize edilir. Endoskop yardımı ile de nazofarenks gözlemlenir.<sup>2,3,4</sup>

## Koanal Atrezi

Nazal kavite posteriorde koanalar ile nazofarenkse açılır. Koanal atrezi, burun boşluğundaki posterior koanaların kemik, yumuşak doku veya her ikisi tarafından tıkanmasını içeren doğuştan bir durumdur. Kızlarda erkeklere oranla iki kat daha sık görülür. Bilateral veya tek taraflı olabilir. 1/5000-1/8000 canlı doğumda görülür.

Yenidoğanda bilateral koanal atrezi asfiksiden ölüme neden olabilir. Uygun tedaviler mevcut değilse artan siyanoz ve ölüm meydana gelebilir; Ancak bebek ağlarsa ve ağızdan nefes alırsa hava yolu tıkanıklığı bir an için rahatlar. Sonra ağlama durur, ağız kapanır ve tıkanıklık döngüsü tekrarlanır. Atreziye bağlı sürekli bir nazal akıntı vardır. Koanal atrezi tanısı burundan ince bir katater geçirilememesi, endoskopik muayene ile atrezinin görülmesi ve bilgisayarlı tomografi ile konulabilir. Koanal atrezi "charge sendromuna" eşlik edebilir. Charge sendromu kolobom, kalp kusuru, koanal atrezisi, zekâ geriliği, büyüme eksikliği, erkeklerde genital hipoplazi ve kulak anomalilerinin görüldüğü bir sendromdur.<sup>2,4</sup>

Tek taraflı koanal atrezi tanısını koymak daha zordur ve dikkat gerektirir. Erişkin yaşa kadar tanı almamış pek çok tek taraflı koanal atrezisi olan vaka mevcuttur. Bilateral koanal atrezi bir hava yolu acilidir ve transnazal cerrahi ile atrezinin açılması gerekir. En önemli komplikasyon restenoz olup operasyondan 6-8 hafta sonra endoskopik muayene yapılmalıdır. Yeniden kapanmayı engellemek için nazal kaviteye stent konulup, ameliyat sonrası 8-12 hafta stentin tutulması faydalıdır.<sup>3,4</sup>

## Septum Perforasyonu

Nazal septumda perforasyon kokain kullanımı, çeşitli romatolojik hastalıklar ve septum cerrahisi sırasında meydana gelebilir. En sık nedeni geçirilmiş septum cerrahisidir (Tablo 1). Septal perforasyonlar genellikle asemptomatik olmakla birlikte perforasyon çevresinde kabuklanma, kanama, nazal hava akımının bozulmasıyla burundan nefes almada güçlük ve inspirasyon ve ekspirasyon sırasında ısıklık sesi duyulması gibi semptomlara neden olabilir. Asemptomatik olgularda tedavi gerekli değildir. Semptomatik olgularda çeşitli medikal tedavi ve cerrahi yöntemlerle perforasyonun kapatılması sağlanır. Posterior perforasyonların kapatılması anterior perforasyonlara göre daha zordur. Krutlanma ve kana-

ma şikayeti olan hastalarda burun lavajı, vazelinli merhemler ve antibiyotikli kremler önerilebilir. Perforasyonun boyutuna göre yapılacak cerrahi müdahaleye karar verilir. 5mm'den küçük perforasyonlarda direkt suturasyon ile kapama yapılabilir. 5mm-2cm orta büyüklükteki perforasyonlarda mukozal flap ile perforasyonun onarılması başarılı sonuçlar vermektedir. Daha büyük perforasyonlarda bukkogingival flap, fasya ve serbest deri flapleri ile onarım yapılabilir.<sup>1,2</sup>

**Tablo 1.** Septum Perforasyonuna Neden Olan Durumlar

**Septum Perforasyonuna Neden Olan Durumlar**

Travma: Geçirilmiş nazal cerrahi, nazal entübasyon, nazal hematoma, burun tamponu...

Enfeksiyon: tüberküloz, lepra, sfiliz, aspergilloz...

Toksin/Yan Etki: Kokain, arsenik, nazal dekonjestan, nazal steroid...

İnflamasyon: Sarkoidoz, Wegener, sistemik lupus eritematozus...

Neoplazm: Scc, melanom, lösemi...

## Neoplazmlar

Burun ve paranasal sinüs kanserleri baş- boyun kanserlerinin yaklaşık %3'ünü oluşturur.

Sıklık olarak en sık maksiller sinüs, ikinci olarak nazal kavite , üçüncü olarak etmoid sinüs kaynaklı neoplazmlar görülür. En sık görülen semptom unilateral nazal obstrüksiyondur. Fasial ve palatal bölgede şişlik, burun kanaması ve akıntısı, epifora, diplopi, proptozis, periorbital ödem, dişlerde çürüme, koku alma problemleri ve intrakranial yayılım da görülebilir. Burun ve paranasal sinüsler kendi içinde kapalı bir boşluk olduğundan genelde geç semptom verir ve bu da tanı konulmasında gecikmeye sebep olur.<sup>2,3,4</sup>

**Tablo 2.** Burun ve Paranasal Sinüs Tümörleri

Burun ve Paranasal Sinüs Tümörleri

1.İnverted papillom

2.Menenjiom

3.Hemanjiom

4.Juvenil anjiyofibrom

5.Osteom

6.Fibröz Displazi

7.Yassı hücreli karsinom

Burun ve paranasal sinüs tümörleri Tablo 2' de özetlenmiş olup klinikte en sık karşılaştığımız tümörlerden bahsedeceğiz.<sup>2,3</sup>

## İnverted Papillom

Genellikle orta meada bulunan en sık maksiller ve etmoid sinüs kaynaklı alttaki stroma içine yayılım gösteren epitelyel bir neoplazmdır. En sık semptom unilateral burun tıkanıklığıdır. Erkeklerde kadınlara oranla daha sık görülür. %2-27 malignite ile ilişkilidir. Bu nedenle inverted papillomun komplet eksizyonu çok önemlidir.<sup>2,3</sup>

## Juvenil Anjiyofibrom

Benign bir tümör olmasına rağmen lokal destrüktif agresif büyümesi nedeniyle ciddi klinik seyre sahiptir. Hemen tamamı 14-25 yaş arası erkeklerde görülür. Vasküler bir tümör olup palatin kemiğin vomer ve sfenoid kemiğin pterygoid prosesiyle birleştiği burun tavanını posterolateral duvarında ortaya çıkar. Kanlanmasını sağlayan esas A.Maksillaris internadır. Burun tıkanıklığı ve epistaksis en sık görülen semptomlarıdır. Tümör pembe, kırmızı renkte görülür. Tanı endoskopik muayene ve bilgisayarlı tomografi ile konur. Anjiyografi hem tanı hem de preoperatif embolizasyon için önemlidir. Nazal kavite ve nazofaranksi doldurup sfenoid sinüse, pterigopalatin fossaya ve infratemporal fossaya uzanabilir. Maksiller sinüs posterior duvarının anteriora doğru eğilmesi juvenil anjiyofibrom için patognomoniktir(Holman miller belirtisi). Cerrahi olarak tümörün eksizyonu asıl tedavi şeklidir. Bunun dışında radyoterapi, elektrokoagülasyon, embolizasyon, östrojen tedavisi ve kriyoterapi alternatif tedavi yöntemleri arasında sayılabilir.<sup>3,4</sup>

## Yassı Epitel Hücreli Karsinom

Yassı epitel hücreli karsinom burun ve paranasal sinüslerde sıklık olarak en sık maksiller sinüs, ikinci olarak nazal kavite , üçüncü olarak diğer sinüsler ve nazal vestibülde görülür. Sigara, nikel maruziyeti, krom, izopropil alkol ve thototrast maruziyeti etyolojiden sorumlu tutulmaktadır. En sık 55-65 yaş arası erkeklerde görülür. Histopatolojik olarak keratinize yassı epitel hücreli karsinom ve nonkeratinize karsinom olarak ikiye ayrılır. Nonkeratinize karsinom keratinize yassı epitel hücreli karsinoma göre daha iyi prognoza sahiptir.

Olguların %15'inde septal perforasyona bağlı bilateral tümör izlenir. Senkron ve metakron tümör eşlik ediyor olabilir.[1,3,4]

**Hakem Değerlendirmesi:** Dış bağımsız.

**Çıkar Çatışması:** Çıkar çatışması yok.

**Peer-review:** Externally peer-reviewed.

**Declaration of Interests:** The authors declare that there are no competing interests.

## Kaynaklar

1. Rosen C, Gray S, Ha P, Limb C, Park S, Richter G. *Bailey's Head & Neck Surgery:Otolaryngology*. 6th Edition. Netherlands: Lippincott Williams & Wilkins; 2022.
2. Flint P, Haughey B, Lund V, et al. *Cummings Otolaryngology:Head and Neck Surgery*. 7th Edition. Netherlands: Elsevier; 2020.
3. Koç C. *Kulak Burun Boğaz Hastalıkları ve Baş-Boyun Cerrahisi*. 3. Baskı. Türkiye: Güneş Tıp Kitapevleri; 2019.
4. Chan Y, Goddard J. *KJ Lee's Essential Otolaryngology Head and Neck Surgery*. 12th Edition. New York, USA: Mc Graw Hill; 2019.

# **BÖLÜM 4**

# **RİNOSİNÜZİTLER**

Salih ÇANAKÇIOĞLU  
Özge Nur ÇAM

# Rinosinüzitler

## Rhinosinusitis

### BÖLÜM HAKKINDA

Burun ve paranasal sinüs mukozası bir devamlılık içinde bulunmaktadır. Bu anatomik devamlılık, aynı zamanda mukozada gelişen inflamasyon sürecinin aynı şekilde burundan başlayarak sinüslere yayılması sonucunu doğurur. Sinüzitte fizyopatolojik süreç 4 evrede gerçekleşir. Başlangıç evresi, ostial obstrüksiyon evresi, bakteriyal evre, kronik evre. Sinüzitin majör ve minör kriterleri bulunmaktadır. Süreye ve atak sıklığına göre akut, subakut, rekürren akut ve kronik diye sınıflandırılır. Muayene direkt ve endoskopik muayeneyi içermektedir. Görüntülemenin temelini bilgisayarlı tomografi (BT) oluşturmaktadır. Bakteriyel sinüzitlerin tedavilerinin temelini antibiyotikler oluşturmaktadır. Antibiyotikler dışında diğer tedavi yöntemleri bulunmaktadır. Sinüzitin komplikasyonlarını önlemek için akılcı ilaç kullanımı önemlidir.

**Anahtar kelimeler:** Sinüzit, paranasal sinüs, antibiyotik

### ABOUT the CHAPTER

Nasal and paranasal sinus mucosa exist in continuity. This anatomical continuity also causes the inflammatory process that develops in the mucosa to spread from the nose to the sinuses. The physiopathological process in sinusitis occurs in 4 stages. Initial phase, ostial obstruction phase, bacterial phase, chronic phase. Sinusitis has major and minor criteria. It is classified as acute, subacute, recurrent acute and chronic according to duration and frequency of attacks. The examination includes direct and endoscopic examination. The basis of imaging is computed tomography (CT). Antibiotics form the basis of the treatment of bacterial sinusitis. There are other treatment methods besides antibiotics. Rational drug use is important to prevent complications of sinusitis.

**Keywords:** Sinusitis, paranasal sinus, antibiotic

## Paranasal Sinüs Anatomisi

Yüz kemikleri içinde yerleşen ve yerleştikleri kemiklerin adlarını alan, boyutları kişiye göre değişen, gelişimleri farklı 4 çift sinüs vardır: Maksiller, Etmoid, Sfenoid ve Frontal Sinüs



1)Maksiller Sinüs: Paranasal sinüslerin en büyüğü olup tabanı burun boşluğu tarafında olan bir piramit şeklindedir. Sinüs medial duvarının üst bölümünde yerleşen ve fontanel adını alan membranöz yapıda yer alan sinüs ostiumu ortalama olarak 2-4 mm çapındadır. İnsanların %25-30'unda fontanelin arka kısmında aksesuar bir ostium daha bulunur ama normal sinüs mukosilyer akımı ve drenajı sadece doğal ostium aracılığıyla olur.

2)Etmoid Sinüsler: Her iki tarafta fonksiyonel açıdan değişiklik gösteren, değişik boyutlarda 5-15 etmoid hücre vardır. Orta konka bazal lamellası ile ön etmoidler ve arka etmoidler şeklinde iki ayrı sisteme ayrılır. Ön etmoidlerin drenajları orta meatusadır. Bazal lamellanın arka-üst kısmında yerleşen arka etmoid hücreler sayıca az<sup>1-8</sup> ama ön etmoid hücrelerden daha büyüktürler. Drenajları ise üst konkanın altında bulunan üst meatusa olur.

3)Frontal Sinüs: Erişkinde düzensiz bir septa ile birbirinden ayrılan frontal sinüsler asimetrik olup yaklaşık olarak 3 cm yüksekliğe 2.5 cm genişliğe ve 2 cm derinliğe sahiptir. Kum saati şeklinde ostiumu orta meatusta açılır.

4)Sfenoid Sinüs: Düzensiz bir intersinüs septa ile ikiye bölünen asimetrik bir sinüstür. Bu durum sinüs cerrahi için büyük önem taşır. Sfenoid sinüs ön duvarının orta kısımlarında yerleşen ostium üst konkanın üzerindeki sfenoetmoid recessa açılır.



Salih Çanakçıoğlu   
Özge Nur Çam 

Istanbul Üniversitesi-Cerrahpaşa,  
Cerrahpaşa Tıp Fakültesi, Cerrahi Tıp  
Bilimleri Bölümü, Kulak Burun Boğaz  
Hastalıkları Ana Bilim Dalı, İstanbul, Türkiye  
E-posta: canakci@iuc.edu.tr  
ozgenur.cam@iuc.edu.tr

**Bu bölümü alıntıla / Cite this chapter as:**  
Çanakçıoğlu S, Çam Ö. Rinosinüzitler. Papula  
İ, ed. *Kulak Burun Boğaz Hastalıkları Ders  
Kitabı* / içinde. İstanbul: İÜC Yayınevi; 2024:  
19-23. Cilt I.



CC BY 4.0: Telif hakkı yazarlardadır. Bu kitabın içeriği Creative Commons Atıf 4.0 Uluslararası lisans altında lisanslanmıştır.

## Paranasal Sinüs Fizyolojisi

Burun ve paranasal sinüs mukozası silialı, prizmatik, yalancı çok katlı epitelden oluşmaktadır. Yüzeyde goblet hücreleri ve bifazik mukus örtüsü bulunur. Üst kat kalın ve viskoz, alt kat silialar ile temastadır. Sağlıklı sinüs sterildir(<1000 bakteri/gram). Mukus muramidaz, IgA, IgG, IgM içerir. Müsin içeriği artınca viskosite de artar. Sinüsün temizliği yaklaşık 10 dk sürer, mukus örtü sinüs ostiumuna doğru hareket eder.<sup>1</sup>

Burun ve paranasal sinüs mukozası bir devamlılık içinde bulunmaktadır. Bu anatomik devamlılık, aynı zamanda mukozada gelişen inflamasyon sürecinin aynı şekilde burundan başlayarak sinüslere yayılması sonucunu doğurur.<sup>2</sup> Sinüzit, sinüsleri örten mukozanın inflamasyonudur ve çoğunlukla öncesinde bir rinit süreci eşlik etmektedir. Rinosinüzit hazırlayıcı faktörler **Tablo-1**'de özetlenmiştir.

**Tablo 1.** Rinosinüzit Hazırlayıcı Faktörler

**Sinüsün Ostial Obstrüksiyonu:** Viral ÜSVE, Allerjik Rinit, Barotravma

**Mekanik Obstrüksiyon:** Koanal Atrezi, Nazal Polipler, Septal Deviasyonlar, Adenoid Hipertrofisi, Tümörler, Yabancı Cisimler

**Anatomik Varyasyonlar:** Konka Büloza, Paradoks Orta Konka, Mediale Deviyasyon, Uncinat Proses(Bifid Orta Konka), Akseuar Ostium, Pnömatize Uncinat Proses, Büyük Etmoid Bulla, Agger Nazi, Haller Hücreleri, Yarı Damak

**Travma**

**İyatrojenik Nedenler:** Nazal Tampon, Nazogastrik Sonda, Diş Çekimi, Mekanik Ventilasyon

**Dental Enfeksiyonlar**

**Gastroözefageal Reflü**

**Mukosilyer Klirens Defektleri:**Kistik Fibrozis, IgA Yetersizliği, İmmotil Silya Sendromu, Kartagener Sendromu, Young Sendromu

**Çevresel Etmenler:**Sigara, Hava Kirliliği, Kuru-soğuk hava, Kontamine Suda Yüzme

**İmmün Yetersizlik**

## Rinoinüzit Fizyopatolojisi

Fizyopatolojik süreç 4 evrede gerçekleşir. Başlangıç evresi, ostial obstrüksiyon evresi, bakteriyal evre, kronik evre.<sup>3</sup>

1) Başlangıç Evresi: ÜSVE en sık sebep olarak değerlendirilir. (Rhinovirüsler, ECHO virüsler, Coxackie virüsler, adenovirüsler, reovirüsler ve paramiksovirusler vs.) %1-10 oranında bakteriyel rinosinüzite dönüşebilir. Nazal muayenede ödemli, eritemli mukoza ve bol miktarda serömüköz sekresyon izlenir. Sekresyon miktarındaki artış da silier hasar olmadan klirensin bozulmasına katkıda bulunur. Sinüs ostiumları ve drenaj alanlarındaki ödem klirens yanında ventilasyonu da engeller ve mukozada fizyoloji bozulur. Eğer tablo kendiliğinden veya tedavi ile düzelse bir sekel kalmaz. Eğer hazırlayıcı faktörler varsa ikinci evreye geçiş olur.

2) Ostial Obstrüksiyon Evresi: Maksiller ve frontal sinüs ostiumları, ön etmoid hücreler ve ostiumları, infundibulum, hiatus semilunaris ve orta meatus osteomeatal kompleks(OMK)(bölgesidir ve burası sinüzitin en sık yerleştiği yerdir. Tüm diğer sinüsler dolaylı olarak bu patolojiden etkilenir. Herhangi bir nedenle (viral enfeksiyon,

alerji, irritasyon vs.) oluşan mukoza ödemi başlangıçta hafif ve gölgelenmiş semptomlar verir ve hafif bir ödem dahi OMK'deki dar kanalların tıkanmasına, silyaların hareketsiz kalmasına yol açar. Ventilasyon bozukluğu ve sinüs içindeki oksijenin mukoza tarafından absorpsiyonu ile birlikte sinüs içinde rölatif oksijen azlığı, karbondioksit birikimi ve negatif basınç ortaya çıkar. Ayrıca sinüs içindeki negatif basınç nedeniyle burun boşluğundaki sekresyonlar ve mikroorganizmalarda sinüs içine emilir. Sinüs içinde sekresyon birikimi, dışarıdan enfekte materyal emilmesi ve hipoksi, patojenler için ideal ortam temin eder ve bol miktarda bakteri artışı görülür. Anaerobların artışı bu evrede başlar ve bakteriyal evreye geçiş olur.

3) Bakteriyel Evre: OMK'nin obstrüksiyonu ile sinüs drenajı ve ventilasyonunun engellenmesi, sinüs içinde bakterilerin gelişmesi için uygun ortam oluşturur. Bakteri artışı ile birlikte granülosit immigrasyonu (oksijen azlığı ve Ph azalması nedeniyle aktiviteleri az) olur. Anaerob bakteriler için uygun ortam oluşur. Akut sinüzitlerde anaeroblar %10'dan az, kronik sinüzitte bu oran bir hayli yüksek olarak görülür. Anaeroblar sekonder olarak artış gösterir ve tedavinin temelini aerob+anaeroblara yönelik antibiyoterapi oluşturur.

4) Kronik Evre: Kronik enfeksiyon mukozada geri dönüşümsüz değişikliklere yol açar. Bu değişiklikler ortadan kalkmadığı sürece sinüs veya sinüslerin normal drenaj ve ventilasyona kavuşması, normal fonksiyonlarını kazanması mümkün olmaz. Mukozadaki fibrozis, silier hasar, lokal immün mekanizmanın kaybı ancak kalıcı ostial obstrüksiyonunun ve hazırlayıcı faktörlerin ortadan kaldırılması ile mümkün olur. Yoğun medikal tedavi ve gerektiğinde cerrahi tedavi ile normal fonksiyonlar elde edilme-ye çalışılır.

## Rinosinüzit Klinik Semptomlar

Sinüzitin Majör Kriterleri

- Yüz ağrısı/yüzde basınç hissi (konjesyon/dolgunluk) hissi)
- Burun tıkanıklığı (konjesyon)
- Burun akıntısı (pürülan postnazal akıntı, muayenede akıntı görülmesi)
- Hiposmi/anosmi
- Ateş (akut sinüzit için)

Sinüzitin Minör Kriterleri

- Baş ağrısı
- Ateş (subakut ve kronik sinüzitler için)
- Halitozis (ağız kokusu)
- Halsizlik
- Diş ağrısı (maksiller)
- Öksürük
- Kulak ağrısı, basınç, dolgunluk hissi

Sinüzit olduğunu söyleyebilmek için:

- 2 majör kriter veya
- 1 majör + 2 ya da daha fazla minör kriter

(Majör kriterlerden en az biri burun tıkanıklığı veya burun akıntısı olmalıdır.)

## Rinosinüzit Muayene

Direkt muayenede anterior ve posterior rinoskopi yapılır. Endoskopik muayenede rijit endoskoplar çoğunlukla yetişkin hastalarda, fleksibl endoskoplar pediatrik hastalarda kullanılır. Amaç osteomeatal kompleksi ve lateral nazal duvarı görmektir. Kompüterize tomografi cerrahi için kullanılır. Rutinde kullanılmaz.

### Rinosinüzit Sınıflandırılması

1) Akut Rinosinüzit: Klinik rinosinüzit belirti ve bulguları 4 haftadan kısa olarak gözlenir. Yılda 10 günden az süreli dörtten az atak ve tedavi ile herhangi bir mukozal hasar olmadan iyileşen tablodur. Sıklıkla viral bir ÜSYE sonrası gelişen sekonder bakteriyel enfeksiyon sebeptir. Sıklıkla maksiller sinüs olmak üzere genellikle tek bir sinüs tutulur.

2) Subakut Rinosinüzit: Akut ve kronik rinosinüzit arasındadır. Hastalık bulguları 4 ila 12 hafta arasında gözlenir. Hiç tedavi edilmeyen veya doğru tedavi edilmeyen akut rinosinüzit durumu olabilir.

3)Rekürren Akut Rinosinüzit: Bir yıl içerisinde 4 veya daha fazla (her biri 10 günden uzun süren) akut rinosinüzit atağı geçirilmesi rekürren akut rinosinüzit olarak tanımlanır. Bu ataklar tıbbi tedaviyle iyileşir ve ataklar arasında antibiyotik kullanılmaksızın belirtsiz dönemler vardır. Bu tür hastalarda altta yatan anatomik ve sistemik faktörleri belirlemek için ileri araştırma gerekir. (6 ayda 3 atak veya yılda 4 atak)

4) Kronik Rinosinüzit: Klinik rinosinüzit bulguları 12 haftadan uzun olarak gözlenir veya yılda en az 4 rekürren rinosinüzit atağı geçirilmesi ve her atağın en az 10 gün sürmesi gerekir. 4 haftalık tedavi sonrası çekilen CT'de kalıcı değişikliklerin saptanabilir. Hastalarda inatçı inflamasyon mevcuttur. Mukus retansiyon kistleri, polipler ve mukoseller nedenlerdendir.

### Paranasal Sinüs Mikrobiyolojisi

Akut bakteriyel sinüzitlerin %80'inde 3 mikroorganizma gözlenir: **Streptokokkus pneumoniae** (%30-40) ve beta laktamaz oluşturan **Haemophilus influenza** (%20). **Moraxella catarrhalis** (%20) özellikle çocuklardaki akut sinüzitlerde sıklıkla rastlanan bir etkindir. *S. pyogenes* ve (%4) ve *S. aureus* (%4) nispeten daha az gözlenir.

Kronik sinüzitte anaeroblar daha sıktır, en fazla tespit edilen mikroorganizmalar **anaerobik streptokoklar**, **Bacterioides türleri**, **Fusobacterium** ve **Corynebacteriumdur**.

Nazal polipleri ve kistik fibrozisi olan hastalarda pseudomonas aeruginosa, hemodiyaliz hastalarında *S. Aureus*'a sıklıkla rastlanır. Virüsler akut sinüzitlerin %10'udur (En sık rinovirüsler, adenovirüsler, influenza ve parainfluenza virüsler) Fungus ailesinden *Aspergillus* türleri ile mukormikozis özellikle diabetik veya immün sistemi bozuk olanlarda gözlenir.

### Rinosinüzit Hastasına Yaklaşım

Akut RS tanısı, öykü ve fizik inceleme bulgularıyla konulur. Aniden ortaya çıkan, biri burun tıkanıklığı ya da burun akıntısı olan, iki ya da daha çok belirti olan hafif şiddetli olgularda (38°C'den düşük ateş ve hafif ağrı), sadece rinoskopi yapılır, direk grafi ya da BT önerilmez. Hafif şiddetli olgularda 3-4 gün bekleyip eğer düzelme yoksa antibiyotik başlanmalıdır. Şiddetli olgular, (38°C'den yüksek

ateş ve şiddetli ağrı), 5 gün beklenmeden akut bakteriyel RS kabul edilerek tedavi başlanır.<sup>4</sup>

Semptomlar başlangıçta iyileşme göstermesine karşın yakınmaları 3-4 günden sonra artan hastalar veya belirtilerin 10 günden uzun sürdüğü ve hafiflemediği hastalar için tedavi başlanır. 3-5 gün içerisinde yanıt varsa tedavi 5-7 güne tamamlanır. Yanıt yoksa veya 3-5 gün sonra semptomlar kötüleşiyor ise antibiyoterapi genişletilir veya başka bir antibiyoterapiye geçilir. Kötüleşme veya 3-5 günde yanıt alınamaması durumunda noninfeksiyöz sebepler açısından BT/MR ve patojen spesifik tedavi için sinüs aspirat kültürü gündeme gelir. Risk faktörleri (<2 yaş veya <65 yaş, anaokul-kreşe gitme, son 1 ay içerisinde antibiyotik kullanma, son 5 günde hospitalizasyon öyküsü, ek hastalıklar ve immünsüpresyon) var ise direkt 2. seçenek ilaçlar gündeme gelir. 3-5 gün içerisinde yanıt alınır ise tedavi 7-10 güne tamamlanır. 3-5 gün içerisinde yanıt yok veya semptomlar kötüleşiyor ise antibiyoterapi genişletilir veya başka bir antibiyoterapiye geçilir. Kötüleşme veya 3-5 günde yanıt alınamaması durumunda noninfeksiyöz sebepler açısından BT/MR ve patojen spesifik tedavi için sinüs aspirat kültürü gündeme gelir.<sup>5,6</sup>

Başlangıçta komplikasyona gelen olgular (göz çevresinde ödem, göz küresinde yer değiştirme, göz hareketlerinde kısıtlılık, çift görme, görme keskinliğinde azalma, menenjit bulguları ya da başka nörolojik bulgular...) hemen hospitalize edilir ve tedavi başlanır.

## Rinosinüzit Tedavisi

### İlk Seçenek İlaçlar

**1)Amoksisilin:** Çocukta 40-45 mg/kg/gün, ağızdan 8 saat arayla, 10 gün. Ancak dirençli pnömokok olasılığı, son bir ay içinde penisilin yapısında antibiyotik kullanımı, akut orta kulak enfeksiyonu öyküsü varsa: 80-90 mg/kg/gün. Erişkinde 1,5-4 g/gün, ağızdan 8 saat arayla, 10 gün. Antibiyotik tedavisi 14 güne uzatılabilir.<sup>7</sup>

**2)Makrolidler:** Penisilin alerjisi varsa makrolidler (eritromisin veya klaritromisin 10 gün, azitromisin 5 gün süreyle) kullanılmalıdır. Klaritromisin, eritromisine göre daha az GIS yan etkisi ile avantajlıdır. Azitromisin ise kısa kullanım süresi (yarılanma ömrü uzun olduğu için tedavi bitiminden birkaç gün sonra bile etkisini hala sürdürür) ile uzun süreli tedavi sağlar.

NOT:İlk seçenek ilaçlara artan direnç sorunu nedeniyle akut RS de direkt olarak ikinci seçenek ilaç kullanımı yaygınlaşmıştır.

### İkinci Seçenek İlaçlar

**1)Amoksisilin-klavulanik asit:** Amoksisilin dozu çocukta 80-90 mg/kg/gün, amoksisilin/klavulanik asit oranı 14/1 (90mg/6.4mg/gün) olmalıdır.

**2)İkinci kuşak sefalosporinler:** Sefuroksim aksetil, sefdinir, sefpodoksime vs. Oral Sefuroksim aksetil (20 mg/ kg/ gün); daha geniş antimikrobiyal spektrum ve benzer yan etki ile amoksisilin grubuna karşı güçlü alternatiftir. 2. jenerasyon sefalor diğer bir alternatiftir.

**3)Yeni kinolonlar:** Levofloksasin, moksifloksasin. Penisiline dirençli streptokokkus pneumoniae dahil gr (+) ve gr (-) tüm etkenlere etkilidir (eski kinolon siprofloksasin streptokokkus pneumo-

nae'ya zayıf etkili). Günde tek doz olması gibi bir avantajı da vardır. Ancak geniş spektrumlu olması ve 18 yaş altında kullanılamaması dezavantajları vardır. Diğer seçenekleri yakın zamanda kullanmış hastalarda verilebilir.

**4)Üçüncü kuşak sefalosporinler ve Aminoglikozidler:** Nazokomial (hastane içi) akut sinüzit enf.larda gr (-) m.o lara yönelik IV tedavi başlanmalıdır. Aminoglikozid veya üçüncü kuşak sefalosporinler (Cefixime, ceftriaxone) iyi birer seçenektir. Uygun tedaviye rağmen düzelme olmayan olgularda kültür alınarak antibiyograma göre tedavi planlanmalıdır.

Aminoglikozidler: Nazokomial (hastane içi) akut sinüzit enf.larda gr (-) m.o lara yönelik IV tedavi başlanmalıdır. Aminoglikozid veya üçüncü kuşak sefalosporinler (Cefixime, ceftriaxone) iyi birer seçenektir. Uygun tedaviye rağmen düzelme olmayan olgularda kültür alınarak antibiyograma göre tedavi planlanmalıdır.

**5)Anaerob Enfeksiyon:** Anaerob enfeksiyonu düşündüren kötü kokulu sinüzitlerde ve dental kaynaklı sinüzitlerde klindamisin veya metronidazol (gram + ve - anaeroblara etkilidirler) tedaviye kombine edilmelidir (tek başlarına verilmez, çünkü Hemophilus influenza ve Moraxella catarrhalis'e etkisizdir).<sup>8</sup>

Antibiyotik Tedavisi Sırasında Dikkat Edilmesi Gerekenler<sup>9</sup>:

- Artan amoksisilin direnci nedeniyle seçilen antibiyotiğin beta laktamazlara karşı dirençli olmasına dikkat edilmektedir. Bu nedenle akut RS tedavisinde sıklıkla ikinci seçenek ilaçlar ilk olarak başlanmaktadır.
- Birinci jenerasyon sefalosporinler Hemophilus influenzae (gram negatif m.o) etkilidir, tercih edilmez. Diğerlerinde de (streptokokkus pneumoniae, Moraxella catarrhalis) artan direnç söz konusudur.
- **Birçok çalışmada; akut sinüzitlerin %30- 40'ının kendiliğinden iyileşebildiği gözlenmiştir.!!**
- Penisilin direnci oluşturan Streptococcus pneumoniae'de sadece amoksisilin klavunat (80-90 mg/kg), sefuroksim aksetil ve levofloksasin etkindir.

Rinosinüzitte antibiyotik tedavisine ek diğer tedavi yöntemleri bulunmaktadır. (Tablo 2)

**Tablo 2.** Rinosinüzitte Diğer Tedavi Yaklaşımları

Dekonjestanlar
İntranazal Steroidler
Analjezikler
Mukolitikler
Antihistaminikler
Mast Hücre Stabilizatörleri
Burun Lavajı
Nemlendirme
Koruyucu Önlemler

1) Dekonjestanlar: Alfa adrenerejik reseptörlere etki ederek nazal mukozada vazokonstriksiyon oluştururlar ve konka ve mukozadaki şişliği azaltırlar ve geçici olarak burun tıkanıklığının düzelmesini sağlarlar. Ayrıca sinüs ostiumu çevresindeki mukozayı da dekonjeste ederek drenajı kolaylaştırırlar. İntranazal ve sistemik

(oral) preparatları vardır. İntranazal preparatlar sistemiklere göre yan etkileri daha az ve etkileri daha süratlidir. Kısa (fenilefrin gibi) yada uzun etkili (oksimetazolin, ksilometazolin gibi) formları mevcuttur. Kısa etkili olanların 30 dakika ile 4 saat arasında etki süreleri vardır. Uzun etkili olanların ise 10 saate kadar etki süresi söz konusudur. İntranazal dekonjestanların primer yan etkisi "rebound rhinitis" dir. Özellikle kısa etkili intranazal dekonjestanların (fenilefrin) uzun süre kullanımına bağlıdır. Uzun süre kullanım kronik hiperplastik rinite (rinitis medikamentoza) neden olabilir. 5 günden fazla kullanılmamalıdır.

2) İntranazal Steroidler: Etkilerini nazal kavitede ve osteomeatal kompleks bölgesinde inflamatuvar süreci baskılayarak gösterirler. Etkili olmaları için 2 hafta düzenli kullanım gerekir. Bu nedenle akut sinüzitte pek önerilmez. Çünkü 2 haftalık süreçte çoğu hastalar nazal steroidlere ihtiyaç göstermeden zaten antibiyotiklerle düzelirler. Verilecekse antibiyotik başlandıktan birkaç gün sonra başlanmalıdır. Ancak alerji kaynaklı veya nazal polipli akut sinüzitli hastalarda intranazal steroid kullanımı, mukozal ödemi ve inflamasyonu azaltarak drenajı kolaylaştırmak, polipleri küçültmek için önerilmektedir. Kronik sinüzitlerin tedavisinde akut sinüzite göre çok daha önemlidir, çünkü akut sinüzitten farklı olarak kronik sinüzitte inflamasyon enfeksiyona göre daha ön plandadır, bu nedenle antiinflamatuvar etkili olan bu steroidler faydalı olabilir ve önerilir. Etkilerini artırmak için öncesinde 3-4 gün intranazal dekonjestan önerilebilir.

3) Analjezikler: Baş ve yüz ağrısı sıkıdır. Parasetamol bu amaçla yaygın olarak kullanılır. NSAID (aspirin, ibuprofen) de analjezik+ antiinflamatuvar etkileri nedeniyle tercih edilebilir.

4) Mukolitikler: Sinüs kavitesindeki kalınlaşmış sekresyonların viskozitesini azaltarak drenajı kolaylaştıracağı düşüncesiyle verilir. Aksi halde sinüs içinde kalınlaşmış pürülan materyal osteomeatal komplekste tıkanmaya yol açabilir. Pediatrik rinitlerde tedavinin temelini oluşturur. Günümüzde en sık asetil sistein bu amaçla kullanılmaktadır.

5) Antihistaminikler: Rutin sinüzit tedavisinde yeri yoktur. Çünkü bunlar potansiyel olarak sekresyonları koyulaştırır, krut oluşmasına ve daha sonra da osteomeatal kompleksin tıkanmasına yol açarlar. Sadece zeminde alerjik patolojinin bulunduğu hallerde verilir. Konjesyon üzerinde etkisi yoktur.

6) Mast hücre stabilizatörleri: Bu grupta kromolin sodyum, ketotifen, azelastin vardır. Özellikle alerjik hastalarda mast hücresinin degranülasyonunu önleyerek alerjik semptomları baskılar.

7) Burun lavajı (nazal irrigasyon): Burun ve sinüslerdeki sekresyonların hipertonic veya izotonik tuzlu sularla temizlenmesidir. Hangisinin daha etkin olduğu tartışmalıdır. Genel kanı, ciddi yan etkilerinin olmaması ve temizlik yanında minimal dekonjesyon etkisi de olduğu için önerilmeleridir. Nazal irrigasyon günde en az 3-4 kez tekrarlanmalıdır.

8) Nemlendirme: Solunan havanın nemlendirilmesi ve hidrasyon yoğun sekresyonların temizlenmesi için önerilen diğer yöntemlerdendir. Soğuk buhar nemlendiricisi, sıcak buharlı duş ve bol su içilmesi etkilidir. %45-55 nem oranı ve ısı 21-22 derece olan bir ortam önerilir.



9) Koruyucu önlemler: Sigaralı, tozlu ortamlardan uzaklaşılmalı. Pnömonok ve influenza aşılı, özellikle astımlı veya immün yetmezlikli çocuklarda profilaktik olarak önerilmektedir.

Rinosinüzit komplikasyonları tablo 3'te özetlenmiştir.

<b>Tablo 3.</b> Rinosinüzit Komplikasyonları
İntrakranial Komplikasyonlar: Epidural abse, Subdural abse, Kavernöz sinüs trombozu, Menenjit, Beyin absesi
Orbital Komplikasyonlar (Chandler Sınıflaması):
a) İnflamatuvar ödem (Periorbital sellülit)
b) Subperiostal abse
c) Orbital sellülit
d) Orbital abse
e) Optik nöritis (Kavernöz sinüs tromboflebiti)
Diğer: Mukosel, Mukus Retansiyon Kisti, Superior Orbital Fissür Sendromu, Osteomiyelit (Potts puffy tumor)

**Hakem Değerlendirmesi:** Dış bağımsız.

**Çıkar Çatışması:** Yazarlar çıkar çatışması bildirmemişlerdir.

**Peer-review:** Externally peer-reviewed.

**Declaration of Interests:** The authors declare that there are no competing interests.

## Kaynaklar

1. Sharma GK, Lofgren DH, Taliaferro HG. Recurrent Acute Rhinosinusitis. In: *StatPearls*. Treasure Island (FL): StatPearls Publishing; September 12, 2022.
2. Osguthorpe JD. Adult rhinosinusitis: diagnosis and management. *Am Fam Physician*. 2001;63(1):69-76.
3. Fokkens W, Lund V, Mullol J; European Position Paper on Rhinosinusitis and Nasal Polyps group. European position paper on rhinosinusitis and nasal polyps 2007. *Rhinol Suppl*. 2007;20:1-136.
4. Rosenfeld RM, Piccirillo JF, Chandrasekhar SS, et al. Clinical practice guideline (update): adult sinusitis. *Otolaryngol Head Neck Surg*. 2015;152(2 Suppl):S1-S39. [\[Crossref\]](#)
5. Hamilos DL. Chronic rhinosinusitis: epidemiology and medical management. *J Allergy Clin Immunol* 2011;128:693-707. [\[Crossref\]](#)
6. Chow AW, Benninger MS, Brook I, et al. IDSA clinical practice guideline for acute bacterial rhinosinusitis in children and adults. *Clin Infect Dis*. 2012;54(8):e72-e112. [\[Crossref\]](#)
7. Poole MD, Portugal LG. Treatment of rhinosinusitis in the outpatient setting. *Am J Med*. 2005;118 Suppl 7A:45S-50S. [\[Crossref\]](#)
8. Anon JB, Jacobs MR, Poole MD, et al. Antimicrobial treatment guidelines for acute bacterial rhinosinusitis [published correction appears in *Otolaryngol Head Neck Surg*. 2004 Jun;130(6):794-6]. *Otolaryngol Head Neck Surg*. 2004;130(1 Suppl):1-45. [\[Crossref\]](#)
9. Marple BF, Brunton S, Ferguson BJ. Acute bacterial rhinosinusitis: a review of U.S. treatment guidelines. *Otolaryngol Head Neck Surg*. 2006;135(3):341-348. [\[Crossref\]](#)

# **BÖLÜM 5**

## **ALERJİK RİNİTLER**

Salih ÇANAKÇIOĞLU  
Özge Nur ÇAM

# Alerjik Rinitler

## Allergic Rhinitis

### BÖLÜM HAKKINDA

Alerjik rinit, IgE antikorlarını oluşturan antijenlerle meydana gelen klinikte (tip 1 hipersensitivite); burun ve gözlerde kaşıntı, aksırık nöbetleri, bol sulu burun akıntısı, burun tıkanıklığı ile seyreden burun mukozasının non-infeksiyöz hastalığıdır. Alerjenle ilk karşılaşma antijene karşı duyarlılaşmaya neden olur. Etiyolojide pek çok faktör tanımlanmıştır. Şikayetler arasında, sürekli aksırık nöbetleri, burunda kaşıntı, gözlerde kaşıntı ve kızarıklık, bol sulu burun akıntısı ve burun tıkanıklığı yer alır. İn-vivo, in-vitro ve selektif tanı yöntemleri bulunmaktadır. Tedavi seçenekleri içerisinde koruyucu tedavi, farmakoterapi, immünoterapi ve seçilmiş vakalarda cerrahi bulunmaktadır.

**Anahtar kelimeler:** Alerji, alerjik rinit, IgE, histamin, immünoterapi

### ABOUT the CHAPTER

Allergic rhinitis is clinically caused by antigens that form IgE antibodies (type 1 hypersensitivity); it is a non-infectious disease of the nasal mucosa that causes itching in the nose and eyes, sneezing attacks, abundant watery nasal discharge, and nasal congestion. The first encounter with the allergen causes sensitization to the antigen. Many factors have been identified in etiology. Complaints include constant sneezing attacks, itching in the nose, itching and redness in the eyes, abundant watery nasal discharge and nasal congestion. There are in-vivo, in-vitro and selective diagnostic methods. Treatment options include preventive treatment, pharmacotherapy, immunotherapy and surgery in selected cases.

**Keywords:** Allergy, allergic rhinitis, IgE, histamine, immunotherapy

## Tanım

Latince "allos" farklı davranış"="başka" ve "ergon"="cevap" kelimesinden türetilen alerji, günümüzde genel olarak organik ve inorganik maddelere karşı vücudun immünolojik olarak farklı cevap vermesi diye tanımlanmaktadır.

Alerjik rinit, IgE antikorlarını oluşturan antijenlerle meydana gelen klinikte (tip 1 hipersensitivite); burun ve gözlerde kaşıntı, aksırık nöbetleri, bol sulu burun akıntısı, burun tıkanıklığı ile seyreden burun mukozasının non-infeksiyöz hastalığıdır.



## Alerjik Rinit Fizyopatolojisi

Alerjenle ilk karşılaşma antijene karşı duyarlılaşmaya neden olur. Duyarlılaşma antijenlerin, antijen sunan hücreler tarafından hücre içine alınmasıyla başlar. Antijen, antijen sunan hücrelerce işlenerek MHC-II ekspresyon ederler ve bu antijenleri yakınlarındaki rejyonel lenf nodlarında bulunan CD4 T hücrelerin reseptörlerine sunarlar.

Alerjenle ikinci karşılaşma Tip 1 alerjik reaksiyonun gelişmesine yol açar: Mast hücreleri ve bazofiller üzerindeki alerjene spesifik IgE, alerjen ile çapraz bağlar oluşturur. Çapraz bağların düzeyi arttıkça, mast hücreleri ve bazofiller degranüle olur ve ortama inflamatuvar süreçte rol oynayan çeşitli medyatörler salınır.

Alerjenin vücuda girmesiyle mast hücrelerinden mediatör salınımı (histamin, lökotrien, prostoglandin, bradikinin, PAF) olur ve erken reaksiyon belirtileri (kaşıntı, hapşırık, seröz akıntı, nazal konjesyon) ortaya çıkar. Alerjenin T lenfositleri uyarmasıyla salınan IL-4, B lenfositlerini uyarır ve IgE salınımı ile mast hücreleri ve bazofillerin üzerinde bulunan yüksek afiniteli reseptörlere (FcεRI) bağlanır ve bu reseptörlerin sayısında artışa neden



Salih Çanakçıoğlu   
Özge Nur Çam 

İstanbul Üniversitesi-Cerrahpaşa,  
Cerrahpaşa Tıp Fakültesi, Cerrahi Tıp  
Bilimleri Bölümü, Kulak Burun Boğaz  
Hastalıkları Ana Bilim Dalı, İstanbul, Türkiye  
E-posta: canacki@iuc.edu.tr  
ozgenur.cam@iuc.edu.tr

**Bu bölümü alıntıla / Cite this chapter as:**  
Çanakçıoğlu S, Çam Ö. Alerjik rinitler. Papula  
İ, ed. *Kulak Burun Boğaz Hastalıkları Ders  
Kitabı* / içinde. İstanbul: İÜC Yayınevi; 2024:  
25-29. Cilt I.



CC BY 4.0: Telif hakkı yazarlardadır. Bu kitabın içeriği Creative Commons Atıf 4.0 Uluslararası lisans altında lisanslanmıştır.

olur. Mast hücreleri uyarılır, T lenfositlerinden IL-3 ve IL-5 salınımı ile (GM-CSF) eozinofiller uyarılır ve burun tıkanıklığı, koku kaybı, nazal hiperaktivite ortaya çıkar.

Alerjik hastalıkların patogenezinde histaminin rolü iyi tanımlanmıştır. Histamin etkisini H1, H2, H3 ve H4 reseptörleri aracılığıyla gösterir. Alerjik reaksiyonda H1 reseptörleri üzerinden histaminin biyolojik etkileri, düz kas kasılması, bronkospazm, endotel geçirgenliğinde artış ve duysal sinir ve öksürük refleksinin uyarılması ile sonuçlanır.

Yeni bulgular AR patogenezinde; H1 antihistaminikler ile inhibe edilemeyen H4 reseptörleri kadar regüle edilemeyen T hücreleri tarafından alerjik cevabın yetersiz baskılanması gibi diğer mekanizmaların rolünü göstermiştir.

Ayrıca solunum yolları, cilt ve gastro- intestinal sistemde bulunan timik stromal lenfopoetin (TSLP)'nin, AR ve astım gibi alerjik hastalıkların gelişimini tetiklediği ortaya konulmuştur. Alerjenler TSLP salınımını aktive eder veya dendritik hücre ve makrofaj gibi hücrelere sunulabilirler. TSLP aynı zamanda dendritik hücrelerin tip 2 alt tipine farklılaşmasını sağlayarak Th2 cevabını başlatır ve Th2 hücrelerini inflamasyon bölgesine çeker. Bu Th2 hücreleri; IgE üreten plazma hücrelerinde artışa yol açan IL-4, yeni eozinofillerin toplanmasını sağlayan IL-5 ve dendritik hücreleri inflamasyon bölgesine çekebilen IL-13 gibi sitokinleri salgılar.

Alerjik rinit klinik sınıflaması Tablo-1 içerisinde özetlenmiştir.

**Tablo 1.** Alerjik Rinit Klinik Sınıflama

Mevsimsel Alerjik Rinit
Sürekli Alerjik Rinit
Mevsimsel+Sürekli Alerjik Rinit

## Alerjik Rinit Etiyolojisi

Ev Tozu Akarları: Ev tozunda yaşayan 300µm boyutunda acaridea familyasına aittirler. Başlıca besin kaynağı kepektir, yetişkin kişi günde 1,5 gr kepek döker bu da 1 milyon kenenin günlük besin ihtiyacına eşdeğerdedir. İdeal yaşam ve çoğalma ortamı; karanlık, % 60-80 rölatif nem, 10-37 oC sıcaklıktır. Evde en çok tekstil eşyalarında, yatak, perde, koltuklar, halılar, yastık ve tüylü oyuncaklarda bulunurlar.

Polen Alerjenleri: Polenler (çiçek tozları) çiçekli bitkilerin çoğalmasına aracılık eden protein yapısında maddelerdir. Polen taneleri rüzgar ile çok uzak yerlere kolayca taşınabilirler.

Her yıl belirli mevsimlerde farklı tip bitkiler kendileri için uygun sıcaklık ve nem oranına sahip mevsimlerde polenlerini çevreye bırakırlar. Örneğin çoğu ağaç polenleri kış sonu ve ilkbahar başında atmosferde yoğun iken, çayır (çimen) ve tahıl polenleri ilkbaharda ve yaz mevsimi başında, yabancı ot polenleri ise yaz mevsimi sonu ve sonbaharda daha yoğun olarak bulunurlar. Polen mevsimleri ve yoğunlukları bölgenin bitki örtüsü, o sene aldığı yağışlar ve sıcaklık gibi hava şartlarına göre şehirden şehre farklılık gösterebilmektedir.

Etiyolojik faktörler Tablo-2 içerisinde özetlenmiştir.

**Tablo 2.** Alerjik Rinit Etiyolojisi

### 1)Alerjenler

- Ev tozu akarları (Dermatophagoides Farinea, Dermatophagoides Pteronyssinus)
- Çayır Polenleri (Domuz Ayrığı, Çayır Otu)
- Mantar sporları (Alternaria Alternata, Aspergillus Fumigatus)
- Yabani Ot Polenleri (Sarmaşık, Pelin Otu)
- Hayvan tüy ve kepeği
- Ağaç Polenleri (Zeytin, Meşe)
- Tahıl Polenleri (Çavdar, Yulaf)

### 2) Çevre Kirliliği

- Kapalı ortam (tütün, spreyley, yeni bina hastalığı)
- Açık ortam (foto-kimyasal, endüstriyel kirlilik)

## Alerjik Rinit Semptomları, Tanı ve Fizik Muayene

Şikayetler arasında, sürekli aksırık nöbetleri, burunda kaşıntı, gözlerde kaşıntı ve kızarıklık, bol sulu burun akıntısı ve burun tıkanıklığı yer alır.

Tanı anamnez, fizik muayene, in-vivo, in-vitro ve selektif testler ile konulur. Anamnezde ailesel atopi, şikayetlerin süresi ve bunları oluşturan faktörler ve diğer alerjik hastalıklar sorgulanmalıdır. Astım ve atopik dermatit olması tanıyı güçlendirir.<sup>1</sup> Nazal semptomlara yol açan ilaç kullanımına dikkat edilmelidir. (Anti-hipertansifler, psikotropik ajanlar ve nazal dekonjestanlar) FM direkt (Tablo-3:Alerjik Rinit Belirtileri) ve endoskopik muayene(anterior rinoskopi, rijit, fleksibl), gerekli durumlarda BT ile değerlendirme(lateral nazal duvar) yapılır. Tanı alerji testleri ile konulur.

**Tablo 3.** Alerjik Rinit Belirtileri

Alerjik selam
Nazal köprülenme
Alerjik şiner
Dennie morgan çizgileri
Göz kapaklarında şişlik
Konjunktivada yaygın hiperemi ve şişlik
Gözyaşı salgısında artma
Polinozis(sürekli aksırık nöbetleri, burunda kaşıntı, bol sulu burun akıntısı ve tıkanıklığı)

## Alerjik Rinit Tanı Testleri

**Tablo 4.** Alerjik Rinit Tanı Testleri (İn-Vivo)

Cilt Testleri	Provokasyon Testleri
1)Epikutan Testler	-Alerjen provokasyon
-Prick	-Non-alerjen provokasyon
-Stratch	-Konjunktival provokasyon
-Puncture	-Besin provokasyon
-Laser)	
2)İntrakutan Test	

Prick testi için sırt veya ön kol derisi kullanılabilir. Alerjen solüsyonundan bir damla damlatılır ve lancet, damlanın üzerinden kanama oluşturmaksızın derinin yüzeysel kısmına batırılır. 15 – 30

1 dakika sonra her bir test bölgesinde eritem(kızarıklık) ve endürasyon(kabarıklık) araştırılır. Milimetrik olarak kabarıklığın en büyük olanının çapı ölçülür ve kontrol ile mukayese edilir. Alerjen içermeyen dilüsyon solüsyonu ile yapılan test, mekanik travmaya derinin reaktivitesinin gösterilmesine yöneliktir ve negatif kontrol olarak kullanılır. % 0.1 lik histamin solüsyonu pozitif kontrol olarak kullanılır.

İntradermal deri testinde 1/500 veya 1/1000 dilüsyondaki alerjen solüsyonları, pozitif kontrol olarak % 0.01 lik histamin solüsyonu ile negatif kontrol olarak da alerjenlerin dilüe edildiği solüsyon kullanılır. Test solüsyonlarından 0.1 ml şırınga ile intrakutan olarak enjekte edilir; enjeksiyon yerinde 1 – 3 mm lik bir kabarıklık ortaya çıkar. İntrakutan testlerin de değerlendirme süresi 15 – 30 dakikadır. Milimetrik olarak ortaya çıkan eritem ve kabarıklık çapı ölçülür.

Prick test sensitivitesi ve spesifitesi %80'dir. İntrakutan testlerin sensitivitesi daha az ve daha az konforludur. İntradermal test prick(-) ve yüksek klinik şüphe durumunda yapılır. 50 yaş sonrası test güvenilirliği azalır. Deri testi kontraendikasyonları arasında astım, egzama, daha önce deri testi ile anafilaksi öyküsü, unstable kardiyovasküler hastalık, b-bloker kullanımı yer alır. Anti-histaminikler ve anti-depresanlar testi suprese edebilir. Deri testinden önce mutlaka sorgulanmalıdır.<sup>2</sup>

Nazal provokasyon testi alerjenin burun mukozasına uygulanması ile alerjik semptomların belirip belirmediğini test etmek amacıyla kısıtlı sayıda hastada gerekli olabilir. Daha çok öykü ile duyarlılık saptanan alerjen arasında klinik korelasyon saptanmadığında düşünülmalıdır. Ancak uygun teknikle yapılmadığında mevcut astımı agra ve etmesi veya provokasyon sonuçlarının yanlış değerlendirilmesi gibi hatalara neden olabilmektedir. Provokasyon öncesi ve sonrası rinomanometrik değerlendirme veya nazal yıkantı sıvısının değerlendirilmesi daha çok bilimsel çalışmaların kapsamında yapılmaktadır.

İn-vivo tanı testleri Tablo-4'te özetlenmiştir.

**Tablo 5.** Alerjik Rinit Tanı Testleri[İn-Vitro]

Serum IgE tayini (RIST – PRIST– ELISA )
Serum spesifik IgE tayini (RAST – EIA - FLUROSEN )
Burun salgısında IgE , IgA , vb. (RAST – EIA - FLUROSEN )
ECP

Yüksek total serum IgE düzeyleri atopik hastalıkların teşhisini destekler. IgE düzeyinin normal bulunması alerjik hastalığın teşhisini ekarte ettirmez. PRIST (paper immunosorbent test) metodu kullanılarak astımlı, alerjik rinokonjunktivitli hastaların yaklaşık % 63 ünde serum Ig E düzeyi normal yetişkinlerdeki değerlerin 2 standart sapmasının üstünde bulunmuştur. Ancak son yıllarda ELISA, chemiluminescence vs. gibi yöntemlerle hem total Ig E hem de spesifik Ig E tayin edilebilmektedir.<sup>3</sup>

RAST (radio algero sorbent test) testte; alerjen materyal kağıt disk gibi katı bir faza kimyasal bağla bağlanır ve alerjik hastanın bir damla serumu ile inkübe edilir. Tutulan radyoaktivite ölçülerek serumda spesifik Ig E antikoru indirekt olarak ölçülmüş olur. Avantajları sistemik reaksiyon riski olmaması, güvenilir ve tekrarlanabilir olması, ilaçlar ve hastalıklardan etkilenmemesi yer alır.

Dezavantajları arasında pahalı olması, sınırlı sayıda allerjenlere yönelik olması, sensitivitesinin düşük olması ve test sonucunun zaman alması sayılabilir.

Alerjik rinitte eozinofil aktivasyonu sonucu, eozinofil granüllerden ECP (Eozinofilik Katyonik Protein) salınımı olur. Salınan ECP doku hasarına sebep olur. ECP düzeyinin saptanması, alerjik inflamasyonun şiddeti hakkında bilgi verir. Alerjik hastalıkların seyrinin ve tedavisinin takibinde kullanılır, tedavi ile beraber düzeylerin azalması beklenir.

İn vitro testlerin avantajları arasında yan etki ve anafilaksi riskinin olmaması, ilaç kullanımından etkilenmemesi, dermografizm, ciddi egzama gibi deri hastalıklarından etkilenmemesi yer alır. Deri ve kan testinin tanılma değeri aynıdır, ancak deri testi daha ucuz ve hızlıdır.<sup>4</sup>

İn-vitro tanı testleri Tablo-5'te özetlenmiştir.

**Tablo 6.** Alerjik Rinit Tanı Testleri (Diğer)

Akustik rinometri
Olfaktör testler
Mikroarray test
Nazal NO ölçümü(gıda alerjisi için)
Nazal alerjen tespiti
Nazal smear (Nazal eozinofil tespiti için)

Nazal sitoloji alma yöntemleri arasında sümkürme, scraping(kazıma)-rhino prob veya kimura platinum scapula, lavaj veya biyopsi yer alır. Boyalar olarak Hansel metodu, may grunwald giemsa, Wright giemsa, papanicalau bulunur. Eğer nazal sekresyonda hücrelerin % 20'den fazlası eozinofil ise bu alerjiyi düşündürür.

Rinomanometri ve akustik rinometri burun tıkanıklığını objektif olarak değerlendirebilen enstrumanlardır. Rinomanometri, burun boşluğu açıklığını aerodinamik bir terim olan rezistans ile ölçen bir yöntemdir. Rinomanometri ile ölçülen parametreler hava yolu direnci, nazal hava yolu akımı ve transnazal basınçtır. Akustik rinometri ise nazal direnci akustik dalga yardımıyla ölçen bir cihazdır ve akustik dalgaların oluşturduğu bir kıvılcım jeneratörü, yansıyan dalganın kaydedildiği bir prob ve bir bilgisayardan oluşmaktadır. Her iki cihaz da alerjik rinitli hastalarda nazal provokasyonun objektif olarak değerlendirilmesinde yardımcı olmaktadır. Ayrıca tedaviye (medikal tedavi ya da imünoterapi) cevabın değerlendirilmesinde ve araştırma amacıyla da kullanılmaktadır.

Microarray-ELISA yöntemi en son geliştirilmiş gıda alerji ve intolerans test sistemidir. Hastanın parmağından alınan bir kan damlası ile 200'den fazla gıda spesifik immünglobülin parametresine bakabilen bu test sistemi Microplateler kullanmak suretiyle daha küçük hacimlerde testi gerçekleştirerek, olası interferans etkilerini minimuma indirmeyi başarmıştır. Bu test çok düşük düzeylerdeki immünglobülin izotiplerinin belirleyebildiği için, geçici intolerans (temporary) ile kalıcı (permanent) intolerans hakkında bilgi vermektedir. Örneğin daha önce uygulanan testlerde 30 tane gıdadan uzak durulması söylenmesine rağmen aynı hasta için microarray-elisa yöntemi ile bu sayı 4-5'e kadar inebilmektedir.

Nazal NO testinde nazal alerjen testleri araştırma amaçlı kullanılır. Diğer tanı testleri Tablo-6'da özetlenmiştir. Selektif Metotlar Tablo-7'de özetlenmiştir.<sup>6</sup>

**Tablo 7.** Alerjik Rinit Tanı Testleri (Selektif Metotlar)

Formül lökosit
Tiroid fonksiyon testleri
Hormon testleri
Bakteriyolojik tetkik
Mukosilier foksiyon testleri
İmmünglobulinler
Koku testleri

## Alerjik Rinit Tedavi

**Tablo 8.** Alerjik Rinitte Tedavi

1)Koruyucu Tedavi
2)Farmakoterapi
-İntranazal steroidler
-Antihistaminikler
-Mast hücre stabilizatörü
-Sempatomimetikler
-Antilökotrienler
3) İmmünoterapi
4) Cerrahi

### 1) Koruyucu Tedavi

Çevresel kontroller arasında, HEPA filtreler, nemlendiren veya nem gideren cihazlar, negatif ion üreticisi cihazlar, hava kirliliği ve ev tozu kontrolü, akarisitler(en etkili) yer alır. <sup>7</sup> Halılar kaldırılmalı, elektrik süpürgesi olarak özel filtreli veya su rezervuarlı modeller tercih edilmeli, tannic asit ve benzil benzoat içeren kimyasal ajanlar ile temizlik yapılmalı, kedi ve köpekler ev içine özellikle yatak odalarına alınmamalı, eve alınıyorsa sık periyodlarla yıkanmalıdır(erken hayvan sahibi olmak koruyucudur.) Polen alerjisinde çim biçme, piknik ve kamplarda kaçınmak, kırsal bölgede yaşıyorsa eve dönüştürme yakanıp elbise değiştirmek, dışarıdayken güneş gözlüğünün etrafına koruyucu takmak, gece olmadan yatak odası pencerelerini kapatmak, araba pencerelerini kapalı tutmak ve gerekirse araba içi hava filtresi takmak, sigara içmemek, taze boya gibi irite edici kokulardan ve etkisi olabilecek alerjenlerden kaçınmak önerilir. <sup>7</sup>

### 2) Farmakoterapi

İntranazal steroidler arasında Beclomethasone dipropionate, Flunisolide, Budesonide, Dexamethasone sodium phosphat, Flucortin butylester, Fluticasone propionate, Mometasone furoate, Fluticasone furoat, Triamcinolone acetone bulunur. Kullanımları öncesinde septal deviasyon, alt konka sorunu, apereyin kullanımı iyi değerlendirilmelir. Uzun süreli kullanımına bağlı olarak septal perforasyon, atrofik rinit, epistaksis, mukosilyer inhibisyon ve epitel metaplazisi gelişebilir. Sistemik yan etkileri arasında posterior subkapsüller katarakt, osteoporoz, çocukta büyüme geriliği, mens düzensizlikleri olabilir.

İntranazal antihistaminik olarak Azelastin, Levokobastin düşünülebilir. Sistemik antihistaminiklerde non-sedatif ve hastanın günlük yaşamını etkilemeyecek 2. Kuşak antihistaminikler tercih edilir (Feksofenadin, Dezoksiloratidin, Rupatadin)

Mast hücre stabilizatörleri etkisini mast hücre duvarını stabilize ederek, eozinofil ve epitel hücrelerin aktivasyonunu engelleyerek gösterirler. Erken ve geç allerjik reaksiyon üzerine etkili olduğu bilinmektedir. Örnek olarak oral(Ketotifen, Mequitazin) ve intranazal(Azelastin, Kromolin Sodyum, Nedokromil Sodyum) formlar bulunur.

Oral sempatomimetikler(dekonjestanlar) nazal konjesyon ve ödemin azaltılması, nazal pasajın açılması açısından alfa-1 adrenerjik reseptörler üzerinden etkili olurlar. Antilökotrien ilaçlar, lökotrien antagonistleri ve lökotrien reseptör antagonistleri olmak üzere iki gruba ayrılmıştır. Lökotrien antagonistleri lökotrien üretimini en başta yani 5-LO enzimi seviyesinde keserken, lökotrien reseptör antagonistleri en son aşamada reseptörleri bloke ederek işlev görürler. Lökotrien antagonisti olarak kullanımda olan tek molekül zileutonudur. Zileuton 5-lipooksijenaz enzim inhibisyonu ile lökotrienlerin sentezini bloke eder. Lökotrien reseptör antagonisti olarak kullanımda olan üç molekül mevcuttur: zafirlukast, pranlukast ve montelukast. Günümüzde bu grupta en yaygın kullanılan molekül montelukasttır.<sup>8</sup>

### 3) İmmünoterapi

Duyarlı bulunan antijenin değişen dozlarda uygulanması ile organizmanın immün cevabının değişimi klinik iyileşmeyi sağlar. Rinit, konjunktivit, astım(mevsimsel), insekt allerjileri(arı vs.) endikasyonlar arasındadır. Uygulama teknikleri arasında konvansiyonel teknikler(klasik teknik, deri end-point titrasyon yaklaşımı, RAST'a dayalı metot), non-konvansiyonel tetkikler(rush immunoterapi, clustered immunoterapi(rush modifiye), lokal nazal immunoterapi, oral immunoterapi, sublingual immunoterapi, lokal bronşiyal immunoterapi yer alır. SIT dengeyi Th-1 hücreler lehine değiştirmektedir. İmmünoterapide yüksek doz antijen verilmesi gerekmekte olup düşük doz antijen Th-2 hücreleri artırmaktadır.<sup>9</sup>

### 4) Cerrahi

Alerjik rinitte cerrahi sinüs, septum ve konkalara yöneliktir. Amaç nazal hava akımı ve nazal siliyer hareket akımının düzenlenmesine yöneliktir. FESS (Fonksiyonel Endoskopik Sinüs Cerrahisi) patolojik değişim gösteren sinüslerin ventilasyon ve drenajlarını fizyolojik yoldan sağlamak için yapılır. Cerrahi tedavide amaç hastanın allerjik tedaviyle birlikte tam iyileşmesini sağlamaktır.

Alerjik rinit tedavisi Tablo-8'de özetlenmiştir.

**Hakem Değerlendirmesi:** Dış bağımsız.

**Çıkar Çatışması:** Yazarlar çıkar çatışması bildirmemişlerdir.

**Peer-review:** Externally peer-reviewed.

**Declaration of Interests:** The authors declare that there are no competing interests.

## Kaynaklar

1. Bauchau V, Durham SR. Prevalence and rate of diagnosis of allergic rhinitis in Europe. *Eur Respir J* 2004;24(5):758-764. [\[Crossref\]](#)

2. Rondón C, Campo P, Galindo L, et al. Prevalence and clinical relevance of local allergic rhinitis. *Allergy*. 2012;67(10):1282-1288. [\[Crossref\]](#)
3. Rondón C, Doña I, López S, et al. Seasonal idiopathic rhinitis with local inflammatory response and specific IgE in absence of systemic response. *Allergy*. 2008;63(10):1352-1358. [\[Crossref\]](#)
4. Weinmayr G, Forastiere F, Weiland SK, et al. International variation in prevalence of rhinitis and its relationship with sensitisation to perennial and seasonal allergens. *Eur Respir J*. 2008;32(5):1250-1261. [\[Crossref\]](#)
5. Hellings PW, Klimek L, Cingi C, et al. Non-allergic rhinitis: Position paper of the European Academy of Allergy and Clinical Immunology. *Allergy*. 2017;72(11):1657-1665. [\[Crossref\]](#)
6. Gendo K, Larson EB. Evidence-based diagnostic strategies for evaluating suspected allergic rhinitis. *Ann Intern Med*. 2004;140(4):278-289. [\[Crossref\]](#)
7. Meltzer EO. Allergic Rhinitis: Burden of Illness, Quality of Life, Comorbidities, and Control. *Immunol Allergy Clin North Am*. 2016;36(2):235-248. [\[Crossref\]](#)
8. Greiner AN, Meltzer EO. Overview of the treatment of allergic rhinitis and nonallergic rhinopathy. *Proc Am Thorac Soc*. 2011;8(1):121-131. [\[Crossref\]](#)
9. Scadding GK, Durham SR, Mirakian R, et al. BSACI guidelines for the management of allergic and non-allergic rhinitis. *Clin Exp Allergy*. 2008;38(1):19-42. [\[Crossref\]](#)

# **BÖLÜM 6**

## **EPİSTAKSİS VE NAZAL TRAVMA**

İrfan PAPİLA

Zülküf Burak ERDUR



# Epistaksis ve Nazal Travma

## Epistaxis and Nasal Trauma

### BÖLÜM HAKKINDA

Epistaksis en sık görülen kulak burun boğaz acillerinden biridir. Yaşam boyu burun kanaması insidansı yaklaşık %60 olmasına rağmen, bunların yaklaşık %6'sı resmi tıbbi müdahale gerektirir. Epistaksisin çok çeşitli nedenleri vardır ve hem lokal hem de sistemik faktörler epistaksis gelişimine neden olabilir. Burun kanaması genellikle kendiliğinden veya müdahale ile duran bir kanama olmasına rağmen bazen hayatı tehdit edici boyutlara ulaşabilir.

Burnun yüzün orta hattında yer alması ve hassas yapıda olması geniş bir yaralanma yelpazesine maruziyetine sebep olur ve bu nedenle en sık kırılan yüz kemiği, nazal kemiklerdir. Bu yaralanmalar genellikle ciddi görünmese de burun travması bulunan hastaların uygun şekilde tedavi edilememesi uzun dönemde önemli sorunlara yol açabilir. Çocuklarda meydana gelen yaralanmalar ise burun ve orta yüz gelişim sürecinde büyüme geriliğine de yol açabilmektedir. Nazal yaralanmaların dikkatli bir şekilde değerlendirilmesi ve uygun şekilde yönetilmesi bu sekel riskini ve böylece gecikmiş düzeltici operasyon ihtiyacını azaltabilir.

**Anahtar kelimeler:** Epistaksis, nazal travma, burun, burun kanaması, nazal kemik

### ABOUT the CHAPTER

Epistaxis is one of the most common ear, nose, and throat emergencies. While the lifetime incidence of nosebleeds is approximately 60%, only about 6% of these require official medical intervention. There are many different causes, and both local and systemic factors can lead to the development of epistaxis. Although epistaxis typically stops on its own or with intervention, it can sometimes reach life-threatening levels.

The central location of the nose on the face and its delicate structure make it susceptible to a wide range of injuries, rendering the nasal bones the most commonly broken facial bones. Although these injuries may not always seem severe, untreated nasal trauma can lead to significant long-term complications. In children, such injuries can impede the growth and development of the nose and midface. Thus, careful evaluation and appropriate management of nasal injuries are crucial to mitigate the risk of these sequelae and reduce the necessity for delayed corrective surgery.

**Keywords:** Epistaxis, nasal trauma, nose, nosebleed, nasa bone

## Epistaksis

Epistaksis (burun kanaması) en sık görülen kulak burun boğaz acillerinden biridir. Yaşam boyu burun kanaması insidansı yaklaşık %60 olmasına rağmen, yaklaşık %6'sı resmi tıbbi müdahale gerektirir. Bu epistaksis ataklarının %10'u ciddi ve hatta yaşamı tehdit edici olabilir.<sup>1,2</sup> Epistaksinin doğası ve nedenleri yaşa göre değişir. Burun kanaması sistemik bozuklukların bir belirtisi olabileceğinden burun kanaması olan tüm hastalar dikkatli bir tıbbi değerlendirmeden geçmelidir.

## Etyoloji

Epistaksisin çok çeşitli nedenleri vardır ve hem lokal hem de sistemik faktörler epistaksis gelişimine neden olabilir.<sup>1,2</sup>

- Lokal Faktörler
  - Desikasyon (Kuruma, krutlanma)
  - Düşük ortam nemi



CC BY 4.0: Telif hakkı yazarlardadır. Bu kitabın içeriği Creative Commons Atif 4.0 Uluslararası lisans altında lisanslanmıştır.



İrfan Papıla<sup>1</sup>   
 Zülküf Burak Erdur<sup>2</sup>

<sup>1</sup> Emekli Öğretim Üyesi; İstanbul Üniversitesi-Cerrahpaşa, Cerrahpaşa Tıp Fakültesi, Cerrahi Tıp Bilimleri Bölümü, Kulak Burun Boğaz Hastalıkları Ana Bilim Dalı, İstanbul, Türkiye

<sup>2</sup> Özel OTA-Jinemed Hastanesi, Kulak Burun Boğaz Hastalıkları Bölümü, İstanbul, Türkiye  
E-posta: irfan.papila@iuc.edu.tr  
burakerdur@hotmail.com

**Bu bölümü alıntıla / Cite this chapter as:** Papıla İ, Erdur ZB. Epistaksis ve nazal travma. Papıla İ, ed. *Kulak Burun Boğaz Hastalıkları Ders Kitabı* içinde. İstanbul: İÜC Yayınevi; 2024: 31-35. Cilt I.

- Nazal sekresyonlarda azalma (İlaç etkileri, Sjögren hastalığı gibi sistemik hastalıklar)
- Travma
  - Eksternal travmalar
  - İnternal travmalar (dijital)
- Neoplazmlar
  - Juvenil nazofaringeal anjiyofibrom
  - İnverted papillom
  - Karsinomlar
- Yabancı cisimler
- Enfeksiyonlar
  - Septal perforasyon
  - Atrofik rinit
  - Kronik inflamasyon
- Sistemik Faktörler
  - Koagülopatiler
    - Antikoagülasyon (aspirin, varfarin, antiplatelet ilaçlar)
    - Karaciğer hastalığı
    - Trombositopeni
    - Hemofili
  - Herediter hemorajik telenjektazi
  - Sistemik inflamatuvar bozukluklar
    - Wegener granülomatozu
    - Sarkoidoz
    - Churg-Strauss sendromu

Epistaksis ile güçlü bir şekilde ilişkili olduğu gösterilen çeşitli faktörler arasında yılın mevsimi (özellikle kış mevsimi), cinsiyet (erkeklerde daha yaygın) ve hastanın yaşı (genç hastada burun kanaması anterior ve daha küçük olma eğilimindedir, oysa daha şiddetli posterior epistaksis 50 yaşından büyüklerde görülme eğilimindedir) vardır. Hipertansiyon yaşlı popülasyonda yaygındır ve epistaksis ile ilişkilendirilmesine rağmen nedensel bir ilişki kanıtlanmamıştır.<sup>3</sup>

## Anatomi

Nazal kavite, birbirleriyle geniş anastomoz bağlantıları olan eksternal ve internal karotis arterin dalları tarafından beslenmektedir. Eksternal karotis arterin dalları olan internal maksiller arterin ve fasiyal arterin terminal dalları, burun mukozasının kanlanmasında önemli rol oynamaktadır. İnternal maksiller arterin dalları olan sfenopalatin arter ve büyük palatin arter burun mukozasını beslemektedir. Fasiyal arterin dalı olan superior labial arter, septum ön kısmını ve burun kanatlarını beslemektedir. İnternal karotis arterin oftalmik arter dalının terminal dalları olan anterior ve posterior etmoid arterler ise nazal kavitenin üst kısmının büyük bölümünü beslemektedir (Resim 1).<sup>1,2,4</sup>

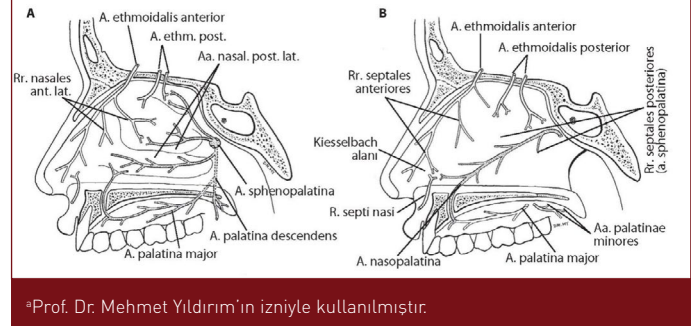
Burunda belirgin anastomoz bağlantılarının olduğu 2 ana alan vardır. Bunlar; septumun anterior-inferior kısmındaki "Little Bölgesi" veya diğer adıyla "Kiesselbach Pleksusu" ve nazal septumun arka kısmındaki "Woodruff pleksusu"dur.<sup>1,2</sup>

Kiesselbach Pleksusunu (Little Bölgesi) oluşturan arterler;

- Anterior Ethmoid A. (a.ethmoidalis anterior)
- Sfenopalatin A. (a.sfenopalatina)
- Büyük Palatin A. (a.palatina majör)
- Superior Labial A. (a.labialis superior) dir.

Woodruff pleksusu ise sfenoplatin arter ve posterior farengeal arter dalları arasındaki anastomoz bölgesidir.<sup>2</sup>

**Resim 1.** Burnun vasküler beslenmesi A. Lateral nazal duvarın beslenmesi B. Nazal septumun beslenmesi<sup>3</sup>



<sup>3</sup>Prof. Dr. Mehmet Yıldırım'ın izniyle kullanılmıştır.

## Klinik ve Laboratuvar Değerlendirme

Burun kanaması olan hastaya yaklaşım ilk değerlendirme ile başlar. Hastanın kan kaybının miktarı ve genel durumu hızla değerlendirilmelidir. Kanama çok fazlaysa, hasta bir şok durumunda olabilir ve hemorajik şok tedavisi için gerekli ilkelere göre resüsitasyona ihtiyaç duyabilir.<sup>4</sup> Hasta stabil durumdayken, ilk olarak burun kanamasının yapısını ve geçişini ortaya koymak önemlidir. Hasta anamnezi alınırken kanamanın ne zaman başladığı, kanamanın süresi, sıklığı, tetikleyici faktörler olup olmadığı ve kanamanın kontrolünde başarılı olsun veya olmasın daha önce yapılan girişimler sorgulanmalıdır.<sup>4</sup> Koroner arter hastalığı, diyabet ve hipertansiyon gibi komorbid durumların varlığını saptamak için kapsamlı bir öykü alınmalıdır. Hastanın kullandığı ilaçların da etiyolojinin belirlenmesi ve başarılı burun kanaması yönetimi üzerinde belirgin etkisi olabilir. Kumadin, nonsteroid antiinflamatuvar ajanlar veya antiplatelet ilaçlar gibi sadece reçeteli ilaçlar değil aynı zamanda bazı reçetesiz ve bitkisel preparatlar da pıhtılaşmayı etkileyebilir.<sup>1</sup> Hemofili veya herediter hemorajik telenjektazi gibi kalıtsal hastalıklar da burun kanamasına yatkınlık oluşturabileceğinden, aile öyküsünün alınması önemlidir. Alkol veya burun içi uyuşturucu kullanımı gibi durumlar da sorgulanmalıdır.

Burun değerlendirilmesi, travma veya anterior epistaksise neden olabilecek işaretler açısından burun dış kısmının inspeksiyonu ile başlamalıdır. Nazal spekulum ve kafa lambası ile yapılan anterior rinoskopi, anterior nazal septumda kanama odağını ortaya koyacaktır. Son zamanlarda yapılan birçok çalışma, epistaksisin belirlenmesinde ve etkili bir şekilde tedavi edilmesinde en önemli faktörün etkilenen vasküler yapıların görüntülenmesi olduğunu belirttiğinden doğru tanıda endoskopinin önemini vurgulanmıştır.<sup>4</sup> Kapsamlı intranasal endoskopik değerlendirme en iyi şekilde yeterli lokal anestezi ve oksimetazolin gibi bir vazokonstriktif ajanın topikal uygulamasını takiben yapılır. Posterior bölge kaynaklı epistaksislerin anterior kaynaklı olanlara göre arteriyel olma olasılığı daha yüksektir. Bu bölgeden kanamanın ciddi olması daha olasıdır ve genellikle kontrol edilmesi daha zordur.<sup>5</sup> Posterior burun kanaması, özellikle poliklinik veya acil servis ortamında, doğrudan müdahale için çok daha az erişilebilir olduğundan, lokal kontrolü çok daha zor hale getirir.

Laboratuvar çalışmaları ile hemogloblin düzeyinin belirlenmesi, ani akut kan kaybı durumunda normal olabilese de, kronik kan kaybının belirlenmesinde önemli bir göstergedir. Ayrıca pıhtılaşma parametreleri ve trombosit sayıları da tanı ve tedavi aşamasında yardımcı olur. Ancak bu çalışmaların yapılması akut kanaması olan hastaların tedavisini geciktirmemelidir.<sup>1,2,4</sup>

## Tedavi Yaklaşımları

Epistaksis hastasına ilk yaklaşımda, hastanın aktif kanamasının olup olmadığı belirlenmelidir. Aktif kanaması olan hastalarda ilk yapılması gereken burun alt 1/3'lük kısmına iki parmakla baskı uygulamaktır. Yaklaşık 10-15 dakika boyunca baş öne eğik haldeyken yapılan doğru şekilde burun baskısı ile septum anteriordaki basit kanamalar durdurulabilmektedir.<sup>1,2</sup> (Resim 1) Ancak posterior bölge kanamalarında burun baskısının faydası olmayacaktır.

Nazal kavitedeki kan pıhtıları aspiratör ve alın ışığı yardımıyla temizlenerek kanama odağı tespit edilmeye çalışılır. Septum anterior bölgesindeki kanamalar posterior epistaksislere göre daha sık görülmektedir ve kanama odağı anterior rinoskopi ile tespit edilebilir. Ancak posterior epistaksislerde kanama odağının tespiti için nazal endoskopi kullanılması gereklidir. Kanaması devam eden hastalarda vazokonstriktör (epinefrin, fenilefrin, oksimetazolin) ve lokal anestezi (lidokain, pantokain) emdirilmiş pamuk tamponlar bilateral nazal kaviteye yerleştirilir. Bu yöntem hem kanamanın durdurulmasına hem de pamuk tamponlar çıkarıldığında kanama odağının daha net şekilde tespitine imkân tanır.<sup>1,2,4</sup> Muayene esnasında kanama odağı saptanırsa buna yönelik önlemler alınabilir ancak kanama odağı saptanamayan yaygın mukozalar kanamaları olan hastalarda daha önce deneysel olarak faydası gösterilmiş olan 50 °C sıcak su ile irrigasyon denenmelidir. Bu tedavinin asıl etki mekanizması hala bilinmemekle beraber refleks vazodilatasyon ile burun lümününün daraltılmasının kanama durdurucu etkiye sahip olduğu düşünülmektedir.<sup>6</sup>

Septumda kanama odağı tespit edilen hastalara koterizasyon uygulanır. Koterizasyon amacıyla gümüş nitratlı çubuklar kullanılarak 'kimyasal koterizasyon' ve bipolar elektrokoter yardımcıyla 'elektrokoterizasyon' yapılabilir.<sup>7</sup> Sadece kanayan alan/damar değil yaklaşık 2-3 mm çapındaki çevresi de koterize edilmeli böylece anastomoz bağlantılarından tekrar kanamanın olması önlenmelidir.<sup>8</sup> Septum perforasyonu riski nedeniyle bilateral koterizasyondan kaçınılmalıdır. İşlem sonrası koterize edilen bölge üzerine emilebilir (absorbabl) tamponlar yerleştirilerek kuruma ve krutlanma oluşumu engellenmelidir. Ayrıca koterizasyon sonrası bölgenin iyileşmesi için hastalara yaklaşık 10 gün süreyle burun sümkürmesinden kaçınmaları tavsiye edilmelidir. İşlem yapılan bölgenin kurumasını ve tekrar kanamaya neden olmasını önlemek için 2 hafta boyunca günde birkaç kez yağlı bir antiseptik krem uygulanmalıdır.<sup>2</sup>

Kanama odağı tespit edilemeyen hastalara, yaygın mukozal kanaması olan hastalara ve koterizasyon sonrası kanaması devam eden hastalara burun tamponu uygulanmalıdır.<sup>9</sup> Anterior epistaksis olgularına anterior nazal tampon konulur. Burun tamponları kullanılan materyalin özelliklerine göre emilebilir (absorbabl) ve emilemeyen (non-absorbabl) tamponlar olarak ikiye ayrılır. Emilebilir burun tamponları genellikle kanama bozuklukları olan hastalara, antikoagulan ilaç kullanan veya Herediter hemo-

rajik telenjektazi gibi vasküler anormallikler gibi emilmeyen burun tamponunun yerleştirilmesi ve/veya çıkarılmasının mukozal travmaya ve ilave kanamaya yol açabileceği durumlarda önerilir. Ayrıca küçük çocuklarda da emilemeyen materyalin çıkarılması zor olacağından emilebilir burun tamponu kullanımı düşünülmelidir.<sup>4,9</sup> Non-absorbabl tamponlar ise klasik olarak ince şeritler halinde kesilmiş ve antibiyotikli pomad emdirilmiş gaz tamponlar, sentetik merosel tamponlar ve değişik sentetik materyallerinden üretilmiş tamponlardır. Bu tamponların ortalama 48-72 saat sonra çıkarılması gereklidir. İnce gaz şeritlerden elde edilen burun tamponları kanama kontrolünde oldukça etkilidir. Bu tamponlar akordeon körüğüne benzer şekilde dikey kıvrımlar halinde veya nazal tabandan tavana doğru yatay kıvrımlar şeklinde burun spekulumu ve bayonet penset yardımıyla yerleştirilmelidir. Her iki nazal kavite de tamponlar ile tamamen doldurulmalıdır.<sup>10</sup> Ancak bu tamponlar fibriller yapısı nedeniyle mikroorganizmaların üremelerine olanak sağlamaktadır bu nedenle non-absorbabl burun tamponu uygulanan hastalara antibiyoterapi başlanmalıdır. Diğer önemli dezavantajları ise yerleştirilmesi ve çıkarılması sırasında genellikle hastada belirgin rahatsızlık yapması ve dikkatli şekilde yerleştirilmediğinde mukozal aşınmalara neden olmasıdır.<sup>2</sup>

Anterior nazal tampon uygulamasına rağmen kanaması devam eden hastalarda veya kanama odağı posteriorde olup belirlenemeyen hastalarda posterior burun tamponu uygulanmalıdır. Posterior epistaksisler tüm epistaksislerin yaklaşık %10'unu oluşturmasına rağmen daha ciddi ve masif kanamalara sebep olmaktadır. Posterior tampon olarak gazlı bezden yapılmış klasik posterior tampon, nazofarenkste balonu şişirilerek nazofarenksi obstrükte eden ince foley sondalar ve nazal balon kateterler kullanılır.<sup>10</sup> Ancak posterior nazal tampon kullanımının ardından majör kardiyopulmoner komplikasyonlar bildirilmiştir. Bu komplikasyonlar "nazopulmoner refleks" ile ilişkilendirilmiştir. Vagal sinir stimülasyonu, eşlik eden hipoksi ile apne ve aşırı sedasyonu da posterior tamponlama ile gözlenen komplikasyonları açıklayabilir.<sup>4</sup> Bu nedenle posterior tampon uygulanan hastalar hospitalize edilerek gözlem altında tutulmalıdır. Posterior nazal tamponlar yerleştirildikten 48-72 saat sonra çıkarılmalıdır.

Pek çok burun kanaması vakası öncelikle konservatif tedaviler, koterizasyon ve burun tamponlaması ile çözülsün de, hastaların yaklaşık %6'sında tekrarlayan ve/veya inatçı epistaksis için daha invaziv tedaviler gerekmektedir. Nazal tampona rağmen kanaması devam eden hastalarda, hematokritte kan transfüzyonu gerektirecek ölçüde düşüş olan hastalarda, nazal tampon konulmasında anatomik engel bulunan hastalarda, hastanın burun tamponunu kabul etmemesi/tolere etmemesi durumlarında cerrahi ligasyonlar veya embolizasyon düşünülmelidir.<sup>11</sup> Transnazal endoskopik sfenopalatin arter ligasyonu, etmoid arter ligasyonu, maksiller arter ligasyonu ve eksternal karotis arter ligasyonu yapılabilir. Cerrahi arter ligasyonuna alternatif olarak anjiyografi eşliğinde embolizasyon da yapılabilmektedir.<sup>12</sup>

## Nazal Travma

Burunun yüzün orta hattında yer alması ve hassas yapıda olması geniş bir yaralanma yelpazesine maruziyetine sebep olur ve bu nedenle en sık kırılan yüz kemiği nazal kemiklerdir.<sup>13</sup> Spor travmaları, düşmeler, darp, aşırı alkol tüketimi ve motorlu araç kazaları gibi nedenler nazal travmaların birçoğundan sorumlu

mekanizmalardır.<sup>14,15</sup> Nazal travmalar hem pediatrik hem de yetişkin çağda erkek popülasyonda kadınlardan yaklaşık iki kat daha fazla görülmektedir ve yaşamın ikinci ve üçüncü dekatlarında en yüksek insidans bildirilmiştir.<sup>16</sup> Bu yaralanmalar genellikle ciddi görünmese de burun travması bulunan hastaların uygun şekilde tedavi edilememesi önemli uzun vadeli sorunlara yol açabilir. Eksternal deformite, burun tıkanıklığı, septal perforasyon ve kronik sinüzit gibi birçok komplikasyon uzun dönemde kötüleşecek ve hastalarda önemli morbiditeye neden olacaktır. Çocuklarda meydana gelen yaralanmalar ise burun ve orta yüz gelişim sürecinde büyüme geriliğine de yol açabilmektedir.<sup>17</sup> Nazal yaralanmaların dikkatli bir şekilde değerlendirilmesi ve uygun şekilde yönetilmesi bu sekel riskini ve böylece gecikmiş düzeltici operasyon ihtiyacını azaltabilir.

Nazal fraktür tanısında en önemli ve öncelikli yapılması gereken detaylı bir fizik muayenedir. Belirgin deviasyon veya asimetri varlığı akut travmatik deformiteyi açıkça gösterebilse de daha ince bulgular kolaylıkla gözden kaçabilir. Deformite, şişlik, burun kanaması, nazal obstrüksiyon ve periorbital ekimoz nazal fraktörü düşündürülen belirtilerdir. Ayrıca fizik muayenede nazal kemiklerde krepitasyon saptanması ve nazal segmentlerin mobilitesi tanısall bulgulardır.<sup>16</sup> Hiçbir ayrıntıyı kaçırmamak için her zaman rutin, adım adım bir yaklaşım kullanılarak eksiksiz bir değerlendirme yapılmalıdır. Burnun eksternal kısmının muayenesi ile birlikte alın ışığı ve nazal spekulumla yapılan anterior rinoskopi ve/veya rijid endoskopik nazal muayene ile internal nazal yapılar ve nazal septum da değerlendirilmelidir.

Nazal fraktürlerin büyük çoğunluğunun tanı ve uygun tedavisi, yalnızca öykü ve fizik bulguların kullanılmasıyla başarılı bir şekilde sağlansa da tanıda radyolojik incelemeler de kullanılmaktadır. Nazal travma sonrası hastaları değerlendirmek amacıyla kullanılan en sık görüntüleme yöntemi antero-posterior ve lateral X-ray grafilerdir. Ancak bu grafilerin tanısall değerinin oldukça düşük olduğu saptanmıştır. Nazal grafilerde normal sütür çizgilerinin, vasküler girinti çizgilerinin veya burun kemiklerinin gelişimsel olarak incelenmesinin bir sonucu olarak önemli oranda yanlış pozitif sonuçlar raporlanmaktadır. Ayrıca bu grafiler ile eski kırıkları yenile-

rinden ayırt etmek de zordur.<sup>18</sup> Tanıda kullanılan diğer radyolojik yöntemler ise yüksek rezolusyonlu ultrason ve bilgisayarlı tomografi'dir. Konvansiyonel düz grafilerle karşılaştırıldığında, yüksek rezolusyonlu ultrasonun özellikle lateral nazal duvar kırıklarının değerlendirilmesinde mükemmel sensitivite ve spesifisiteye sahip olduğu gösterilmiştir. Bununla birlikte, daha şiddetli travma içeren vakalarda ve diğer yüz kemik fraktürlerinin mevcut olduğu düşünülen vakalarda ayrıntılı değerlendirme amacıyla bilgisayarlı tomografi kullanılmalıdır (Resim 2).<sup>19,20</sup>

Nazal fraktür tedavisinde ilk olarak öncelikli müdahale gerektiren epistaksis ve septal hematoma varlığı belirlenmelidir. Nazal fraktür sonrası görülen burun kanaması genellikle kendiliğinden durma eğilimindedir ancak devam eden kanamalar kontrol altına alınmalıdır. Bir diğer acil müdahale gerektiren durum ise septal hematoma'dur. Septal hematoma 3-4 gün içerisinde tedavi edilmezse septum kartilajının kanlanması bozulur ve septal apse, avasküler nekroz ve fibröz skar gibi komplikasyonlar meydana gelebilir. Septal hematoma durumunda septum mukozasına insizyon yapılmalı, hematoma drene edilmelidir. Çeşitli burun tamponları yerleştirilerek tekrar hematoma olmasının önüne geçilmelidir.<sup>16</sup>

Nazal fraktürde kemik redüksiyonu lokal veya genel anestezi altında yapılabilir. Erişkinlerde genellikle lokal anestezi yeterli iken, çocuk hastalarda ve koopere olamayan erişkinlerde ise genel anestezi altında redüksiyon yapılmalıdır. Redüksiyon için en uygun zaman travmadan sonraki ilk birkaç saattir ancak ileri derece ödem mevcut olan hastalarda 7-10 gün içinde redüksiyon planlanabilir. Çocuklarda ise 3-5 gün içinde redüksiyon yapılmalıdır.

Nazal fraktürlerde genellikle kapalı redüksiyon yeterli iken, yeterli stabilizasyon sağlanamayan hastalara açık redüksiyon yapılabilir. Redüksiyon işlemi sonrası nazal kemiklerin stabilizasyonu amacıyla eksternal alçılar ve burun tamponları yerleştirilmelidir.<sup>18</sup>

**Hakem Değerlendirmesi:** Dış bağımsız.

**Çıkar Çatışması:** Yazarlar çıkar çatışması bildirmemişlerdir.

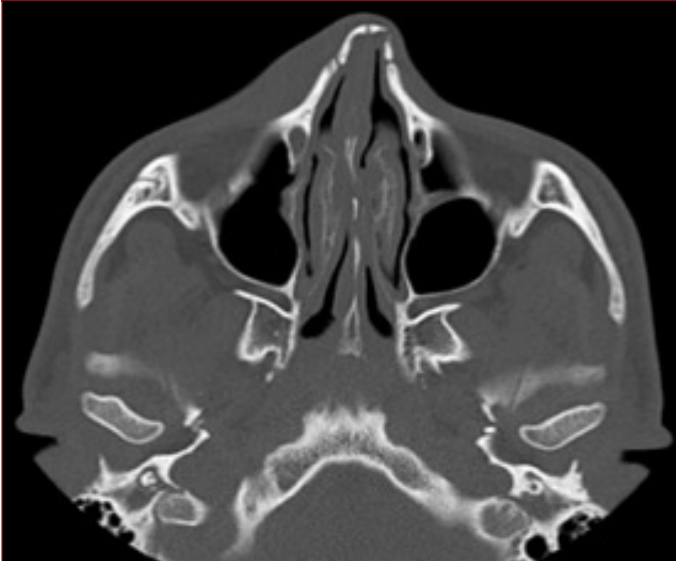
**Peer-review:** Externally peer-reviewed.

**Declaration of Interests:** The authors declare that there are no competing interests.

## Kaynaklar

1. French C, Goyal P. Epistaxis. In: Wackym PA, Snow JB, eds. *Ballenger's Otorhinolaryngology Head and Neck Surgery*. 18 th ed. Connecticut: People's Medical Publishing House; 2016: 631-638.
2. Simmen DB, Jones NS. Epistaxis. In: Flint PW, Hughey BH, Lund VJ, Niparko JK, Robbins KT, Thomas JR, Lesperance MM, eds. *Cummings Otolaryngology Head and Neck Surgery*. 6 th ed. Philadelphia: Elsevier Saunders; 2015: 678-690.
3. Chaaban MR, Zhang D, Resto V, Goodwin JS. Demographic, Seasonal, and Geographic Differences in Emergency Department Visits for Epistaxis. *Otolaryngol Head Neck Surg*. 2017 Jan;156(1):81-86. [Crossref]
4. Tunkel DE, Anne S, Payne SC, Ishman SL, Rosenfeld RM, Abramson PJ, Alikhaani JD, Benoit MM, Bercovitz RS, Brown MD, Chernobilsky B, Feldstein DA, Hackell JM, Holbrook EH, Holdsworth SM, Lin KW, Lind MM, Poetker DM, Riley CA, Schneider JS, Seidman MD,

Resim 2. Nazal fraktür'ün bilgisayarlı tomografi görüntüsü



- Vadlamudi V, Valdez TA, Nnacheta LC, Monjur TM. Clinical Practice Guideline: Nosebleed (Epistaxis). *Otolaryngol Head Neck Surg.* 2020 Jan;162(1\_suppl):S1-S38. [\[Crossref\]](#)
5. Cooper SE, Ramakrishnan VR. Direct cauterization of the nasal septal artery for epistaxis. *Laryngoscope.* 2012;122(4):738-740. [\[Crossref\]](#)
  6. Stangerup SE, Thomsen HK. Histological changes in the nasal mucosa after hot-water irrigation. An animal experimental study. *Rhinology* 1996;34:14-7.
  7. Johnson N, Faria J, Behar P. A Comparison of Bipolar Electrocautery and Chemical Cautery for Control of Pediatric Recurrent Anterior Epistaxis. *Otolaryngol Head Neck Surg.* 2015 Nov;153(5):851-6. [\[Crossref\]](#)
  8. Henderson AH, Larkins A, Repanos C. The use of bipolar electrocautery in adult epistaxis management: using audit of one hundred and twenty-four cases to define a standardised protocol. *Clin Otolaryngol.* 2013 Dec;38(6):554-8. [\[Crossref\]](#)
  9. Bequignon E, Vérillaud B, Robard L, Michel J, Prulière Escabasse V, Crampette L, Malard O; SFORL work-group. Guidelines of the French Society of Otorhinolaryngology (SFORL). First-line treatment of epistaxis in adults. *Eur Ann Otorhinolaryngol Head Neck Dis.* 2017 May;134(3):185-189. [\[Crossref\]](#)
  10. Akıner M, Beton S. Epistaksis. Gerçekler M, ed. *Kulak Burun Boğaz Hastalıkları ve Baş-Boyun Cerrahisi* içinde. Birinci Baskı. Ankara: MN Medikal & Nobel Tıp Kitabevi; 2014:419-433.
  11. Sylvester MJ, Chung SY, Guinand LA, Govindan A, Baredes S, Eloy JA. Arterial ligation versus embolization in epistaxis management: counterintuitive national trends. *Laryngoscope.* 2017;127(5):1017-1020. [\[Crossref\]](#)
  12. Vosler PS, Kass JI, Wang EW, Snyderman CH. Successful implementation of a clinical care pathway for management of epistaxis at a tertiary care center. *Otolaryngol Head Neck Surg.* 2016;155(5):879-885. [\[Crossref\]](#)
  13. Greathouse ST, Adkinson JM, Garza R 3rd, Gilstrap J, Miller NF, Eid SM, Murphy RX Jr. Impact of Injury Mechanisms on Patterns and Management of Facial Fractures. *J Craniofac Surg.* 2015 Jul;26(5):1529-33. [\[Crossref\]](#)
  14. Pham TT, Lester E, Grigorian A, Roditi RE, Nahmias JT. National Analysis of Risk Factors for Nasal Fractures and Associated Injuries in Trauma. *Craniomaxillofac Trauma Reconstr.* 2019 Sep;12(3):221-227. [\[Crossref\]](#)
  15. Hwang K, Ki SJ, Ko SH. Etiology of Nasal Bone Fractures. *J Craniofac Surg.* 2017 May;28(3):785-788. [\[Crossref\]](#)
  16. Chegar BE, Tatum SA. Nasal Fracture. In: Flint PW, Hughey BH, Lund VJ, Niparko JK, Robbins KT, Thomas JR, Lesperance MM, eds. *Cummings Otolaryngology Head and Neck Surgery.* 6 th ed. Philadelphia: Elsevier Saunders; 2015. p. 493-505.
  17. Hwang K, Yeom SH, Hwang SH. Complications of Nasal Bone Fractures. *J Craniofac Surg.* 2017 May;28(3):803-805. [\[Crossref\]](#)
  18. Lu GN, Humphrey CD, Kriet JD. Correction of Nasal Fractures. *Facial Plast Surg Clin North Am.* 2017 Nov;25(4):537-546. [\[Crossref\]](#)
  19. Lee IS, Lee JH, Woo CK, Kim HJ, Sol YL, Song JW, Cho KS. Ultrasonography in the diagnosis of nasal bone fractures: a comparison with conventional radiography and computed tomography. *Eur Arch Otorhinolaryngol.* 2016 Feb;273(2):413-418. [\[Crossref\]](#)
  20. Atighechi S, Baradaranfar MH, Karimi G, Dadgarnia MH, Mansoorian HR, Barkhordari N, Sajadinejad BS, Behniafard N. Diagnostic value of ultrasonography in the diagnosis of nasal fractures. *J Craniofac Surg.* 2014 Jan;25(1):e51-3 [\[Crossref\]](#)

# **BÖLÜM 7**

## **NAZOFARENKS KANSERİ**

Harun CANSIZ  
Sinem KARA PEKER

# Nazofarenks Kanseri

## Nasopharyngeal Cancer

### BÖLÜM HAKKINDA

'Nazofaringeal karsinom' terimi, keratinize edici, keratinize olmayan ve bazaloid karsinom olarak kategorize edilen tüm skuamöz hücreli kanserleri ifade eder. Keratinize tip, endemik olmayan bölgelerde endemik bölgelere göre daha sık görülürken, keratinize olmayan tip vakaların büyük çoğunluğunu oluşturur ve EBV enfeksiyonu ile bağlantılıdır. Kesin tanı, primer nazofaringeal tümörün endoskopi kılavuzluğunda biyopsisi ile konur. Nazofarenks kanseri genellikle asemptomatiktir ve sıklıkla ilk belirtisi boyunda şişliktir. Bunun dışında tek taraflı işitme kaybı ile başvuran hastalarda efüzyonlu otitis media saptanması halinde de nazofarenks kanserinden şüphelenilmelidir. Tedavinin temelini radyoterapi oluşturmakla birlikte cerrahi ve kemoterapi de hastalığın evresine ve tedaviye yanıtına göre değerlendirilmektedir.

**Anahtar kelimeler:** Nazofarenks kanseri, radyoterapi, cerrahi

### ABOUT the CHAPTER

The term 'nasopharyngeal carcinoma' refers to all squamous cell cancers categorized as keratinizing, non-keratinizing and basaloid carcinoma. While the keratinized type is more common in non-endemic regions than in endemic regions, the non-keratinized type accounts for the vast majority of cases and is associated with EBV infection. Definitive diagnosis is made by endoscopy-guided biopsy of the primary nasopharyngeal tumor. Nasopharyngeal cancer is usually asymptomatic and often the first symptom is swelling in the neck. Apart from this, nasopharyngeal cancer should be suspected if otitis media with effusion is detected in patients presenting with unilateral hearing loss. Although radiotherapy forms the basis of treatment, surgery and chemotherapy are also evaluated according to the stage of the disease and response to treatment.

**Keywords:** Nasopharynx cancer, radiotherapy, surgery

Nazofarenks; kafa tabanı-yumuşak damak arasında, üst ve arkada basifenoid, basioksiput ve ilk iki vertebra gövdesi ile sınırlıdır. Önde posterior koana ile perforedir. Aşağıda yumuşak damak, Arkada ise orofarenks ile bağlantılıdır. Nazofarenks lateral duvarına üstaki orifisi açılır, arka bölümünü torus tubarius oluşturur, arkasında ise Nazofarenks karsinomu(NFK)'nun en sık yerleşim yeri olan Rosenmüller çukuru(lateral nazopharyngeal recess) bulunur.

Nazofarenks içerisinde çok önemli nörovasküler oluşumları barındıran

- Foramen Laserum: n. petrozus sup. minor(IX),
- Foramen Spinozum: a. meningica media,
- Foramen Ovale: V3-n. mandibularis,
- Hipoglossal Kanal,
- Juguler Foramen: VJİ, IX, X, XI,
- Karotid Kanal.

ile komşuluk eder ki bu komşuluklar intrakranial yayılımda önemlidir ve yayılımda bir geçiş yolu olur.

### Lenfatik Yayılım



- 1) Üst juguler veya jugulodigastrik lenf nodlarına,
- 2) Direkt olarak Rouviere'in retrofarengeal lenf nodlarına,
- 3) Spinal aksesoryel zincir-arka üçgene doğrudur.

Nazofarenks muköz membranı; Lenfoid doku, minör tükrük bezleri ve epitelyal doku içerir.



CC BY 4.0: Telif hakkı yazarlardadır. Bu kitabın içeriği Creative Commons Atif 4.0 Uluslararası lisans altında lisanslanmıştır.



Harun Cansız<sup>1</sup>   
Sinem Kara Peker<sup>2</sup> 

<sup>1</sup>Istanbul Üniversitesi-Cerrahpaşa, Cerrahpaşa Tıp Fakültesi, Cerrahi Tıp Bilimleri Bölümü, Kulak Burun Boğaz Hastalıkları Ana Bilim Dalı, İstanbul, Türkiye  
<sup>2</sup>University Hospitals of Morecambe Bay, ENT Department, Birleşik Krallık  
E-posta: harun.cansiz@iuc.edu.tr  
sinemkara.peker@mbht.nhs.uk

**Bu bölümü alıntıla / Cite this chapter as:**  
Cansız H, Kara Peker S. Nazofarenks kanseri. Papula İ, ed. *Kulak Burun Boğaz Hastalıkları Ders Kitabı* içinde. İstanbul: İÜC Yayınevi; 2024: 37-39. Cilt I.

Epitelyal doku ise muhtelif yapıdadır;

- 1) Stratifiye squamöz-çok katlı yassı- epitel,
- 2) Sialü psödöstratifiye epitel(üst ½ yarım),
- 3) İndeterminate-değişici/transisyonel epitel. Bu muhtelif epitel-yal yapı tümörlerin heterojenitesini açıklar. Buna göre **WHO'nun HİSTOPATOLOJİK sınıflaması:**

WHO Tip 1- İyi diferansiye keratinize/squamöz hücreli %20-25,

WHO Tip 2- Az diferansiye/non keratinize-transisyonel hücreli %10

WHO Tip 3- Undiferansiye/lenfoepitelyomatöz-anaplastik-clear hücreli- spindle cell gibi muhtelif yapı gösterir.

## İnsidans, Epidemiyoloji ve Etiyoloji

Nazofaringeal karsinom, benzersiz epidemiyolojik özelliklere sahip bir hastalıktır. Hastalığın dağılımı net bir bölgesel, ırksal ve cinsiyet prevalansı göstermektedir. Özellikle Çin ve Tayvan'da insidans fazla ve tüm malignitelerin %18'ini kapsar. 2018'de, küresel yaşa göre standartlaştırılmış insidans oranları, Asya ve Avrupa'da sırasıyla 100.000'de 2,1 ila 0,4 arasında bildirilmiştir. ABD'de 2009-2015 döneminde 5 yıllık sağkalım oranı, etnik gruplar arasında görülen farklılıklar ile %60'tır.

Yaşın sağ kalım üzerindeki etkisi belirgindir. Beş yıllık sağkalım oranları en genç hasta grubunda (15-45 yaş) %72, en yaşlı hasta grubunda (65-74 yaş) %35'tir[1]. Genel olarak, prognoz kadınlar için erkeklerden daha iyidir. [2] Kesin tanı, primer nazofaringeal tümörün endoskopi kılavuzluğunda biyopsisi ile konur. Endoskopide klinik primer tümör görülmemesi durumunda manyetik rezonans görüntüleme (MRG) veya pozitron emisyon tomografisinde (PET) pozitif görünen bölgeden nazofaringeal doku biyopsisi önerilir.

Multifaktöryel bir hastalıktır; Etiyolojide EBV, polisiklik hidrokarbonlar, nitrozaminli beslenme, kurutulmuş tuzlu balık, kronik rinosinüzit, kötü hijyen ve kötü ventilasyon sorumlu tutulmaktadır.

## Belirti ve Bulgular

Nazofarenks kanseri genellikle asemptomatiktir ve sıklıkla ilk belirtisi boyunda şişliktir. Bunun dışında tek taraflı işitme kaybı ile başvuran hastalarda efüzyonlu otitis media saptanması halinde de nazofarenks kanserinden şüphelenilmelidir. Burun tıkanıklığı, burun kanaması, baş ağrısı diğer belirtilerdir. -Tümörün yayılımı ile çeşitli kranial nöropatiler ve kafa içi yayılım belirtileri; F Lase-rum-n. petr. Minör tutulumuna bağlı Xeroftalmi, V. Kranial sinir tutulumuna bağlı fasial ağrı, Kavernoöz sinüs ve sup. orbital fissür yayılımında III, IV, VI, sinir tutulumu, Servikal sempatik zincir yayılımında da Horner Sendromu belirtileri ilave olabilir.

## Tanı

Anamnez, fizik-endoskopik muayene, kontrastlı CT, MRI ve kesin tanı biopsi ile konulur. **Laboratuvar**da serolojik testler yapılır. Özellikle WHO Tip 2 ve 3'te anlamlı. EBV antijenlerine karşı antikor bakılır. EBV viral capsit antijeni(VCA)'ne karşı IgA antikor, EBV early antijeni(EA)'ne karşı IgG antikor. Bunlar okült hastalık araştırılmasında önemli. Klinik seyir ve prognoz tayininde ise; Antikora bağlı selüler sitotoksikite /Antibody Dependet Cellular Cytotoxicity(ADCC) kullanılır. Düşük titre kötü prognozu gösterir.

Hastalığın ilk belirtisi genellikle boyunda lenf nodlarının ortaya çıkması olduğundan, hastaların boyun biyopsisi ve/veya boyun diseksiyonu geçirmesi sık görülür. Bu prosedür; iyileşme olasılığını azaltabileceği ve geç tedavi sekellerini etkileyebileceği için önerilmez. Yine de yapılırsa (örneğin primer tümör görünmüyorsa), kapsüler dağılmanın olmadığı lenf nodu biyopsisi veya ultrasonografi eşliğinde transkutanöz tru-cut biyopsi en iyi seçeneklerdir; cerrahi boyun diseksiyonundan kaçınılmalıdır. İn situ hibridizasyon (ISH) ile histolojik numune üzerinde Epstein-Barr virüsünün (EBV) belirlenmesi önerilir.

## Histoloji

Histolojik tip, Dünya Sağlık Örgütü (WHO) sınıflamasının 4. baskısına göre sınıflandırılmalıdır. 'Nazofaringeal karsinom' terimi, keratinize edici, keratinize olmayan ve bazaloid karsinom olarak kategorize edilen tüm skuamöz hücreli kanserleri ifade eder. Keratinize tip, endemik olmayan bölgelerde endemik bölgelere göre daha sık görülürken, keratinize olmayan tip vakaların büyük çoğunluğunu oluşturur ve EBV enfeksiyonu ile bağlantılıdır. NPC'nin endemik olduğu bölgelerde, p16 pozitifliği ve insan papilloma virüsü (HPV) ekspresyonu, keratinize olmayan farklılaşmamış karsinomun %8'ine kadar bildirilir ve EBV ilişkili olana göre daha iyi bir prognoz taşır.<sup>3</sup>

## Evreleme

Nazofarenks Kanseri, Amerikan Ortak Kanser Komitesi (AJCC) evreleme sınıflandırması 8. baskıya göre klinik olarak evrelendirilir (Tablo-1). Rutin evreleme prosedürleri; tıbbi öykü, fizik muayene (kranial sinir muayenesi dahil), tam kan sayımı, serum biyokimyası [karaciğer ve böbrek fonksiyon testleri ve laktat dehidrojenaz (LDH) dahil], nazofaringoskopi, bilgisayarlı tomografi (BT), manyetik rezonans görüntüleme (MRG) veya PET ile nazofarenks, kafatası, boyun ve kafa tabanının taramasını içerir. MRG, küçük mukozal kalınlaşma, parafaringeal ve mastikatör boşluğun tutulumu ve kafa tabanı ve kranial sinir infiltrasyonunu göstermede duyarlı olduğu için lokal tümör evrelemesini tanımlamanın en doğru yoludur ve bu nedenle mümkün olduğunda diğer yöntemlere tercih edilmelidir [4]. FDG-PET nodal evrelemede daha fazla doğruluk sağlar, uzak metastazları saptamak için en iyi görüntüleme yöntemidir ve en azından lokal ileri hastalıkta önerilir.

**Tablo 1.** AJCC 8. Baskıya göre Nazofarenks Kanserin Evrelemesi

T evresi	
T1	Nazofarenks, orofarenks ya da nazal kavite (parafaringeal uzanım olmaksızın)
T2	Parafaringeal uzanım, komşu yumuşak doku uzanımı (medial pterygoid, lateral pterygoid, prevertebral kaslar)
T3	Kemik yapılar (kafatabanı, servikal vertebra) ve/veya paranasal sinüsler
T4	İntrakranial uzanım, kranial sinir, hipofarenks, orbita, ileri yumuşak doku tutulumu (lateral pterygoid kasın lateralinden ötesi), parotis bezi
N evresi	
N0	Rejyonel lenf nodu metastazı yok
N1	Retrofaringeal, Servikal (tek taraflı, < 6 cm ve krikoid kartilajın kaudal sınırının üstünde)
N2	Servikal (bilateral, < 6 cm ve ve krikoid kartilajın kaudal sınırının üstünde)
N3	>6 cm ve/veya krikoid kartilajın kaudal sınırının altında



**Tablo 1.** AJCC 8. Baskıya göre Nazofarenks Kanserinin Evrelemesi (devamı)

Evre	
I	T1 N0 M0
II	T2 N0-1 M0, T1 N1 M0
III	T3 N0-2 M0, T1-2 N2 M0
IVa	T4 ya da N3 M0
IVb	Herhangi T, Herhangi N ve M1

**Tedavi**

Radyoterapi (RT), tedavinin temelidir ve yayılmamış nazofarenks kanserinin küratif amaçlı tedavisinin temel bileşenidir. Yoğunluk modülasyonlu RT (IMRT), nazofarenks kanseri yönetiminde önemli bir kilometre taşıdır ve daha iyi sonuçlar ve daha az şiddetli geç yan etkiler sağlar. [5] Geç yan etkilerle ilgili olarak, eski RT tekniklerine kıyasla IMRT lehine geç kserostomi, trismus ve temporal lob hasarında önemli bir azalma bildirilmiştir.

Evre I hastalık tek başına RT ile tedavi edilirken, evre II nazofarenks kanserli hastalar 2D-RT kullanıldığında 30 mg/m<sup>2</sup>/hafta sisplatin ile eşzamanlı kemoradyoterapiden yarar sağlar<sup>6</sup>. Evre III ve IV hastalık ise kemoradyoterapi ile tedavi edilir ve tercih edilen ajan sisplatin'dir. Bu sayede uzun dönemde lokorejyonel ve uzak organ nüksünün azalması amaçlanır. Küçük lokal nüksler potansiyel olarak tedavi edilebilir. Ana tedavi seçenekleri arasında nazofarenjektomi, brakiterapi, radyocerrahi, stereotaktik RT (SRT), IMRT veya bunların bir kombinasyonu yer alır. Yeniden ışınlamayı cerrahi bir yaklaşımla karşılaştırmak için hiçbir karşılaştırmalı çalışma yapılmamıştır.

**Cerrahi**, NFK' u, kafatabanı orta hat lokalizasyonu ulaşım zorluğu ve zengin nörovasküler yapı komşuluğu sebebiyle unrezektabl olarak kabul edilir. Bununla beraber;

Rekürren vakalarda, Nazofarenkste sınırlı küçük vakalar, Kafa çiftlerinin tutulmadığı ve kafa tabanında erozyon olmadığı durumlarda cerrahi tedavi uygulanabilir.

Tedavi kararları, tekrarlayan tümörün hacmi, yeri/derecesi, önceki tedaviler, hastalısız aralık, komorbiditeler ve önceden var olan herhangi bir organ işlev bozukluğu dikkate alınarak her bir vakanın özel durumuna göre uyarlanır. Cerrahi kurtarma tedavileri için prognostik faktörler; nükste T ve N evresini, cerrahi yaklaşımı (endoskopik cerrahi için daha iyi bir sonuç rapor edilmiştir) ve adjuvan yeniden ışınlamanın uygulanabilirliğini içerir<sup>7</sup>. Yeni tanı konmuş metastatik nazofarenks kanserli hastalarda, sistemik tedaviye lokorejyonel RT eklenmesi, lokorejyonel kontrolü ve nihayetinde genel sağkalımı iyileştirir. İmmünoterapi, özellikle EBV'nin nedensel rolü ve antijenlerine karşı bir yanıt ortaya çıkarma olasılığı nedeniyle, bu hastalıkta umut verici bir stratejiyi temsil etmektedir<sup>8</sup>.

**Radyoterapi Komplikasyonları**

- Xerostomi- ağız kuruluğu (sulu yiyecek, parasempatomimetikler önerilir).
- Fluktuan işitme kaybı, retraksiyon ve otitis media (ventilasyon tüpü).
- Diş çürümesi- (florid önerilir).
- Trismus.
- Ptüiter disfoksiyon.
- Myelit.
- IX, X, XI, ve XII paralizisi.
- Massif boyun fibrozisi.
- Farenggeal duvar nekrozu.
- Kafa tabanı nekrozu. Şeklinde erken ya da geç komplikasyonlar görülebilir

**Hakem Değerlendirmesi:** Dış bağımsız.

**Çıkar Çatışması:** Yazarlar çıkar çatışması bildirmemişlerdir.

**Peer-review:** Externally peer-reviewed.

**Declaration of Interests:** The authors declare that there are no competing interests.

**Kaynaklar**

- 1 M. L. K. Chua, J. T. S. Wee, E. P. Hui, and A. T. C. Chan, "Nasopharyngeal carcinoma," *Lancet (London, England)*, 387(10022): 1012-1024, Mar. 2016. [\[Crossref\]](#)
- 2 P. Y. Ouyang *et al.*, "The significant survival advantage of female sex in nasopharyngeal carcinoma: a propensity-matched analysis," *Br. J. Cancer*. 2015; 112 (9): 1554. [\[Crossref\]](#)
- 3 W. B. Huang, J. Y. W. Chan, and D. L. Liu, "Human papillomavirus and World Health Organization type III nasopharyngeal carcinoma: Multicenter study from an endemic area in Southern China," *Cancer*, 2018;124(3): 530-536, [\[Crossref\]](#)
- 4 P. Bossi *et al.*, "Nasopharyngeal carcinoma: ESMO-EURACAN Clinical Practice Guidelines for diagnosis, treatment and follow-up," *Ann. Oncol. Off. J. Eur. Soc. Med. Oncol.*, 2021; 32(4): 452-465. [\[Crossref\]](#)
- 5 B. Zhang, Z. Mo, W. Du, Y. Wang, L. Liu, and Y. Wei, "Intensity-modulated radiation therapy versus 2D-RT or 3D-CRT for the treatment of nasopharyngeal carcinoma: A systematic review and meta-analysis," *Oral Oncol.*, 2015; 51(11): 1041-1046. [\[Crossref\]](#)
- 6 Q. Y. Chen *et al.*, "Concurrent chemoradiotherapy vs radiotherapy alone in stage II nasopharyngeal carcinoma: phase III randomized trial," *J. Natl. Cancer Inst.*, 2011; 103(23): 1761-1770. [\[Crossref\]](#)
- 7 S. Na'ara, M. Amit, S. Billan, J. T. Cohen, and Z. Gil, "Outcome of patients undergoing salvage surgery for recurrent nasopharyngeal carcinoma: a meta-analysis," *Ann. Surg. Oncol.* 2014; 21 (9): 3056-3062. doi: 10.1245/S10434-014-3683-9.
- 8 R. You *et al.*, "Efficacy and Safety of Locoregional Radiotherapy With Chemotherapy vs Chemotherapy Alone in De Novo Metastatic Nasopharyngeal Carcinoma: A Multicenter Phase 3 Randomized Clinical Trial," *JAMA Oncol.* 2020; 6(9): 1345-1352. [\[Crossref\]](#)

# **BÖLÜM 8**

## **BAŞ AĞRISI VE NEVRALJİLER**

Dođan ÇAKAN  
Haluk ÇEVİK

# Baş Ağrısı ve Nevraljiler

## Headache and Neuralgias

### BÖLÜM HAKKINDA

Ağrı, vücudun bir bölgesinden kaynaklanan, sınırlı veya yayılan özellikte olan, bazen bir doku hasarına eşlik edebilen, insanın geçmiş deneyimleriyle ilişkili olan duysal, affektif, hasta tarafından rahatsızlık olarak tanımlanan bir durumdur. Nevraljiler ise genelde baş boyun alanında ortaya çıkan nöropatik ağrı karakterinde sinirin kendisine ait hasardan kaynaklı kronik, yanıcı, batıcı ya da soğuk hissi şeklinde, bazen sürekli, bazen kısa süreli, şiddetli ağrılardır. Bu yazımızda baş ağrısı ve nevralljiler anlatılacaktır.

**Anahtar kelimeler:** Baş ağrısı, nevrallji, migren

### ABOUT the CHAPTER

Pain is a sensory, affective, patient-defined discomfort that originates from a part of the body, is limited or radiating, can sometimes accompany tissue damage, and is related to past experiences. Neuralgias, on the other hand, are chronic, burning, stinging or cold sensation, sometimes continuous, sometimes short-term, severe pain in the form of chronic, burning, stinging or cold sensation caused by damage to the nerve itself in the character of neuropathic pain, which usually occurs in the head and neck area. In this article, headache and neuralgia will be explained.

**Keywords:** Headache, neuralgia, migraine

Ağrı, vücudun bir bölgesinden kaynaklanan, sınırlı veya yayılan özellikte olan, bazen bir doku hasarına eşlik edebilen, insanın geçmiş deneyimleriyle ilişkili olan duysal, affektif, hasta tarafından rahatsızlık olarak tanımlanan bir durumdur. Ağrı aslen muhtemel bir hasara karşı vücudu uyarmak amacıyla sinyal üreten nöral sisteminin hayati önemi olan işlevlerinden biridir<sup>1</sup>.

Ağrı reseptörleri sinirlerin distalde serbest olan uçlarıdır. Eşik değerleri normal fonksiyon gösteren dokularda çok yüksek olmasına rağmen inflamasyon bulunan dokuda bu eşik değeri düşer. Vücut savunmalarından birine ait olan bu reseptörler vücutta yaygın olarak bulunurken karaciğer parankimi, akciğer alveolleri, beyin dokusunda bulunmaz<sup>1-6</sup>.

Beyin parankiminde ağrı hisseden reseptörlerin yokluğundan kaynaklı, baş ağrısı (sefalji) intrakraniyal veya ekstrakraniyal başın diğer bölümlerinden ve servikal bölgeden kaynaklı ağrıların yansıması olarak ortaya çıkar. Tüm baş ağrısı tipleri arasında en sık görülen baş ağrısı gerilim tipi baş ağrısıdır ve bunu takiben migren gelmektedir. Hastalar tarafından en sık sebeplerden biri olarak düşünülen sinüs ve göz hastalıkları ise baş ağrısının göreceli olarak sık görülmeyen sebeplerindedir<sup>1-6</sup> (Tablo 1).

## Primer Baş Ağrıları

### 1) Gerilim Tipi Baş Ağrısı

En sık görülen sefalji çeşididir. Ağrı lokalizasyonu tayini yapılamaz ve baş çepeçevre tutulur. Kadın cinsiyette daha sık gözlenir. Popülasyonu yaklaşık %80'i etkilenebilmekte olup, genellikle günlük fiziksel aktiviteyi kısıtlamaz. Bununla birlikte iş ve okul perforaması başta olmak üzere hayat kalitesini etkiler. Zonklayıcı olmayan, fotofobi-fonofobinin izlenmediği ve bulantı-kusmanın sık görülmediği sefaljidir. Tedavisi spesifik olmayıp semptomaya yönelik önleyici terapiler ve gerekirse non-steroid antiinflamatuvar ilaçlar tedavide kullanılır<sup>1-6</sup>.

### 2) Migren

Unilateral pulsatil, fotofobi-fonofobi, bulantı - kusma varlığı ile karakterize sefalji tipidir. Kadın cinsiyette daha sık görülür ve aile anemnezi mevcuttur. Yaşam kalitesini etkilediği gibi günlük fiziksel aktiviteyi de kısıtlar<sup>2-4</sup>.



CC BY 4.0: Telif hakkı yazarlardadır. Bu kitabın içeriği Creative Commons Atıf 4.0 Uluslararası lisans altında lisanslanmıştır.



Doğan Çakan   
Haluk Çevik

İstanbul Üniversitesi-Cerrahpaşa,  
Cerrahpaşa Tıp Fakültesi, Cerrahi Tıp  
Bilimleri Bölümü, Kulak Burun Boğaz  
Hastalıkları Ana Bilim Dalı, İstanbul, Türkiye  
E-posta: dogan.cakan@iuc.edu.tr

**Bu bölümü alıntıla / Cite this chapter as:**  
Çakan D, Çevik H. Baş ağrısı ve nevralljiler.  
Papula İ, ed. *Kulak Burun Boğaz Hastalıkları  
Ders Kitabı* içinde İstanbul: İÜC Yayınevi;  
2024: 41-43. Cilt 1.

**Tablo 1.** Primer ve Sekonder Baş Ağrısı Tipleri

Primer Baş Ağrıları	
Yaygın	Nadir
<ul style="list-style-type: none"> <li>Gerilim tipi baş ağrısı</li> <li>Migren <ul style="list-style-type: none"> <li>Aurasız migren</li> <li>Auralı migren <ul style="list-style-type: none"> <li>Tipik auralı</li> <li>Retinal</li> <li>Hemiplejik</li> <li>Baziller</li> </ul> </li> </ul> </li> </ul>	<ul style="list-style-type: none"> <li>Trigeminal otonomik baş ağrıları</li> <li>Küme tipi baş ağrısı</li> <li>Paroksizmal hemikrania</li> <li>SUNCT</li> <li>Trigeminal nevralji</li> </ul>
Sekonder Baş Ağrıları	
<ul style="list-style-type: none"> <li>Hemoraji (Epidural, subaraknoid, subdural)</li> <li>Tükörler</li> <li>Beyin abseleri</li> <li>Menenjit/Ensefalit</li> <li>İdiopatik intrakranial hipertansiyon</li> <li>Posttravma</li> <li>Sistemik enfeksiyonlar (sinüzit vs.)</li> </ul>	<ul style="list-style-type: none"> <li>Hipertansiyon</li> <li>Vaskülitler</li> <li>OSAS</li> <li>Preeklampsi</li> <li>Karbonmonoksit zehirlenmesi</li> <li>İlaç yan etkileri</li> <li>Arteriyel diseksiyon</li> </ul>

**Aurasız Migren**

- Migren tipleri arasında en sık görülenidir.
- Lokalizasyon olarak genellikle periorbital ve tek taraflıdır. Karakter olarak zonklayıcı karakterdedir.
- Süresi 4-72 saat arasında değişiklik gösterebilir.
- Prodromal belirtiler ve aura gözlenmez.
- Fiziksel aktivite ile ağrı şiddetlenir.
- Bulantı- kusma eşlik eder ve bazen kusma sonrası baş ağrısını sonlanabilir.
- Aynı taraflı karotis ve yüzeyel temporal artere bası ile ağrıda şiddetinde azalma görülür <sup>4</sup>.

**Auralı Migren****a) Tipik Auralı Migren**

- Auralar geçici nörolojik belirtilerdir ve süresi 5-60 dakika arasında değişir. En sık görsel auralar izlenir (*scintilaston skotomu*).
- Prodromal semptomlar (letarji, hiperaktivite, depresyon, poliüri, iştah artışı vs.) 3 saat veya 3 gün öncesinde başlayabilir.
- Postmenopozal ve hamileliğin 2.-3. üç aylık döneminde remisyon gözlenebilmektedir <sup>1-6</sup>.

**b) Hemiplejik Migren**

- Auralı migrende motor zayıflığında var olması durumudur. Beş ile 60 dakika arasında süren ataklardır <sup>4-6</sup>.

**c) Baziller Tip Migren**

- Sefalji genellikle oksipital bölge yerleşimlidir ve şiddeti çok yüksektir. Aurası 10 ile 45 dakika arasında sürer.
- Tam körlük ve buna eşlik eden; vertigo, tinnitus, dizartri, ataksi, perioral parestezi gibi semptomların varlığı ile kendisini gösterir <sup>2-6</sup>.

**d) Retinal Migren**

- Sefaljiye unilateral gözde fotopsi ve görme kaybı gibi bulgular eşlik eder.

**e) Oftalmoplejik Migren**

- Genellikle çocukluk döneminde görülür.
- Unilateral, retroorbital baş ağrısına 1-4 gün süren bulanıtı-kusma eşlik eder.
- Ağrı sırasında ipsilateral pitoz ve 3.CN felci görülür <sup>3</sup>.

**f) Kronik Migren**

- Ayda 8'den fazla migren atağı görülmesi ve ayın en az 15 günün migren ağrısı ile geçtiği durumdur.
- Semptomların 3 aydan uzun süre sebat ettiği görülür.
- Obezite, OSAS, duygudurum bozukluğu, aşırı kafein alımı, fiziksel veya psikolojik travma risk faktörlerindedir.
- Medikal tedavi dışında yaşam tarzı değişikliği de tedavide önemli yer tutmaktadır <sup>3-6</sup>.

**g) Status Migrenozus**

- Atak süresi 72 saati aşan migren tipidir.

**Migren Tedavisi**

- Akut atak tedavisinde ilk tercih edilecek ilaçlar basit non-steroid antiinflamatuvar analjeziklerdir.
- Akut atak tedavisinde etkili ilaçlar ise Ergotaminler (dihidroergotamin), Narkotik analjezikler (kodein, meperidin), 5-HT agonistleri (sumatriptan, frovatriptan gibi triptan grubu ilaçlardır).
- Atak önleyici profilaktik tedavide ise antidepresanlar (amitriptilin), beta-blokerler (propranolol, metoprolol), siproheptadin, antikonvulzan ilaçlar (topiramet, valproat), kalsiyum kanal blokerleri (verapamil), metiserjid ve ergot alkaloidleri tercih edilebilir <sup>1-6</sup>.

**3) Trigeminal-Otonomik Tip Baş Ağrıları****Küme (Cluster) Tipi Baş Ağrısı**

- Migren ve gerilim tipi baş ağrısını takiben en sık sefalji tipidir.
- Patofizyolojisinde trigeminal – otonomik reflekse bağlı trigemino-hipotalamik yolak ile sekonder hipotalamasu aktivasyonu yer alır.
- Genel popülasyonda %1'den daha az sıklıkta görülür. Orta yaş, sigara içen erkeklerde daha sık görülür.
- Aile anamnezi mevcuttur.
- Ağrı atakları 15-180 dakika arasında sürer, çok şiddetlidir ve unilateraldir. Ağrı atak sayısı günde 6-8 defayı bulabilir
- Ağrının olduğu tarafta trigeminal sinir parasempatik fonksiyonlarında artışa sekonder gelişen sempatik disfonksiyon bulguları görülür (miyoz, pitoz, göz yaşarması, nazal konjesyon, konjunktival kanlanma, terleme artışı vs.)
- Ağrı atakları aylar-yıllar süren remisyon dönemleri ve günler-haftalar süren atak periyodları ile seyretmektedir.
- Akut atak tedavisinde oksijen terapisi, triptanlar, kortikosteroid kullanılır.
- Atak profilaksisinde en sık kullanılan ajan verapamildir. Alternatif olarak lityum ve steroidler kullanılabilir <sup>1-6</sup>.

**Paroksizmal Hemikranya**

- Üreme periyodundaki kadın hastalarda siktir.
- Ağrı lateralizasyonu hep aydır ve süresi kısadır.
- Atak süreleri 2 ile 45 dakika arasındadır.
- Ataklar genellikle gün içinde tekrarlar ve uyku periyodlarından REM ile ilişkili olan ataklar gösterilmiştir.
- Diğer sefalji tiplerine eşlik edebilir.
- Ağrı hasta tarafından zonklayıcı, delici bir ağrı karakterinde tarif edilir.
- Görülen otonom semptomlar küme tipi baş ağrısı ile benzer niteliktedir.
- Tipik ve dahi patognomonik nitelik taşıyan özellik, bir non-steroid antiinflamatuvar ilaç olan indometazine çok iyi yanıt vermesidir <sup>1-6</sup>.

## Nevraljiler

Nevraljiler, genelde baş boyun alanında ortaya çıkan nöropatik ağrı karakterinde sinirin kendisine ait hasardan kaynaklı kronik, yanıcı, batıcı ya da soğuk hissi şeklinde, bazen sürekli, bazen kısa süreli, şiddetli ağrılardır. Çoğu zaman altta yatan sebep tespit edilemeyip idiopatik olarak tanımlanmakla birlikte; enfeksiyonlar (postherpetik nevralsi gibi), demiyelizan hastalıklar (multiple skleroz vs.), sinire bası, diyabet gibi nedenlere bağlı olarak gelişebilir. Trigeminal, glossofaringeal, vagal ve oksipital sinirlerin tutulmasına bağlı olarak görülebilirler<sup>1-6</sup>.

### Trigeminal Nevralji

- Kranial nevralsi tipleri arasında en sık görülenidir.
- Kadın cinsiyette daha sık gözlenir.
- Elli yaş üstünde görülen yüz ağrısının en sık görülen formudur.
- Ağrı unilateral, kısa ve şimşek çakar tarzda- elektrik çarpması şeklinde tariflenir.
- Traş olma, yüz yıkama, konuşma, diş fırçalama gibi yüzün uyarıldığı hallerde atak başlayabilir.
- Ağrı her zaman tek taraflıdır.
- Ağrıya ipsilateral kas spazmları eşlik edebilir.
- Tanı klinik olarak konulur. Santral sinir sistemi kitlelerini dışlamak amacıyla mutlaka manyetik rezonans görüntüleme (MRG) yapılmalıdır.
- Medikal tedavisinde karbamezapin, gabapentin, pregabalin kullanılır.
- Medikal dışı tedavi olarak ise perkütan balon mikrokompresyon, mikrovasküler dekompresyon cerrahisi, steriotaktik radyasyon tedavisi ve gama knife tedavisi kullanılabilir<sup>1-6</sup>.

### Postherpetik Nevralji

- Herpes zoster virüsünün neden olduğu zona hastalığında görülen nevralsi tipidir.
- Sinire yerleşen virüs sinirin innerve ettiği dermatom alanı boyunca ağrı ve kaşınma ile tanımlanır ve ciltte veziküler lezyonlar bulunur.
- Uygun tedavi ile lezyonlar ve şiddetli ağrı 2-4 hafta içinde giderilir.
- Bazı durumlarda ağrı kalıcı olabilir ya da cilt lezyonları iyileştikten sonra tekrar edebilir. Cilt lezyonları iyileştikten 3 ay sonra ağrının sebat etmesi Postherpetik Nevralji (PHN) olarak adlandırılır.
- İleri yaş, akut atağın şiddetli olması, diyabet gibi kronik hastalıkların varlığı PHN gelişimine yakınlık yaratır<sup>1-6</sup>.

### Glossofaringeal Nevralji

- Glossofaringeal sinirin paroksizmal ağrılı bir hastalığıdır.
- Erkek cinsiyette daha sık görülür ve başlangıç yaşı trigeminal nevralsiden erkendir.
- Hissedilen ağrı genellikle dil ve boyun bölgesindedir.
- İleri vakalarda yutma fonksiyonu bozulur ve ağızdan tükürük deşarjı görülür.

- Ağrı atakları nadiren senkop ve bradikardi gibi kardiyovasküler semptomlar ile beraber görülür.
- Tedavisinde kullanılan ilaçlar, trigeminal nevralsi tedavisine benzerdir<sup>1-6</sup>.

### Diğer Nadir Görülen Nevraljiler

#### Oksipital Nevralji

- Genellikle unilateral baş arkası ve kulak arkasında boyun üst kısmında elektrik çarpmasına benzer zonklayıcı karakterde kronik bir ağrı ile beraber baş ağrısı mevcuttur.
- Ağrı baş arkasında, frontal ve retroorbital bölgede hissedilebilir.
- Travma, tümör, enfeksiyon, gut, diyabet ve vaskülitler predispozan faktörlerdir.
- Nadiren hastalarda görme ile ilgili semptomlar da mevcuttur.
- Medikal tedavi semptomlara yöneliktir. Antiepileptikler, anti-depresanlar, kortikosteroidler tedavide tercih edilebilir.
- Cerrahi tedavide ise mikrovasküler dekompresyon ve elektro-nörostimülasyon uygulanabilir<sup>1-6</sup>.

#### Vagal nevralsi (superior larengeal nevralsi)

- Kısa süreli, elektrik şoku benzeri ağrılarla karakterize nadir bir sendromdur.
- Vagal sinirin beyin sapı ve subrakanoid mesafede, juguler foramen civarında sıkışmasına bağlı olarak gelişir.
- Medikal tedavisi trigeminal nevralsiye benzerlik gösterir.
- Medikal tedaviye yanıt alınamayan vakalarda suboksipital kraniotomi ile vagal sinir dekompresyonu uygulanır<sup>1-6</sup>.

**Hakem Değerlendirmesi:** Dış bağımsız.

**Çıkar Çatışması:** Yazarlar çıkar çatışması bildirmemişlerdir.

**Peer-review:** Externally peer-reviewed.

**Declaration of Interests:** The authors declare that there are no competing interests.

### Kaynakça

1. Hill M. *Adams and Victor's Principles of Neurology*, 10<sup>th</sup> Edition, 2014.
2. Oğul E, *Klinik Nöroloji*, Nobel Tıp Kitabevi, 2002.
3. Bozbuğa M, *Nöroloji ve Nöroşirurji*, Nobel Tıp Kitabevi, 3.Baskı, 2000.
4. Mier RW, Dhadwal S. Primary Headaches. *Dent Clin North Am*. 2018;62(4):611-628. [\[Crossref\]](#)
5. Michl M, Michl GM. Kopfschmerzen [Headaches]. *Internist (Berl)*. 2017;58(9):892-899. [\[Crossref\]](#)
6. Carbaat PA, Couturier EG. Hoofdpijn: classificatie en diagnose [Headache: classification and diagnosis]. *Ned Tijdschr Tandheelkd*. 2016;123(11):539-544. [\[Crossref\]](#)

# **BÖLÜM 9**

## **FARENKSİN ANATOMİSİ VE FİZYOLOJİSİ**

Dođan ÇAKAN  
Musa MUSAYEV

# Farenksin Anatomisi Ve Fizyolojisi

## Anatomy and Physiology of the Pharynx

### BÖLÜM HAKKINDA

Bu metin, farenksin anatomisi ve fizyolojisi üzerine odaklanmaktadır. Farenks, antik Yunanca kökenli bir kelime olup boğazı ifade etmektedir. Farenksin yapısı, mukoza, submukoza, faren-gobasiller fasya, kas tabakası ve bukkofarengal fasya gibi beş katmandan oluşur. Nazofarenks, orofarenks ve hipofarenks olarak üç ana bölgeye ayrılır. Metin, her bir bölgenin anatomik detaylarına ve özelliklerine odaklanarak açıklamalar yapar. Farenksin lenfatik sistemine Waldeyer halkası dahildir, bu da solunum ve sindirim yoluyla giren patojenlerle ilk karşılaşma noktasıdır ve immünolojik bir öneme sahiptir. Metin, farenksin çeşitli bölümlerini oluşturan tonsillerin (farengal, tubal, lingual, palatin) detaylı bir açıklamasını sunar. Farenksin fizyolojisi, solunum, yutma ve konuşma fonksiyonlarını içerir. Yutma süreci üç evrede gerçekleşir ve farenksin önemli bir rol oynar. Konuşma fonksiyonu ise fonasyon, rezonans ve artikülasyon olmak üzere üç ana bileşeni içerir, bu süreçte farenksin rezonans ve artikülasyonda görev aldığı vurgulanır. Metin, farenksin kas yapısını, innervasyonunu ve lenfatik drenajını detaylı bir şekilde ele alarak, bu anatomik ve fonksiyonel özellikleriyle ilgili kapsamlı bilgiler sunar.

**Anahtar kelimeler:** Farenks, anatomisi, fizyolojisi, nazofarenks, orofarenks

### ABOUT the CHAPTER



This text focuses on the anatomy and physiology of the pharynx. The term "pharynx" originates from ancient Greek, referring to the throat. The structure of the pharynx consists of five layers, including mucosa, submucosa, pharyngobasilar fascia, muscular layer, and buccopharyngeal fascia. It is divided into three main regions: nasopharynx, oropharynx, and hypopharynx. The text provides detailed explanations of each region's anatomical features. The Waldeyer ring, consisting of pharyngeal, tubal, lingual, and palatine tonsils, is crucial in the pharyngeal lymphatic system, serving as the primary encounter point for pathogens entering through the respiratory and digestive systems. The text elaborates on each tonsil's composition. Pharyngeal physiology encompasses respiratory, swallowing, and speaking functions. The swallowing process occurs in three stages, with the pharynx playing a significant role. Speech function involves phonation, resonance, and articulation, where the pharynx contributes to resonance and articulation. The text provides an in-depth exploration of the pharynx's muscle structure, innervation, and lymphatic drainage, offering comprehensive insights into its anatomical and functional characteristics.

**Keywords:** Pharynx, anatomy, physiology, nasopharynx, oropharynx

## Farenks Anatomisi

Farenks kelime kökeni olarak antik Yunancadaki φάρυγξ (phárunx) kelimesinden köken alır ve boğaz anlamına gelir. Havanın ve besinlerin distale iletilmesi açısından ortak bir iletim yolu olan farenksin ortalama uzunluğu yetişkinlerde 12-15 santimetre (cm) ve şekli konik-huni şeklindedir. Yapısal komponent olarak fibromuskuler bir tüptür. Farenks en üstte kafa tabanından başlar, inferior sınırı önde krikoid kartilajın inferior sınırına, arkada servikal 6. Vertebranın inferior kenarına kadar uzanır. En geniş olduğu alan hyoid kemik seviyesi çapı yaklaşık 5 cm, en dar yeri ise yaklaşık 2 cm çapında özofagus ile birleştiği alt seviyesidir. Farenksin arka duvarı prevertebral fasya ile komşuluk ilişkisi içindedir. Retrofarengal (Farenks arkası) boşluk, farenks posterior duvarı ve prevertebral fasya arasında yer alan potansiyel alandır.<sup>1</sup>



Doğan Çakan   
Musa Musayev 

Istanbul Üniversitesi-Cerrahpaşa,  
Cerrahpaşa Tıp Fakültesi, Cerrahi Tıp  
Bilimleri Bölümü, Kulak Burun Boğaz  
Hastalıkları Ana Bilim Dalı, İstanbul, Türkiye  
E-posta: dogan.cakan@iuc.edu.tr  
musa.musayev@iuc.edu.tr

**Bu bölümü alıntıla / Cite this chapter as:**  
Çakan D, Musayev M. Farenksin anatomisi ve fizyolojisi. Papila İ, ed. *Kulak Burun Boğaz Hastalıkları Ders Kitabı* içinde. İstanbul: İÜÇ Yayınevi; 2024: 45-47. Cilt I.



CC BY 4.0: Telif hakkı yazarlardadır. Bu kitabın içeriği Creative Commons Atıf 4.0 Uluslararası lisans altında lisanslanmıştır.

Farenks duvarı içten dışa doğru beş katmandan oluşur:

1. Farenksin içini döşeyen, komşu olduğu tüm boşluklarla devamlılık gösteren- Mukoza.
2. Mukozanın hemen altında yerleşen- Submukoza.
3. Superiorda kafatabanına bağlanan, farenksi yapısal olarak destekleyen fibröz bir tabaka olan- Farenkobasiller fasya.
4. İçte longitudinal ve dışta sirküler uzanım gösteren liflerden oluşan- Muskuler tabaka.
5. Gevşek bağ dokusundan oluşan, içerisinde farengeal pleksusun yerleştiği ve farenksin hareket etmesini sağlayan- Bukkofarengeal fasya.

Farenks anatomik olarak daha kolay şekilde incelenebilmesi amacıyla üç kompartmana ayrılır: Epifarenks (Nazofarenks), Mezofarenks (Orofarenks), Hipofarenks (Larengofarenks).

### Nazofarenks

Nazofarenks superior sınırında kafa tabanı inferior sınırında yumuşak damak olan kuboidal bir boşluktur. Üst ve arka duvarları hafif bir eğimle birbirlerinin içerisine girer ve bu eğimi bazisfenoid, bazioksiput ve ilk iki servikal vertebra'nın gövdeleri yapar. Ön duvarı koananın açıldığı kısımdır ve bu alan ortada nazal septum tarafından ikiye bölünür. Yan duvarlarda tuba östaki, torus tubaris ve Rosenmuller fossa yer alır. Östaki superior farengeal kasın superiorunda yerleşim gösteren Morgagni Sinüsünden nazofarenkse açılır. Nazofarenksin alt duvarını yumuşak damağın superiora bakan yüzü oluşturur. Superior farengeal kas ve faringobasiller fasya nazofarenksi destekler. Faringobasiller fasya, foramen lacerum örten fibrokartilajöz yapı ile devamlılık arz eder ve diğer kraniyal foramenler ile yakın ilişki içindedir. Bu bağlantılar nazofarenks hastalıklarının kafa içi yayılımı için önem taşır.

Nazofarenks örtüsü epitel doku, minor tükrük bezleri ve kapsülsüz lenfoid dokuları ihtiva eder. Nazofarenksi örten mukoza stratifiye skuamöz epitel veya silyalı psödostratifiye epitel, goblet hücreleri ve destek hücrelerinden oluşur. Nazofarenksin lenfatik drenajı bilateraldir ve ilk olarak lateral retrofarengeal lenf nodlarına drene olur.

### Orofarenks

Orofarenks sindirim sistemine ait bir yapıdır. Orofarenks superiorunda nazofarenks, inferiorunda hipofarenks ile devamlılık arz eder. Orofarenks dört ayrı anatomik yapısal parça içerir: Dil kökü, yumuşak damak, tonsiller alan (palatin tonsiller, ön ve arka plikalar), posterior farengeal duvar. Orofarenks önde oral kavite, üstte yumuşak damak, altta hyoid kemik, arkada posterior farengeal duvar tarafından sınırlanmaktadır. Başka bir ifade ile orofarenks superiorunda palatum durum, inferiorunda da hyoid kemik hizasında yer alan faringoepiglottik plikadan geçen iki zahiri plan arasında yer alır.

Tonsiller fossa içerisinde lenfoid bir organ olan palatin tonsil bulunur. Tonsil fossasını superior konstriktör kas ve medial konstriktör kasın bir parçası oluşturur. Tonsiller fossayı anteriordan ön tonsil plikası ve posteriordan arka tonsil plikası sınırlar. Ön tonsil plikası palatoglossus adalesi ve üzerini örten mukoza, arka tonsil plikası palatofaringeus adalesi ve üzerini örten mukoza tarafından oluşur. Palatin tonsillerin major kanlanması fasiyal arterin tonsiller

dalı tarafından sağlanır. Bunun yanı sıra asendan farengeal arter, dorsal lingual arter, internal maksiller ve fasiyal arterin palatin dalları tarafından da kanlanır. Palatin tonsillerin venöz drenajı peritonsiller venlere olur, bu damarlar inferor konstriktör adaleyi penetre ederek ortak fasiyel vene ve farengeal pleksusa bağlanır. Orofarenksin lenfatik drenajı kan damarlarına paralel olarak yerleşim gösterir.

### Hipofarenks

Hipofarenks (Larengofarenks) orofarenksin devamında yer alır ve hyoid kemik ile özofagus başı arasında yerleşir. Larenksi posteriordan kısmen kuşatır ve posterioruna yerleşim gösterir. Hipofarenks üç anatomik bölgeye ayrılır: Arka ve yan farengeal duvar, piriform sinüsler, postkrikoid bölge.

Hipofarenks inferiora doğru daralan koni şeklinde bir yapıdır. Hipofarenksin sınırları önde larenks, üstte hyoid kemik ve faringoepiglottik plikalar (C4 düzeyi), arkada retrofarengeal alan ve altta özofagus girişinde yer alan krikofarengeus adalesi (C6 düzeyi) tarafından oluşturulur.

Hipofarenks duvarı dört katmanlıdır: En içte stratifiye skuamöz epitel ile örtülü mukoza, fibroz tabaka, inferior konstriktör adaleden oluşan tabaka ve medial konstriktör adaleden oluşan tabaka. Tüm bu yapıları bukkofarengeal fasya sarar ve servikal özofagusun en dış kısmı ile ilişkilidir.

Piriform sinüs ters piramid şeklindedir ve apeksi krikoid kartilajın inferioruna uzanır. Piriform sinüsün üst sınır faringoepiglottik plika seviyesinden başlar. Piriform sinüs apekse doğru daralan ön, yan ve iç duvarlardan oluşur. Piriform sinüs lateralden, superior larengal sinirin internal dalı tarafından delinen tirohiyoid membran ile sınırlıdır. Arteriyel kanlanması superior tiroid arterin dalları, asendan farengeal arter ve linguinal arterin dalları tarafından sağlanır.

Orofarenks ve hipofarenks lenfatik drenajı boyunda level 2-4 olarak bilinen üst, orta ve alt derin jugular zincir lenf nodlarına olur. Nazofarenksin lenfatik drenajı farklı olarak daha çok posterior servikal üçgene olur. Bu drenaj bu alanlara yerleşim gösteren tümörlerin servikal metastaları açısından önemlidir.

### Farenksin Innervasyonu

Vagus ve glossogarengeal sinirin farengeal dalları, aksesuar sinir ve superior servikal ganglionun semptomatik dalları tarafından oluşturulan farengeal pleksus, farenksin motor ve duysal innervasyonunun büyük kısmından sorumludur. Farenksin büyük kısmının duysal innervasyonundan bu pleksus sorumlu iken nazofarenksin duysal innervasyonundan trigeminal sinirin maksiller dalı sorumludur. Dokuzuncu Kraniyal sinir tarafından innerve edilen stilofarengeus kası ve maksiller sinir tarafından innerve edilen tensor veli palatini kası dışındaki farenks kaslarının motor innervasyonundan da farengeal pleksus sorumludur.

### Farenksin Kasları

Farenksin kasları dışta sirküler, içte ise longitudinal kaslardan oluşur. Dışta yerleşen sirküler kaslar üç konstriktör adaleden oluşur. İçteki longitudinal kaslara ise m.palatopharyngeus, m.salpingopharyngeus ve m.stylopharyngeus dahildir. Farenksin internal



kasları yutma ve konuşmada görev alırken, eksternal kaslar yutma sırasında besinin özefagusa yönlendirilmesinden sorumludur.

Farengial konstriktör kasların anatomik yerleşimine bağlı olarak dört tane boşluk oluşur:

1. Superior konstriktör kasın superioru, bu alan farengial reses mukozasının olduğu alan olup içerisinden m.levator veli palatini, üstaki tüpü, A.palatina ascendes geçer.
2. Superior ve orta konstriktör kaslar arası, bu bölgeden m.stylopharyngeus, n.glossofarengus, lig.m.stilohyoid geçer.
3. Orta ve inferior konstriktör kaslar arası, bu alandan internal larengial sinir, superior larengial arter ve ven geçerek larenkse girer.
4. İnfior konstriktör kasın inferioru, bu bölgeden rekürren larengial sinir ve inferior larengial arter geçerek larenkse girer.(2)

### Waldeyer Halkası

Farengial , tubal, palatin ve lingual tonsillerden oluşan lenfatik halkaya Alman Anatomist Wilhlem von Waldeyer(1836-1921) ithafen Waldeyer halkası adı verilir. Solunum ve sindirim yoluyla vucuda giren patojenlerin lenfoid sistem ile ilk karşılaştıkları nokta olması açısından immünolojik olarak önemlidir.

#### Farengial Tonsil (Adenoid)

Farengial tonsil nazofarenkste yerleşim gösterir ve farengial burasının çevresinde yer alır. Embriyogenezin 3-7. ayları arasında oluşur. Hayatın ilk dönemlerinden itibaren patojenlere maruz kalır ve bakteriler bu bölgede kolonize olur. Adenoidin hipertrofiye uğrar ise yerleştiği anatomik lokalizasyona bağlı olarak orta kulak, burun ve paranazal sinüsleri etkileyerek bu bölgelerin hastalıklarına neden olur. Farengial tonsil kapsülsüzdür.

#### Tubal Tonsil

Östaki tüpünün nazofarenkse açıldığı alana komşu submukozal lenfoid dokuya tubal tonsil adı verilir. Özellikle Rosenmuller fossaya yerleşen bu dokuya Gerlach tonsili adıda verilir.

#### Lingual Tonsiller

Dilin 1/3 posterioründe yerleşim gösteren sirküler papilliform yapıda lenfoid dokulardır.

#### Palatin Tonsiller

Orofarenksin her iki lateralinde, anterior ve posterior tonsiller plikalar arasında yerleşmiştir. Bademcik adı da verilen bu dokular çocuklarda büyük olma eğilimindeyken yaşla birlikte küçülür. Tonsilin görünümünün kısmının boyutuna göre büyüklük tahmini yapmak yanıltıcı olabilir, çünkü bir kısmı dil altında ve yumuşak damak içerisine doğru gömülü halde bulunur. Palatin tonsiller, inferorda lingual tonsiller ile devamlılık gösterebilir.

Histolojik olarak tonsil dokusu üzerinde 10-20 adet epitel invazyonu mevcut olup, bu alanlara tonsil kripleri adı verilir. Ayrıca palatin tonsil ve tonsiller fossayı oluşturan dokular arasında bağ dokusu tarafından oluşturulan tonsil kapsülü mevcuttur ve bu yapı tonsil enfeksiyonlarının yayılımını sınırlar.

Tonsillerin afferent lenfatik damarları bulunmamaktadır. Özelleşmiş epitelleri yardımı ile solunum ve sindirim sisteminden gelen patojenleri tanıma, işleme, immune sisteme sunma görevleri vardır.

### Farenksin Fizyolojisi

Farenks solunum, sindirim (yutma) ve konuşma fonksiyonlarında etkin bir rol oynar. Fizyolojik olarak nefes alma sırasında farenks açıktır, ancak yutma sırasında farenks kapanır. Bunu sağlayabilmek için farenks ve larenks kordine şekilde çalışır

#### Yutma Fonksiyonu

Oral yoldan alınan besinlerin farenks ve özefagus fonksiyonları ile mideye iletilmesine yutma denilir ve üç evrede gerçekleşir:

1. Bu evre istemli olarak ağızdaki besinin bolus etkisi ile dilin ön kısmı yardımı ile dil köküne yönlendirilmesidir. Bu evrede en önemli görev dilin intrinsek kasları ve suprahoid kaslar tarafından gerçekleştirilir.
2. Bu evre farenksin üç ekstrensek kasının istemsiz olarak, arıdışık kasılmasıyla oluşur. Bu evre çok hızlı gerçekleşir ve bu sırada çiğneme ve solunum durur. Yumuşak damak yükselerek nazofarenks girişini daraltır ve besinin nazofarenkse kaçmasını engeller. Aynı zamanda epiglot da larenksin üstünü kapatarak besinin özefagusa yönelmesini sağlar.
3. Bu evre istemsiz olarak özofagus kaslarının peristaltik hareketleri tarafından oluşur. Bu sebepten özofagial evre de adlandırılmaktadır. Bu evrede peristaltizmin yanı sıra yer çekimi, negatif özofagial basınç, pozitif eksternal basınçın da rolü vardır.

Yutma fonksiyonunun 1. ve 2. Evreleri büyük oranda farenks yapıları tarafından oluşturulur.<sup>1-3</sup>

#### Konuşma Fonksiyonu

Konuşmayı oluşturan komponentler fonasyon, rezonans ve artikilasyondur. Fonasyon ses üretimi olup vokal kordlar tarafından oluşturulur. Rezonans, fonasyonun işleve uygun olarak şekillendirilmesi olup büyük oranda anatomik yapılar tarafından sağlanır. Artikilasyon ise dudak, dişler, dil, damak, nazofarenks tarafından sesin biçimlendirilerek hece ve kelimelerden oluşan iletişim öğesine dönüştürülmesidir. Farenks konuşma fonksiyonunun rezonans ve artikulasyon kısmında görev alır.

**Hakem Değerlendirmesi:** Dış bağımsız.

**Çıkar Çatışması:** Yazarlar çıkar çatışması belirtilmemiştir

**Peer-review:** Externally peer-reviewed.

**Declaration of Interests:** The authors declare that there are no competing interests.

#### Kaynaklar

1. Can Koç. *Kulak Burun Boğaz Hastalıkları ve Baş-Boyun Cerrahisi*. 3. Baskı. İstanbul: Güneş Tıp Kitapevleri; 2019.
2. Bui T, Das M J. *Anatomy, Head and Neck, Pharyngeal Muscles*. In: *StatPearls*. Treasure Island (FL): StatPearls Publishing; 2021 Jan.
3. Allen E, Fingeret A. *Anatomy, Head and Neck, Thyroid*. In: *StatPearls*. Treasure Island (FL): StatPearls Publishing; 2021 Jan.

# **BÖLÜM 10**

## **ORAL KAVİTE VE OROFARENKSİN NON- TÜMÖRAL HASTALIKLARI**

Fırat TEVETOĞLU

Atakan DEMİR

Emin KARAMAN

# Oral Kavite ve Orofarenksin Non-tümöral Hastalıkları

## *Non-tumoral Diseases of the Oral Cavity and Oropharynx*

### BÖLÜM HAKKINDA

Bu bölümde, oral kavite ve orofarenksin çok çeşitli formlarda karşımıza çıkabilen non-tümöral hastalıklarını inceliyor olacağız. Enfeksiyöz ve non-enfeksiyöz inflamatuvar hastalıklardan premalign lezyonlara kadar çok geniş bir spektruma yayılan bir hastalık grubunu tanı ve tedavi yöntemleriyle birlikte ele alacağız. Özellikle premalign lezyonların bu hastalık grubu içerisinde ayırt edilmesinin önemi üzerinde duracağız. Bu bölümde Kulak Burun Boğaz Hastalıkları Uzmanı olsun veya olmasın klinik pratikte çok sık karşılaşılabilen bu lezyonların öğrenciler tarafından tanınabilmesi ve doğru yönetimleri hakkında temel bilgilerin edindirilmesi amaçlanmaktadır.

**Anahtar kelimeler:** Oral kavite, orofarenks, non-tumoral hastalıklar, non-neoplastik hastalıklar, premalign lezyonlar

### ABOUT the CHAPTER

In this section, we will explore non-tumoral diseases affecting the oral cavity and oropharynx in various forms. We will address a broad spectrum of diseases, ranging from infectious and non-infectious inflammatory diseases to premalignant lesions, discussing their diagnosis and treatment methods. Particular emphasis will be placed on the significance of distinguishing premalignant lesions within this group of diseases. Whether a specialist in Otorhinolaryngology or not, the aim of this section is to enable students to recognize these lesions, which are commonly encountered in clinical practice, and acquire fundamental knowledge about their proper management.

**Keywords:** Oral cavity, oropharynx, non-tumoral diseases, non-neoplastic diseases, premalign lesions

## Anatomi

Oral kavite; vestibulum oris (dıştan dudak ve yanakların, içten diş ve diş etlerinin sınırladığı dış ortamla rima oris aracılığıyla bağlantı kuran aralık) ve cavitas oris propria (anterior ve lateralden diş ve diş etlerinin ve posteriordan istmus faucium ile sınırlanan bölge) olmak üzere 2 kısımdan oluşur.

Orofarenks ise superiorda palatum molle, inferiorda epiglottisin üst kenarı lateralden arcus palatoglossus ve posteriordan posterior faringeal duvar ile sınırlanır. Oral kavite ve orofarenks patolojilerini kabaca tümöral ve nontümöral olarak sınıflamak mümkündür. Bu bölümde oral kavite ve orofarenksin nontümöral patolojilerini inceleyeceğiz.

## Normalin Varyantları

### 1. Lökoödem

Asemptomatik bilateral gri-beyaz renkli ve muayenede mukoza gerildiğinde kaybolan benign mukozal bir lezyondur.<sup>1</sup> Bukkal mukozadaki epitelial hücrelerde sıvı birikimine bağlı olduğu düşünülür. Sebabi net bilinmese de baharatlı yemekler, sigara gibi faktörlerin oral mukozayı tekrarlayıcı şekilde irrite etmesinin önemli bir faktör olduğu düşünülür. Zararsız bir durumdur ve tedavi gerektirmez.

### 2. Fordyce Granülleri

Beyaz-sarı, 1-2 mm çapında, bukkal mukozada ve dudakların vermillion bölgesinde sık görülen ve ektopik sebace glandlara bağlı oluşan lezyonlardır. Benign bir durumdur ve tedavi gerektirmez.<sup>1</sup>



CC BY 4.0: Telif hakkı yazarlardadır. Bu kitabın içeriği Creative Commons Atıf 4.0 Uluslararası lisans altında lisanslanmıştır.



Fırat Tevetoğlu<sup>1</sup>   
Atakan Demir<sup>2</sup>   
Emin Karaman<sup>2</sup>

<sup>1</sup>Marmara Üniversitesi Pendik Eğitim ve Araştırma Hastanesi Kulak Burun Boğaz Hastalıkları Anabilim Dalı  
<sup>2</sup>Istanbul Üniversitesi-Cerrahpaşa, Cerrahpaşa Tıp Fakültesi, Cerrahi Tıp Bilimleri Bölümü, Kulak Burun Boğaz Hastalıkları Ana Bilim Dalı, İstanbul, Türkiye  
E-posta: firattevetooglu@gmail.com  
emin.karaman@iuc.edu.tr  
datakan1995@gmail.com

**Bu bölümü alıntıla / Cite this chapter as:**  
Tevetoğlu F, Demir A, Karaman E. Oral kavite ve orofarenksin nontümöral hastalıkları. *Papula İ, ed. Kulak Burun Boğaz Hastalıkları Ders Kitabı I*. İstanbul: İÜC Yayınevi; 2024: 49-57. Cilt I.

### 3. Fizyolojik Oral Pigmentasyon

Melanosit aktivitesinin fazlalığına bağlı olarak siyahilerde daha çok görülür. Genelde bilateral ve gingivada olan kahverengi-gri band şekilli pigmente görünümle karakterize olsa da lezyon sert damak, ağız tabanı ve bukkal mukozada da görülebilir.<sup>2,3</sup>

## B) Beyaz-Kırmızı Oral Lezyonlar

### 1. Morsicatio Buccarum

Genellikle yanak ya da dil ısırma alışkanlığı olan kişilerde dişlerin oklüzyon yüzeyinde görülen beyaz, maşere, kalınlaşmış plak görünümünde lezyonlardır. Tanı klinik olarak konur ve doku biyopsisi gereksizdir. Sık tekrarlıyorsa ısırma ya da travmadan yanak ve dili korumak için protezler kullanılabilir.<sup>4</sup>

### 2. Friksiyonel Keratoz

Kronik travmaya maruz kalan alanlardan gelişen lezyonlardır. Lököplaki ile karışabilir. Malignite potansiyeli bulunmamaktadır. Görünüş ve hikaye tanı ile uyumluysa biyopsi gereksizdir. Tedavide rekürren mukozal travmayı önleyici tedbirler önemlidir (protez vb.).<sup>5</sup>

### 3. Oral Kandidiazis

Ağızda müköz membranlarda en yaygın olarak Candida albicans'ın yaptığı fungal bir enfeksiyondur. C.albicans dünya popülasyonunun %50'sinin oral florasında normal olarak bulunmaktadır ve bu hastalık olarak kabul edilmez. Candida türleri patojenik hale gelir ve konak dokuyu invaze ederse hastalık meydana gelir. Görünüm açısından oral kandidiazis 3 ana sınıfa ayrılabilir:

**Pseudomembranöz kandidiazis:** Oral kandidiazis'in en yaygın formudur (%35). Birbiriyle birleşen beyaz plak-yamalar şeklinde-

dir. Özellikle infantlar, uzun süreli antibiyotik ya da immunsupresan tedavi alanlar veya immunsupresyon yapan hastalığı olanlarda görülür.

**Eritematöz kandidiazis:** Kırmızı soyulmuş görümlü lezyon şeklindedir. İnhaler steroid tedavisi ile ilişkili olduğunda özellikle damak ve dil dorsumunda lokalize olur (Şekil 1). Akut olanları özellikle antibiyotik tedavisi ile ilişkilidir ve kırmızı ağrılı lezyonlarla karakterizedir, kronik olanları ise özellikle protezle ilişkilidir.

**Hiperplastik kandidiazis:** Kaldırılmayan persistan beyaz plak tarzı lezyonla karakterlidir. Oral kandidiazislerin %5'ini oluşturur; bilateraldir, en sık bukkal mukozayı tutar, kroniktir ve sıklıkla erişkinlerde görülür.

En sık sebep olan organizma C.albicans olmakla beraber (%35-50) diğer Candida türleri özellikle immunsuprese kişilerde sebep olabilirler. Oral kandidiazis için oral Candida taşıyıcılığı bir zorunluluktur. Lokal ve sistemik immün mekanizmaları bozan etmenler kandidiazise yatkınlık yaratırlar. Tanı genellikle klinik olarak konulur, oral sürüntüler mantar hüflerinin belirlenmesi ve ayırıcı tanıda yardımcı olurlar (pseudomembranöz kandidiaziste abeslang ile membran kaldırılabilir ve kaldırmakla altında eritemli alan görülürken lököplakileri bu şekilde kaldırabilmek mümkün değildir).

Tedavide hafif hastalığı olanlarda 7-14 günlük nistatin süspansiyon ile gargara kullanılır. Orta-ciddi hastalığı olan hastalarda 7-14 günlük oral flukonazol tedavisi (200 mg yükleme dozu, sonrasında 100 mg idame tedavi) verilir.<sup>6,7</sup> Oral flukonazol tedavisi de başarılı olmayan hastalarda flukonazole dirençli Candida türleri açısından kültür alınmalı tedavide kültür sonucuna göre itrakonazol, posakonazol ya da vorikonazol gibi başka bir azol türevine geçilmelidir.<sup>8,9</sup>

### 4. Oral Hairy Lököplaki

Genellikle HIV(+) olan kişilerde EBV enfeksiyonuna bağlı olarak görülür. Dil lateralinde beyaz renkli ağrısız plak şekilli lezyondur. Genellikle asemptomatik olan ve klinik muayenede rastlantısal olarak fark edilen bu lezyonlar kendiliğinden gelişip kaybolabilme özelliğindedir. Tanısı klinik muayene ile konur. Benign bir lezyon olduğundan tedavi gereksizdir. Kozmetik endişeler olduğunda tedavi edilebilir. Tedavide öncelikle antiretroviral tedavi önemlidir çünkü lezyon büyük bir olasılıkla HIV ile ilişkili olarak ortaya çıkar; bunun yanında antiviral tedavi olarak oral asiklovir, valasiklovir, topikal podofilin ve retinoik asit kullanılabilir; ama tedavinin kesilmesinden birkaç hafta sonra lezyon tekrarlayabilir. Bazı durumlarda ek olarak Candida süperenfeksiyonu da görülebildiğinden bunun da tedavisi yapılmalıdır.<sup>10</sup>

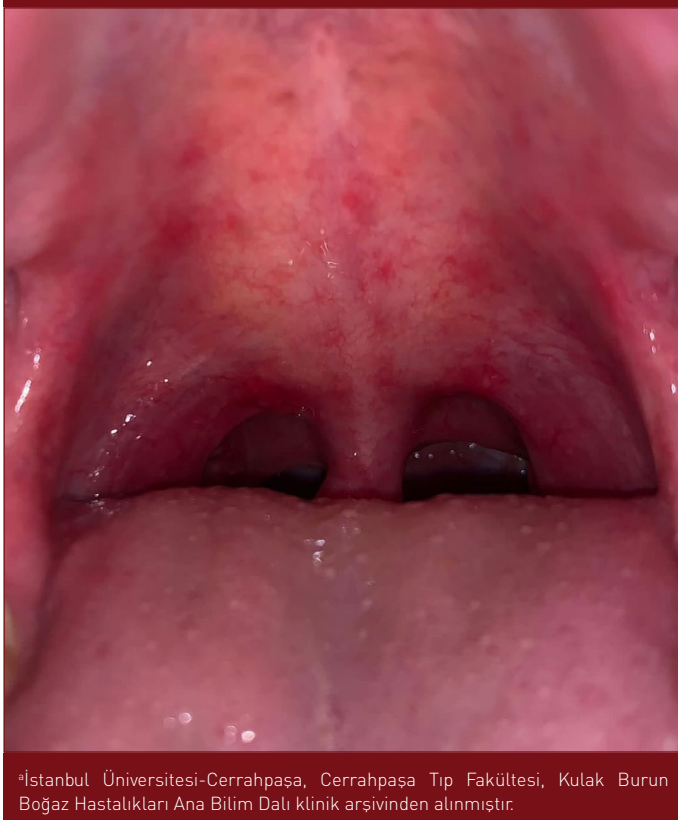### 5. Angüler Chelitis

Genellikle dudak kommissürlerinde görülen eritemli ve ağrılı fissür şeklinde lezyonlardır. Sadece Candida enfeksiyonuna bağlı olanlar vakaların %20'sini oluştururken Candida-S.aureus mikst enfeksiyonu vakaların %60'ını oluşturur. Protezle ilişkilidir ve yaşlı popülasyonda görülür.

### 6. Median Rhomboid Glossit

Sirkumvallat papillaların hemen anteriorunda dil dorsal yüzde yer alan kırmızı depapile romboid şekilli nadiren ağrılı lezyonlardır. Genellikle Candida etkindir, bazen bakterilerle mikst enfeksiyonlar görülebilir.

Şekil 1. Damakta eritematöz kandidiazis<sup>a</sup>



<sup>a</sup>Istanbul Üniversitesi-Cerrahpaşa, Cerrahpaşa Tıp Fakültesi, Kulak Burun Boğaz Hastalıkları Ana Bilim Dalı klinik arşivinden alınmıştır.

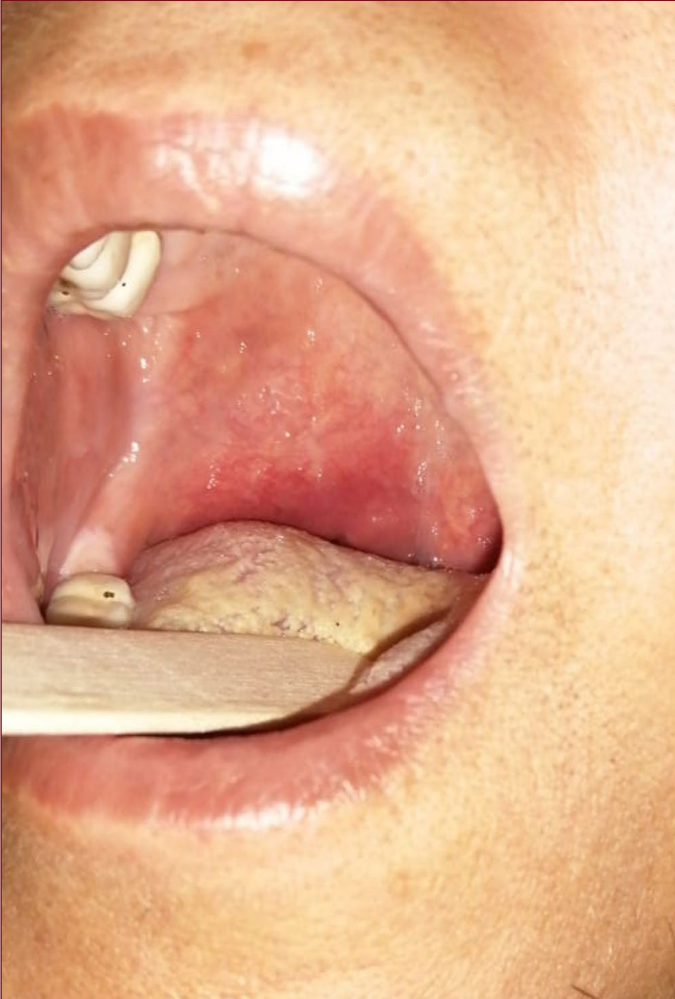### 7. Lineer Gingival Eritem

Candida enfeksiyonlarına bağlı geliştiği düşünülen ama etyolojisinde oral hijyen azlığı ve HHV enfeksiyonlarının da bulunduğu lokalize ya da generalize olabilen parlak enflame iyi sınırlı lineer band şeklinde lezyonlardır.

### 8. Lökoplaki

Lökoplaki oral kavitede beyaz plak-yama tarzında görülen ve malignite potansiyeli taşıması sebebiyle önem arz eden lezyonlardır. Sigara kullanımı ile güçlü bir ilişkisi vardır bunun yanında alkol, kronik iritasyon, bakteriel ve fungal enfeksiyonlar, cinsel yolla bulaşan hastalıklar vitamin/mineral eksiklikleri de etyolojide önemli faktörlerdir. Prevalansı %2.6 olup malignite potansiyeli %0.1-17 arasında bildirilmiştir. Genellikle orta-ileri yaş erkeklerde görülür ve sıklığı yaşla beraber artar. Tanıda altın standart yöntem biyopsidir almaktır. Histopatolojik olarak hiperkeratozis, hafif (sitolojik atipi epitelin 1/3'ünden azını etkiliyorsa), orta (sitolojik atipi epitelin 1/3-2/3'ünü etkiliyorsa), ağır displazi (sitolojik atipi epitelin 2/3'ünden fazlasını etkiliyorsa) ya da in situ karsinom (atipi epiteli tüm kalınlığınca tutuyorsa) olarak prezente olabilir. Tedavide presipitan faktörlerin eliminasyonu ve orta displazi ya da daha ileri lezyonlarda eksizyon yapılır, eksizyon sonrası yakın takip gereklidir, rekürrens nadir değildir.<sup>11,12</sup>

Şekil 2. Yumuşak damakta eritroplaki<sup>a</sup>



<sup>a</sup>Istanbul Üniversitesi-Cerrahpaşa, Cerrahpaşa Tıp Fakültesi, Kulak Burun Boğaz Hastalıkları Ana Bilim Dalı klinik arşivinden alınmıştır.

### 9. Eritroplaki

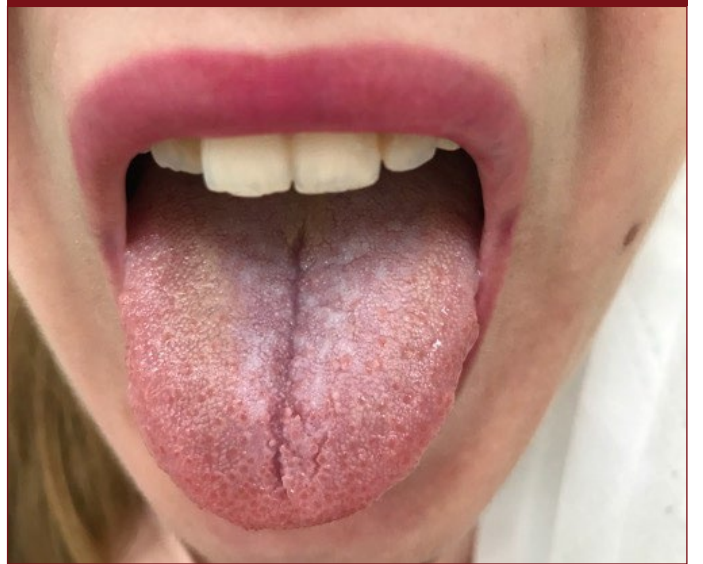Eritroplakiler kırmızı renkli, keskin sınırlı en sık olarak ağız tabanı, yumuşak damak ve dilin ventral yüzünde bulunan, 1.5 cm'den küçük çaplı nadir görülen yama tarzı lezyonlardır (Şekil 2). Sigara, alkol kullanan yaşlı kişilerde görülür ve malign transformasyon riski lökoplakiye göre daha yüksektir. Oral eritroplakilerin %51'inde invaziv karsinom, %40'ında karsinoma in situ ve %9'unda ise hafif-orta dereceli displazi bulunmuştur. Yıllık malign transformasyon oranı %2.7 olarak bildirilmiştir. [12] Tanıda lökoplakilerde olduğu gibi biyopsi altın standarttır. Tedavide temiz cerrahi sınırlarla lezyonun eksizyonu gereklidir. Rekürrens için en önemli prediktörün lezyonun çapı olduğu bilinmektedir.<sup>13</sup>

### 10. Oral Liken Planus

Bukkal mukozada dantel benzeri bilateral simetrik beyaz yama tarzı lezyonlardan (Wickham stria), gingiva, dil (Şekil 3) veya bukkal mukozada erozif lezyonlara (deskuamatif gingivitis) kadar değişen yelpazede görülebilir. En sık orta yaş kadınlarda görülür. Patogenezinde en yaygın teori enfeksiyon, travma, ilaçlar, kontakt allerjenler, otoimmün hastalıklar gibi endojen ve ekzojen tetikleyici faktörlerin varlığında bazı intrinsik epitelial antijenlere karşı aberran immün cevaptır.<sup>14</sup> Retiküler formu genellikle asemptomatik olsa da eritematöz ve erozif formunda ağrı, yanma hissi, şişlik, minimal travma sonrası mukozal kanamalar görülebilir. + Tanı klinik muayene ve biyopsi ile konur. Histopatolojik değerlendirmeye ek olarak direkt immün floresan inceleme de yapılmalıdır.

Oral liken planusu tümüyle tedavi etmek mümkün olmayıp tedavinin amacı semptomları azaltmak ve erozif lezyonlarda skarlaşma ve buna bağlı oluşan disfonksiyonu engellemektir. Tedavide nonfarmakolojik olarak oral hijyene dikkatedilmesi, dental protezlere bağlı iritasyonun eliminasyonu, sigaranın bırakılması, asidik-tuzlu-baharatlı-sıcak ve sert yiyeceklerin tüketiminin azaltılması önemlidir. Farmakolojik tedavide yüksek potensli topikal kortikosteroidler ilk tercihtir;<sup>16</sup> topikal kalsinörin inhibitörleri,<sup>17</sup> intralezyonel kortikosteroid enjeksiyonu + ve topikal siklosporin kullanılabilir.

Şekil 3. Dil üzerinde oral liken planus ile uyumlu lezyon<sup>a</sup>



<sup>a</sup>Istanbul Üniversitesi-Cerrahpaşa, Cerrahpaşa Tıp Fakültesi, Kulak Burun Boğaz Hastalıkları Ana Bilim Dalı klinik arşivinden alınmıştır.

### 11. Oral Submukozal Fibrozis

Kronik, progresif, oral submukozanın tamamını tutabilen premalign bir lezyondur. Bazı Asya popülasyonlarında yaygın olarak görülen betel çiğneme alışkanlığı risk faktörüdür. Yanma, ülserasyon ve ağrı erken semptomlardır, sonrasında atrofik değişiklikler, solukluk ve mukozada endurasyon meydana gelir. İlerlemiş hastalığı olanlarda ağız açmada kısıtlılık ve bununla ilişkili olarak çiğneme, konuşma, yutmada zorluk meydana gelir.<sup>19</sup> Tanısı klinik olarak konur, biyopsi ile doğrulanabilir. Ana tedavi sebep olan faktörlerin eliminasyonudur.

### 12. Pyojenik Granülom

İrritasyon, travma ya da hormonal faktörlere bağlı (gebelikte 1.trimesterde oluşmaya başlar, insidansı 7.ayda en fazladır ve genellikle gingivada görülür) olarak mukozada ya da ciltte oluşabilen vasküler benign lezyonlardır. Tipik görünümleri kırmızı-pembe renkten mor renge kadar değişen hızlı büyüyen düz ya da mantar şekilli lezyonlardır. Tanı klinik olarak konur ama derinin skuamöz hücreli kanseri, bazal hücreli kanseri veya melanomdan ayırt etmek için biyopsi önemlidir. Tedavide pulse dye lazer veya CO2 lazer ile eksizyon uygulanır.

### 13. Hemanjiom

Oral kavitede çoğunlukla dudak, dil, bukkal mukoza ve damakta bulunan vasküler kaynaklı benign bir lezyondur (Şekil 4). İnfantil (ilk 2 ayda gelişir ve 6-12 ayda hızlı bir proliferasyon sonrasında yavaşça 6-9 yaş arasında spontan regresyona uğrar) ve kongenital (doğumda vardır, hızlı bir proliferasyon fazı göstermez) olarak 2 şekilde klasifiye edilebilir. Tanı klinik olarak konur, renkli Doppler USG noninvazif bir şekilde ucuz olarak morfolojik ve vasküler bilgi verebilmesi sebebiyle ilk aşamada istenmesi gereken görüntüleme yöntemidir. İntraosseöz-int-ramuskuler hemanjiomdan şüpheleniliyorsa kontrastlı MRG uygundur. Biyopsi kanama riskinin yüksek olması sebebiyle kontrendikedir.

Çoğu oral hemanjiom tedavi gerektirmez ancak konuşma ve yutmada zorluğa sebep olan ve havayolu için tehdit oluşturan hemanjiomlar tedavi gerektirirler. Tedavi medikal ve cerrahi olarak 2 gruba ayrılabilir. Medikal tedavinin ana ajanı beta blokerlerdir (propranolol). Bunun yanında oral steroidler (yan etkileri nedeniyle beta blokerlere göre 2. planda) ve interferon alfa (oral steroid ve beta bloker tedavisine rezistan hemanjiomlar-

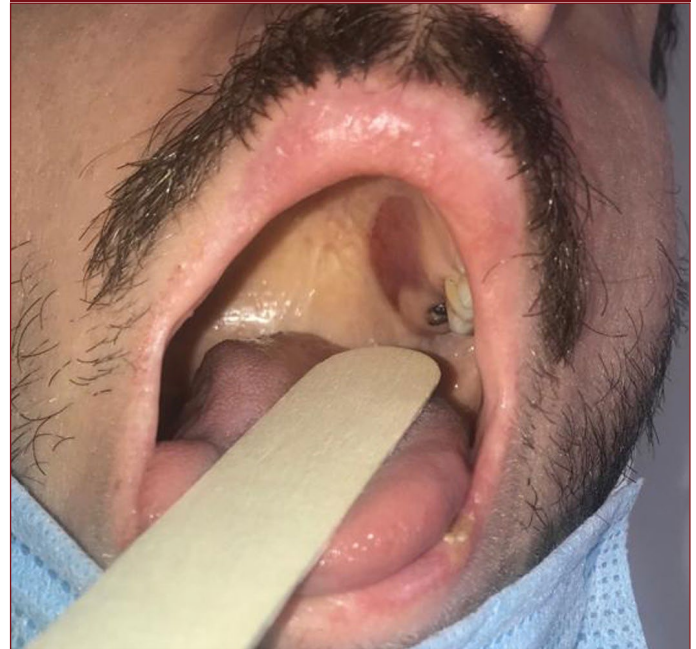da) da kullanılabilir. Dudak ve bukkal mukozanın küçük çaplı lezyonlarında cerrahi eksizyon yapılabilirken büyük çaplı lezyonlarda skleroterapi ve embolizasyon gibi girişimsel radyolojik yöntemler kullanılabilir.

### C) Pigmente Lezyonlar

#### 1) Oral Melanositik Makül

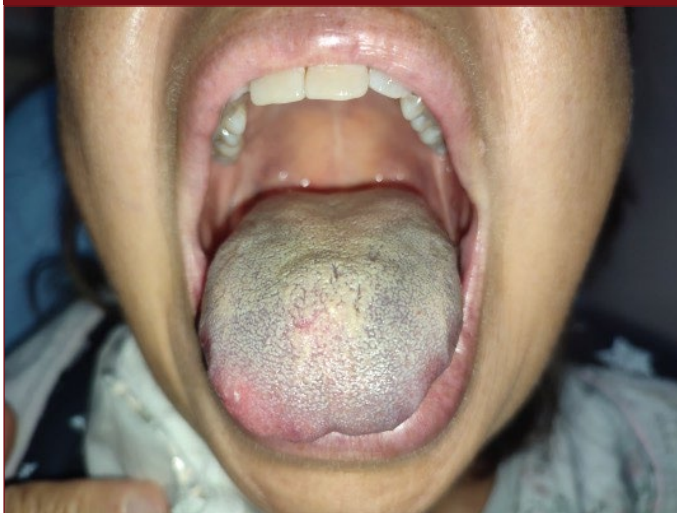En yaygın mukozal pigment lezyonlardan biridir. Dudak ve oral mukozada özellikle keratinize alanlarda (gingiva ve damak vb.) koyu pigment maküller şeklindedir.<sup>20</sup> Keskin sınırlı simetrik lezyonlar olarak görülürler (Şekil 5). Peutz-Jeghers Sendromu ve Laugier-Hunziker Sendromu'nda multipl olarak görülebilir.

Şekil 5. Sert damakta oral melanositik makül<sup>a</sup>



<sup>a</sup>Istanbul Üniversitesi-Cerrahpaşa, Cerrahpaşa Tıp Fakültesi, Kulak Burun Boğaz Hastalıkları Ana Bilim Dalı klinik arşivinden alınmıştır.

Şekil 4. Dilde hemanjiom<sup>a</sup>



<sup>a</sup>Istanbul Üniversitesi-Cerrahpaşa, Cerrahpaşa Tıp Fakültesi, Kulak Burun Boğaz Hastalıkları Ana Bilim Dalı klinik arşivinden alınmıştır.

#### 2. İlaç İlişkili Pigmentasyon

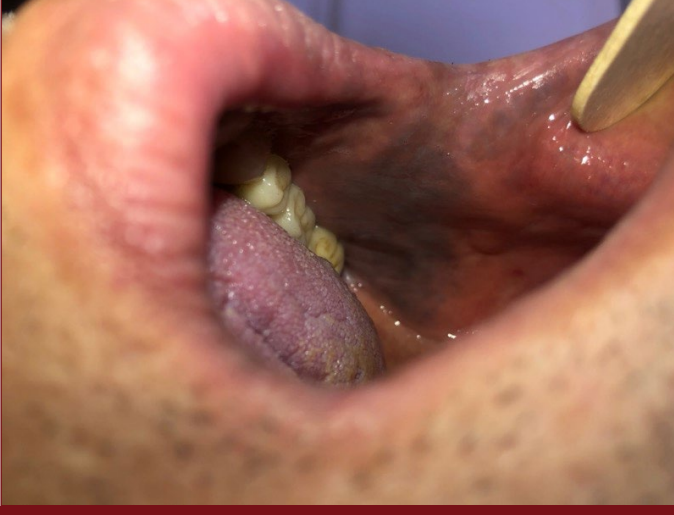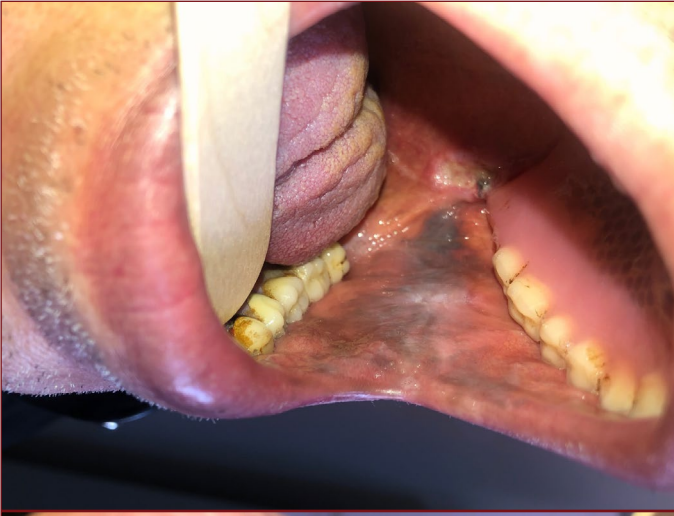Herhangi bir mukozal alanı etkileyebilse de en yaygın olarak damak, dil ve gingivayı tutar. En sık oral pigmentasyon yapan ajanlar arasında klorheksidin gargaralar, klorokin-hidroksiklorokin gibi sıtma ilaçları, terasiklinler, oral kontraseptifler, siklofosamid-flo-rourasil gibi kemoterapötikler yer alır.<sup>21,22</sup>

#### 3. Sigara İçicisinin Melanozisi

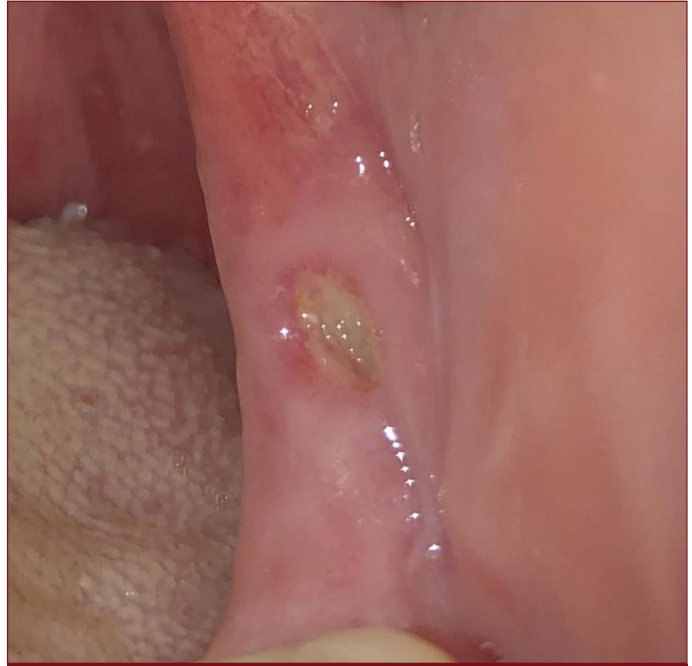Oral mukozada irregüler maküler hiperpigmentasyon ile karakterizedir.<sup>23</sup> Pipo içicilerinde en sık bukkal mukozada (Şekil 6), sigara içicilerinde ise en sık anterior mandibuler gingivada lokalize olur. Patogenezinde oral mukozadaki bazal tabakada yer alan melanositlerde nikotinin stimulan etkisi yer alır.<sup>24</sup> Sigaranın bırakılmasından aylar-yıllar sonra yavaş yavaş kaybolur.

#### 4. Amalgamlar

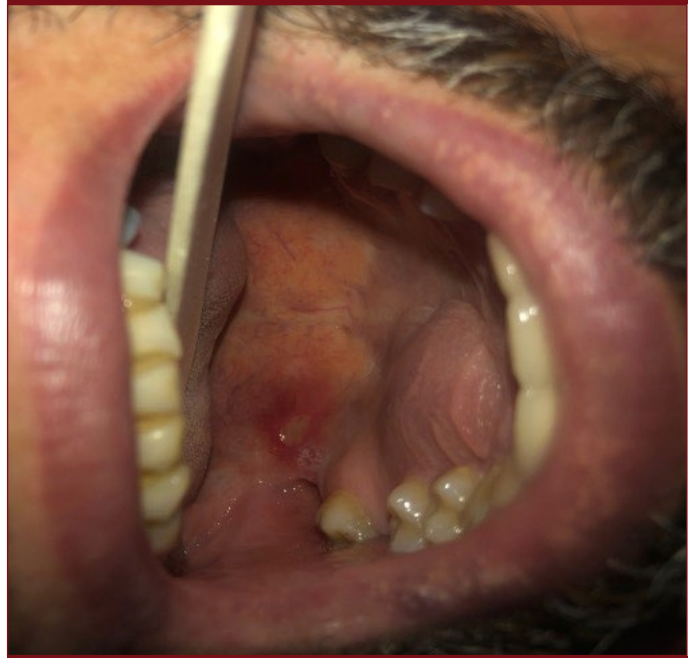Amalgam dental dolguların lokalizasyonuna uyacak şekilde en yaygın olarak mandibuler arka olmak üzere bukkal mukozada ya da gingival marjinde görülen mavi-siyah maküllerdir. Oral melanomları taklit edebilirler, histolojik ya da radyolojik olarak amalgam partiküllerinin vizüalizasyonu tanıyı doğrular.

Şekil 6. Bilateral bukkal mukozada sigara içicisinin melanozisi<sup>a</sup>

<sup>a</sup>Istanbul Üniversitesi-Cerrahpaşa, Cerrahpaşa Tıp Fakültesi, Kulak Burun Boğaz Hastalıkları Ana Bilim Dalı klinik arşivinden alınmıştır.

Şekil 7. Retromolar trigonda aftöz ülser<sup>a</sup>

<sup>a</sup>Istanbul Üniversitesi-Cerrahpaşa, Cerrahpaşa Tıp Fakültesi, Kulak Burun Boğaz Hastalıkları Ana Bilim Dalı klinik arşivinden alınmıştır.

Şekil 8. Yumuşak damakta aftöz ülser<sup>a</sup>

<sup>a</sup>Istanbul Üniversitesi-Cerrahpaşa, Cerrahpaşa Tıp Fakültesi, Kulak Burun Boğaz Hastalıkları Ana Bilim Dalı klinik arşivinden alınmıştır.

## D) Erozif, Ülseratif ve Büllöz Lezyonlar

### 1. Aftöz Ülserasyon

Santralinde sarı renkli eksüda bulunan sığ, yuvarlak şekilli, lokalize ağrılı oral lezyonlardır (Şekil 7 ve 8). En yaygın sebebi rekürren aftöz stomatittir, Çölyak Hastalığı, inflamatuvar bağırsak hastalığı, aktif HIV enfeksiyonu, Behçet Hastalığı, SLE gibi hastalıkları ve metotreksat gibi antimetabolitlere bağlı görülür.

Rekürren aftöz stomatit ağız ülserlerinin en yaygın sebebidir [25]. Nonmastikator mukozal yüzeylerde gelişen genellikle adolesanlar ve genç erişkinlerde görülen rekürren ağrılı ülserlerdir. Ülserler minör (<1 cm), majör (>1 cm) ve herpetiform (1-2 mm çaplı kümeler halinde bulunan küçük ülserler) olabilirler.<sup>26</sup> Yanağı ısırma ya da dental prosedürler gibi oral mukozaya travma oluşturan faktörler ülserlerin oluşumunda presipitandır. Eğer oral mukozaya sınırlı, 14 gün veya daha az süren ve 1 yıl içinde tekrarlayan epizodlar halinde ortaya çıkıyorsa basit aft; oral mukozanın yanında genital bölge tutulumu da eşlik ediyorsa, ülserlerin sayısı fazla ve çapları 1 cm'den büyükse buna kompleks aft denir ve rezölüsyon 4-6 haftayı bulur.<sup>27</sup> Tanıda biyopsi gerekmez, tanı klinik olarak konur.

Ayrıncı tanıda Behçet hastalığı,<sup>28</sup> MAGIC sendromu (ağız ve genital bölgede ülserler ve relapsing polikondrit), SLE, gluten sensitif enteropati, inflamatuvar bağırsak hastalığı, HIV ve HSV enfeksiyonu ve özellikle çocuklarda PFAPA (periodik ateş, aftöz stomatit, farenjit ve adenit)<sup>29</sup>, siklik nötropeni ve hiperimmunglobulin D sendromu yer alır. Tedavi lezyonun basit ya da kompleks olmasına göre yapılır.

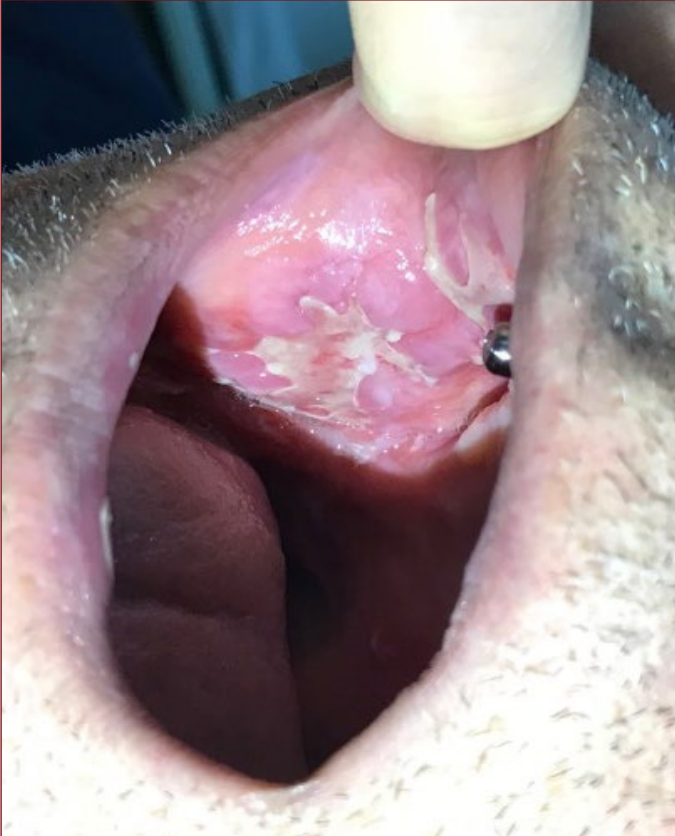İyi oral hijyen, alevlendiren faktörlerden kaçınma, ağrı kontrolü ve sekonder enfeksiyonların kontrolü genel tedavide yapılacaklar arasındadır. Basit aftlarda ilk olarak topikal kortikosteroidler tercih edilir<sup>30</sup>, alternatif olarak topikal tetrasiklin, sükralfat süspanسیون kullanılabilir. Kompleks aftlarda ise ilk tercih topikal+sistemik kortikosteroidlerdir. Sistemik kortikosteroidde yanıt vermeyen ya da kontrendike olanlarda kolşisin iyi bir tercihtir.

Behçet Hastalığında, oral ülserlerin (hastaların %100'ünde, ilk bulgu, yaygın ve çoğunlukla multipl) yanı sıra, genital ülserler, akne, eritema nodozum, üveit, serebral ensefalopati, psikoz, kognitif disfonksiyon, pulmoner arter anevrizması, derin ven trombozu, nonerozif, asimetrik, deformite bırakmayan artrit görülebilir. MAGIC sendromu Behçet hastalığı ile relapsing polikondritin overlap sendromu olarak düşünülebilir. Siklik nötropeni 21 günlük rekürren nötropeni sikluslarıyla karakterizedir ve ateş, farenjit, gingivitis, oral ülserler ve periodontit eşlik eder. Enfektif lezyonlardan HSV ağırlı küçük çaplı koalesans ile büyük çaplı ülserlere dönüşen, dudak, gingiva, damak ve dili etkileyen ülserlerle karakterize iken VZV etkilenen dermatom boyunca dizilen grup halindeki veziküllerle; sifiliz endüre marjinali ağrısız ülserlerle (sankr) karakterizedir.

## 2. Pemfigus Vulgaris ve Büllöz Pemfigoid

Pemfigus vulgaris, oral kaviteden başlayıp progrese olup deriyi tutan gevşek intraepitelial büllerle karakterizedir. Büller kolaylıkla

Şekil 9. Bukkal mukozada rüptüre büllere bağlı erozif lezyonlarla prezente olan pemfigus vulgaris<sup>a</sup>



<sup>a</sup>Istanbul Üniversitesi-Cerrahpaşa, Cerrahpaşa Tıp Fakültesi, Kulak Burun Boğaz Hastalıkları Ana Bilim Dalı klinik arşivinden alınmıştır.

la rüptüre olurlar bu yüzden hastalar genellikle ağırlı erozyon ve ülserlerle prezente olurlar (Şekil 9). Desmoglein 1 ve 3'e karşı oluşan otoantikoklarla karakterizedir.

Büllöz pemfigoid antihemidesmozom antikoklara bağlı gelişen, genellikle uyluk iç kısmı ve üst kolda blister tarzı lezyonlarla karakterli tip 2 hipersensitivite reaksiyonudur. Oral tutulum genellikle küçük çaplı kolaylıkla rüptüre olan blister tarzı lezyonlarla karakterizedir. 60 yaş üzerinde daha siktir. Genellikle sistemik steroid ile tedavi edilseler de, topikal steroidler, tetrasiklinler, azatioprin ve siklofosamid de kullanılır.

## 3. Eritema Multiforme

Sitotoksik T lenfositler aracılı gelişen hipersensitivite reaksiyonudur. Minör ve majör olarak 2 ayrı varyantı vardır. Minör varyant tipik olarak kutanöz tutulum yapar ve vücut yüzey alanının %10'undan daha azında tutulum oluşturur. Ciltten kabarık hedef şeklinde lezyonlar görülür. Majör varyant ise kutanöz dışında muköz membranlarda da tutulum yapar. Oral lezyonlar süperfisial eritematöz ve hiperkeratotik plaklardan ağırlı derin hemorajik büll ve erozyonlara kadar değişir. Vakaların büyük bir kısmında eritema multiforme herpes simpleks virüs enfeksiyonuyla ilişkilidir. EBV, VZV, HBV, HCV, HIV ilişkili olabilen diğer viral enfeksiyonlar iken M. Pneumoniae ilişkili olabilen bakteriyel enfeksiyondur. Bazı ilaçlar da (allopurinol, NSAID, sefalosporinler, kemoterapötikler, anti epileptikler) ile ilişkili görülebilmektedir. İdiopatik olarak da görülebilir.<sup>31</sup>

Tanı genellikle perilezyonel doku biyopsisi ve diğer sebeplerin dışlanması ile konur. Ağırlı vakalarda sedimentasyondaki yükseliş haricinde tam kan sayımı tanıda yardımcı değildir. Eritema multiformenin yönetimi zordur. Minör tipte presipitan faktörlerin eliminasyonu ve topikal kortikosteroidler yeterliyken; majör tipte sistemik kortikosteroidler, azatioprin, siklosporin veya siklofosamid gibi immunmodülatör ilaçlar tedavide beraber kullanılır.

## E) Dil Lezyonları

### 1. Fissürlü Dil

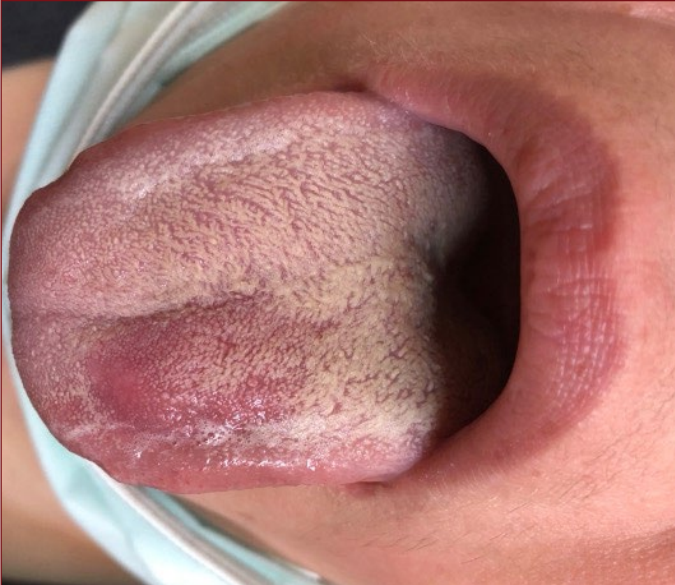Genellikle dil orta hatta görülmesine karşılık dil yüzeyine de dağılabilen derin oluklarla karakterizedir. Down Sendromu veya Melkersson-Rosenthal Sendromu (fissürlü dil, rekürren fasial paralizisi ve granülatöz chelitis triadı) ile beraber görülebilir. Genellikle asemptomatiktir ama halitosis yapabilir. Dil fırçası yardımıyla dili fırçalamak dildeki fissürlerde debris birikimi ve buna bağlı ağız kokusunu engelleyebilir.

### 2. Coğrafik Dil

Genellikle dilin dorsal yüzeyini etkileyen etyolojisi bilinmeyen rekürren inflamatuvar bir hastalıktır. [32] Filiform papillaların lokal kaybına bağlı olarak depapile, kırmızı-beyaz sirküferensial sınırlı yamalar oluşur ve bunlar da dile harita görünümü verirler. Lezyonlar sürekli lokasyon, patern ve boyut değiştirirler. Alevlenme ve remisyonlarla seyreder. Atopik bireylerde, psöriatik artrit ve reaktif artrit ile ilişkili olarak görülebilir. Tanı klinik görünümle konur ve biyopsi gereksizdir. Ayırıcı tanıda oral kandidiazis, liken planus, herpes simpleks virüs enfeksiyonu ve ilaç reaksiyonları akla gelmelidir. <sup>32</sup> Tedavi genellikle gereksizdir ama şiddetli semptomları olan (ağızda yanma ve bazı yiyeceklere karşı hassasiyet) hastalarda lokal anestetik içerikli gargaralar, topikal steroidler, asetaminofen, antihistaminikler kullanılabilir.



Şekil 10. Dil sol lateralde lokalize bir alanda atrofik glossit ile uyumlu görünüm<sup>a</sup>

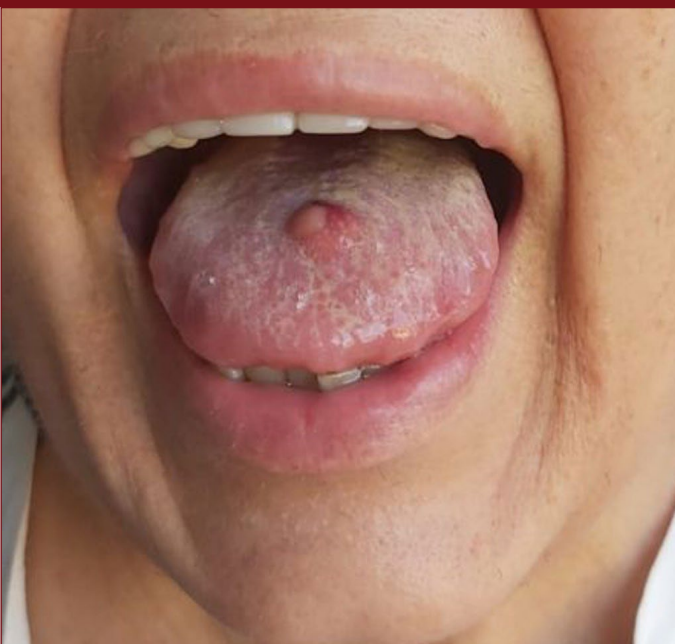

<sup>a</sup>İstanbul Üniversitesi-Cerrahpaşa, Cerrahpaşa Tıp Fakültesi, Kulak Burun Boğaz Hastalıkları Ana Bilim Dalı klinik arşivinden alınmıştır.

### 3. Atrofik Glossit

Filiform paillalarda atrofiye bağlı olarak dilin düz ve eritematöz görünüm almasıdır (Şekil 10). Nutrisyonel defisitler (demir, B12 vitamini ve folik asit eksiklikleri), oral kandidiazis, Çölyak Hastalığı, liken planus ve yaşlılarda malnutrisyon etyolojide yer alabilir.<sup>33</sup> Hastalar genellikle dilde yanma hissi ve özellikle asidik ve tuzlu yiyeceklere karşı artmış hassasiyetten şikayetçidir. Tedavi altta yatan sebebin eliminasyonudur.

Şekil 11. Dil dorsumunda granüler hücreli tümör<sup>a</sup>



<sup>a</sup>İstanbul Üniversitesi-Cerrahpaşa, Cerrahpaşa Tıp Fakültesi, Kulak Burun Boğaz Hastalıkları Ana Bilim Dalı klinik arşivinden alınmıştır.

### 4. Granüler Hücreli Tümör

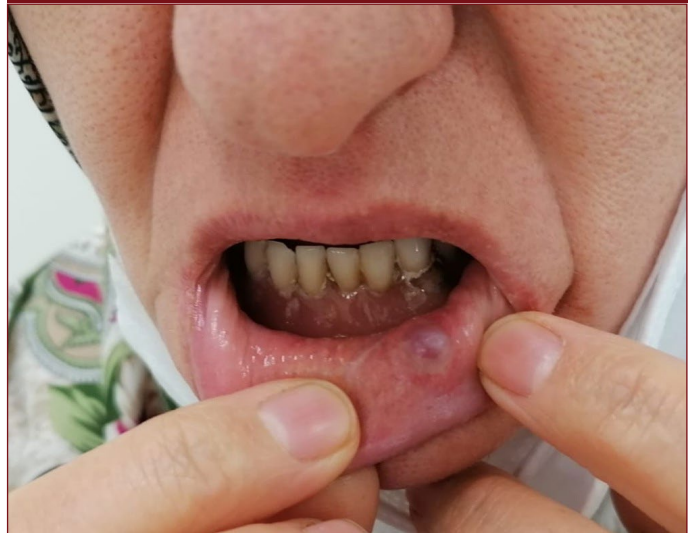Granüler sitoplazmalı nöral orijinli hücrelerden gelişen benign bir lezyondur. Dilin dorsumunu etkileyen soliter nodül olarak prezente olur (Şekil 11). Tedavisi cerrahi eksizyondur.

### F) Diğer

#### 1. Mukosel

En yaygın olarak çocuklarda ve genç erişkinlerde alt dudak mukozasında bulunan benign kistik lezyonlardır (Şekil 12). Genellikle sebep dudak ısırma ya da travmaya sekonder minör tükürük bezindeki veya duktusundaki hasar ve mukusun çevre dokuya ekstrasivasyonuudur.<sup>34</sup> Ağız tabanında bulunan ve sublingual-submandibuler gland duktusundan kaynaklanan varyantına **ranula** ismi verilir. Tanı kliniklidir. Sadece aspirasyon yapmak semptomları azaltsa da rekürrens çok sık olduğundan nadiren endikedir.<sup>35</sup> Tedavi lezyonun cerrahi eksizyonudur, bunun yanında ısırma ya da travmanın önlenmesi ve inflamasyon olması durumunda ılık kompresler de tedavinin parçasıdır.

Şekil 12. Alt dudakta mukosel<sup>a</sup>



<sup>a</sup>İstanbul Üniversitesi-Cerrahpaşa, Cerrahpaşa Tıp Fakültesi, Kulak Burun Boğaz Hastalıkları Ana Bilim Dalı klinik arşivinden alınmıştır.

#### 2. Torus Palatinus-Mandibularis

Sert damağın orta hatta lokalize kemiksi, sert, nodüler ya da iğsi şekilli olabilen normal mukoza ile kaplı olan ekzositozudur.<sup>36</sup> Genellikle çocuklukta ortaya çıkar ve yıllar içinde yavaş yavaş büyür ve asemptomatiktir. Lezyonun semptomatik hale gelmesi durumunda ve oral protezlerin kullanımını engeller hale gelmesi durumunda cerrahi eksizyon tercih edilebilir. Torus mandibularis de torus palatinusa benzer lezyondur ve ondan daha yaygın olarak görülür, genellikle mandibulanın lingual yüzünde bulunur.<sup>37</sup>

#### 3. Tükürük Bezlerinin Adenomatöz Hiperplazisi

Oral mukozada (yumuşak-sert damak mukozasında) yumuşak ya da sert lokalize hiperplastik nodüler bir kitle görünümünde olan lezyonlardır. Genellikle mukoza renginde olsa da nadiren mavi-kırmızı renkte olabilirler. Benign ve malign tükürük bezi tümörlerinden ayırt edilmelidirler. Kesin ayırıcı tanı biyopsi ile yapılır. Tedavisi lezyonun cerrahi olarak total eksizyonudur.

#### 4. Papillomlar

Özellikle dilde olmak üzere yanakta, dudaklarda, sert ve yumuşak damak bileşim yerinde gelişebilen, oral epitelden kaynaklı benign bir lezyondur. Çoğu zaman asemptomatiktir ve rutin intraoral muayene sırasında dikkati çeker. Etiyolojisinde HPV rol oynar. Tanısı ve tedavisi cerrahi eksizyon ile yapılır.

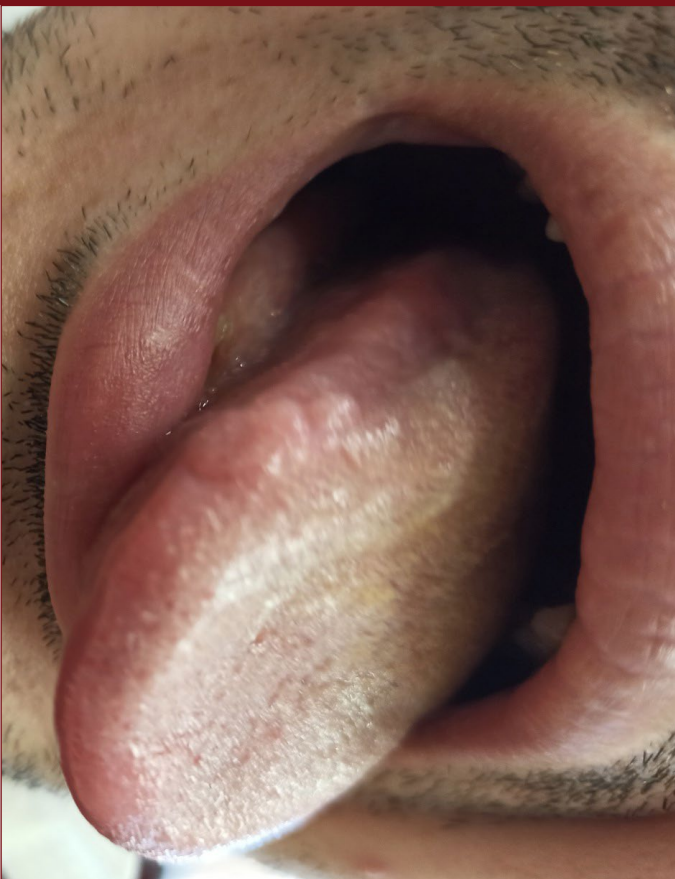#### 5. Herpes Simpleks Virüs Enfeksiyonu

Primer herpes simpleks enfeksiyonu çocuklar ve genç erişkinlerde en sık herpetik gingivostomatit olarak prezente olur. Genellikle subfebril ateş, halsizlik, lokal lenfadenopatiler gibi nonspesifik semptomlarla karakterize olup ülserleri genellikle ağrısız ve küçüktür ve koalesan patern gösterip daha büyük boyutlu lezyonlar oluşturacak şekilde birleşebilirler. Rekürrens yaygındır ve immunsuprese hastalarda daha ciddidir. Kronik mukokütanöz herpes simpleks enfeksiyonu ise multipl verrüköz, erozif veya ülseratif lezyonlarla karakterizedir. Tanı klinik olarak konur. Tedavide asiklovir, valasiklovir kullanılır. Antiviraller semptom başlangıcından sonra 72 saat içinde başlanarak 7-10 gün kullanılır.

#### 6. İrritasyon Fibromu

Oral kavitede sık olarak görülen benign bir lezyondur. Genellikle ısırma sekonder kronik irritasyon nedeni ile bukkal mukozada ve dil lateral yüzeylerinde görülür (Şekil 13). Gerçek bir neoplazi değildir, reaktif bir proliferasyondur.<sup>38</sup> Rahatsız verdiği takdirde cerrahi olarak eksize edilebilir.

Şekil 13. Dilde irritasyon fibromu<sup>a</sup>



<sup>a</sup>Istanbul Üniversitesi-Cerrahpaşa, Cerrahpaşa Tıp Fakültesi, Kulak Burun Boğaz Hastalıkları Ana Bilim Dalı klinik arşivinden alınmıştır.

**Hakem Değerlendirmesi:** Dış bağımsız.

**Çıkar Çatışması:** Yazarlar çıkar çatışması bildirmemişlerdir.

**Peer-review:** Externally peer-reviewed.

**Declaration of Interests:** The authors declare that there are no competing interests.

#### Kaynaklar

- 1 F. M. Madani and A. S. Kuperstein, Normal Variations of Oral Anatomy and Common Oral Soft Tissue Lesions: Evaluation and Management. *Med. Clin. North Am.* 2014; 98(6):1281-1298. [Crossref]
- 2 M. Meleti, P. Vescovi, W. J. Mooi, and I. van der Waal, Pigmented lesions of the oral mucosa and perioral tissues: a flow-chart for the diagnosis and some recommendations for the management. *Oral Surgery, Oral Med. Oral Pathol. Oral Radiol. Endodontology.* 2008; 105(5): 606-616, 2008. [Crossref]
- 3 Y. Hassona, F. Sawair, O. Al-karadsheh, and C. Scully, Prevalence and clinical features of pigmented oral lesions. *Int. J. Dermatol.* 2016;55(9):1005-1013. [Crossref]
- 4 S. Bin Woo and D. Lin, Morsicatio Mucosae Oris-A Chronic Oral Frictional Keratosis, Not a Leukoplakia. *J. Oral Maxillofac. Surg.* 2009;67(1):140-146. [Crossref]
- 5 E. Natarajan and S. Bin Woo, Benign alveolar ridge keratosis (oral lichen simplex chronicus): A distinct clinicopathologic entity. *J. Am. Acad. Dermatol.* 2008;58(1):151-157. [Crossref]
- 6 P. G. Pappas *et al.*, Clinical Practice Guideline for the Management of Candidiasis: 2016 Update by the Infectious Diseases Society of America. *Clin. Infect. Dis.*, 2015; 62(4):e1-e50. [Crossref]
- 7 P. M. Finlay, M. D. Richardson, and A. G. Robertson. A comparative study of the efficacy of fluconazole and amphotericin B in the treatment of oropharyngeal candidosis in patients undergoing radiotherapy for head and neck tumours. *Br. J. Oral Maxillofac. Surg.* 1996;34(1): 23-25. [Crossref]
- 8 M. S. Saag *et al.*, Treatment of fluconazole-refractory oropharyngeal candidiasis with itraconazole oral solution in HIV-positive patients. *AIDS Res. Hum. Retroviruses.* 1999;15(16):1413-1417. [Crossref]
- 9 J. A. Vazquez, D. J. Skiest, H. Tissot-Dupont, J. L. Lennox, N. Boparai, and R. Isaacs. Safety and efficacy of posaconazole in the long-term treatment ofazole-refractory oropharyngeal and esophageal candidiasis in patients with HIV infection. *HIV Clin. Trials.* 2007; 8(2): 86-97. [Crossref]
- 10 D. Shanahan, R. Cowie, H. Rogers, and K. Staines. Oral hairy leukoplakia in healthy immunocompetent patients: a small case series. *Oral Maxillofac. Surg.* 2018;22 (3): 335-339. [Crossref]
- 11 S. Warnakulasuriya, N. W. Johnson, and I. Van Der Waal, Nomenclature and classification of potentially malignant disorders of the oral mucosa. *J. Oral Pathol. Med.* 2007; 36(10): 575-580. [Crossref]
- 12 O. Iocca *et al.*, Potentially malignant disorders of the oral cavity and oral dysplasia: A systematic review and meta-analysis of malignant transformation rate by subtype. *Head Neck.* 2020; 42(3): 539-555. [Crossref]
- 13 S. W. Yang, Y. S. Lee, L. C. Chang, T. Y. Hsieh, and T. A. Chen. Outcome of excision of oral erythroplakia. *Br. J. Oral Maxillofac. Surg.* 2015; 53(2):142-147. [Crossref]
- 14 M. R. Roopashree, R. V. Gondhalekar, M. C. Shashikanth, J. George, S. H. Thippeswamy, and A. Shukla. Pathogenesis of oral lichen planus - a review. *J. Oral Pathol. Med.* 2010;39(10):729-734. [Crossref]
- 15 D. Eisen. The clinical manifestations and treatment of oral lichen planus. *Dermatol. Clin.* 2003; 21(1): 79-89. [Crossref]
- 16 M. Carbone, D. Conrotto, M. Carrozzo, R. Brocchetto, S. Gandolfo, and C. Scully, Topical corticosteroids in association with miconazole and

- chlorhexidine in the long-term management of atrophic-erosive oral lichen planus: A placebo-controlled and comparative study between clobetasol and fluocinonide. *Oral Dis.* 1999; 5 (1): 44-49. [\[Crossref\]](#)
- 17 B. Sotoodian, J. Lo, and A. Lin, Efficacy of topical calcineurin inhibitors in oral lichen planus. *J. Cutan. Med. Surg.* 2015;19(6): 539-545. [\[Crossref\]](#)
- 18 J. Xia, C. Li, Y. Hong, L. Yang, Y. Huang, and B. Cheng, Short-term clinical evaluation of intralesional triamcinolone acetonide injection for ulcerative oral lichen planus. *J. Oral Pathol. Med.* 2006; 35(6):327-331. [\[Crossref\]](#)
- 19 F. Ali, A. Patil, K. Patil, and M. Prasant, Oral submucous fibrosis and its dermatological relation. *Indian Dermatol. Online J.* 2014;5(3): 260. [\[Crossref\]](#)
- 20 G. E. Kaugars, A. P. Heise, W. T. Riley, L. M. Abbey, and J. A. Svirsky, Oral melanotic macules. A review of 353 cases. *Oral Surgery, Oral Med. Oral Pathol.* 1993;76(1):59-61. [\[Crossref\]](#)
- 21 A. Yuan and S. Bin Woo, Adverse drug events in the oral cavity. *Oral Surg. Oral Med. Oral Pathol. Oral Radiol.* 2015;119(1):35-47. [\[Crossref\]](#)
- 22 B. Tarakji, A. Umair, D. Prasad, and M. Alsakran Altamimi, Diagnosis of oral pigmentations and malignant transformations. *Singapore Dent. J.* 2014; 35: 39-46. [\[Crossref\]](#)
- 23 G. Taybos, Oral Changes Associated with Tobacco Use. *Am. J. Med. Sci.* 2003; 326(4):179-182. [\[Crossref\]](#)
- 24 B. Naveen-Kumar, R. Tatapudi, R. Sudhakara-Reddy, S. Alapati, K. Pavani, and K. N. Sai-Praveen. Various forms of tobacco usage and its associated oral mucosal lesions. *J. Clin. Exp. Dent.* 2016;8(2):e172-e177.
- 25 M. Chavan, H. Jain, N. Diwan, S. Khedkar, A. Shete, and S. Durkar, Recurrent aphthous stomatitis: A review. *J. Oral Pathol. Med.* 2012; 41(8): 577-583. [\[Crossref\]](#)
- 26 L. Baccaglioni *et al.*, Urban legends: Recurrent aphthous stomatitis. *Oral Dis.* 2011; 17(8):755-770. [\[Crossref\]](#)
- 27 S. O. Akintoye and M. S. Greenberg, Recurrent Aphthous Stomatitis. *Dent. Clin. North Am.* 2014;58(2): 281-297. [\[Crossref\]](#)
- 28 M. A. McCarty, R. A. Garton, and J. L. Jorizzo, Complex aphthosis and Behçet's disease. *Dermatol. Clin.* 2003;21(1):41-48. [\[Crossref\]](#)
- 29 M. J. Burton, A. J. Pollard, J. D. Ramsden, L. Y. Chong, and R. P. Venekamp, Tonsillectomy for periodic fever, aphthous stomatitis, pharyngitis and cervical adenitis syndrome (PFAPA). *Cochrane Database of Systematic Reviews*, 2019(12) John Wiley and Sons Ltd. [\[Crossref\]](#)
- 30 C. Liu *et al.*, Efficacy and safety of dexamethasone ointment on recurrent aphthous ulceration. *Am. J. Med.*, 2012;125(3):292-301. [\[Crossref\]](#)
- 31 O. Sokumbi and D. A. Wetter, Clinical features, diagnosis, and treatment of erythema multiforme: A review for the practicing dermatologist. *Int. J. Dermatol.*, 2012; 51(8):889-902. [\[Crossref\]](#)
- 32 D. Assimakopoulos, G. Patrikakos, C. Fotika, and M. Elisaf, Benign migratory glossitis or geographic tongue: An enigmatic oral lesion. *Am. J. Med.*, 2002;113(9): 751-755. [\[Crossref\]](#)
- 33 T. Bøhmer and M. Mowé, The association between atrophic glossitis and protein-calorie malnutrition in old age. *Age Ageing.* 2000;29(1):47-50. [\[Crossref\]](#)
- 34 A. C. Chi, P.R. Lambert, M. S. Richardson, and B. W. Neville, Oral mucoceles: A clinicopathologic review of 1,824 cases, including unusual variants. *J. Oral Maxillofac. Surg.* 2011;69(4):1086-1093. [\[Crossref\]](#)
- 35 D. Re Cecconi *et al.*, Mucoceles of the oral cavity: A large case series (1994-2008) and a literature review. *Med. Oral Patol. Oral Cir. Bucal.* 2010; 15(4): 2-7. [\[Crossref\]](#)
- 36 B. Ladizinski and K. C. Lee, A nodular protuberance on the hard palate. *JAMA - J. Am. Med. Assoc.* 2014;311(15):1558-1559.
- 37 K. Morita, H. Tsuka, T. Shintani, M. Yoshida, H. Kurihara, and K. Tsuga, Prevalence of Torus Mandibularis in Young Healthy Dentate Adults. *J. Oral Maxillofac. Surg.*, 2017;75(12):2593-2598. [\[Crossref\]](#)
- 38 B. W. Neville, D. D. Damm, C. M. Allen, and A. C. Chi, *Oral and maxillofacial pathology.*

# **BÖLÜM 11**

## **ORAL KAVİTE VE OROFARENKS**

### **NEOPLASTİK HASTALIKLARI**

Fırat TEVETOĞLU

Atakan DEMİR

Emin KARAMAN

# Oral Kavite ve Orofarenksin Non-tümöral Hastalıkları

## *Neoplastic Diseases of the Oral Cavity and Oropharynx*

### BÖLÜM HAKKINDA

Bu bölümde, oral kavite ve orofarenksin neoplastik hastalıklarını anlatacağız. Baş boyun kanserleri arasındaki sıklığı günümüzde artış eğiliminde olan bu malignitelerin epidemiyoloji, patoloji, tanı ve tedavisini detaylı olarak inceleyeceğiz. Özellikle öğrenciler açısından önemli olacağını düşündüğümüz tanısız yaklaşım üzerinde dururken, tedavi seçenekleri ve tedavinin önemli bir ayağını oluşturan cerrahi teknikler hakkında da fikir sahibi olmaları bu bölümün hedefleri arasındadır. Oral kavite kanserlerinde dudak, dil, ağız tabanı, bukkal mukoza, retromolar trigon, sert damak alt üniteleri ayrı ayrı ele alınarak değerlendirilirken; orofarenks kanserlerinde özellikle etyoloji, tedavi yaklaşımlarının belirlenmesinde rol oynamakta ve bu açıdan güncel evreleme ile birlikte de HPV pozitifliği çok önem kazanmaktadır.

**Anahtar kelimeler:** Oral kavite kanseri, dudak kanseri, dil kanseri, orofarenks kanseri, HPV

### ABOUT the CHAPTER

In this chapter, we will discuss neoplastic diseases of the oral cavity and oropharynx. We will delve into the epidemiology, pathology, diagnosis, and treatment of these malignancies, which show an increasing trend in frequency among head and neck cancers. While placing emphasis on diagnostic approaches that we believe are particularly important for students, we aim for readers to also gain insight into surgical techniques, which constitute a significant aspect of treatment options and interventions. In oral cavity cancers treatment modalities are individually assessed in means of subunits as lip, tongue, floor of the mouth, buccal mucosa, retromolar trigone, and hard palate. In oropharyngeal cancers, particularly, etiology is a crucial factor in determining treatment and prognosis. HPV positivity becomes highly significant in this regard, as it does in staging.

**Keywords:** Oral cavity cancer, lip cancer, tongue cancer, oropharyngeal cancer, HPV

## Anatomi

Oral kavite dilin ön 2/3'ünü, sert damağı, bukkal mukozayı, dudakları, ağız tabanını, gingivayı, retromolar bölgeyi içerir ve ön tonsiller plika, dil dorsal yüzdeki sirkumvallat papillalar ve sert-yumuşak damak bileşkesinden oluşan halka aracılığıyla (istmus faecium) orofarenksten ayrılır. Oral kavite nonkeratinize skuamöz hücreli epitelle kaplı olup subepitelial alanda pek çok minör tükürük bezi barındırır. Arteriel dolaşımı eksternal karotis arterin dalları olan lingual, fasial ve internal maksiller arter; venöz dolaşımı pterygoid ve tonsiller pleksus tarafından sağlanan oral kavitenin lenfatik drenajı submental ve submandibuler lenf nodlarına (level 1), oradan da üst derin juguler lenf nodlarına olmaktadır(level 2).

Orofarenks superiorda nazofarenks, inferiorda hipofarenks ve larenks, anteriorda oral kavite ile ilişkili olan ve yumuşak damak seviyesinden hyoid kemik seviyesine (3.servikal vertebra hizası) kadar uzanan üst aerodigestif traktın merkezi yapısıdır. Superiorda yumuşak damak, lateralde tonsiller plikalar, posteriorda faringeal konstriktör kaslar ve inferiorda hyoid kemik hizasından çekilen hat sınırlarını oluşturur. Dilin arka 1/3'ünü, tonsilla palatina ve tonsilla lingualisi, yumuşak damağı, üst faringeal konstriktör kasları ve orofarengal mukozayı içerir. Arteriel dolaşımı eksternal karotid arterin dalları olan lingual arter, fasial arter, internal maksiller arter ve asendan faringeal arter tarafından, venöz drenajı fasial ven ve palatin plexus tarafından sağlanır. Primer lenfatik drenajı jugulodigastrik, lateral farengal ve posterior servikal lenf nodlarıdır. <sup>1</sup>



CC BY 4.0: Telif hakkı yazarlardadır. Bu kitabın içeriği Creative Commons Atıf 4.0 Uluslararası lisans altında lisanslanmıştır.



Fırat Tevetoğlu<sup>1</sup>   
Atakan Demir<sup>2</sup>   
Emin Karaman<sup>2</sup>

<sup>1</sup>Marmara Üniversitesi Pendik Eğitim ve Araştırma Hastanesi Kulak Burun Boğaz Hastalıkları Anabilim Dalı

<sup>2</sup>Istanbul Üniversitesi-Cerrahpaşa, Cerrahpaşa Tıp Fakültesi, Cerrahi Tıp Bilimleri Bölümü, Kulak Burun Boğaz Hastalıkları Ana Bilim Dalı, İstanbul, Türkiye  
E-posta: firattevetooglu@gmail.com  
emin.karaman@iuc.edu.tr  
datakan1995@gmail.com

**Bu bölümü alıntıla / Cite this chapter as:**  
Tevetoğlu F, Demir A, Karaman E. Oral kavite ve orofarenks neoplastik hastalıkları. Papula İ, ed. *Kulak Burun Boğaz Hastalıkları Ders Kitabı* içinde. İstanbul: İÜC Yayınevi; 2024: 59-67. Cilt I.

## Oral Kavite Kanseri

### Dudak Kanseri

Dudaklar oral kavitenin anterior sınırını oluşturur ve mastikasyona, yutmaya ve artikülasyonuna yardım eden ve ağızdaki yiyeceklerin dışı akmasına engel olan mobil oral sfinkter olarak işlev görürler. Önde vermilion-deri sınırında sonlanan dudakların oral sfinkter işlevinde orbikularis oris kası primer görevlidir. Dudağın arteriel kanlanması fasial arterin dalı olan superior ve inferior labial arterlerden gelir, bu 2 arter dudak etrafında sirkumoral bir vasküler arkad oluşturur ki bu yapı lokal myokütanöz fleplerin ve lip-switch prosedürlerin uygulanmasında hayati önem taşır. Venöz drenaj arterlere eşlik ederek anterior fasial vene doğru olur. Lenfatikler üst dudak ve kommissür için ipsilateral preaurikuler, infraparotid, submandibular ve submental lenf nodlarına; alt dudak için ise bilateral olarak önce submental ve submandibular, sonrasında üst derin juguler lenf nodları ve bazen de orta derin juguler lenf nodlarına doğru olur.

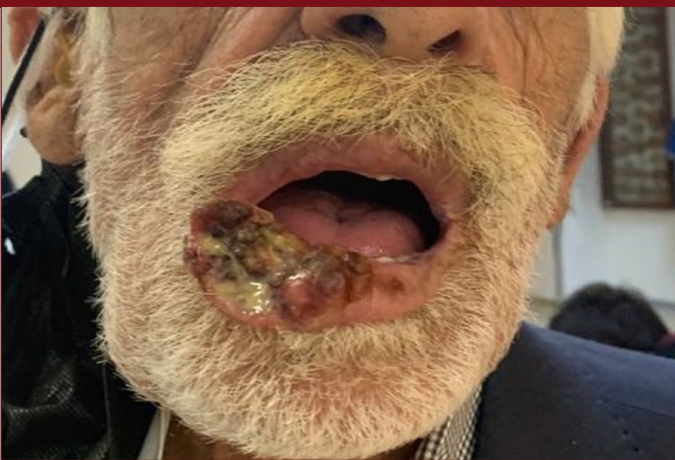Dudak kanserleri baş boyun bölgesinin en yaygın tümörlerinden biri olup özellikle sigara içen 6.-7.dekaddaki erkeklerde ve alt dudakta görülürler.<sup>2</sup> En yaygın skuamöz hücreli karsinom (SCC) görülmekte olup, 2. sırada bazal hücreli karsinom (BCC) gelir. BCC daha sık olarak kadınlarda ve üst dudakta görülmektedir.<sup>3</sup>

Etyoloji multifaktöriyel olup sigara, alkol tüketimi, UV radyasyona maruziyet, dental hijyenin kötü olması ve kötü sosyoekonomik koşullar ön plandadır.<sup>4</sup> Aktinik keratoz veya aktinik chelitis pre-malign bir lezyon olup dudak SCC riskini 2 kat arttırmaktadır.<sup>5</sup>

Klinik olarak genellikle kaldırmakla kanayan kabuk şeklinde lezyon veya aylardan beri iyileşmeyen ülser şeklinde lezyonlarla prezente olur (Şekil 1). İleri evre hastalıkta ise mandibula, ağız tabanı, dil, alveolar mukoza ve mentum bölgesi cildine yayılıma bağlı bulgular ortaya çıkar. Bunun yanında servikal lenf nodlarına metastaza bağlı olarak boyunda kitle de ortaya çıkabilir.

Tanı kesin olarak derin ve lateral tümör marginini içerecek şekilde alınan insizyonel biyopsi ile konulur. Mandibulaya uzanımına ilgili bulgu, mental sinirin innerve ettiği alanda hipostezi veya diş kaybı varlığında BT ve/veya MR gibi görüntüleme yöntemlerine başvurulmalıdır.<sup>6</sup>

Şekil 1. Alt dudakta ileri evre SCC<sup>a</sup>



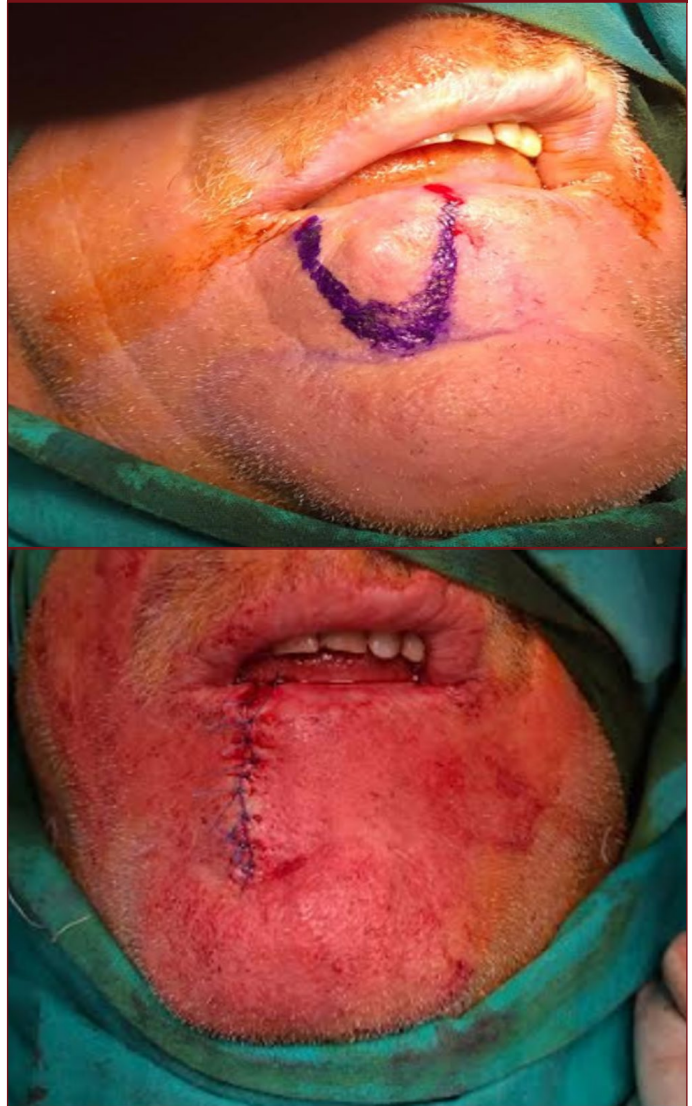<sup>a</sup>Istanbul Üniversitesi-Cerrahpaşa, Cerrahpaşa Tıp Fakültesi, Kulak Burun Boğaz Hastalıkları Ana Bilim Dalı klinik arşivinden alınmıştır.

Dudak kanserlerinin %90'ının patolojisi SCC olmakla beraber BCC perioral bölgenin 2.en yaygın kanser türüdür ve üst dudaktaki malign lezyonların hemen tamamı BCC'dir. En sık sklerozan tip BCC görülür. Bu tümörler genellikle santralinde çukurluk olan inci beyazı renginde lezyonlarla karakterizedir. Yavaş büyürler, nadiren servikal lenf nodlarına metastaz yaparlar.

Minör tükürük bezi tümörleri tüm baş-boyun kanserlerinin %3'ünden azını oluştursa da sert damaktan sonra bu tümörlerin en sık görüldüğü lokalizasyon dudaklardır. Bu tümörler genellikle düzgün yüzeyle, sert, daha sıklıkla üst dudağı tutan nonülser kitle şeklinde prezente olurlar. Genellikle %25 benign, %75 malign dense de dudaktan kaynaklananlar çoğunlukla benign ve çoğunlukla pleomorfik adenomdur. Malign olanlardan en sık görülenler ise mukoid epidermoid karsinom ve adenoid kistik karsinomdur.

Dudak kanserleri baş-boyun kanserleri içinde en kürabl olan kanser gruplarından biridir; erken evrede tespit edildiklerinde 10 yıllık sağka-

Şekil 2. Alt dudak SCC nedeniyle yapılan wedge rezeksiyon ve primer onarım<sup>a</sup>



<sup>a</sup>Istanbul Üniversitesi-Cerrahpaşa, Cerrahpaşa Tıp Fakültesi, Kulak Burun Boğaz Hastalıkları Ana Bilim Dalı klinik arşivinden alınmıştır.

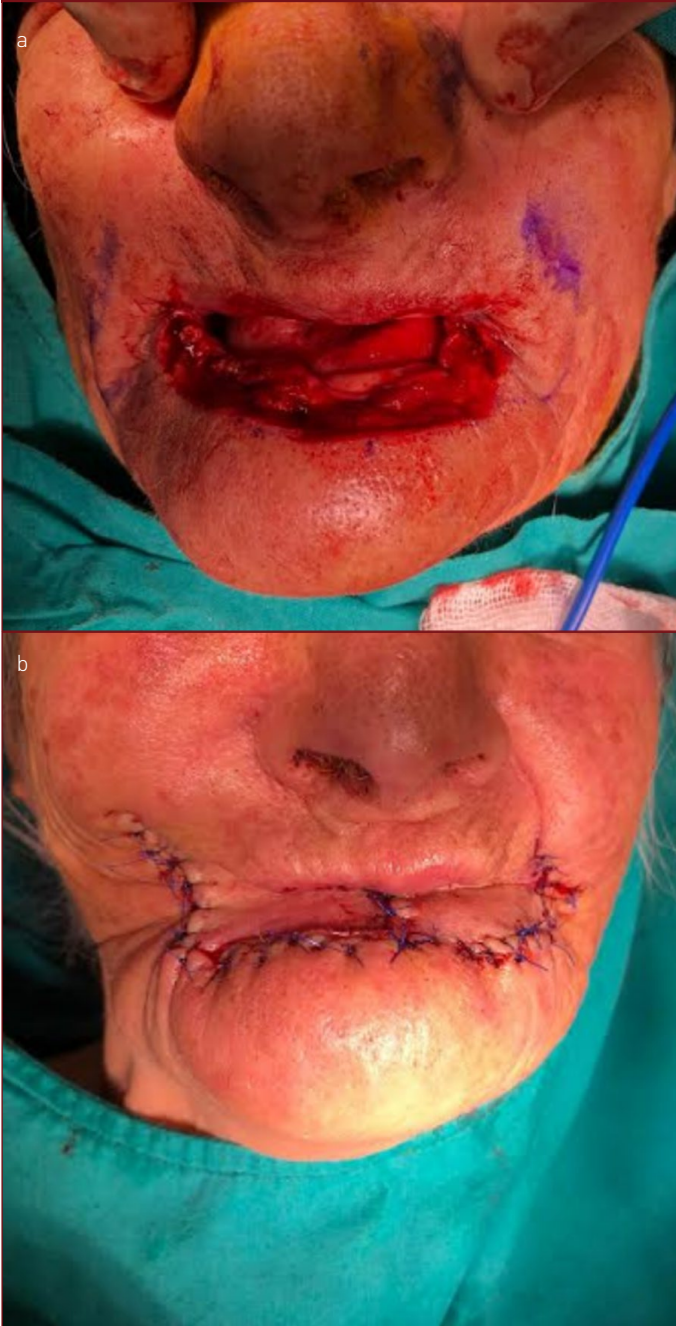lim %98 gibi yüksek bir oranda olup rekürrensiz sağkalım da %92 gibi yüksek bir değerdedir<sup>7</sup>. Sağkalımı anlamlı ölçüde azaltan 4 prognostik faktör; primer tümör >3 cm, servikal metastaz varlığı, az diferansiye istoloji ve pozitif cerrahi sınırlar olarak ortaya konmuştur<sup>8</sup>. Oral kommissürün tutulumu da servikal lenf nodu metastazi açısından anlamlıdır.

Erken evrede (T1-T2N0) primer tümörün cerrahi eksizyonu yeterli olabilmektedir. T3-T4 tümörlerde veya boyunda lenf nodu tutulumu varsa tedaviye boyun disseksiyonu da eklenir. Perinöral invazyon, birden fazla lenf nodu istasyonunun tutulumu, T3-T4 tümör

varlığı durumunda tedaviye adjuvan radyoterapi; ektranodal yayılım varlığında da ek olarak kemoterapi eklenir.

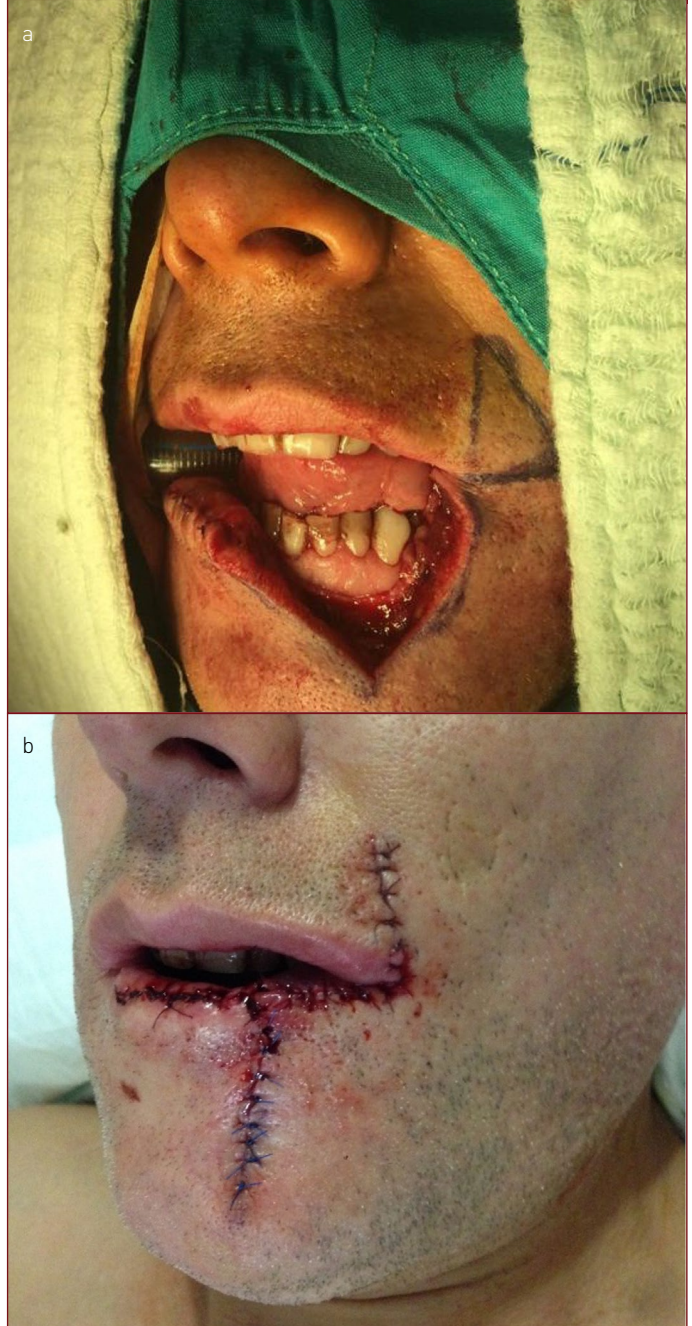
Alt dudak rezeksiyonlarında defektin boyutuna göre rekonstrüksiyon yapılır. Defekt dudağın yarısından az ise wedge rezeksiyon ve primer onarım yapılabilir (Şekil 2). Defektin dudağın yarısından büyük ancak 2/3'ünden küçük olduğu durumlarda Karapandzic Flebi (Şekil 3), Abbe Flebi veya defekt dudak komissürünü içeriyorsa Estlander Flebi kullanılabilir. Daha büyük defektlerde Bernard-Burrow-Webster Flebi (Şekil 4), Nazolabial Flep veya serbest doku flepleri kullanılabilir.

**Şekil 3a-b.** Alt dudak kanseri eksizyonu sonrası Karapandzic Flebi ile rekonstrüksiyon



<sup>a</sup>İstanbul Üniversitesi-Cerrahpaşa, Cerrahpaşa Tıp Fakültesi, Kulak Burun Boğaz Hastalıkları Ana Bilim Dalı klinik arşivinden alınmıştır.

**Şekil 4a-b.** Alt dudak kanseri eksizyonu sonrası Bernard-Burrow-Webster Flebi ile rekonstrüksiyon<sup>a</sup>



<sup>a</sup>İstanbul Üniversitesi-Cerrahpaşa, Cerrahpaşa Tıp Fakültesi, Kulak Burun Boğaz Hastalıkları Ana Bilim Dalı klinik arşivinden alınmıştır.

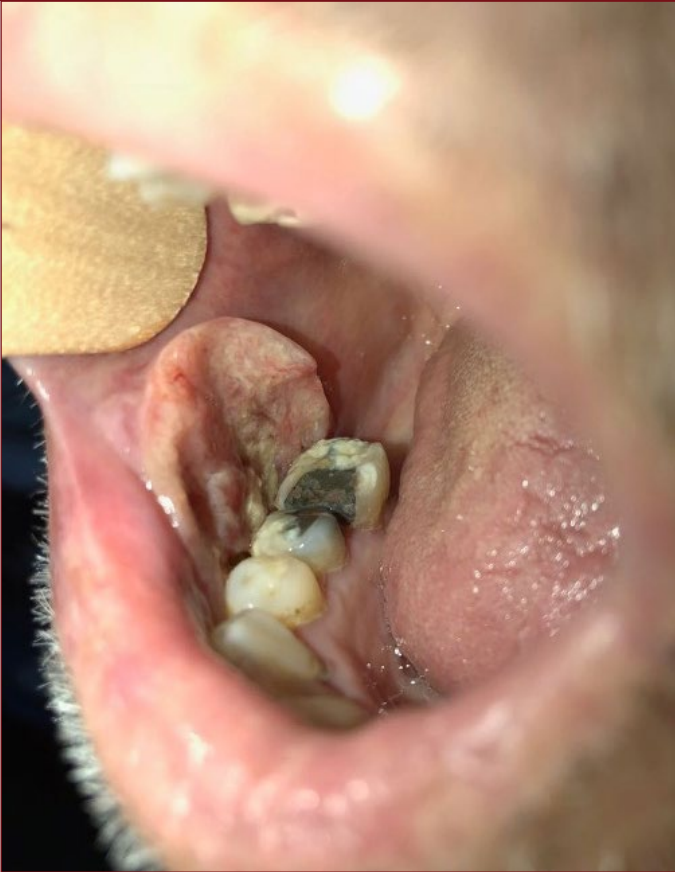## Bukkal Kanser

Bukkal bölge kanserlerinin en sık görüleni de SCC'dir. Bukkal mukozanın SCC'si tüm oral kanserlerin %10'unu oluşturmasıyla nadir görülen bir kanser grubudur [9]. Hastaların %50'si 70 yaş ve üzerindedir. Bukkal kanserlerin etiolojisinde sigara içiciliği veya Hindistan gibi ülkelerde yaygın olan betel çiğneme alışkanlığı bunların yanında alkol tüketimi, HPV, oral hijyenin kötü olması ve kronik irritasyon bulunmaktadır. Bunların yanında submuköz fibrozis (malignleşme oranı %0.5) ve liken planus da (malignleşme oranı %0.5-3) premalign lezyonlar olduklarından bukkal mukoza kanserleri için risk faktörleri arasındadırlar.

Genellikle bukkal mukozada yavaş büyüyen bir kitlesel lezyon olarak prezente olurlar ve küçük olduklarında asemptomatik olduklarından dental muayenede insidental olarak saptanabilirler (Şekil 5). Lezyon büyüdükçe ve ülserasyon geliştikçe ağrı ortaya çıkar ve bu da oral alımı kısıtlayıp malnutrisyon ve dehidratasyona yol açar. Bunların yanında kanama, disfaji-odinofaji, trismus ve kitleye bağlı refere otalji de görülebilecek semptomlar ve bulgular arasındadır.

Tanıda fizik muayene önemli yer tutar. İnvazyon derinliğini belirlemek için palpasyon yapılmalı, kitlenin mandibula ve maksilla invazyonu olup olmadığı kontrol edilmelidir. Larinks ve hipofarenks muayenesi de 2.primer tümör varlığı açısından mutlaka yapılmalıdır. Boyun ve parotis palpasyonu da muayenede önemli yer tutar.

Şekil 5. Bukkal mukozada yerleşen SCC tanıli lezyon<sup>a</sup>



<sup>a</sup>İstanbul Üniversitesi-Cerrahpaşa, Cerrahpaşa Tıp Fakültesi, Kulak Burun Boğaz Hastalıkları Ana Bilim Dalı klinik arşivinden alınmıştır.

Lenf nodu metastazı %27 oranında saptanmaktadır [10]. Kesin tanı ise lezyondan alınan biyopsi materyalinin histopatolojik incelenmesi ile konur.

Bukkal bölge buksinatör kas ve fasiyası haricinde kanserin yayılımını önleyecek bariyerlerden yoksun olduğu için alveolar katlantılar, retromolar trigon ve dudaklar gibi oral kavitenin diğer yapılarına kolaylıkla yayılım gösterebilirler. Genellikle ileri evrede tanı alırlar ve bukkal yağ dokusu, buksinatör kas kolaylıkla tutulduğundan fasial paralizi, deri invazyonu, trismus görülebilir.

Tedavide en çok transoral yolla kitlenin cerrahi eksizyonu tercih edilmekle birlikte daha büyük çaplı kitleler oral+transservikal kombine yaklaşıma ve vizüalizasyonu arttırmak için lip split insizyonuna ihtiyaç gösterirler. Küçük lezyonlarda kitlenin çıkarılması sonrası oluşan defekt primer kapatılabilir de büyük lezyonlarda submental ada flebi ya da temporoparietal flep gibi pediküllü rejyonel fleplere veya serbest fleplere ihtiyaç duyulabilir. T2-T4 lezyonlarda servikal lenf nod metastaz riski yüksek olduğundan klinik olarak pozitif lenf nodu olmasa bile elektif boyun diseksiyonu yapılması gereklidir<sup>11</sup>. Bukkal SCC diğer oral kavite kanserlerine göre daha kötü prognozludur.

## Retromolar Trigon Kanseri

Retromolar trigon lateralden mandibula ramusunun anterior kenarı, anteriordan 3.molar dişin oturduğu alan ve mediallyden temporal krest ile çevrelenen alandır. Diğer oral kavite bölgelerine göre bu bölgenin tümörleri daha nadir görülmekle beraber klinik muayenenin zor olduğu bir bölge olması, mandibulaya yakınlığı sebebiyle daha ileri evrede tanı alır ve daha kötü prognozla seyrederek (Şekil 6). Geç prezentasyona bağlı olarak bukkal mukoza, anterior tonsiller plika, üst ve alt alveolar kenarlara invazyon görülebilir, tanı anında tümörlerin %50'sinde mandibular invazyonun görüldüğü bildirilmiştir<sup>12</sup>. En sık görülen histopatolojik tip SCC'dir. Başlangıçta var olan kitle klinik bulgu vermez ancak muayenede insidental olarak saptanabilir. Bölgeye yakın duysal sinirlerin infiltrasyonuna bağlı ağrı ve pterigoid kas tutulumuna bağlı olarak gelişen trismus geç semptomlardır<sup>13</sup>.

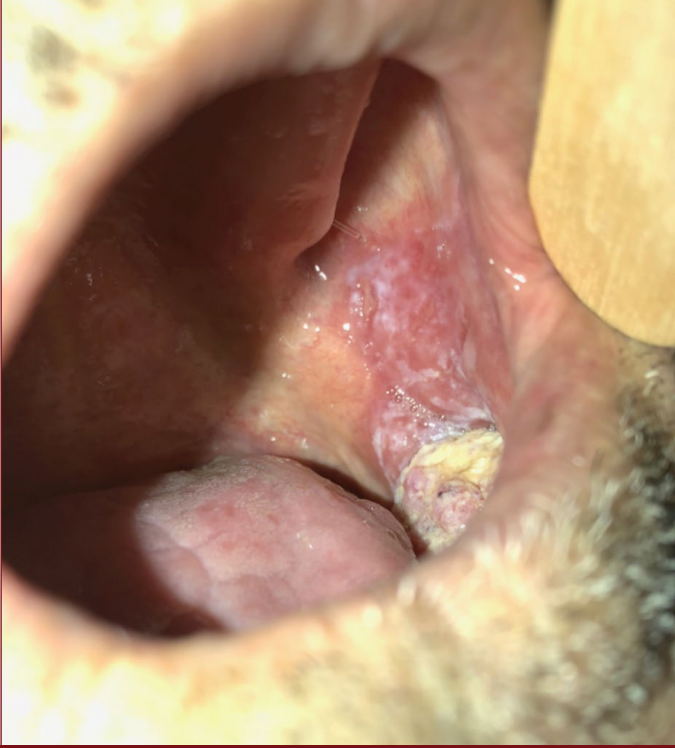Tanıda klinik muayene subklinik yayılımı tespit etmek için mutlaka görüntüleme ile desteklenmelidir. Mandibular invazyonu belirlemede kontrastlı BT endike iken yumuşak doku ve mastikatör boşluk invazyonunu ve perinöral yayılımı belirlemek için kontrastlı MR endikedir<sup>14,15</sup>.

Tedavide eğer yeterli vizüalizasyon mümkünse transoral yaklaşımla kitlenin eksizyonu tek başına yeterli olur fakat bu yeterli değil ise transservikal yaklaşım ya da yanak flebi kullanmak gerekecektir. Mandibula invazyonu olan vakalarda transservikal yaklaşımlı cerrahi segmental mandibulektomi de eklemek gereklidir. Cerrahi sonrası oluşan defektlerin rekonstrüksiyonunda ise defektin büyüklüğüne göre primer kapama, sekonder iyileşmeye bırakma, radial ön kol free flep ve segmental mandibulektomi yapılan hastalarda ise osseokutanöz free flep kullanılabilir.

Retromolar trigon kanserleri genellikle ileri evre tümörler şeklinde prezente olduklarından transservikal yaklaşımla cerrahi yapılan tüm vakalarda ipsilateral elektif boyun diseksiyonu yapılmalıdır. Nodal evre hastalığın prognozunu belirler.



**Şekil 6.** Retromolar trigonun başlayarak alt gingiva ve bukkal mukozayı tutan SCC tanılı lezyon<sup>a</sup>



<sup>a</sup>İstanbul Üniversitesi-Cerrahpaşa, Cerrahpaşa Tıp Fakültesi, Kulak Burun Boğaz Hastalıkları Ana Bilim Dalı klinik arşivinden alınmıştır.

### Ağız Tabanı Kanseri

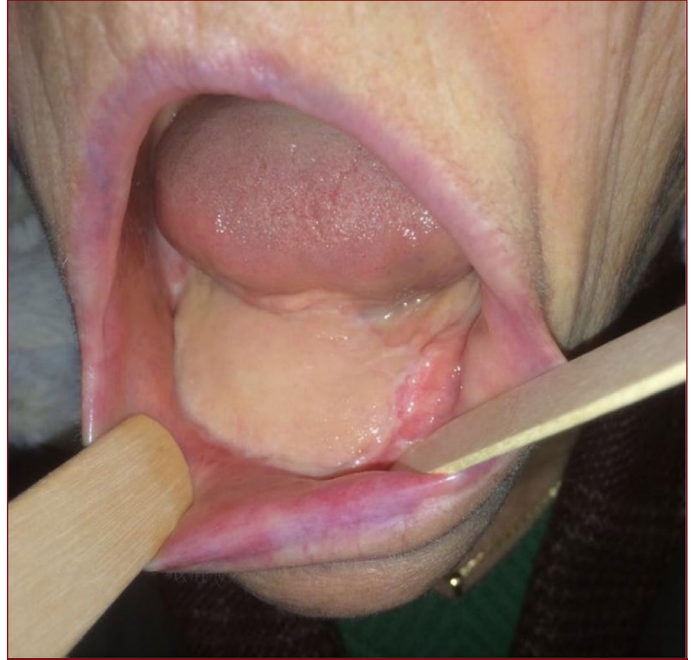Hem küçük asemptomatik nodüle ülserle ağrısız bir lezyon olarak başlaması hem de gizli bir alanda olması sebebiyle çoğu hasta ileri evrede tanı alır. Hastaların 1/3'ünden fazlası tanı anında ileri evrededir ve yaklaşık %40'ının tanı anında klinik olarak pozitif reyonel metastazı mevcuttur<sup>16,17</sup>. Hastalık başlangıçta asemptomatiktir; ağrı, kanama, submandibuler duktus obstrüksiyonu ve dil kökü invazyonu ve dile giden nörovasküler yapılara invazyona bağlı dil hareketlerinde kısıtlılık tümör boyutları büyüdüğünde ortaya çıkan geç bulgulardır.

Tedavide mandibulaya veya diğer yapılara yayılmamış lezyonlarda transoral yaklaşımla cerrahi yeterli olmaktadır. Ağız tabanının kas yapıları ve mandibular periost tümör yayılımı için bariyer oluşturmakla beraber tümör tarafından infiltrate edildiklerinde daha kapsamlı bir cerrahi gerektirirler. Submandibular gland duktusunun invazyonu submandibuler ve sublingual glandların eksizyonunu; dilin ventral yüzeyinin invazyonu parsiyel glossektomi gerektirir. Mandibula invazyonu söz konusu ise segmental mandibulektomi yapılmalıdır.

Rekonstrüksiyonda eğer mukozal defekt küçükse split thickness deri grefti ile rekonstrüksiyon yapılabilir. Büyük defektlerde submental flep (Şekil 7), platizma flebi veya nazolabial flep gibi fleplerle rekonstrüksiyon yapılmalıdır. Vaskülarize doku gerektiren daha büyük doku defektlerinde ise özellikle radial ön kol veya anterolateral uyluk flepleri olmak üzere free flepler kullanılır. Segmental mandibulektomi yapıldıysa fibula, iliak krest ya da skapula gibi osseokutanöz free fleplerle ya da bunlar yapılamıyorsa rekonstrüksiyon

plajı ve yumuşak doku flepleri ile rekonstrüksiyon yapılır. Ağız tabanı kanserleri genellikle level 1,2 ve3 lenf nodlarına metastaz yaptıklarından ve tanı anında ileri evre olduklarından dolayı orta hat tümörlerinde bilateral orta hatta yer almayan tümörlerde ipsilateral supraomohyoid boyun diseksiyonu (level 1,2 ve 3) elektif olarak uygulanmalıdır<sup>18</sup>.

**Şekil 7.** Ağız tabanı SCC eksizyonu sonrası submental ada flebi ile rekonstrüksiyon<sup>a</sup>



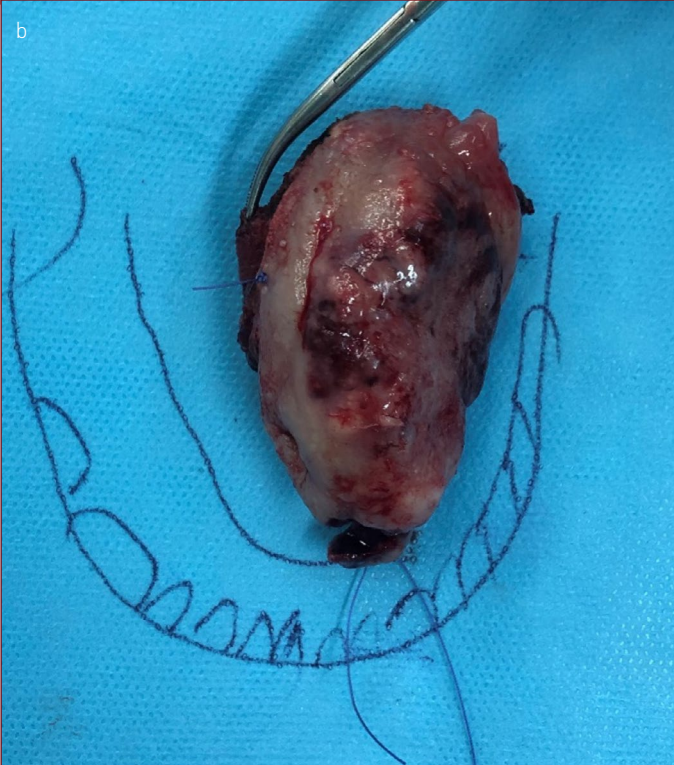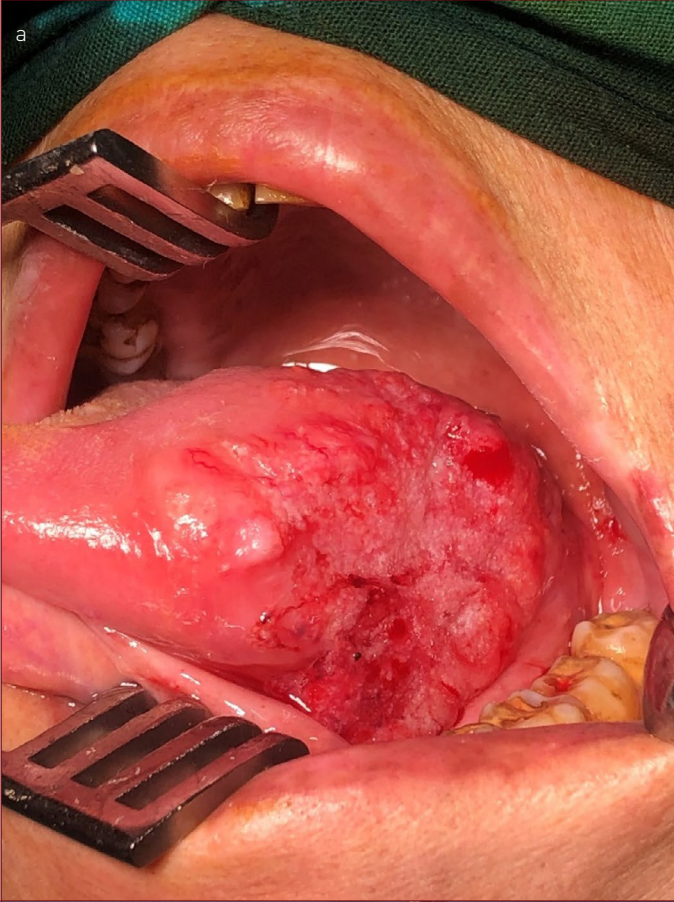
<sup>a</sup>İstanbul Üniversitesi-Cerrahpaşa, Cerrahpaşa Tıp Fakültesi, Kulak Burun Boğaz Hastalıkları Ana Bilim Dalı klinik arşivinden alınmıştır.

### Dil Kanseri

Dil, dudak sayılmaz ise oral kavite kanserlerinin en sık görüldüğü bölgedir<sup>19</sup>. Gelişiminde en önemli 2 risk faktörü sigara ve alkol tüketimidir<sup>20</sup>. Diğer risk faktörleri ise radyasyona maruziyet, immun-supresyon, oral hijyenin kötü olması, genetik faktörler ve HPV'dir. Erkeklerde kadınlara göre biraz daha fazla görülür. Geçmişte sigara kullanımının azalmasına bağlı olarak insidansı azalan hastalığın insidansı son dekadlarda HPV nedeniyle özellikle sigara içicisi olmayan kadın nüfusta olmak üzere artış göstermiştir<sup>21</sup>.

Klinik olarak en sık prezentasyon şekli sigara ve alkol tüketim yükü olan yaşlı erkek hastada var olan ve lokalize ağrıya yol açan rezölüsyona uğramayan dilde kitlesel lezyondur. Disfaji, kilo kaybı, dizartri ve odinofaji de görülebilecek diğer semptomlar arasındadır. Unilateral nazal obstrüksiyon, iştih kaybı ya da otalji oral kavitenin dışına da uzanan ileri evre hastalığın bulgularıdır. Hastanın tam bir baş boyun muayenesi yapılmalı; boyunda lenfadenopatilerin varlığı boyun palpasyonu ile araştırılmalıdır. Kitlenin lokalizasyonu dışında genel görünüm, renk, şekil, sınırlar ve ülserasyon varlığı açısından oral kavitenin hem inspeksiyonla hem de palpasyonla muayenesi (dil kökü palpasyonu dahil) yapılmalıdır. Ayrıca dil kanseri için risk faktörü olan sigara ve alkol diğer baş boyun kanserleri açısından da risk faktörleri olduklarından fiberoptik endoskopik muayene de unutulmamalıdır.

**Şekil 8a-b.** Dilde SCC tanılı lezyon nedeniyle yapılan hemiglossektomi+

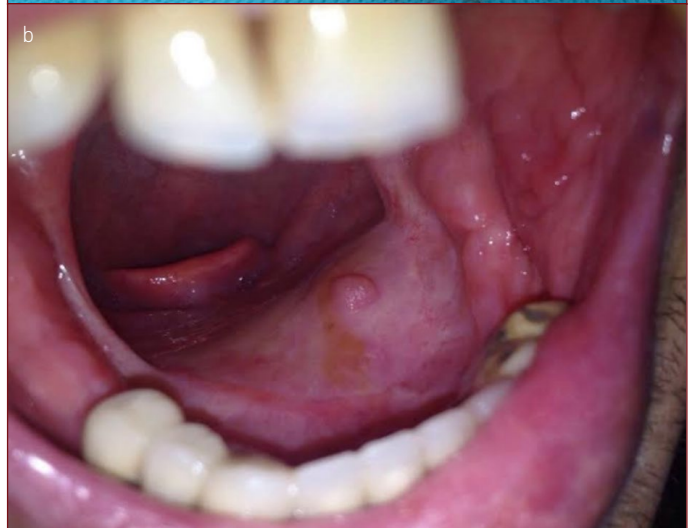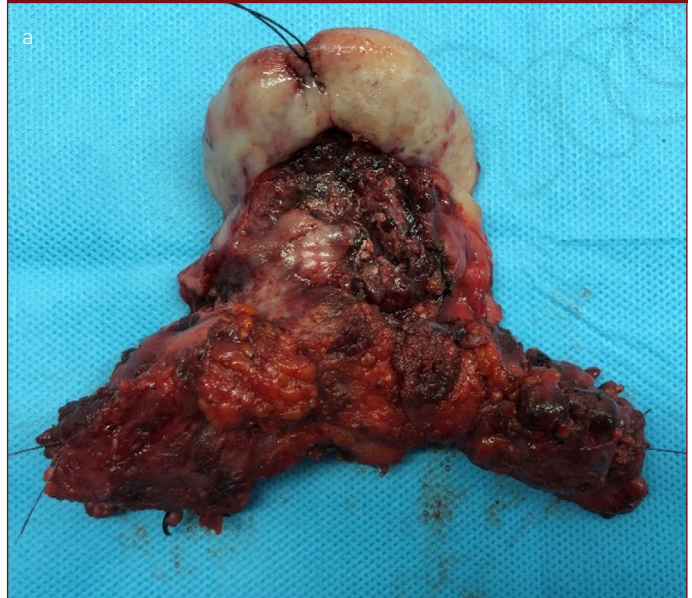


<sup>a</sup>Istanbul Üniversitesi-Cerrahpaşa, Cerrahpaşa Tıp Fakültesi, Kulak Burun Boğaz Hastalıkları Ana Bilim Dalı klinik arşivinden alınmıştır.

Tanıda klinik muayene dışında yayılımı değerlendirmek için MR ve mandibula invazyonu açısından BT. şüpheli olan lenf nodlarından USG eşliğinde ince iğne aspirasyon biyopsisi ve ileri evre hastalıkla başvuran hastalarda olası metastaz alanlarının değerlendirilmesi açısından toraks BT ve PET/BT de önemli yer tutar.

Erken dönem (T1-T2N0) dil kanserlerinde tek modaliteli tedavi (cerrahi veya RT) başarılı bir şekilde kullanılabilmeyle beraber tedavinin uzun dönem morbiditeleri, maliyet ve diğer risk faktörleri düşünüldüğünde cerrahi genellikle tercih edilir. Diğer yandan ileri evre (T3-T4 veya N+) hastalar tek modaliteli tedaviye iyi yanıt vermezler, bu yüzden cerrahi+postoperatif kemoradyoterapi (sisplatin bazlı KT+RT, özellikle ektranodal yayılım varlığında) önerilen tedavi seçeneğidir <sup>22</sup>. Radyoterapi T3 ve T4 tümörler haricinde yakın cerrahi sınırların varlığında, lenfovasküler ve perinöral invazyon varlığında ve 2 ya da daha fazla pozitif lenf nodu varlığında da önerilir. Cerrahi tedavi seçenekleri küçük çaplı tümörlerde 1 cm temiz cerrahi

**Şekil 9a-b.** Dilde SCC tanılı lezyon nedeni ile yapılan total glossektomi ve pectoralis majör myokutanöz flebi ile onarım



<sup>a</sup>Istanbul Üniversitesi-Cerrahpaşa, Cerrahpaşa Tıp Fakültesi, Kulak Burun Boğaz Hastalıkları Ana Bilim Dalı klinik arşivinden alınmıştır.

sınırlarla geniş lokal eksizyon ve primer kapamadan; hemiglossektomiye (Şekil 8), büyük lezyonlarda ise total glossektomi (Şekil 9) ve dilin dışında ağız tabanı ve mandibulanın da rezektive edildiği ve defektin kapatılması için lokorejyonel veya free fleplerin kullanımını gerektiren geniş rezeksiyonlara kadar değişkenlik gösterebilir.

Primer tedavi sonrası boyunda hastalığın rekürrensi ya da persistansı prognozu kötüleştirdiğinden dolayı dil kanseri tedavisinde boyna doğru yaklaşım önemlidir. Dilin lenfoid drenajı zengindir ve level 1,2 ve 3 lenf nodlarına olur. Lenf nodlarına metastazda özellikle invazyon derinliği çok önemli bir göstergedir, 3-8 mm arasında invazyon derinliği olan tümörlerde %40-50 okült nodal metastaz riski ve %65 nodal metastaz insidansı mevcuttur<sup>23</sup>. Dil kanseri olan hastaların çoğunda klinik olarak pozitif nodal hastalık olmasa bile okült nodal metastazı da tedavi edebilmek için elektif supraomohyoid (level 1,2 ve 3) lenf nod diseksiyonu yapılmaktadır<sup>24</sup>.

### Sert Damak Kanseri

Sert damağın altındaki periosta sıkıca yapışan mukoza tabakası ve minör tükürük bezlerinden zengin submukoza tabakasından oluşan histolojik yapı bu bölgede farklı tümör çeşitlerinin ortaya çıkmasına sebep olur. Bu sebeple SCC oral kavite kanserlerinin çoğunu oluşturmasına rağmen sert damakta bundan farklı olarak minör tükürük bezi tümörleri (adenoid kistik karsinom, polimorföz low-grade adenokarsinom, adenokarsinom ve mukoeপি-dermoid karsinom) ve SCC eşit sıklıkta görülürler<sup>25</sup>. Diğer oral kavite kanserleri gibi etyolojik faktörlerde en önemlileri sigara ve alkol tüketimidir. Oral kavitenin muayenesi ve muayenede kitlenin lokalizasyonu, boyutu, dişlerin durumu ve BT inceleme ile kitlenin kemik destrüksiyonu yapıp yapmadığı, MR incelemeyle tümörün yumuşak doku ve derin fasial planlara uzanımı hakkında bilgiler elde edilebilmesine karşın kesin tanı kitleden alınan biyopsi materyalinin histopatolojik incelemesi ile konur.

Tedavide hemen hemen tüm vakalarda kitlenin transoral yolla cerrahi eksizyonu (1 cm cerrahi sınırla mukoza ve derindeki kemiğin en blok çıkarılmasıyla) yapılır<sup>26</sup>. Eksternal yaklaşım sadece parafangeal alana, pterigopalatin fossaya veya mastikatör boşluğa uzanan çok ileri evre malignitelerde tercih edilir<sup>27</sup>. Sert damak SCC'leri lenf nod metastaz riski yüksek olduğundan tümör eğer orta hatta ulaşmıyorsa ipsilateral, ulaşmıyorsa bilateral level 1-2-3 boyun diseksiyonu ile agresif tedavi uygulanmalıdır.

Sert damak tümörü için tedavi alan hastalarda diğer önemli bir konu da palatal kemiğin ve/veya alveolar kenarın eksizyonuna bağlı olarak oral ve nazal kavitelelerin birbiriyle bağlantılı hale gelmesidir. Bu hastalarda yapılması gereken oral-nazal separasyondur. Defekt eğer sert damağın yarısından daha azını kapsıyorsa dental protezle separasyon yeterli olacaktır. Total defektlerde free flep kullanmak gereklidir.

Büyük lezyonları olan, yüksek grade, T3 ve T4 tümörü olan, vasküler ve perinöral invazyonu olan, yakın cerrahi sınır söz konusu olan veya servikal metastaz olan hastalar postoperatif RT adaydırlar<sup>28</sup>.

### Oral Kavite Kanserlerinde Evreleme

Tüm oral kavite kanserleri kaynaklandığı alt birimden bağımsız olarak aynı şekilde evrelenir; güncel evreleme AJCC (American Joint Committee on Cancer) TNM evrelemesinin 8. edisyonuna göre yapılmaktadır (Tablo 1).

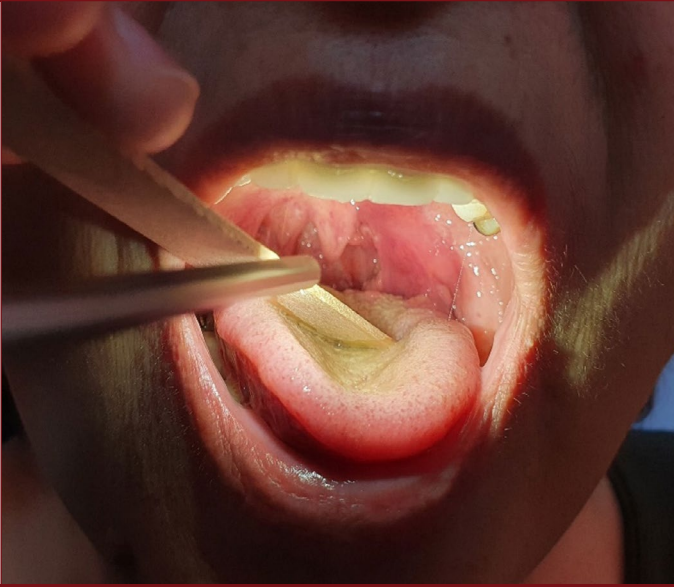**Tablo 1.** Oral Kavite Kanserlerinde Evreleme

TX	Primer tümör değerlendirilemiyor.		
T0	Primer tümör kanıtı yok.		
Tis	Karsinoma in situ		
T1	2 cm ya da daha küçük çaplı ve invazyon derinliği ≤5 mm olan tümör		
T2	≤2 cm ve invazyon derinliği >5 mm olan veya 2-4 cm çaplı ve invazyon derinliği ≤10 mm olan tümör		
T3	2-4 cm çaplı ve invazyon derinliği >10 mm veya >4 cm çaplı ve invazyon derinliği ≤10 mm olan tümör		
T4a	Orta ileri lokal hastalık: >4 cm ve invazyon derinliği >10 mm olan veya kortikal kemik, inferior alveolar sinir, ağız tabanı, yüz derisi veya maksiller sinüsü invaze eden tümör		
T4b	Çok ileri lokal hastalık: Tümör mastikatör boşluğu, pterigoid plate'i veya kafa tabanını invaze etmiş ve/veya karotid arteri çevrelemiştir.		
NX	Rejyonel lenf nodları değerlendirilemiyor.		
N0	Rejyonel lenf nod metastazı yok.		
N1	≤3 cm çaplı ve ektranodal yayılım(ENE) (-) olan tek ipsilateral lenf nod metastazı		
N2a	3-6 cm arasında ENE(-) olan tek ipsilateral lenf nod metastazı		
N2b	<6 cm çaplı ENE(-) multipl ipsilateral lenf nod metastazları		
N2c	<6 cm çaplı ENE(-) bilateral/kontralateral lenf nod metastazları		
N3a	>6 cm çaplı ENE(-) lenf nod metastazı		
N3b	Herhangi bir lenf nod metastazı ENE(+)		
M0	Uzak metastaz yok.		
M1	Uzak metastaz mevcut.		
Tis	N0	M0	Evre 0
T1	N0	M0	Evre 1
T2	N0	M0	Evre 2
T3	N0	M0	Evre 3
T1,T2,T3	N1	M0	Evre 3
T4a	N0,N1	M0	Evre 4a
T1,T2,T3,T4a	N2	M0	Evre 4a
Herhangi T	N3	M0	Evre 4b
T4b	Herhangi N	M0	Evre 4b
Herhangi T	Herhangi N	M1	Evre 4c

### Orofarenks Kanseri

Orofarengeal kanserlerin histopatolojik olarak %90'ından fazlasını SCC'ler oluşturur. HPV ile ilişkili olan ve HPV ile ilişkili olmayan olmak üzere 2 tipi vardır. HPV ile ilişkili olanlarda en sık görülen alt tip HPV16'dır<sup>29</sup>. Bu tip daha genç hastalarda sıklıkla tonsilde (Şekil 10) ve dil kökünde görülür. HPV ilişkisiz orofarenks kanserlerinde en sık risk faktörü, sigara ve alkol tüketimidir<sup>30</sup>. Daha ileri yaşlı hastalarda görülür; yumuşak damak ve orofarenks posterior duvarından kaynaklanma oranı daha fazladır ve daha kötü prognozludur.

Orofarenks tümörleri en sık persistan boğaz ağrısı, disfaji, odinofaji, dizartri, boyunda kitle ve otalji ile prezente olurlar. Ek

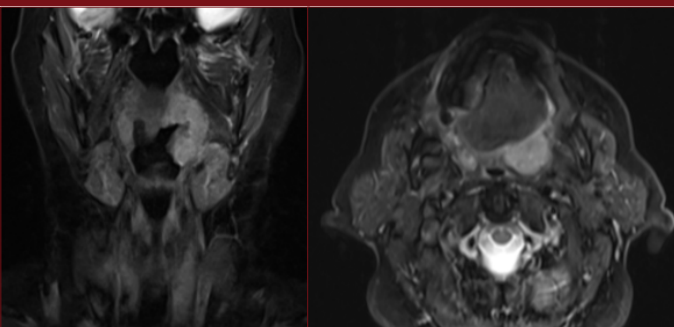
**Şekil 10.** Sol tonsil lojunda ülser görünümde SCC tanılı lezyon<sup>a</sup>

<sup>a</sup>Istanbul Üniversitesi-Cerrahpaşa, Cerrahpaşa Tıp Fakültesi, Kulak Burun Boğaz Hastalıkları Ana Bilim Dalı klinik arşivinden alınmıştır.

olarak hastalarda seste kabalaşma, açıklanamayan kilo kaybı ve hematemez de görülebilir. Orofarenksin fizik muayenesinde kırmızı-beyaz yama ya ülser şeklinde dil posterior 1/3'ünde, yumuşak damakta, tonsillerde veya posterior ya da lateral faringeal duvarda lezyon görülür. Tanıda görüntüleme yöntemleri de önemlidir; boyunda kitlesel lezyon palpe edilen hastalarda nodal hastalığı evrelemek için USG veya tümörün yumuşak dokulara infiltrasyonunu göstermek ve primer tümörü evrelemek için MR (Şekil 11) veya BT ve metastazların tespitinde veya nüksün ayırımında PET/BT kullanılabilir<sup>31</sup>. Şüpheli alanların görüntülenmesi ve aynı zamanda biyopsi alınmasında endoskopi ve laringoskopi kullanılabilir ve biyopsi materyalinin histopatolojik incelemesi ile kesin tanı konur.

### Orofarenks Kanserlerinde Evreleme

Orofarenks kanserleri HPV ilişkili ve ilişkisiz olmasına göre AJCC (American Joint Committee on Cancer) TNM evrelemesinin 8. edisyonuna göre birbirinden farklı şekilde evrelenir (Tablo 2 ve 3).

**Şekil 11.** MR görüntülemelerde sırasıyla aksiyel ve koronal kesitte sol tonsil lojunda kontrast tutan kitlesel lezyon<sup>a</sup>

<sup>a</sup>Istanbul Üniversitesi-Cerrahpaşa, Cerrahpaşa Tıp Fakültesi, Kulak Burun Boğaz Hastalıkları Ana Bilim Dalı klinik arşivinden alınmıştır.

**Tablo 2.** p16(+) Orofarenks Kanserlerinde Evreleme

T0	Primer tümör değerlendirilemiyor.
T1	Tümörün çapı 2 cm'den küçük
T2	Tümörün çapı 2 ile 4 cm arasında
T3	Tümörün çapı 4 cm'den büyük veya tümör epiglotun lingual yüzüne uzanıyor.
T4a	Orta-ileri lokal hastalık;tümör larinksi,dilin ekstrinsik kaslarını,medial pterigoid kasısert damağı veya mandibulayı invaze ediyor.
T4b	Çok-ileri lokal hastalık;tümör lateral pterigoid kası,pterigoid plate'i,lateral nazofarenksi veya kafa tabanını invaze ediyor veya karotid arteri çevreliyor.
Rejyonel lenf nodları(N)	
NX	Rejyonel lenf nodları değerlendirilemiyor.
pN0	Rejyonel lenf nod metastazı yok.
pN1	4 ya da daha az sayıda lenf nod metastazı var.
pN2	4'ten fazla lenf nodunda metastaz var.
Uzak metataz(M)	
M0	Uzak metastaz yok.
M1	Uzak metastaz var.
Evre 1	T0-2 N0-1 M0
Evre 2	T0-2 N2 M0 T3 N0-2 M0
Evre 3	T0-3 N3 M0 T4 N0-3 M0
Evre 4	Herhangi T/Herhangi N/M1

**Tablo 3.** p16(-) Orofarenks Kanserlerinde Evreleme

TX	Primer tümör değerlendirilemiyor.
Tis	Karsinoma in situ
T1	Tümörün çapı 2 cm veya daha küçük
T2	Tümörün çapı 2 ile 4 cm arasında
T3	Tümörün çapı 4 cm'den büyük veya tümör epiglotun lingual yüzüne uzanıyor.
T4a	Orta-ileri lokal hastalık;tümör larinksi,dilin ekstrinsik kaslarını,medial pterigoid kasısert damağı veya mandibulayı invaze ediyor.
T4b	Çok-ileri lokal hastalık;tümör lateral pterigoid kası,pterigoid plate'i,lateral nazofarenksi veya kafa tabanını invaze ediyor veya karotid arteri çevreliyor.
Rejyonel lenf nodları(N)	
N0	Rejyonel lenf nod metastazı yok.
N1	Tek ipsilateral lenf nodunda 3 cm veya daha küçük çaplı ve ENE(-)metastaz
N2a	Tek ipsilateral lenf nodunda 3 ile 6 cm arasında ENE(-) lenf nod metastazı
N2b	Multipl ipsilateral lenf nodlarında 6 cm'den küçük çaplı ENE(-)lenf nod metastazları
N2c	Bilateral/kontralateral lenf nodlarında 6 cm'den küçük çaplı ENE(-)lenf nod metastazları
N3a	6 cm'den büyük çaplı ve ENE(-)lenf nod metastazı
N3b	ENE(+)/herhangi bir lenf nod metastazı
Uzak metastaz(M)	
M0	Uzak metastaz yok.
M1	Uzak metastaz var.
Evre 0	Tis N0 M0

**Tablo 3.** p16(-) Orofarenks Kanserlerinde Evreleme (devamı)

Evre 1	T1 N0 M0
Evre 2	T2 N0 M0
Evre 3	T3 N0 M0 T1-3 N1 M0
Evre 4a	T4a N0-1 M0 T1-4a N2 M0
Evre 4b	Herhangi T N3 M0 T4b Herhangi N M0
Evre 4c	Herhangi T/Herhangi N/M1

Özellikle HPV pozitifliği orofarenks kanserlerinde iyi prognoz göstergesidir. Bu tümörler kemoterapi ve radyoterapiye daha duyarlı olduğundan, genellikle cerrahi morbiditeye yol açmamak için primer kemoradyoterapi ile tedavi edilirler. HPV (-) hastalar ise genelde daha ileri yaş hastalardır ve bu tümörlerin prognozu daha kötüdür. Erken evrede tek başına cerrahi veya tek başına radyoterapi yeterli olabilmekte iken ileri evrede cerrahi sonrası adjuvan radyoterapi ve hatta kemoterapi gerekmektedir.

**Hakem Değerlendirmesi:** Dış bağımsız.

**Çıkar Çatışması:** Yazarlar çıkar çatışması bildirmemişlerdir.

**Peer-review:** Externally peer-reviewed.

**Declaration of Interests:** The authors declare that there are no competing interests.

## Kaynaklar

1. E. Keats, "Theodore E. Keats, MD Editor-in-Chief 36," *Curr. Probl. Diagnosis Radiol.*, no. April, pp. 38–59, 2001.
2. H. Yako-Suketomo and T. Marugame, "Comparison of time trends in lip cancer incidence (1973-97) in East Asia, Europe and USA, from Cancer Incidence in Five Continents, Vols IV-VIII.," *Jpn. J. Clin. Oncol.* 2008; 38 (6): 456–457. [\[Crossref\]](#)
3. R. Czerninski, A. Zini, and H. D. Sgan-Cohen, "Lip cancer: Incidence, trends, histology and survival: 1970-2006," *Br. J. Dermatol.* 2010; 162 (5):1103–1109. [\[Crossref\]](#)
4. E. Pukkala *et al.*, *Occupation and cancer follow-up of 15 million people in five Nordic countries.* 2009;48 (5): 646–790. [\[Crossref\]](#)
5. A. S. R. Cavalcante, A. L. Anbinder, and Y. R. Carvalho, "Actinic Cheilitis: Clinical and Histological Features," *J. Oral Maxillofac. Surg.* 2008; 66 (3):498–503. [\[Crossref\]](#)
6. J. Matzko, D. G. Becker, and C. D. Phillips, "Obliteration of fat planes by perineural spread of squamous cell carcinoma along the inferior alveolar nerve," *Am. J. Neuroradiol.* 1994;15 (10): 1843–1845.
7. E. N. R. Article and R. Article, "En Review Article Review Article Squamous Cell Carcinoma Of The Lip: A Retrospective Review of the Peter M Accalum Cancer Institute Experience 1979 – 88," 2000: 358–361. [\[Crossref\]](#)
8. G. E. Raskob, R. P. Zitsch, C. W. Park, G. J. Renner, and J. L. Rea, "Outcome Analysis for Lip Carcinoma," *Otolaryngol. Neck Surg.* 1995; 113(5): 589–596. [\[Crossref\]](#)
9. S. Shioda and T. Tachibana, "Carcinoma of the oral cavity," *Gan No Rinsho.* 1986; 32 (10): 1107–1112. [\[Crossref\]](#)
10. E. M. Diaz, F. C. Holsinger, E. R. Zuniga, D. B. Roberts, and D. M. Sorensen, "Squamous cell carcinoma of the buccal mucosa: One institution's experience with 119 previously untreated patients," *Head Neck.* 2003;25(4):267–273, 2003. [\[Crossref\]](#)
11. J. Jing, L. Li, W. He, and G. Sun, "Prognostic Predictors of Squamous Cell Carcinoma of the Buccal Mucosa With Negative Surgical Margins," *J. Oral Maxillofac. Surg.* 2006;64(6):896–901. [\[Crossref\]](#)
12. D. I. Rosenthal *et al.*, "Importance of the treatment package time in surgery and postoperative radiation therapy for squamous carcinoma of the head and neck," *Head Neck.* 2002;24(2):115–126. [\[Crossref\]](#)
13. E. M. Genden, A. Ferlito, A. R. Shaha, and A. Rinaldo, "Management of cancer of the retromolar trigone," *Oral Oncol.* 2003; 39(7):633–637. [\[Crossref\]](#)
14. S. Mazziotti *et al.*, "Diagnostic approach to retromolar trigone cancer by multiplanar computed tomography reconstructions," *Can. Assoc. Radiol. J.* 2014;65(4):335–344. [\[Crossref\]](#)
15. S. Arya, P. Rane, N. Sable, S. Juvekar, M. Bal, and D. Chaukar, "Retromolar trigone squamous cell cancers: A reappraisal of 16 section MDCT for assessing mandibular invasion," *Clin. Radiol.* 2013;68(12):1–9. [\[Crossref\]](#)
16. A. R. Shaha, R. H. Spiro, J. P. Shah, and E. W. Strong, "Squamous carcinoma of the floor of the mouth," *Am. J. Surg.* 1984;148(4):455–459. [\[Crossref\]](#)
17. W. L. Hicks *et al.*, "Squamous cell carcinoma of the floor of mouth: A 20-year review," *Head Neck.* 1997;19(5): 400–405. [\[Crossref\]](#)
18. F. Rikimaru, M. Matsuo, Y. Higaki, and K. Tomita, "Squamous cell carcinoma management of the floor of mouth," *Pract. Otorhinolaryngol. (Basel).* 2010;103(8): 721–724. [\[Crossref\]](#)
19. K. S. Ettinger, L. Ganry, and R. P. Fernandes, "Oral Cavity Cancer," *Oral Maxillofac. Surg. Clin. North Am.* 2019;31(1):3–29. [\[Crossref\]](#)
20. E. Leoncini *et al.*, "Adult height and head and neck cancer: A pooled analysis within the INHANCE Consortium," *Head Neck.* 2014; 36(10):1391. [\[Crossref\]](#)
21. M. G. Kato *et al.*, "Update on oral and oropharyngeal cancer staging – International perspectives," *World J. Otorhinolaryngol. - Head Neck Surg.*, 2020;6(1):66–75, 2020. [\[Crossref\]](#)
22. K. Kirtane and C. P. Rodriguez, "Postoperative combined modality treatment in high risk resected locally advanced squamous cell carcinomas of the head and neck (HNSCC)," *Front. Oncol.*, 2018;8: 1–7. [\[Crossref\]](#)
23. S. Abu-Ghanem *et al.*, "Elective neck dissection vs observation in early-stage squamous cell carcinoma of the oral tongue with no clinically apparent lymph node metastasis in the neck a systematic review and meta-Analysis," *JAMA Otolaryngol. - Head Neck Surg.* 2016;142(9):857–865. [\[Crossref\]](#)
24. E. M. Iype, P. Sebastian, A. Mathew, P. G. Balagopal, B. T. Varghese, and S. Thomas, "The role of selective neck dissection (I-III) in the treatment of node negative (N0) neck in oral cancer," *Oral Oncol.* 2008; 44(12):1134–1138, 2008. [\[Crossref\]](#)
25. R. N. Beckhardt *et al.*, "Minor salivary gland tumors of the palate: Clinical and pathologic correlates of outcome," *Laryngoscope.* 1995;105(11):1155–1160. [\[Crossref\]](#)
26. L. A. Mazarella and A. H. Friedlander, "Intraoral hemimaxillectomy for the treatment of cancer of the palate," *Oral Surgery, Oral Med. Oral Pathol.* 1982; 54(2): 157–160. [\[Crossref\]](#)
27. U. Aydil, Y. Kizil, F. K. Bakkal, A. Köybaşıo lu, and S. Uslu, "Neoplasms of the hard palate," *J. Oral Maxillofac. Surg.* 2014; 72(3): 619–626. [\[Crossref\]](#)
28. C. M. Oranges *et al.*, "Hard palate melanoma: A population-based analysis of epidemiology and survival outcomes," *Anticancer Res.* 2018; 38(10): 5811–5817. [\[Crossref\]](#)
29. T. Isayeva, Y. Li, D. Maswahu, and M. Brandwein-Gensler, "Human Papillomavirus in Non-Oropharyngeal Head and Neck Cancers: A Systematic Literature Review," *Head Neck Pathol.* 2012;6:104–120. [\[Crossref\]](#)
30. H. Helgadottir *et al.*, "High risk of tobacco-related cancers in CDKN2A mutation-positive melanoma families," *J. Med. Genet.* 2014; 51(8): 545–552. [\[Crossref\]](#)
31. H. Lewis-Jones, S. Colley, and D. Gibson, "Imaging in head and neck cancer: United Kingdom National Multidisciplinary Guidelines," *J. Laryngol. Otol.* 2016;130(S2): S28–S31. [\[Crossref\]](#)

# **BÖLÜM 12**

## **SES KISIKLIĐI VE BENİGN LARENKS**

### **HASTALIKLARI**

Ayşegül BATIOĐLU KARAALTIN  
Züleyha Dilek GÜLMEZ

# Ses Kısıklığı ve Benign Larenks Hastalıkları

## Dysphonia And Benign Laryngeal Lesions

### BÖLÜM HAKKINDA

Disfoni veya ses kısıklığı, ses tellerindeki düzensizliklerle ilişkilendirilen bir patofizyolojiye sahiptir. Organik ve fonksiyonel nedenlere bağlı olarak ortaya çıkabilen bu durum, özellikle sesini mesleki anlamda sık kullanan kadınlarda daha sık görülmektedir. Çocuklarda ise genellikle viral üst solunum yolu enfeksiyonu veya sesin yanlış kullanımı sonucunda ortaya çıkar. Ses kısıklığına sahip hastaların sosyal izolasyon, depresyon ve yaşam kalitesinde düşüş yaşama riski vurgulanırken, tedavi süreci beslenme faktörleri, ses dinlenmesi, ses terapisi ve cerrahi gibi çeşitli yöntemlerle yönetilmektedir. Muayene süreci, hastanın detaylı hikayesini almak ve gözlem yapmakla başlar. Şikayetlerin süresi, geçmiş hastalıklar ve operasyonlar değerlendirilir. Hasta muayenesi, direkt ve indirekt laringoskopi, laringostroboskopi gibi yöntemleri içerir ve postür, ses ve konuşma tarzının detaylı bir analizini içerir. Bu objektif ve subjektif değerlendirmeler, en uygun tanı ve tedavi yaklaşımının belirlenmesine yardımcı olur. Benign vokal kord lezyonları (BVKL), disfoniye neden olan hastaların yaklaşık %22'sini oluşturur. Bu lezyonlar genellikle vokal kordların aşırı addüksiyonu veya larengeal iritanlara maruz kalmanın bir sonucu olarak ortaya çıkar. Ses terapisi, birçok ses bozukluğu için etkili bir tedavi yöntemidir. Ancak doğru teşhis konulmadan başlanmamalıdır. Ses terapisinin ilk adımı, alışkanlıkların belirlenip düzenlenmesi ve ses hijyeninin öğretilmesidir. Doğru nefes egzersizleri ve uygun postür, rahat fonasyonu sağlamak için önemlidir. Ses patolojilerine göre belirlenen metotlarla hastanın sesini iyileştirmeyi hedefler. Benign vokal kord lezyonlarında, cerrahi seçenek olsa bile ses terapisiyle başlanmalıdır. Nodüllerde ise ilk tercih ses terapisi. Cerrahi sonrası da sesin korunması için terapi devam eder.

**Anahtar kelimeler:** Benign larengeal lezyonlar, ses terapisi, laringoskopi, vokal kord nodülü, videolaringostroboskopi



### ABOUT the CHAPTER

Phonopathology is associated with irregularities in the vocal cords, and it can arise due to both organic and functional causes. It is noted that voice hoarseness is more prevalent in women, especially among those who use their voices frequently in a professional context. In children, it typically occurs due to viral upper respiratory infections or improper use of the voice. While emphasizing the risk of social isolation, depression, and a decrease in the quality of life for individuals with voice hoarseness, the treatment process is managed through various methods such as nutritional factors, vocal rest, voice therapy, and surgery.

The examination process begins with taking a detailed history and making observations. The duration of symptoms, past illnesses, and surgeries are evaluated. Patient examination includes methods like direct and indirect laryngoscopy, laryngostroboscopy, involving a detailed analysis of posture, voice, and speech style. The combination of objective and subjective assessments helps determine the most appropriate diagnosis and treatment approach. Benign vocal cord lesions (BVCL) constitute approximately 22% of patients presenting with dysphonia. These lesions typically arise due to excessive adduction of the vocal cords or exposure to laryngeal irritants. Behavioral factors play a central role in the development of these lesions, with professional voice users being commonly affected. Voice therapy proves to be an effective treatment method for many voice disorders; however, it should not commence without a proper diagnosis. The initial step in voice therapy involves identifying and regulating habits, teaching voice hygiene, and emphasizing the importance of proper breathing exercises and posture for comfortable phonation. Voice pathologies guide the selection of methods aimed at improving the patient's voice. In the case of benign vocal cord lesions, starting with voice therapy is recommended even when surgical options are available. For nodules, voice therapy is the preferred initial approach, and therapy continues after surgery to preserve the voice.

**Keywords:** Benign laryngeal lesions, voice therapy, laryngoscopy, vocal fold nodule, videolaryngostroboscopy



Ayşegül Batioğlu Karaaltın<sup>1</sup>   
Züleyha Dilek Gülmez<sup>2</sup> 

<sup>1</sup>Istanbul Üniversitesi-Cerrahpaşa, Cerrahpaşa Tıp Fakültesi, Cerrahi Tıp Bilimleri Bölümü, Kulak Burun Boğaz Hastalıkları Ana Bilim Dalı, İstanbul, Türkiye  
<sup>2</sup>Istanbul Üniversitesi-Cerrahpaşa, Sağlık Bilimleri Fakültesi, Odyoloji Bölümü, Odyoloji Ana Bilim Dalı, İstanbul, Türkiye  
E-posta: a.batioglukaraaltin@iuc.edu.tr  
zuleyhadilek.gulmez@iuc.edu.tr

**Bu bölümü alıntıyla / Cite this chapter as:**  
Batioğlu Karaaltın A, Gülmez ZD. Ses kısıklığı ve benign larenks hastalıkları. Papila İ, ed. *Kulak Burun Boğaz Hastalıkları Ders Kitabı* içinde. İstanbul: İÜC Yayınevi; 2024: 69-76. Cilt I.



CC BY 4.0: Telif hakkı yazarlardadır. Bu kitabın içeriği Creative Commons Atıf 4.0 Uluslararası lisans altında lisanslanmıştır.

## Ses Kısıklığı (Disfoni)

Disfoni terimi, seste boğukluk, ses performansının kısıtlanması veya gergin ses gibi seste oluşan herhangi bir bozulmayı tanımlamak için kullanılır. Ses kalitesindeki değişiklik tanımlarken kullanılan terim ise "boğukluktur". Bu terim, seste titreme, güçsüzlük, yorgunluk, değişen perde, nefesli ses veya gergin ses kalitesi gibi çeşitli şikayetleri yansıtır.<sup>1</sup>

Ses kısıklığının patofizyolojisi, hipertonic disfoni nedeniyle ses tellerinin hareketinde kas tonusundan dolayı düzensizlik, seslendirme sırasında glottisin tam kapanmaması veya muhtemelen bir tümöre veya benign lezyona bağlı olarak ses teli hacminde artış ile karakterizedir.

Ses kısıklığı, fonksiyonel veya organik nedenlere bağlı olabilir. Akut larenjit (%42,1), kronik larenjit (%9,7), fonksiyonel disfoni (%30), benign ve malign tümörler (%2,2 ila %31,0), vokal kord paralizisi gibi nörojenik faktörler (%2,8 ila 8), fizyolojik yaşlanma (%2), psikojenik faktörler (%2,0 ila %2,2) ses kısıklığı nedenlerinin ana sebeplerini oluşturur (2). Düzelmeyen ses kısıklığı şikâyeti olan herhangi bir hasta tanıya yönelik değerlendirilmelidir. Akut üst solunum yolu enfeksiyonu semptomlarının yokluğunda, iki haftadan uzun süredir devam eden ses kısıklığı olan hastalar tam bir kulak burun boğaz muayenesi için sevk edilmelidir. Özellikle baş ve boyun kanseri açısından öncelikle tütün ve alkol kullanımı, odinofaji, disfaji, tek taraflı kulak veya boğaz ağrısı, şiddetli öksürük, hemoptizi, veya açıklanamayan kilo kaybı gibi bir arada olan semptomatolojinin belirlenmesi önemlidir<sup>1</sup>. Ses kısıklığı yaygın bir şikayettir. Genel prevalansı erişkinlerde yaklaşık %30, yaşlı hastalarda %50 ve çocuklarda %3,9 ila %23,0'dir.<sup>3</sup> Kadınlarda biraz daha sık görülen ses kısıklığı özellikle öğretmenler gibi sesini mesleki anlamda kullanan kişiler arasında önemli ölçüde daha yaygındır. Çocuklarda ses kısıklığı ise çoğunlukla iyi huylu veya kendi kendini sınırlayan bir nedene bağlıdır (örneğin viral üst solunum yolu enfeksiyonu veya sesin yanlış kullanım).

Alta yatan tanıdan bağımsız olarak, ses kısıklığı olan hastalar sosyal izolasyon, depresyon ve yaşam kalitesinde düşüş yaşayabilirler<sup>4</sup>. Tedavi süreci, beslenme faktörleri, sesi dinlendirme ve ses terapisi ile yönetilebilir, ek olarak düzelmeyen olgularda cerrahi mümkün olmaktadır.

### Ses Kısıklığı Muayenesi

Ses kısıklığı olan hastalarda ilk değerlendirme ayrıntılı hikâye alımı ve gözlemdir. Hastaların hangi şikayetlerle geldiği, şikayetin ne kadar süredir var olduğu, sesi etkileyen başka bir hastalığının ve geçirilmiş operasyonun olup olmadığı tanı açısından önemlidir. Hasta muayene için odaya girdiği andan itibaren postürü, sesi ve konuşma tarzı klinisyen açısından yapılan ilk değerlendirmedir. Daha sonra ayrıntılı öykü alımı sonrası muayene gerçekleştirilir. Objektif ve sübjektif değerlendirmeler ile muayene sonuçları bir arada değerlendirilip hastaya en uygun yaklaşım belirlenir.

### Direkt Laringoskopi

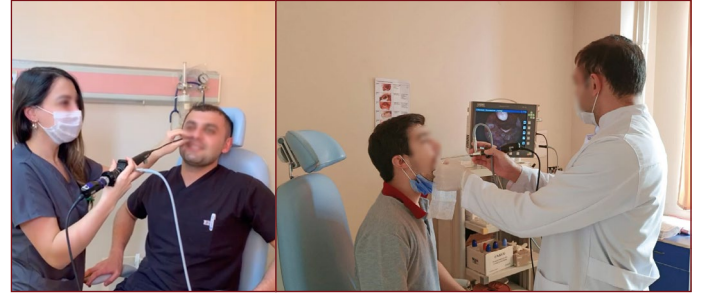
Teşhis aracı olarak direkt laringoskopi (intraoperatif olarak yapılır), belirli laringoskopik bulguları olan hastalarda disfoni tanısının konulmasına yardımcı olabilir. Larinksin hasta uyanırken görüntülenmesinin sağlanamadığı durumlarda da endike olabilir. Krikoaritenoid eklemin ve vokal kord mukozasının palpasyonuna

ve tanısal biyopsiye fırsat sunar. Fonomikrocerrahi esnasında da hastanın tanısı direkt laringoskopi ile konulabilir. Sedasyon altında hastanın vokal kordları dinamik değerlendirme açısından sınırlıdır<sup>5</sup>.

### İndirekt Laringoskopi

Disfonisi olan bir hastanın değerlendirmesinde kritik öneme sahiptir. Laringoskopi, larengeal yapıların görselleştirmesini sağlamak için optik ve ışık kullanır. Geleneksel olarak larinks, larengeal ayna kullanılarak dolaylı olarak görüntülenmekte idi. Larengeal ayna ile görüş yeterli olsa da fonksiyonel muayene sınırlı olabilir ve patolojiler tam olarak tespit edilemeyebilir. Teknolojinin gelişmesiyle, laringoskopi çeşitli endoskoplara gerçekleştirilebilir hale gelmiştir: rijit açılı laringoskoplara, fleksibl fiberoptik laringoskoplara ve fleksibl distal çipli laringoskoplara hayatımıza girmesi doğru tanıya gidişi kolaylaştırmıştır (Şekil 1). 2008'de yapılan bir çalışmada, bu 3 yöntem arasında, fleksibl fiberoptik endoskoplara larinksin görüntülenmesi için en uygun maliyetli seçeneği sağlamasına rağmen, hastaların yaklaşık dörtte birinde rijit endoskop muayenesinden daha az bilgi sağlamıştır. Hem rijit hem de fleksibl endoskoplara belirli güçlü ve zayıf yönleri olmasına rağmen, ayna laringoskopiye göre başlıca avantajları büyütmeye, video kaydı ve stroboskopinin aynı anda kullanılmasındadır<sup>6</sup>.

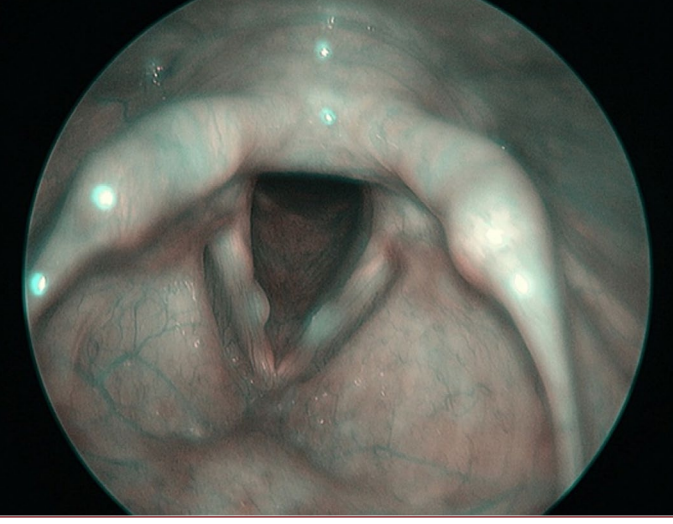
**Şekil 1.** Hastaların fleksible ve rijit endoskoplara ile muayene görüntüsü



Dar bant görüntüleme (NBI), ışığın farklı dalga boylarını kullanan yepyeni bir optik görüntüleme sistemidir. Beyaz ışık (WL) endoskopisinin değiştirilmiş bir versiyonudur. 415 nm ve 540 nm ortalama olmak üzere iki farklı ışık dalga boyu kullanılır. Daha kısa dalga boyu, 415 nm, hemoglobinin yüzeysel mukozada emilen en yüksek spektrumudur ve kahverengimsi bir renk olarak görülür. Bununla birlikte, daha uzun dalga boyu olan 540 nm, daha derine nüfuz eder ve mukozanın daha derin kısmında yer alan ve arka planda mavi renkte görülen subepitelyal damarları görselleştirir (Şekil 2). 2021 yılında Yılmaz ve ark. yapmış olduğu bir çalışmada benign vokal kord lezyonlarının değerlendirilmesinde beyaz ışık (WL) endoskopisi, video laringostroboskopi (VLS) ve dar bant görüntüleme (NBI) tanısal açıdan karşılaştırılmış, NBI değerlendirmelerinin VLS ile benzer doğruluk ve duyarlılık, özgüllük, pozitif prediktif değere (PPV) ve negatif prediktif değere (NPV) sahip olduğunu ve benign vokal kord lezyonlarının teşhisinde WL endoskopisinden daha yüksek bir değere sahip olduğunu göstermiştir. Bu nedenle NBI, optik özellikleri nedeniyle benign larengeal lezyonları tanımlamada umut verici bir yaklaşım olarak kabul edilebileceği sonucuna varılmıştır<sup>7</sup>.



**Şekil 2.** Nodülü olan bir hastanın dar bant görüntüleme esnasında vokal kordlarının görünümü



### Laringostroboskopi

Laringoskopi tek başına vokal kordlardaki kitleler ve vokal kordların hareket kusurları gibi anatomik anormallikleri görselleştirebilse de mukozal titreşimin (ses kaynağı) görselleştirilmesini sağlayamaz. Vokal kordlar insan gözünün algılayabileceğinden çok daha yüksek bir frekansta titreşir. Bir stroboskopik ışık kaynağı ile klinisyenin ses tellerinin vibrasyona katılan kenarının hareketini "yavaş çekimde" ayırt etmesine olanak tanır. Larenkse yerleştirilen larengeal mikrofon ile fundamental frekans ölçülür ve görüntü o frekansa göre otomatik ayarlanır. Vokal kordların değerlendirilmesinde altın standarttır. Stroboskopik ışık altında vokal kordların titreşim durumu, glottik kapanma paterni, amplitüdü, mukozal dalga hareketi, titreşime katılmayan bölgelerin tespiti, faz simetrisi, düzenliliği değerlendirilmektedir.

### Subjektif Değerlendirmeler

Hastanın muayene odasına gelmesi ile ilk görsel ve hastayla konuşarak işitsel değerlendirmesi yapılır. Görsel değerlendirmede hastanın genel hali, nefes alış-verişi, postürü, kas-iskelet gerginliği gibi fiziksel bulguları gözlenir. Dokunsal değerlendirmesinde, larinksin ekstrensek kasları, tiroid kıkırdağın konumu, respirasyon esnasında göğüs kafesi, diyafram gibi öğelerin durumları değerlendirilir.

İşitsel algısal değerlendirme, bir ses bozukluğunu tanımlamak için "altın standart" olarak kabul edilir ve ses şiddetinin anında bir ölçüsünü sağlar. Değerlendirmenin güvenilirliğini sağlamak için, klinisyenlerin genel bir ses şiddeti parametresini tekrar tekrar alıştırma yapması ve kullanması önemlidir. Algısal değerlendirme subjektif bir yöntem olduğu için testi yapan kişiden kişiye değişiklik gösterebilmekte, hatta değişik zamanlarda aynı kişi tarafından yapılan değerlendirmeler arasında bile önemli farklılıklar olabilmektedir. En sık kullanılan ölçek Japon Logopedi ve Foniatri Derneği tarafından geliştirilen *GRBAS ölçeğidir*. GRBAS'ta yer alan parametreler; *Grade-ses kalitesi*, *Roughness-pürüzlülük/düzensizlik*, *Breathiness-nefeslilik*, *Asthenia-güçsüzlük*, *Strain-efor/gerginlik* ifade etmektedir. Ses bozukluğunun derecesi her bir parametreye 0 ile 3 arasında puan verilerek belirlenmektedir. 0 puan sesin normal olduğuna 3 puan ise sesin değerlendirilen

parametresindeki en şiddetli bozulmaya işaret etmektedir. Avrupa'da yaygın kullanılan GRBAS'a benzer bir diğer ölçek de RBH (roughness, breathiness, hoarseness) ölçeğidir. *CAPE-V (Consensus Auditory Perceptual Evaluation of Voice)*; Amerikan Konuşma-Dil-İşitme Birliği (ASHA) tarafından geliştirilmiş olup 6 tane algısal parametre olan genel düzey, kabalık, solukluk, gerginlik, perde ve şiddet parametrelerini içermektedir. Ses, cümle veya konuşma esnasında değerlendirme yapılmaktadır. Bu parametreler 100 mm'lik görsel analog ölçüt üzerinde değerlendirilir.

Subjektif değerlendirme yönteminde hasta, kendi sesinin ne kadar kötü olduğu, günlük yaşamını nasıl etkilediği, psikolojik açıdan sorun oluşturup oluşturmadığı gibi konularda soruları cevaplandırır. En sık kullanılan ölçek 3 konu başlığı altında (duygusal, fiziksel, fonksiyonel) 30 sorudan oluşan *Ses Handikap İndeksi'dir (SHI-30)*. Bu ölçek kliniklerde daha rahat kullanılması amacıyla 10 soru şeklinde kısaltılmıştır (SHE-10). *Ses ile ilgili yaşam kalitesi ölçeği (V-RQOL)*, *Ses Semptom Ölçeği (VoiSS)* gibi ölçekler de disfoni ile ilişkili yaşam kalitesi değişikliklerine odaklanmaktadır.

### Objektif Değerlendirmeler

Aerodinamik değerlendirmelerde akciğerlerin fonksiyonu (vital kapasite, hava akış hızı, hava basıncı vb.) ve ses tellerinin kapanma durumunu ele alınır. Vital kapasite, fonatuar volüm gibi öğeler spirometre, Phonatory Aerodynamic System PAS (KayPENTAX) ve EVA2 (S.Q. Lab.) gibi cihazlarla ölçülebilir. Maksimum fonasyon süresi, s/z oranı gibi ölçümler yine bu cihazlarla veya kronometre tutularak da ölçülebilir. Vokal kordların açılma ve kapanma fazlarının değerlendirilmesi, frekans saçılması, kapanma kusuru gibi problemlerin tespiti açısından EGG (Elektroglottografi) değerlendirmesi de önemlidir.

Sesin akustik analizi MDVP-CSL (Computerized Speech Lab, Kay Elemetrics), Praat, Dr. Speech gibi programlar kullanılarak yapılmaktadır. Sesin frekansında meydana gelen düzensiz değişimleri tespiti için frekans pertürbasyon parametreleri (mutlak jitter, yüzde jitter, rölatif ortalama pertürbasyonu vb.), devamlı seste var olan amplitüd farklılıklarının tespitinde amplitüd pertürbasyon parametreleri (mutlak shimmer, yüzde shimmer, amplitüd pertürbasyonu vb.) kullanılmaktadır. Aynı zamanda spektral analiz kısmında yetersiz glottik kapanmadan dolayı oluşan türbülans gürültüsü (gürültü harmonik oranı) yüksek frekanslı harmoniklerin şiddetinin hipofonksiyon durumunda azalması veya hiperfonksiyonda yükselmesinin tespiti de yapılmakta tüm bu parametreler de tanıya yardımcı olmaktadır.

### Benign Vokal Kord Lezyonları

Vokal kord polipleri, kistler ve nodüller gibi benign vokal kord lezyonları (BVKL), disfoni ile başvuran hastaların %22'sini oluşturur (8). Bu lezyonlar tipik olarak vokal kordların aşırı veya agresif addüksiyonuna sekunder doku hasarının bir sonucu olarak veya larengeal iritanlara maruz kalmanın bir sonucu olarak vokal kordun orta titreşen kısmında ortaya çıkar.

Davranışsal faktörler, birçok benign lezyonların gelişiminde merkezi öneme sahiptir. Bu lezyonlar vokal kord kapanmasını önleyerek, vibrasyon özelliklerini etkileyerek ve kompensatuar kas gerilimini artırarak disfoniyeye neden olur. Profesyonel ses kullanıcıları, yüksek vokal eforları nedeniyle benign vokal kord lezyonu ile başvuran hastaların önemli bir bölümünü oluşturmaktadır.

Tipik olarak cerrahi müdahaleden önce bir konservatif tedavi denemesi önerilir ve ameliyat ihtiyacını ortadan kaldıracaktır. Birçok iyi huylu fonotraumatik vokal kord lezyonu kendi kendini sınırlayan veya geri dönüşümlüdür (örneğin polipler, kistler, nodüller) <sup>9,10</sup>. Altta yatan etiolojilerin ele alınmaması, bazı lezyonların ameliyat sonrası tekrarlamasına neden olabilir.

Benign vokal kord lezyonları için cerrahi tedavinin etkinliği, konservatif tedaviye dirençli polipler, kistler ve nodüllerin gözlemsel çalışmalarına dayanmaktadır. Cerrahi, iyi huylu vokal kord lezyonlarından kaynaklanan disfonisi olan hastalarda subjektif sesle ilgili QOL ve objektif vokal parametrelerini iyileştirebilir <sup>11</sup>.

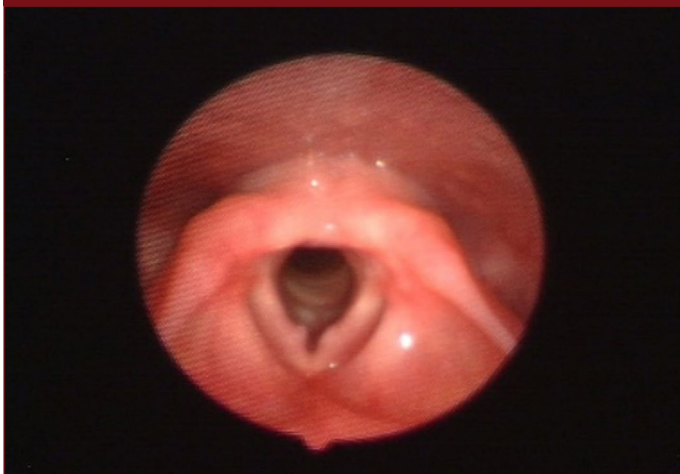
### Vokal Kord Nodülleri

Fibrotik iyileşme ile inflamatuvar bir reaksiyona neden olan tekrarlayan travmayla ve vokal kordların (örneğin, çığlık veya bağırma) kötüye kullanılmasından gelişirler. Genellikle, vokal kordun en büyük titreşim genliği noktasında (vokal kordun ön üçte birinin ve arka üçte ikisinin birleşimi) ön serbest kenarında bulunur. İki taraflıdır ve boyutları hafif kabarık hiperkeratotik lezyonlardan vokal kordların kapanmasını önleyen daha geniş tabanlı lezyonlara kadar değişebilir. Vokal kord nodüllerine kanama, vasküler varisler ve hematoma gibi vokal kordların diğer lezyonları eşlik edebilir. Nodüller orta vokal kord fibrotik lezyonları ve kontralateral reaktif lezyonları olan konjenital lezyonlarla karıştırılabilir. Vokal nodüllerin semptomları büyüklüklerine göre değişir. Küçük lezyonlar seste hafif pürüzlülüğe neden olurken, büyük lezyonlar vokal kordların tam kapanmaması nedeniyle nefesli sese ve efora neden olabilir (Şekil 3).

Vokal kord nodülleri profesyonel ses sanatçıları, öğretmenler gibi aktif ses kullanıcılarında sık görülmekle birlikte okul çağındaki çocuklarda kronik ses kısıklığının en yaygın nedenidir. Bu lezyonların çoğu erkek çocuklarda, ortalama dokuz yaş civarında ortaya çıkar.

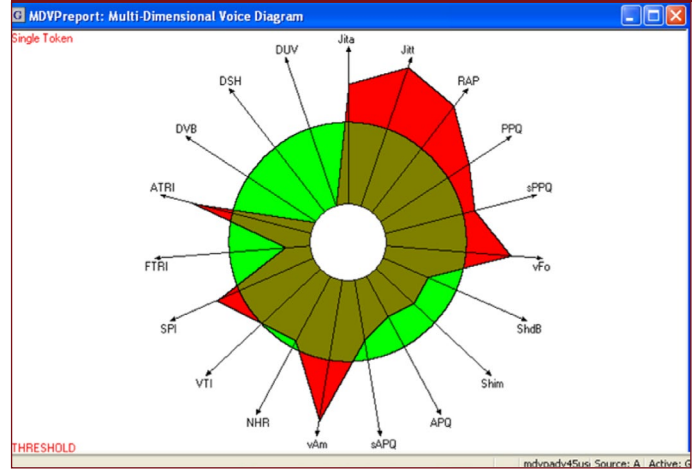
İşitsel algısal analiz değerlendirmesi klinisyenin subjektif algısına ve hastanın sesinin kötülük derecesine göre değişmektedir. Genel olarak nodülü olan hastaların sesleri pürüzlü, nodülün boyutuna göre nefesli, eforlu çıkmaktadır. Akustik analizde ise jitter, shimmer ve sinyal-gürültü oranı (SNR) gibi pertürbasyon ölçümleri

Şekil 3. Vokal kord nodülünün videolaringostroskopik muayene görüntüsü



kullanılmaktadır. Akustik değerlendirmelerde sesin frekans pertürbasyonunun daha çok etkilendiği, nodülün glottik kapanmaya olan olumsuz etkisinin türbülans parametrelerini arttırdığı genellikle gözlenmektedir (Şekil 4).

Şekil 4. Vokal kord nodülü olan hastanın akustik ses parametrelerinin MDVP programı kullanılarak çok boyutlu diyagramı



Tedavi kararları çocuk ve yetişkin hastalarda muayene, alışkanlıklar, meslek gibi durumlar göz önüne alınarak verilir. Ses kalitesi nedeniyle alay edilme, içine kapanma veya seste imaj sorunları gibi sosyal sorunlarda tedavi, terapi veya cerrahinin yanısıra psikolojik etmenlerin değerlendirilmesi ve sese olumlu katkıda bulunması amacıyla psikiyatri veya psikolog desteği bazen gerekmektedir. Nodüller konservatif olarak tedavi edilir. Ses terapisi, vokal kord nodülleri için en yaygın kabul gören tedavi yöntemidir. Lezyonda küçülme, iyileşme ve ortadan yok olma tipik olarak üç ila altı ay içinde görülür <sup>12,13</sup>. Tedavi ve terapide ilerlememe olası yanlış tanıyı veya kişinin kurallara uymamasını düşündürür. Kalıcı ve seste ciddi işlev bozukluğuna neden olan nodüller için mikrolaringeal cerrahi endike olabilir. <sup>12,14</sup> Ancak yanlış kullanımı gidermek için ses terapisi de alınmalıdır, çünkü vokal alışkanlıklar değiştirilmezse vokal kord nodülleri kısa bir sürede tekrarlayabilir. Pediatrik vokal nodüller için cerrahinin rolü sınırlıdır.

### Vokal Kord Polipleri

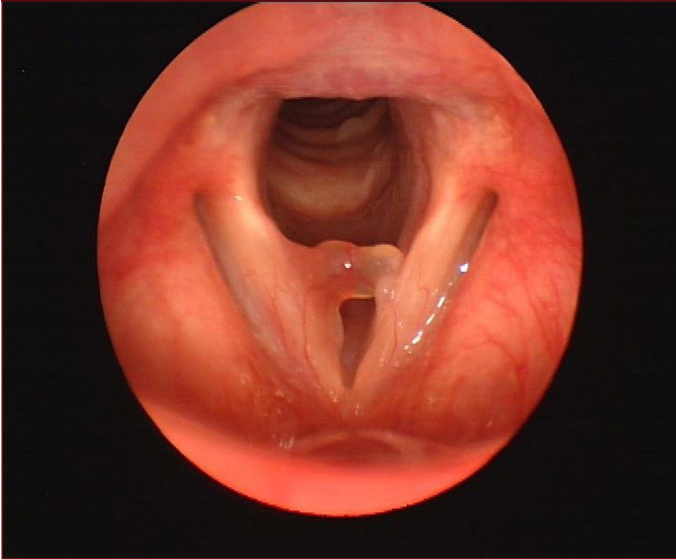
Vokal kord polipleri genellikle tek taraflı olan iyi huylu lezyonlardır ve vokal kordların membranöz kısmına, serbest kenarına ve orta bölümüne yerleşirler. Lamina propria'nın yüzeysel tabakasında vokal kordun serbest kenarında oluşan ve epitel tabakasını etkileyen nodüllerden farklı olarak sıvı ve fibrin dolu lezyonlardır. Vokal polipin kökeni fonotraumadır <sup>9</sup>. Travma, kronik tahriş, reflü, sigara içme, agresif kimyasal maddelerin aspirasyonu ve kas gerilim disfonisi oluşumuna katkıda bulunabilir <sup>15</sup>. Vokal kord kanamaları, vokal kord polipleri şeklinde organize olabilir. Vokal kord poliplerinin semptomları ses kısıklığı, diplofoni (aynı anda iki farklı ses tonuna sahip olmak), nefeslilik ve ses yorgunluğudur. <sup>16</sup>. Bununla birlikte, büyük veya dev poliplerin neden olduğu nadir hava yolu obstrüksiyonu vakaları da bildirilmiştir <sup>17,18</sup>. Sapsız veya saplı, jelatinimsi veya yarı saydam, lifli veya organize ve anjiyomatöz veya hemorajik olarak sınıflandırılabilirler (Şekil 5).

Vokal kord polipli hastaların sesleri gergin, ödemin de etkisiyle boğuk ve pürüzlüdür. Bu özellikler patolojinin şiddetine, eşlik eden

başka durumlara bağlı olarak değişmektedir. Akustik analizde sesin frekans ve şiddet pertürbasyonları ile türbülan indeksleri artmış olarak izlenir.

Normalde vokal kord polipleri için cerrahi uygulanır. Bununla birlikte lezyonların kalıcı olduğu veya hastaların ses kalitesinden memnun olmadığı durumlarda birincil tedavi olarak ses terapisi ile lezyonların gerilemesi ve ardından cerrahi önerilmiştir<sup>19</sup>. Vokal kord polipleri çocuklarda nadiren görülür. Ses terapisi genellikle denense de ses şikayetine bağlı olarak genellikle cerrahi tedavi gereklidir.

Şekil 5. Vokal kord polibi



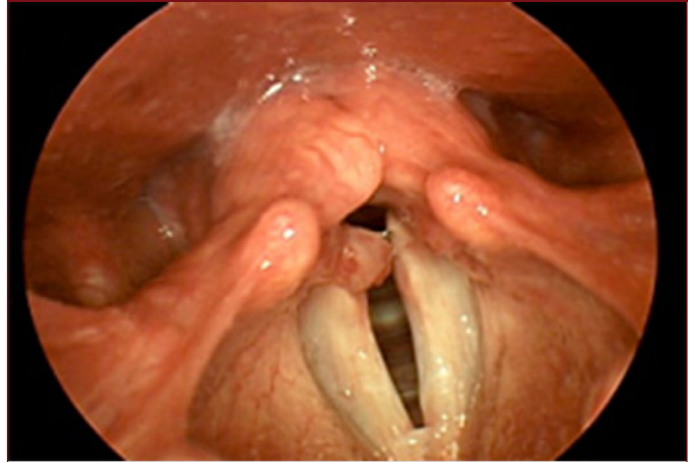
#### **Vokal Kord Granülomları**

Vokal kord granülomları, genellikle aritenoidle ilişkili posterior glottiste ortaya çıkan, spesifik olmayan granülasyon dokusunun oldukça vasküler lezyonlarıdır. Vokal kord granülomları en sık olarak entübasyonla ilişkili travma veya uzun süreli entübasyona sekonder olarak ortaya çıkar<sup>20</sup>. Ancak aynı zamanda laringofaringeal reflü (LPR) hastalığı, laringeal travma, boğaz temizleme ve sesin yanlış kullanımı ile ilişkili olarak da ortaya çıkabilir<sup>21</sup>. Gastroözofageal reflüden (GER) biraz farklı olan LPR'nin vokal kord granülomunun gelişmesinde ve büyümesinde önemli bir faktör olduğu düşünülmektedir.

Vokal kord granülomu ses kısıklığı, diplofoni, nefes darlığı, disfaji, ses yorgunluğu, öksürük veya boğazda yumru hissi (globus hissi) ile kendini gösterir (Şekil 6). Tedavisi etiolojisine bağlıdır. Ses terapisi, kötü ses davranışlarını tersine çevirmeye veya önlemeye yardımcı olabilir. LPR ve GÖR tedavisi, reflünün katkıda bulunan bir faktör olduğu hastalar için esastır.

Vokal kord granülom tedavisinde çoğunlukla cerrahi önerilmektedir. Mikrolaringeal cerrahi, hava yolunu tıkayan ve optimal tıbbi müdahaleye rağmen devam eden lezyonlar için ayrılmıştır. Cerrahi önerilen spesifik durumlar; malignite durumu, hava yolu obstrüksiyonuna sebep olacak şekilde büyük lezyon, lezyon olgunlaşmış ve fibroepitelyal polip halini almış durumlarda gerekebilir.

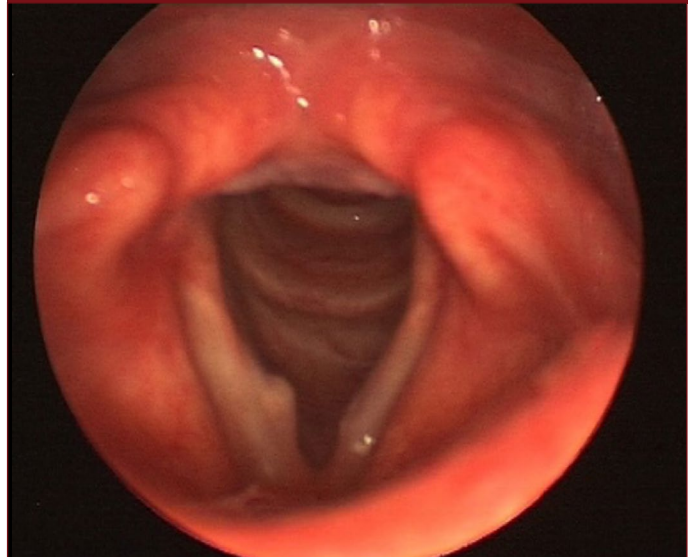
Şekil 6. Vokal kord granülomu



#### **Vokal Kord Kisti**

Vokal kord kistleri, membranöz vokal kordun benign subepitelyal lezyonlarıdır (Şekil 7). Benign laringeal lezyonların yaklaşık %6-13'ünü oluştururlar ve kadın baskınlığına sahiptirler. Kistler genellikle mukoid retansiyonu ve epidermoid tiplerine ayrılır. Silyalı veya silyalı kolumnar epitel ile döşeli mukus retansiyon kistlerinin glandüler kanalların tıkanmasından kaynaklandığı düşünülürken, skuamöz epitel ile döşeli epidermoid kistlerin ise gelişimsel problemler sonucu oluşan epitelin subepitelyal fragmanlarından ve dolayısıyla doğuştan meydana geldiği düşünülmektedir. Klinik olarak, mukus retansiyon kistleri jelatinli veya mukoid içerikli yarı saydamdır. Lamina propriada daha yüzeysel olarak yerleşirler ve daha çok vokal kordun medial yönünü içerirler. Epidermoid kistler, görünüşte opaktır, kazeöz içeriklidir ve vokal kordun üst tarafında ligamente daha yakın bulunur. Her iki tipte de kitle etkisinden kaynaklanan fonatuar mekaniğin değişmesinden ve/veya mukozal esneklikteki lokal değişikliklerden kaynaklanan disfoni, mukozal titreşim ve glottik kapanmada bozulma vardır. Kistler genellikle cerrahi lezyonlar olarak kabul edilir. Ses terapisinin sonuçları karışıktır, bir grup hastalara bazı faydalar bildirirken, bir diğeri ameliyat geçiren vakalarda ses terapisinin ek bir fayda sağlamadığını bildirmektedir.

Şekil 7. Vokal kord kisti ve karşı vokal kordta reaktif lezyon



Vokal kord kistleri için Bouchayer ve grubu, standart olarak kabul edilen bir mikroflep tekniği ile mikrocerrahi eksizyon tanımlamıştır<sup>22</sup>. Matar ve ark. CO2 lazerin bu durumlarda kullanılmasının mümkün olduğunu göstermişlerdir<sup>23</sup>. Vokal kord kisti cerrahisinin prensipleri tam lezyon eksizyonudur, en iyi şekilde kistin sağlam çıkarılması, onu içeren lamina propriada minimal bozulmaya neden olması ve vokal kord epitelinin korunmasıdır. Kist eksizyonu lamina propriada önemli bir diseksiyon gerektirdiğinden, skar potansiyeli polipler veya psödokistler gibi diğer iyi huylu lezyonlardan daha yüksektir. Ses üzerinde önemli sonuçları olan genişleme ve yırtılma riski, sulkus vokalis oluşumuna ilişkin teorilerde gizlidir, ancak hiçbir zaman netlik kazanmamıştır.

### Sulkus Vokalis

Sulkus Vokalis, vokal kord yüzeyinde yarık görünümü, teşhis edilmesi ve yönetilmesi zor bir durumdur (Şekil 8). Vokal kord kisti rüptürü veya fonotravma en yaygın nedenlerdir. Vakaların %50'den fazlası konjenital lezyonlardan kaynaklanır<sup>24</sup>. Sulkus vokalis etiyojisi halen tartışmalıdır. Bouchayer ve arkadaşları sulkusun orijininin konjenital olduğunu ve dördüncü ve altıncı brankial ark anomalilerinin bir sonucu olduğunu öne sürmüşlerdir.

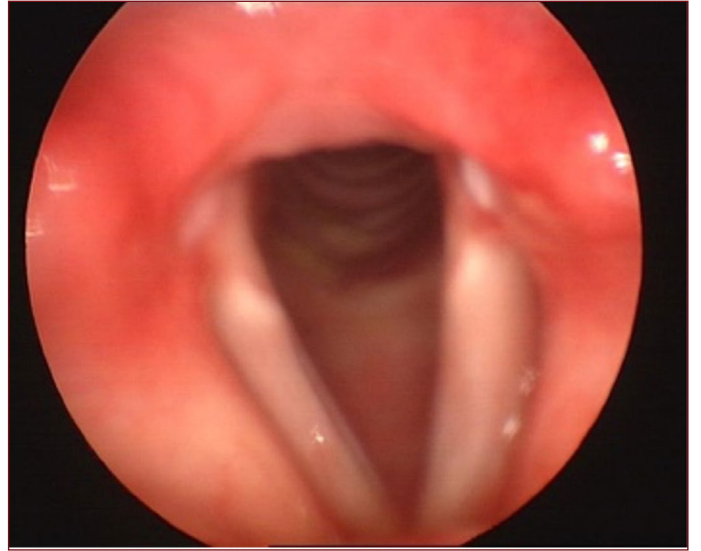
Histolojik olarak, lamina proprianın yüzeysel tabakasındaki hasardan, vokal ligaman ve vokal kasına uzanan invazyona kadar değişen çeşitli patoloji spektrumları tanımlanmıştır. Işık ve elektron mikroskopik incelemelere göre patolojik kabul edilen sulkus lezyonları bazal membran kalınlaşması, kollajen sentezi ve birikimi, vasküler proliferasyon ve fibrozis gösterir<sup>25</sup>. Ford ve arkadaşları anatomik olarak sulkusu 3 alt gruba ayırmıştır. Tip I fizyolojik, Tip II ve III ise patolojik olarak tanımlanır<sup>26</sup>. Daha geniş tabanla yerleşen varyantına sulkus vergeture ismi verilmektedir.

Glottik disfonksiyon ve artmış laringeal kas gerginliği nedeniyle ses kısıklığı, gergin ses, afonik ataklar ve yüksek perde bozuklukları ile karşılaşılır. Sulkus vokalisin alt tipinin belirlenmesi, uygun tedavi modalitesinin seçilmesinde ve hastalık seyrinin izlenmesinde önemlidir. Alt tiplerinin tanımı, patofizyolojisi, klinik özellikleri ve tedavisindeki zorluklar, yönetimdeki ana engellerdir. VLS incelemesi tanıda önemlidir ancak patolojik sulkus tanısında yetersiz kalabilir. Kesin tanı, invaziv ve riskli prosedürleri, örneğin genel anestezi altında mikrolaringoskopik muayeneyi içerir.

Fizyolojik sulkus, ses kalitesi patolojik olandan daha iyi olduğu için genellikle tedavi gerektirmez. Fonasyon bozukluğu olan durumlarda ses terapisi, vokal kord enjeksiyonu gibi tedavi yöntemleri uygulanmaktadır. Patolojik sulkusta ses terapisi yetersiz kalabilir. Vokal kord enjeksiyonu, medializasyon tiroplastisi, sulkus eksizyonu ve otolog doku nakli gibi cerrahi müdahaleler gereklidir. Tip II ve III arasındaki ayırım, tedavi modalitesini ve ameliyat sonrası fonasyonun başarısını belirlemede çok önemlidir. Özellikle Tip III sulkusta eksizyon tercih edilir. Objektif ve subjektif ses analizleri, sulkus vakalarının teşhis edilmesi, yönetilmesi ve takibinde önem kazanmaktadır.

Sulkus Vocalis'ten kaynaklanan glottik yetmezliği önlemek için paraglottik boşluğa enjeksiyon laringoplasti (yağ, hyalüronik asit vb), sulkus/skarı çevreleyen iltihabı azaltmak için de steroid enjeksiyonları yapılmaktadır. Tip III sulkus için hem soğuk enstrümantasyon hem de lazer teknikleri ile tanımlanmıştır. Ayrıca sulkusun boylu boyunca çıkarılması da başka bir yöntemdir.

Şekil 8. Vokal kord sulkus vocalis görüntüsü



### Fonksiyonel Ses Bozukluğu

Vokal kordlar ve laringeal yapılarda anatomik olarak herhangi bir lezyon veya bozukluk olmaksızın sesin yanlış ve aşırı kullanımı sonucu ortaya çıkar. Bu alışkanlıkların devam etmesi durumunda vokal kordlarda nodül, polip, ödem veya hemoraji meydana gelebilir. Bu alışkanlıkların düzelmesi ile ses normale döner. Tedavi amacıyla hastalar seslerini nasıl kullanmaları gerektiği ile ilgili ve alışkanlıklarını değiştirmeye yönelik ses terapisine yönlendirilebilir.

### Mutasyonel Falsetto (Puberfoni)

Ergenlik döneminde büyüme, gelişme ve hormonların etkisiyle larinks ve vokal kordlarda büyür ve genişler. Erkeklerde ses 1 oktav, kadınlarda yarım oktav pesleşir. Bu yeni sese adaptasyonun zayıf olması, yetişkinliğin daha düşük perdeli sesine geçememe ile karakterize bir durumdur. Erkeklerde kadınlara göre insidans daha fazladır. Ses nefesli, perde kırılmaları içeren kaba ve güçsüz bir ses olarak karşımıza çıkar. Doğrudan veya dolaylı ses terapisi ile birlikte altta yatan psikolojik faktörlerin de ortadan kaldırılmasıyla başarı elde edilir<sup>27</sup>.

### Ses Terapisi

Ses terapisi, bazı ses bozuklukları için köklü bir tedavi yöntemidir. Ancak teşhis konulana kadar tedaviye başlanmamalıdır. Tanı konulamaması, uygun olmayan tedaviye veya ses terapisine uygun olmayan bozuklukların teşhisinde gecikmeye yol açabilir. (28) Laringoskopi ile birçok tanı konulabilir; ancak ışık laringoskopisinden sonra tanı net değilse, stroboskopi altta yatan tanıyı netleştirmeye yardımcı olabilir. Larinksin görselleştirilmesinden elde edilen bilgiler, tedavi planını optimize etmede yardımcı olur.

Ses terapisinde ilk adım alışkanlıkların belirlenmesi ve düzenlenmesi yani **ses hijyeninin anlatılmasıdır**. Aynı lezyona sahip hastalarda alışkanlıkların olumsuz etkisi terapinin başarısına etki eder. Sesin meydana gelmesi için öncelikle diyafram solunumu önemlidir. Doğru nefes egzersizleri ile daha kolay ve rahat fonasyon gerçekleşir. Rahat fonasyonun sağlanması için de hastanın uygun bir postürde olması önem taşımaktadır. Vokal kordların travmaya uğramadan titreşmesi için nemli olması gerekmektedir. Bu nedenle

dehidratasyon yapan içeceklerden (kafein içeren içecekler, çay, kola), alkol, sigara gibi etmenlerden uzak durmak gereklidir. Gün içerisinde sık aralıklarla vokal kordları nemli tutma amacıyla en az 2-2,5 litre su içilmelidir. Sert ve yüksek sesle konuşma sert vokal atağa sebep olacağından vokal kordları travmatize etmektedir. Sık sık boğaz temizleme, öksürme gibi alışkanlıklar da vibrasyonu olumsuz etkilemekte ve vokal kordları tahriş etmektedir. Uyku öncesi yeme-içme reflüye ve buna bağlı vokal kordları hasarına ve ödeme sebep olmaktadır. Uyumadan en az 2 saat öncesinden yeme sonlandırılmalıdır. Fısıltı şeklinde sürekli konuşmak da ilgili vokal kasları ve kapanmayı olumsuz etkilemektedir.

Sesin rehabilitasyonunda kullanılan geleneksel terapi yaklaşımları (hijyenik ses terapisi, semptomatik ses terapisi, psikojenik ses terapisi, fizyolojik ses terapisi, seçici ses terapi) sesin iyileştirilmesine katkıda bulunmaktadır. Hijyenik ses terapisinde uygun olmayan ses alışkanlıklarının değiştirilmesini sağlamaktadır. Hijyenik ses terapisi, terapi programlarının genelde ilk basamağıdır. Ses bozukluklarının gelişmesinde birçok etyolojik faktör rol alır. Özellikle sigara alışkanlığı, bağırma gibi vokal kordlarda lezyona sebep olan etmenler ortadan kaldırılmaya çalışılır. Yeterli hidrasyon sağlanması amacıyla su içme alışkanlığı kazandırılmaya çalışılır. Semptomatik ses terapisi; sesin perde, gürlük ve kalite özelliklerinin değerlendirilip; olağan dışı vokal semptomların (alçak perde, yüksek perde, yüksek ses düzeyi, solukluluk gibi) ortaya konması ve düzeltilmesine odaklanır. Bu yöntemde düzgün postür oluşturulur, progresif relaksasyon tekniği veya diğer germe egzersizleriyle baş-boyun kaslarının gerilimi azaltılır. Larinkste oluşan gerginlik ve fazla yük dudak ve dil titretme egzersizleriyle de azaltılmaktadır. Aynı zamanda Yawn-Sigh egzersizleri de kullanılarak yükselmiş larinks rahatlatılmaktadır. 29 Fizyolojik ses terapisinde, laringeal tonusu düzeltmek ve hava basıncı desteği sağlamak adına; laringeal kaslar arasındaki dengenin değiştirilmesi ve geliştirilmesi için direkt yöntemler kullanılır. Bu yöntemden en önemlileri vurgu yöntemi, vokal fonksiyon egzersizleri ve rezonant ses terapisi'dir.<sup>30</sup>

Ses terapisi hastanın mesleki, emosyonel ve sosyal ihtiyaçlarını karşılayacak şekilde sesi iyileştirmeyi, en iyi seviyeye çıkarmayı amaçlamaktadır. Ses patolojilerine göre belirli metotları seçilmekte ve uygulamaktadır. Fakat her hastanın ihtiyacı olan terapi yöntemi patolojisi aynı olsa bile farklıdır. Benign vokal kord lezyonlarında seçenek cerrahi bile olsa ses terapisi ile başlanmalıdır. Nodüllerde ilk seçenek ses terapisi'dir. Altta yatan etyoloji tespit edilip, uygun metot kullanılarak nodüller ortadan kaldırılmaya çalışılır. Düzelmeyen olgularda son çare olarak cerrahi önerilir. Cerrahi sonrası da sesi korumaya yönelik önlemler ile tekrar düzgün vibrasyon oluşturma açısından ses terapisine bir süre daha devam edilir. Vokal kord polipleri ve kistlerinde genellikle ses terapisi ile başlanır. Larinks kasları rahatlatılır, nefes eğitimi, uygun terapi yaklaşımı benimsenir. Cerrahi sonrası da ses terapisine devam edilir. Çünkü operasyon sonrası hasta eski alışkanlıklarını devam ettirirse tekrar lezyon oluşturabilmektedir.

**Hakem Değerlendirmesi:** Dış bağımsız.

**Çıkar Çatışması:** Yazarlar çıkar çatışması bildirmemişlerdir.

**Peer-review:** Externally peer-reviewed.

**Declaration of Interests:** The authors declare that there are no competing interests.

## Kaynaklar

1. Schwartz SR, Cohen SM, Dailey SH, Rosenfeld RM, Deutsch ES, Gillespie MB, et al. Clinical practice guideline: Hoarseness (Dysphonia). *Otolaryngol - Head Neck Surg* 2009;141(SUPPL. 2):1-31. **[Crossref]**
2. Cohen SM, Kim J, Roy N, Asche C, Courey M. Prevalence and causes of dysphonia in a large treatment-seeking population. *Laryngoscope*. 2012;122(2):343-348. **[Crossref]**
3. Cohen SR, Geller KA, Thompson JW, Birns JW. Voice change in the pediatric patient a differential diagnosis. *Ann Otol Rhinol Laryngol*. 1983;92(5):437-443. **[Crossref]**
4. Roy N, Merrill RM, Gray SD, Smith EM. Voice disorders in the general population: Prevalence, risk factors, and occupational impact. *Laryngoscope*. 2005;115(11):1988-1995. **[Crossref]**
5. Chang JI, Bevans SE, Schwartz SR. Otolaryngology Clinic of North America: Evidence-Based Practice. Management of Hoarseness/Dysphonia. *Otolaryngol Clin North Am*. 2012;45(5):1109-1126. **[Crossref]**
6. Eller R, Ginsburg M, Lurie D, Heman-Ackah Y, Lyons K, Sataloff R. Flexible Laryngoscopy: A Comparison of Fiber Optic and Distal Chip Technologies. Part 1: Vocal Fold Masses. *J Voice*. 2008;22(6):746-750. **[Crossref]**
7. Yılmaz YZ, Uğurlar M, Yılmaz BB, et al. The Comparison of Narrow Band Imaging, White Light Laryngoscopy and Videolaryngostroboscopy in the Evaluation of Benign Vocal Fold Lesions. *J Voice*. 2023;37(2):275-281. **[Crossref]**
8. Jung SY, Han K do, Chun MS, Chung SM, Kim HS. Trends in the Incidence and Treatment of Benign Vocal Fold Lesions in Korea, 2006-2015: A Nationwide Population-based Study. *J Voice* [Internet]. 2020;34(1):100-104. **[Crossref]**
9. Johns MM. Update on the etiology, diagnosis, and treatment of vocal fold nodules, polyps, and cysts. *Curr Opin Otolaryngol Head Neck Surg*. 2003;11(6):456-461. **[Crossref]**
10. Jeong WJ, Lee SJ, Lee WY, Chang H, Ahn SH. Conservative management for vocal fold polyps. *JAMA Otolaryngol - Head Neck Surg*. 2014;140(5):448-452. **[Crossref]**
11. Jensen JB, Rasmussen N. Phonosurgery of vocal fold polyps, cysts and nodules is beneficial. *Dan Med J*. 2013;60(2):1-5.
12. Wohl DL. Nonsurgical management of pediatric vocal fold nodules. *Arch Otolaryngol - Head Neck Surg*. 2005;131(1):68-70. **[Crossref]**
13. Hartnick C, Ballif C, De Guzman V, Sataloff R, Campisi P, Kerschner J, et al. Indirect vs direct voice therapy for children with vocal nodules: A randomized clinical trial. *JAMA Otolaryngol - Head Neck Surg*. 2018;144(2):156-162. **[Crossref]**
14. Reilly JS. The "singing-acting" child: The laryngologist's perspective - 1995. *J Voice*. 1997;11(2):126-129. **[Crossref]**
15. Martins RHG, Defaveri J, Domingues MAC, De Albuquerque E Silva R. Vocal polyps: Clinical, morphological, and immunohistochemical aspects. *J Voice*. 2011;25(1):98-106. **[Crossref]**
16. Toran KC, Lal BK. Objective voice analysis for vocal polyps following Microlaryngeal Phonosurgery. *Kathmandu Univ Med J*. 2010;8(2):185-9. **[Crossref]**
17. Ahmad SM, Soliman AMS. Airway obstruction: A rare complication of benign vocal fold polyps. *Ann Otol Rhinol Laryngol*. 2008;117(2):106-9. **[Crossref]**
18. Yiing WC, Abdullah B. Sudden airway obstruction secondary to bilateral vocal cords polyps. *Pakistan J Med Sci*. 2011;27(3):699-701.
19. Cohen SM, Garrett CG. Utility of voice therapy in the management of vocal fold polyps and cysts. *Otolaryngol - Head Neck Surg*. 2007;136(5):742-746. **[Crossref]**

20. Benjamin B, Croxson G. Vocal cord granulomas. *Ann Otol Rhinol Laryngol.* 1985;94(6):538-41. [\[Crossref\]](#)
21. Ward PH, Zwitman D, Hanson D, Berci G. Contact ulcers and granulomas of the larynx: New insights into their etiology as a basis for more rational treatment. *Otolaryngol - Head Neck Surg.* 1980;88(3):262-269. [\[Crossref\]](#)
22. Bouchayer M, Cornut G. Microsurgery for benign vocal fold lesions. *Ear Nose Throat J.* 1988;67:446-664.
23. Matar N, Amoussa K, Verduyck I, Nollevaux MC, Jamart J, Lawson G, et al. CO2 laser-assisted microsurgery for intracordal cysts: Technique and results of 49 patients. *Eur Arch Oto-Rhino-Laryngology.* 2010;267(12):1905-9. [\[Crossref\]](#)
24. Yilmaz T. Sulcus vocalis: Excision, primary suture and medialization laryngoplasty: Personal experience with 44 cases. *Eur Arch Oto-Rhino-Laryngology.* 2012;269(11):2381-9. [\[Crossref\]](#)
25. Giovanni A, Chanteret C, Lagier A. Sulcus vocalis: A review. *Eur Arch Oto-Rhino-Laryngology.* 2007;264(4):337-344. [\[Crossref\]](#)
26. Ford CN, Inagi K, Khidr A, Bless DM, Gilchrist KW. Sulcus vocalis: A rational analytical approach to diagnosis and management. *Ann Otol Rhinol Laryngol.* 1996;105(3):189-200. [\[Crossref\]](#)
27. Dagli M, Sati I, Acar A, Stone RE, Dursun G, Eryilmaz A. Mutational falsetto: Intervention outcomes in 45 patients. *J Laryngol Otol.* 2008;122(3):277-81. [\[Crossref\]](#)
28. Teppo H, Alho OP. Comorbidity and diagnostic delay in cancer of the larynx, tongue and pharynx. *Oral Oncol.* 2009;45(8):692-695. [\[Crossref\]](#)
29. Boone DR, McFarlane SC. A critical view of the yawn-sigh as a voice therapy technique. *J Voice.* 1993;7(1):75-80. [\[Crossref\]](#)
30. Guzman M, Bertucci T, Pacheco C, Leiva F, Quintana F, Ansaldi R, et al. Effectiveness of a physiologic voice therapy program based on different semioccluded vocal tract exercises in subjects with behavioral dysphonia: A randomized controlled trial. *J Commun Disord.* 2020;87(July 2018). [\[Crossref\]](#)

# **BÖLÜM 13**

## **LARENKSİN ENFEKSİYONEL HASTALIKLARI**

Ayşegül BATIOĞLU KARAALTIN

Sinem KARA PEKER

# Larenksin Enfeksiyonel Hastalıkları

## Infectious Diseases of The Larynx

### BÖLÜM HAKKINDA

Larenksin enfeksiyöz hastalıkları, sıklıkla viral etiyolojiler olmak üzere bakteriyel ve fungal sebeplerle de oluşabilir. Disfoniden disfajiye kadar değişik yelpazelerde kendini gösteren bu hastalıklar rutin kulak burun boğaz kliniğinde sık rastlanılan hastalıklardan biri olarak kısaca "larenjit" olarak isimlendirilirler. Viral etkenlerden en sık görülenleri influenza, rinovirüs ve parainfluenza olmakla birlikte, bakteriyel etkenler arasında Haemophilus influenza, Streptococcus ve Staphylococcus türleri yer almaktadır. Fungal enfeksiyonlar genellikle immün yetmezlikli hastalarda görülmekle birlikte en sık etken Candida'dır. Larenjitlerin tedavisi ise etkene göre farklılık göstermektedir.

**Anahtar kelimeler:** Larenks, enfeksiyon hastalıkları, akut ve kronik larenjit

### ABOUT the CHAPTER

Infectious diseases of the larynx can occur due to bacterial and fungal causes, often viral etiologies. These diseases, which manifest themselves in different ranges from dysphonia to dysphagia, are briefly called "laryngitis" and are one of the most common diseases in the routine ear, nose and throat clinic. While the most common viral agents are influenza, rhinovirus and parainfluenza, bacterial agents include Haemophilus influenza, Streptococcus and Staphylococcus species. Although fungal infections are generally seen in patients with immunodeficiency, the most common agent is Candida. Treatment of laryngitis varies depending on the cause.

**Keywords:** Larynx, Infectious diseases, acute and chronic laryngitis

Larenksin enfeksiyonel hastalıkları, günlük pratikte sık rastlanan ve yaşam kalitesini etkilemesi açısından önem arz eden klinik bir durumdur. Disfoni ve disfajiden solunum sınırlanmasına kadar değişen bir yelpazede klinik ile kendini gösterebilir. Larenjitler sıklıkla viral orijindir. Bunun dışında bakteriyel, fungal, granüloamatöz sebeplerle de gelişebilir. Larengofaringeal reflü de, enfeksiyonel sebepler dışında larenjite yol açan durumlardandır.

## Akut Larenjitler

### Viral Enfeksiyonlar

Larenksin enfeksiyöz hastalıkları arasında en sık etken viral etkenlerdir. Genellikle 5-7 gün ile sınırlanan bu viral tablo, disfaji ya da odinofaji ile gösterebilir. Fizik muayenede ödemli ve eritematöz vokal kordlar tipiktir. İnfluenza, rinovirüs (%30-60) <sup>1</sup> ve parainfluenza virüsleri en sık etkenlerdir. Destek tedavisi ve bol hidrasyon sıklıkla önerilen tedavi olmakla birlikte, vokal kord ödemi belirgin olan hastalarda vokal kordlarda skar oluşumu ihtimali olduğundan konuşma yasağı da önerilmektedir. Tedavide antibiyotiklerin yeri bulunmamaktadır. Bunun yanında aşırı ödemli larenks ile kendini gösteren viral larenjitlerde kortikosteroidler kullanılabilir. İki haftadan uzun süren akut disfonide, viral larenjitler etiyolojide arka sıralarda yer almaktadır. Bu nedenle bu hastalarda diğer etiyolojiler incelenmelidir. İnfluenza'nın etken olduğu larenjitte Amantadin, Zanamivir ve Oseltamivir gibi antiviral ajanlar da kullanılmaktadır ve genellikle semptomların başladığı ilk 2 günde kullanıldığında etkilidir.<sup>2</sup> Bu ilaçlar özellikle yüksek riskli populasyonlarda hastalığın ilk günlerinde komplikasyon riskini düşürmek için önerilmektedir.<sup>2</sup>

Adenovirüs, erişkinlerde febril respiratuar hasalık tablosunun içinde farenjite sebep oolur ve hastaların %71'inde boğaz ağrısı ile kendini gösterir. Soğuk algınlığı olarak bilinen rinovirüs enfeksiyonunun aksine, adenovirüs direkt olarak farengeal mukozayı tutarak daha şiddetli boğaz ağrısına neden olmasıyla tanınır.



CC BY 4.0: Telif hakkı yazarlardadır. Bu kitabın içeriği Creative Commons Atıf 4.0 Uluslararası lisans altında lisanslanmıştır.



Ayşegül Batioğlu Karaaltın<sup>1</sup>   
 Sinem Kara Peker<sup>2</sup>

<sup>1</sup>Istanbul Üniversitesi-Cerrahpaşa, Cerrahpaşa Tıp Fakültesi, Cerrahi Tıp Bilimleri Bölümü, Kulak Burun Boğaz Hastalıkları Ana Bilim Dalı, İstanbul, Türkiye  
<sup>2</sup>University Hospitals of Morecambe Bay, ENT Department, Birleşik Krallık  
E-posta: a.batioglukaraaltin@iuc.edu.tr  
sinemkarapeker@gmail.com

**Bu bölümü alıntıla / Cite this chapter as:**  
Batioğlu Karaaltın A, Kara Peker S. Larenksin enfeksiyonel hastalıkları. Papula İ, ed. *Kulak Burun Boğaz Hastalıkları Ders Kitabı* / içinde. İstanbul: İÜC Yayınevi; 2024: 78-82. Cilt I.



Varisella Zoster Virüsü (VZV) de larenksi tutarak nadiren larenjit etkeni olarak rol alabilir. VZV larenjitinde bilateral vokal kord paralizi ve larenkste veziküler lezyonlar görülebilir.<sup>3</sup>

### Krup (Laringotrakeabronşit)

Krup; larenks, trakea ve bronşları tutarak havlar tarzda öksürüğe ve stridora neden olan ve özellikle 6 ay ile 3 yaş arasında oldukça sık rastlanan bir klinik tablodur. %80 oranda etken virüslerdir.<sup>4</sup> Parainfluenza virüs ve Rhinovirüs'ün yanı sıra Enterovirüs, İnfluenza, Respiratuar Sinsityal Virüs, Bocavirüs en sık görülen etkenlerdir.<sup>5</sup> Spazmodik krup, viral krup ile benzer klinik bulgulara sahip, ancak prodromal üst solunum yolu enfeksiyonu semptomları olmayan tekrarlayan bir durumdur.<sup>6</sup> Spazmodik krup semptomlarının viral krupun semptomlarından daha geçici olduğu, terapötik müdahalelere farklı yanıt verdiği ve soğuk havaya maruziyet sonrasında düzeldiği düşünülmektedir. Krup, çoğunlukla özel müdahale gerektirmeden kendi kendini sınırlayan bir hastalık olmakla birlikte, güncel tedavi stratejileri (sistemik veya nebülize kortikosteroidler ve nebülize epinefrin) öncesi dönemde hava yolunun güvenliğinin sağlanması için entübasyon, hatta acil trakeotomi gerektirmiştir.<sup>7</sup>

### Bakteriyel Enfeksiyonlar

Viral etkenlere göre daha nadir görülmekle birlikte, semptomların gerilememesi durumunda larenjitlerde bakteriyel etkenler klinisyenin aklına gelmelidir. Erken semptomların viral larenjitlere benzemesinin yanında, bakteriyel larenjitte supraglottit ve epiglottit de görülebilmektedir. Özellikle pediatric popülasyonda bu durum hava yolunu ciddi tehlikeye sokabileceğinden erken tanı ve müdahale gerektirmektedir. Etken olan bakteriler erişkin ve pediatric popülasyonda benzerdir. Haemophilus influenza, Streptococcus ve Staphylococcus türleri en sık görülen etkenlerdir.<sup>8, 9, 10</sup>

Tanı endoskopik muayene ile konulur. Radyolojik görüntüleme, endoskopik muayeneye ek olarak istenebilmekle birlikte, epiglottitte görülen "baş parmağı" bulgusu gibi bulgulara rastlanabilir. Ancak endoskopik muayenede görülen yaygın eritem ve ödem sıklıkla akut larenjit tanısını koymaya yeterlidir. Hafidh ve arkadaşlarının bildirdiği bir seride, erişkinde akut epiglottitte 10 hastadan 2'sinde hava yolu müdahalesi gerekmiştir. Nadir olmasına rağmen, akut bakteriyel larenjit hastalarında hava yolu sıkıntısı gelişebileceği akılda tutulmalıdır.

### Epiglottit

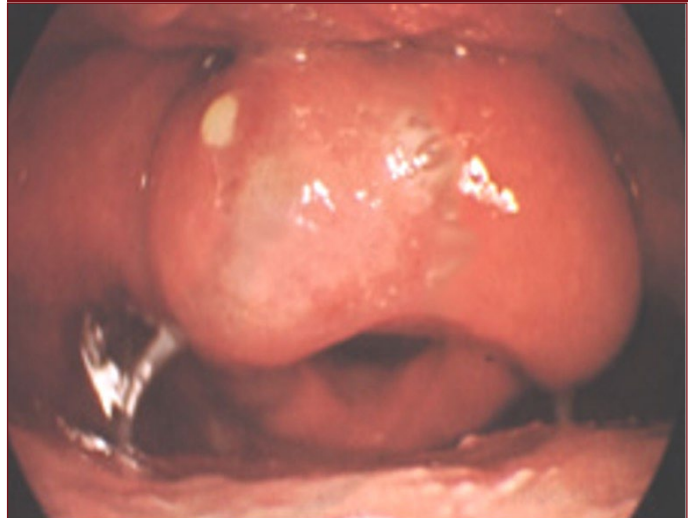
Epiglottit, esas olarak Haemophilus influenzae tip b'nin neden olduğu supraglottik bölgenin inflamasyonu ile karakterizedir. Tarihsel olarak en sık 2-6 yaş arasında görüldüğü bildirilmekle birlikte, Haemophilus influenzae tip b aşısının yaygınlaşmasının ardından erişkin yaş popülasyonuna doğru bir kayma olmuştur. Disfaji, odinofaji, yüksek ateş, stridor, drooling, iritabilite ve tripod pozisyonunda oturma klasik semptomlarıdır. (Şekil-1, Şekil-2) Erişkinlerde ağrılı yutma, tek semptom olarak kendini gösterebilir. Erişkin popülasyonda epiglotun daha rijid ve yerçekimine daha dirençli olması nedeniyle solunum sıkıntısı gelişme ihtimali daha azdır.<sup>11</sup>

Epiglottit tanısı temelde endoskopik muayene ile konulur. Bunun yanında direkt grafide "baş-parmağı" işareti supraglottik inflamasyonun göstergesidir. Tedavi, solunum yolunun korunmasına odaklıdır. Medikal tedavi, kültürde izole edilen patojene yöneliktir. Hidrasyon ve steroid de diğer destek tedavisi yöntemlerindedir.

### Fungal Enfeksiyonlar

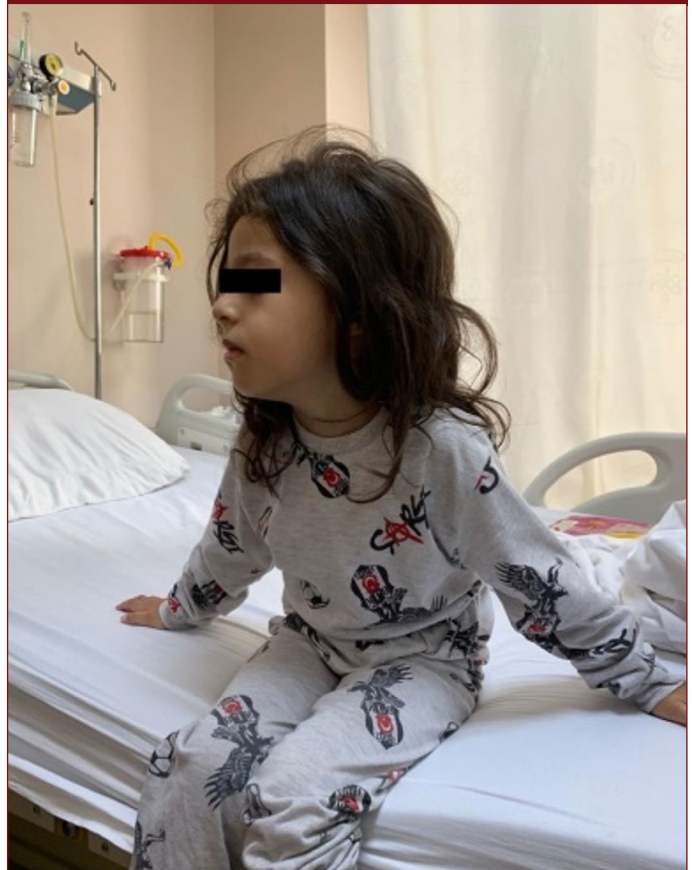Fungal larenjit genellikle immün yetmezlikli hastalarda görülmektedir. Buna örnek olarak HIV, kemoterapi alan ve diyabetes

Şekil 1. Epiglottit



<sup>a</sup>Istanbul Üniversitesi Cerrahpaşa Kulak Burun Boğaz arşivinden alınmıştır.

Şekil 2. Epiglottitte tripod pozisyonu<sup>a</sup>

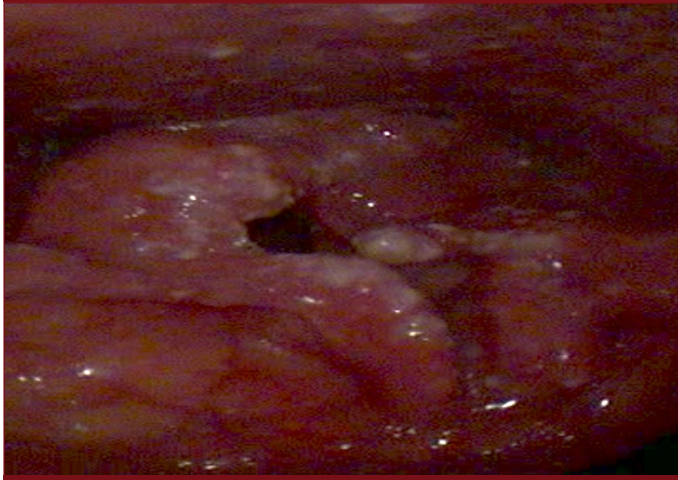


<sup>a</sup>Istanbul Üniversitesi Cerrahpaşa Kulak Burun Boğaz arşivinden alınmıştır.

mellitus hastaları verilebilir. Bunun yanı sıra, local immün yetmezliğe sebep olan inhaler kortikosteroid kullanımı da fungal larenjit için bilinen bir etkidir.<sup>12</sup> Fungal larenjit hastalarının çoğunluğunda etken Candida'dır ve sistemik antifungal tedaviye yanıt verir.<sup>12,13</sup> (Şekil-3)

Viral ve bakteriyel larenjitte görülen disfaji ve disfoni semptomları, fungal larenjitte de görülür. Endoskopik muayenede mukozal yüzeyleri kaplayan beyaz plaklar tipik bulgudur. Aralıklı endoskopik muayene ile mukozal lezyonların izlenmesi ve sebat etmesi halinde biyopsinin değerlendirilmesi gerekir.

Şekil 3. Candida larenjiti<sup>a</sup>



<sup>a</sup>Istanbul Üniversitesi Cerrahpaşa Kulak Burun Boğaz arşivinden alınmıştır.

### Kronik Larenjitler

Kronik larenjit, etyolojisinde inflamatuvar, enfeksiyöz ve otoimmün sebeplerin olduğu, fonasyon, solunum ve yutkunma olaylarını etkileyen 3 haftayı aşan inflamatuvar bir süreç olarak tanımlanır. Multipl inflamatuvar prosesler larenksi etkileyerek kronik larenjite sebebiyet verebilir. Bunlar arasında Sigara-alkol kullanımı, endüstriyel gaz ve dumanlar, kronik zorlu burun solunumu, sesin kötü kullanımı, akut larenjitin yetersiz tedavisi, laringofaringeal reflü ve hormonal değişiklikler yer alır. Klinik prezantasyonu ses kısıklığı, kuru öksürük, boğazda irritasyon, yutma güçlüğü ve vokal kordlarda, supraglottiste veya subglottiste lezyonlar şeklindedir. Kronik larenjitler; kronik basit larenjit, kronik hiperplastik, kronik atrofik larenjit şeklinde prezente olabilir.

### Enfeksiyöz Hastalıklarla İlişkili Kronik Larenjit

#### Mikobakteriyel Kronik Larenjit

Larenksin tüberküloz enfeksiyonu genellikle aktif akciğer tüberkülozu ile ilişkili görülmeyle birlikte, izole larenjit olarak da

görülebilir. <sup>1415</sup> Larengeal tüberküloz genellikle posterior glottiste lezyonlar ile kendini gösterir.

#### Fungal Kronik Larenjit

Blastomycosis, Coccidiomycosis ve Histoplasmosis gibi türler de fungal larenjit etkeni olabilir. Bu türlerde genellikle amfoterisin ve tiazol içeren sistemik antifungal tedaviler kullanılır.

#### Larengeal Papillomatozis

Human Papilloma Virus (HPV) tip 6 ve 11'in neden olduğu rekürren papillomatozis, kronik larenjit sebeplerinden biridir. Çoğunlukla pediatrik popülasyonda görülmesine karşın, rekürren respiratuvar papillomatozis (RRP) günümüzde erişkinlerde de sık karşımıza çıkmaktadır ve sıklıkla vokal kord seviyesinde yerleşmektedir. RRP nazal vestibülden bronşiolle kadar üst solunum yolunun her bölgesinde görülebilir. Hastalar küçük lezyonlarda vokal kordlarda mukozal hareket bozukluğundan kaynaklı ses kısıklığı ile ya da büyük lezyonlarda solunum sıkıntısı ile başvurabilir. Lezyonların verrüköz büyüme paterni patognomoniktir. Tedavide cerrahi ilk plandadır. Soğuk konservatif cerrahi yapılacaksa sadece lezyonların çıkarılarak alttaki lamina proprianın salim bırakılması önemlidir. Karbondioksit ya da potasyum titanil fosfat lazer ile cerrahi de başarılı bulunan tedavi yöntemlerindedir. Bunun yanında, Sidofvir gibi antiviral ajanların intralezyonel ya da inhaler olarak uygulanması da etkili tedavi yöntemlerindedir.

### İnflamatuvar Hastalıklarla İlişkili Kronik Larenjit

#### Larengofarengeal Reflü (LFR)

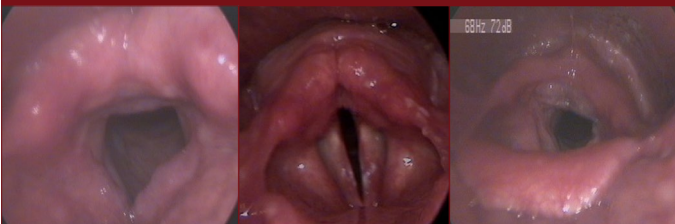
LFR, üst solunum ve sindirim sisteminin sık görülen bir hastalığıdır ve kronik laringofarenjite sebep olur. Semptomlar kronik inflamasyonla ilişkilidir ve ses kısıklığı, öksürük, globus hissi ve boğaz temizleme şeklindedir. Gastroözofageal reflüde (GÖR) görülen midede ağrı ve göğüste yanma hissi LFR'de nadiren görülür. LFR tanısı temelde indirekt laringoskop ile konulur. 24 saatlik pH monitorizasyonu ve multikanallı intraluminal impedans testi gibi testler daha objektif olmakla birlikte, LFR tanısında nadiren kullanılmaktadır. Bunun yanında Reflü Semptom İndeksi (RSI) ve Reflü Bulma Skoru (RBS) klinikte pratik ve sık kullanılan tanı yöntemlerindedir. RSI' nin  $\geq 13$ , RBS  $\geq 7$  olması ile reflü yönüne düşünülerek ampirik tedavi başlanabilmektedir (Tablo-1, Tablo-2, Şekil-4). LFR tedavisi, temelde asidin baskılanması bakımından ampirik prensibe dayanır. Beslenmenin düzenlenmesi ve yaşam biçimi değişikliği, bol hidrasyon önerilmesi gerekmektedir. Bunun yanında anti-reflü medikal tedavi ve tedaviye dirençli reflüde gastrik fundoplikasyon cerrahisi seçenekler arasındadır.

Tablo 1. Reflü Semptom İndeksi

Son bir ay içinde, aşağıdaki problemler sizi nasıl etkiledi?	0 = problem yok 5 = Çok ciddi					
Seste kabalaşma/seste değişiklik	0	1	2	3	4	5
Boğaz temizleme ihtiyacı	0	1	2	3	4	5
Balgamda artış veya geniz akıntısı	0	1	2	3	4	5
Yiyecek, içecek veya hapları içerken zorlanma	0	1	2	3	4	5
Yemekten veya yattıktan sonra öksürük	0	1	2	3	4	5
Nefes almada güçlük veya tıkanma hissi	0	1	2	3	4	5
Sinir bozucu öksürük atakları	0	1	2	3	4	5
Boğazına yapışan/takılan bir şey hissetme	0	1	2	3	4	5
Göğüste yanma/ağrı, hazımsızlık, ağza acı su gelmesi	0	1	2	3	4	5
Toplam=						

**Tablo 2.** Reflü Bulgu Skoru

Psödosulkus (infraglottik ödem)	0 = yok 2 = mevcut
Ventriküler Obliterasyon	0 = yok 2 = parsiyel 4 = tam
Eritem/Hiperemi	0 = yok 2 = parsiyel 4 = diffüz
Vokal kordlarda ödem	0=vok 1 = hafif 2 = orta 3 = ağır 4 = polipoid
Difüz laringeal ödem	0 = yok 1 = hafif 2 = orta 3 = adir 4 = obstrüktif
Posterior kommissürlerde hipertrofi	0 = yok 1 = hafif 2 = orta 3 = ağır 4 = obstrüktif
Granüloma/Granülasyon	0 = yok 2 = mevcut
Kalın endotrakea mukus	0 = yok 2 = mevcut
Toplam skor	

**Şekil 4.** İndirekt laringoskopta reflü bulguları<sup>a, b</sup>

<sup>a</sup>a) Resim Ventriküler obliterasyon. b) Resim eritem, kalınlaşmış mukus c) Resim posterior kommissürde hipertrofi

<sup>b</sup>Ayşegül Batioğlu-Karaaltın'ın arşivinden alınmıştır

**Kronik atrofik larenjit (larinjitis sicca)** mukoza ve mukozal glandların atrofiyle karakterizedir. RT gören hastalarda, sjögren sendromu ve atrofik rinitle beraber olabilir. Larinkste koyulaşmış mukus özellikle interaritenoid bölgede sıktır. Tedavide bol hidrasyon ve nemli ortam önerilir. Mukolitik verilebilir.

**Allerjik Larinjit** Hastalarda kalın laringeal sekresyonlar, vokal kord ödemi, eritem, ses değişiklikleri, globus hissi ve sık boğaz temizleme gibi LFR ile karışacak semptom ve bulgular mevcuttur. Üst ve alt hava yolları ortak mediatörleri ve epitel yanıtı paylaşır.

Dolayısı ile hava yollarının bir bölgesindeki uyarım bir başka bölgesinde cevaba yol açabilir. Alerjik rinitli hastalarda özellikle bir alerjenle stimülasyondan sonra artan ses semptomları ve kalın endolaringeal mukus varsa alerji tetkikleri yapılmalıdır.<sup>16</sup>

## Otoimmün ve Sistemik İnflamatuvar Hastalıklarla İlişkili Kronik Larenjit

### Granülomatoz Polianjit (Wegener Granukomatozis)

Nekrotizan granülomatoz inflamasyon ve küçük damarların vas-küliti ile karakterize bir hastalık olan Granülomatoz Polianjit, üst solunum yollarını, böbrekleri ve akciğeri etkilemeye meyillidir. Otorinolaringoloji kliniğinde bu hastalığın tutulumu, özellikle nazal kavitede iyileşmeyen ülserler ya da subglotik stenoz ile görülebilir. Subglotik stenozda cerrahi tedavi ön plandadır. Bunun yanı sıra intralezyonel ve sistemik kortikosteroidler ve siklofosamid de kabul gören tedavi yöntemlerindedir.

### Relapsing Polikondrit

Relapsing polikondrit, kıkırdak yapıların epizodik ve rekürren inflamasyonudur. Kulak ve burunun en sık tutulan yapılar olmasının yanında, larenks de etkilenebilir. Bu durumda hastada dispne, stridor ve ses kısıklığı şikayeti gelişebilir. Tedavide düşük doz kortikosteroidler ve metotreksatin yanında dapson da etkilidir. Hava yolunu sağlamak için trakeotomi gerekli olabilir.

### Amiloidoz

Amiloidoz, fibriller proteinlerin ekstraselüler alanda depolanması ile karakterize otoimmün bir hastalıktır. Laringeal tutulum nadirdir ve sistemik primer amiloidoz ile ilişkili olmak zorunda değildir. Bunun yanında laringeal tutulum ile kendini gösteren amiloidoz multipl myelom ile birliktelik gösterebilir. Laringeal amiloidoz, öksürük, dispne, ses kısıklığı ve disfaji ile kendini gösterebilir. Multipl myelom gibi altta yatan sebeplerin araştırılması gereklidir.

### Sarkoidoz

Sarkoidoz, patolojik olarak non-kazeöz granülomlar ile kendini gösteren otoimmün bir hastalıktır. Laringeal tutulum %3-5 hastada görülür ve genellikle supraglottisi etkiler. Sarkoidozun öksürük ve dispne şeklindeki laringeal tutulum semptomları, akciğer tutulumundan ayrılamaz. Tanı larenksin endoskopik direkt muayenesi ile konulur. Biyopside non-kazeöz granülom görülür. Tedavi temelde kortikosteroidler ve azatioprin kullanımı şeklindedir. Tedavide cerrahinin yeri kısıtlıdır; tanı amaçlı biyopsi, semptomatik lezyonları eksizyonu ve havayolunun sağlanması için uygulanır.

**Hakem Değerlendirmesi:** Dış bağımsız.

**Çıkar Çatışması:** Yazarlar çıkar çatışması bildirmemişlerdir.

**Peer-review:** Externally peer-reviewed.

**Declaration of Interests:** The authors declare that there are no competing interests.

## Kaynaklar

1. Bisno AL. Acute Pharyngitis. <http://dx.doi.org/10.1056/NEJM200101183440308>. 2009;344(3):205-211. [Crossref]

2. Nicholson KG, Wood JM, Zambon M. Influenza. *Lancet (London, England)*. 2003;362(9397):1733-1745. [\[Crossref\]](#)
3. Hosseini S, Zawawi F Young J. Atypical Presentation of a Common Disease: Shingles of the Larynx. *J Voice*. 2015;29(5):600-602. [\[Crossref\]](#)
4. Smith DK, Mcdermott AJ, Sullivan JF Croup: Diagnosis and Management. 2018;97(9). Accessed September 13, 2021. [www.aafp.org/afp](http://www.aafp.org/afp)
5. Petrocheilou A, Tanou K, Kalampouka E, Malakasioti G, Giannios C, Kaditis AG. State of the Art Viral Croup: Diagnosis and a Treatment Algorithm. *Pediatr Pulmonol*. 2014;49:421-429. [\[Crossref\]](#)
6. Cherry JD. Croup. <http://dx.doi.org/10.1056/NEJMcp072022>. 2008;358(4):384-391. [\[Crossref\]](#)
7. Kaditis AG, Wald ER. Viral croup: Current diagnosis and treatment. *Pediatr Infect Dis J*. 1998;17(9):827-834. [\[Crossref\]](#)
8. L S. Acute laryngitis in adults: diagnosis, etiology, treatment. *Acta Otolaryngol Suppl*. 1988;449(S449):31. [\[Crossref\]](#)
9. Murray CS, Simpson A, Custovic A. Allergens, viruses, and asthma exacerbations. *Proc Am Thorac Soc*. 2004;1(2):99-104. [\[Crossref\]](#)
10. Simpson CB, Sulica L, Postma GN, et al. Idiopathic ulcerative laryngitis. *Laryngoscope*. 2011;121(5):1023-1026. [\[Crossref\]](#)
11. Brian Westerhuis, Mandi Greenway Bietz JL. Acute epiglottitis in adults: an under-recognized and life-threatening condition - *South Dakota Journal of Medicine*. 2013; 66(8): 309-311, 313.
12. Mehanna HM, Kuo T, Chaplin J, Taylor G, Morton RP Fungal laryngitis in immunocompetent patients. *J Laryngol Otol*. 2004;118(5):379-381. [\[Crossref\]](#)
13. O G, B U, T B. Candida laryngitis. *Otolaryngol Head Neck Surg*. 2006;135(3):483-484. [\[Crossref\]](#)
14. Huon LK, Huang SH, Wang PC, Chen LC. Laryngopharyngeal tuberculosis masquerading as chronic laryngopharyngitis. *Otolaryngol - Head Neck Surg*. 2009;141(4):537-538. [\[Crossref\]](#)
15. Parab SR, Khan MM, Ghaisas VS. Simultaneous involvement of larynx and middle ear in pulmonary tuberculosis. *Laryngoscope*. 2010;120(9):1892-1894. [\[Crossref\]](#)
16. Zhukhovitskaya A, Verma SP Identification and Management of Chronic Laryngitis. *Otolaryngologic Clinics of North America*, 2019;52(4):607-616. [\[Crossref\]](#)

# **BÖLÜM 14**

## **VOKAL KORD PARALİZİLERİ**

Ayşegül BATIOĞLU KARAALTIN  
Züleyha Dilek GÜLMEZ

# Vokal Kord Paralizileri

## Vocal Cord Paralysis

### BÖLÜM HAKKINDA

Vokal kord paralizisi, ses, solunum, yutma ve vücut stabilizasyonunda zorluklara neden olan bir durumdur. Bu paralizisi, superior laringeal sinir (SLS) ve/veya inferior laringeal sinir (rekürren laryngeal sinir-RLS) tam denervasyonunu ifade eder. Fonasyon sırasında hareket kaybına yol açan durumlar olarak, vokal kord paralizileri santral ve periferik nedenlere bağlı olarak ortaya çıkabilir. Cerrahi, neoplastik, travmatik, kardiyovasküler, dejeneratif hastalıklar gibi çeşitli faktörlere bağlı olarak etiyojoloji oluşturabilir. Vokal kord paralizileri, lezyonun yerine, oluşum zamanına, vasküler, enfeksiyöz, neoplastik, travmatik nedenlere göre sınıflandırılabilir. Ses paternleri, superior lareneal sinir (SLS) veya inferior lareneal sinir (RLS) paralizisi durumuna göre farklılık gösterir. Santral paraliziler için her iki kortikal bölgenin hasar görmesi gereklidir. Periferik paralizilerde ise etkilenen taraftaki kaslar paralişik olduğu için hastalarda çeşitli ses ve solunum problemleri ortaya çıkar. Unilateral abdükör paralizisi, posterior krikoid sinir paralizisiyle karakterizedir ve sesin kullanılması ile yorulma tarzında disfonik özelliklere neden olabilir. Unilateral addükör paralizisi, hastalarda belirgin aspirasyon ve nefesli ses, hatta disfoni ve afoniye yol açabilir. Bilateral abdükör paralizisi genellikle iatrojenik sinir hasarı sonucu gelişir ve dispne, stridor gibi semptomlara neden olabilir. Bilateral addükör paralizisi, vokal kordların lateral pozisyonunda kalmasına ve belirgin aspirasyona yol açabilir. Vokal kord paralizisinin tanısı, anamnez, fiziki muayene ve nörolojik muayene ile başlar. Laringoskopi ve videolaringostroboskopi ile vokal kordların pozisyonu, vibrasyonu, mukozal dalga hareketleri ve fonasyon esnasındaki aktiviteleri değerlendirilir. Elektrolottografi ile vokal kord teması, açılma ve kapanma fazları incelenir. Radyolojik incelemeler (akciğer grafisi, boyun-toraks BT, MR, tiroid usg) sinir hasarına neden olabilecek patolojileri belirlemeye yardımcı olur. Laringeal EMG, paralişik kas fonksiyonunu değerlendirmede kullanılır. Tedavi, paralizinin durumuna ve hastanın etkilenme derecesine bağlı olarak belirlenir. İlk olarak, acil bir durum olup olmadığı değerlendirilmelidir. Spontan iyileşme süreci 1 yıla kadar görülebileceği için, kalıcı cerrahi müdahale öncesinde beklemek faydalı olabilir. Rekürren lareneal sinir hasarı, solunum, fonasyon, öksürme ve yutma fonksiyonlarını etkileyebilir. Sesini profesyonel olarak kullananlarda, ses frekansında kayma, ses ranjında azalma, perde artışında zorluk gibi etkiler gözlemlenebilir. Bu durumdaki hastalara özellikle ses terapisi önerilir. Terapi sürecinde hastanın sesi çeşitli ölçeklerle değerlendirilir ve aerodinamik değerlendirmeler yapılır. Ayrıca, hastalar ses kaynaklı duygusal ve psikolojik sorunlar yaşayabileceği için psikolojik destek de önemli bir yönü oluşturabilir.



**Anahtar kelimeler:** Vokal kord paralizisi, larengoplasti, ses terapisi, süperior lareneal sinir, inferior lareneal sinir

### ABOUT the CHAPTER

nerve (SLN) and/or inferior laryngeal nerve (recurrent laryngeal nerve-RLN). This condition can lead to difficulties in speech, breathing, swallowing, and body stabilization, resulting in dysphonia or aphonia. Vocal cord paralysis are conditions causing a loss of movement during phonation and can occur due to central and peripheral reasons. The etiology of these paralysis can be attributed to various factors such as surgical, neoplastic, traumatic, cardiovascular, and degenerative diseases. They can be classified based on the location, timing of onset, and vascular, infectious, neoplastic, or traumatic causes. The voice patterns of these paralysis differ depending on whether there is superior laryngeal nerve (SLS) or inferior laryngeal nerve (RLS) paralysis. For central paralysis, damage to both cortical regions is required, while peripheral paralysis result in paralysis of the affected side's muscles, leading to various voice and respiratory problems. Unilateral abductor paralysis is characterized by the paralysis of the posterior cricoarytenoid muscle, causing fatigue-related dysphonic features during voice use. Unilateral adductor paralysis can lead to significant aspiration and breathy voice, even causing dysphonia and aphonia. Bilateral abductor paralysis generally develops due to iatrogenic nerve damage, resulting in symptoms like dyspnea and stridor. Bilateral adductor paralysis can cause lateral positioning of the vocal cords and significant aspiration. The diagnosis of vocal cord paralysis begins with a history, physical examination, and neurological examination. Laryngoscopy and videolaryngostroboscopy evaluate the position, vibration, mucosal wave movements, and activities during phonation of the vocal cords. Electroglottography examines vocal cord contact, opening, and closing phases. Radiological examinations (chest X-ray, neck-chest CT, MRI, thyroid ultrasound) help identify pathologies that may cause nerve damage. Laryngeal electromyography (EMG) is used to assess paralytic muscle function. Treatment is determined based on the condition of the paralysis and its impact on the patient. Firstly, it is essential to assess whether there is an emergency situation. Since spontaneous recovery can occur within a year, waiting before permanent surgery may be beneficial. Recurrent laryngeal nerve damage affects functions such as respiration, phonation, coughing, and swallowing. Professionals using their voices may experience effects such as frequency shift, decreased pitch range, and difficulty in pitch modulation. Therefore, especially for patients with unilateral vocal cord paralysis, voice therapy is recommended. During the therapy process, the patient's voice is evaluated using various scales, and aerodynamic assessments are conducted. Additionally, psychological support is crucial, as patients may experience emotional and psychological issues related to their voices.

**Keywords:** Vocal cord paralysis, laryngoplasty, voice therapy, superior laryngeal nerve, inferior laryngeal nerve



Ayşegül Batioğlu Karaaltın<sup>1</sup>   
Züleyha Dilek Gülmez<sup>2</sup> 

<sup>1</sup>Istanbul Üniversitesi-Cerrahpaşa, Cerrahpaşa Tıp Fakültesi, Cerrahi Tıp Bilimleri Bölümü, Kulak Burun Boğaz Hastalıkları Ana Bilim Dalı, İstanbul, Türkiye  
<sup>2</sup>Istanbul Üniversitesi-Cerrahpaşa, Sağlık Bilimleri Fakültesi, Odyoloji Bölümü, Odyoloji Ana Bilim Dalı, İstanbul, Türkiye  
E-posta: a.batioglukaraaltin@iuc.edu.tr  
zuleyhadilek.gulmez@iuc.edu.tr

**Bu bölümü alıntıla / Cite this chapter as:**  
Batioğlu Karaaltın A, Gülmez ZD. Vokal kord paralizileri. Papila İ, ed. *Kulak Burun Boğaz Hastalıkları Ders Kitabı* içinde. İstanbul: İÜÇ Yayinevi; 2024: 84-90. Cilt I.



CC BY 4.0: Telif hakkı yazarlardadır. Bu kitabın içeriği Creative Commons Atıf 4.0 Uluslararası lisans altında lisanslanmıştır.

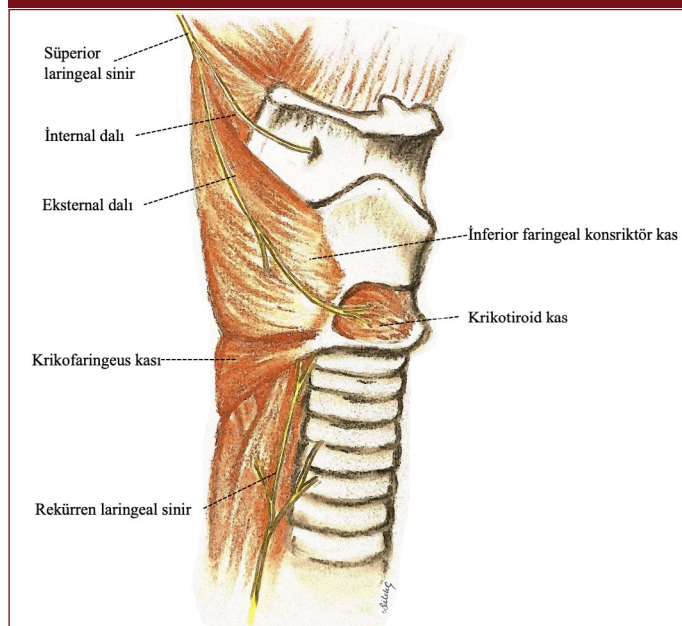
Vokal kord paralizi tek veya çift taraflı, merkezi veya periferik, superior laringeal siniri (SLS) ve/veya inferior laringeal siniri (rekürren laryngeal sinir-RLS) etkileyen tam denervasyon durumudur. Vokal kord pazezi ise, RLS ve/veya SLS zayıflığı veya rejenerasyonu ile önceki paralizilerin sonucu olabilir. Vokal kord paralizisinde; ses, solunum, yutma ve vücut stabilizasyonunda güçlük olabilir. Ses algısal olarak kısık ve zayıftır. Paraliziye bağlı bu disfoni veya afoni hastayı fizyolojik olduğu kadar duygusal olarak etkiler, stres ve depresyona yol açabilir.

### Larenksin Nöronal İnervasyonu

Ses ve konuşma için kortikal merkezdeki Broca Alanı'nda oluşturulan ileti primer motor kortekse gider. Motor kortikal nöronların aksonları (kortikobulber lif) bulbusta çaprazlaşır ve nükleus ambiguusta sonlanır. Bulbusta nükleus ambiguus'tan çıkan motor lifler, dorsal nükleustan çıkan parasempatik lifler larenks ve farenksi inerve ederken, faringeal laringeal ve özofagustan gelen afferent lifler traktus soliterius nükleusun da sonlanır. Trigeminal sinirin spinal nükleusu, traktus solitarius nükleus, nükleus ambiguus, dorsal vagal motor nükleus'un bulunduğu medulla oblongata'dan gelen sinir lifleri vagus sinirini oluşturarak juguler foramen yoluyla kafatasından çıkar. Juguler foramenden çıkarken vagus siniri, sinirin duysal ganglionları olan superior ve inferior ganglionik yapıları taşır. Vagus, boyunda karotisin çevrelediği alanda, internal juguler ven ile internal karotid arter (ICA) arasında ilerler ve toraksa girer. Vagus siniri boyunda larenksi inerve eden iki dal verir.

SLS, iki dala ayrılır. Eksternal dalı krikotiroid kası inerve ederken internal dalı superior laringeal arter ile beraber tirohyoid membranı geçer ve supraglottik bölgenin duysunu alır (Şekil 1). RLS, krikotiroid kas haric, larenksin tüm intrinsik kaslarının innervasyonundan sorumludur. Sol RLS vagus sinirinden toraks içinde ayrılır ve aortik ark çevresinde dönerek trakeoözofajal olukta yukarıya doğru ilerler, sağ RLS ise subklavian arter etrafından

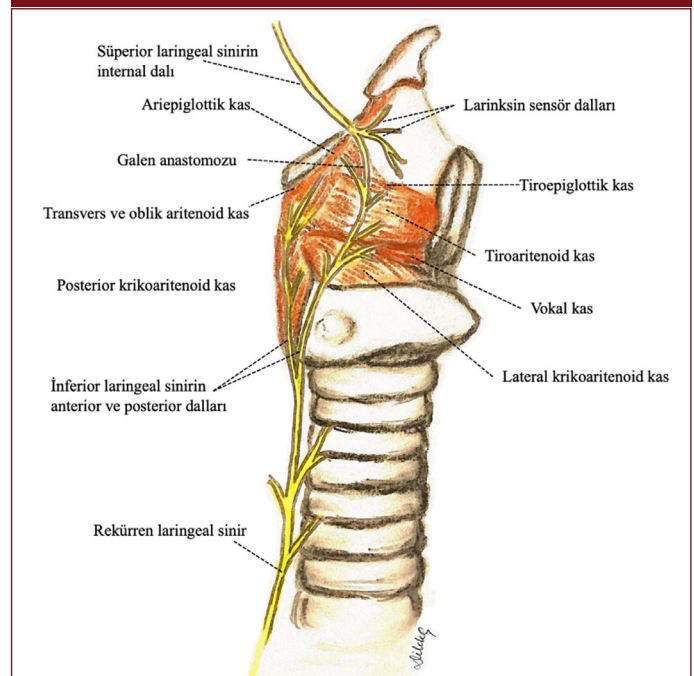
Şekil 1. Larinks sinirleri ve kasları<sup>a</sup>



<sup>a</sup>Züleyha Dilek Gülmez'in çizimiyle.

döner ve sola göre daha oblik ilerleyerek yükselir ve her iki RLS krikotiroid ekleminden arkasından larinkse girer (Şekil 2). İnternal SLS ve RLS arasında Galen anastomozu adı verilen bir sinir ağı mevcuttur. Vagus'un superior laringeal dalı hasarında krikotiroid kas, rekürren dalı hasarında ise diğer intrinsik laringeal kaslar etkilenir<sup>1,2</sup>.

Şekil 2. Larinks sinirleri ve kasları<sup>a</sup>



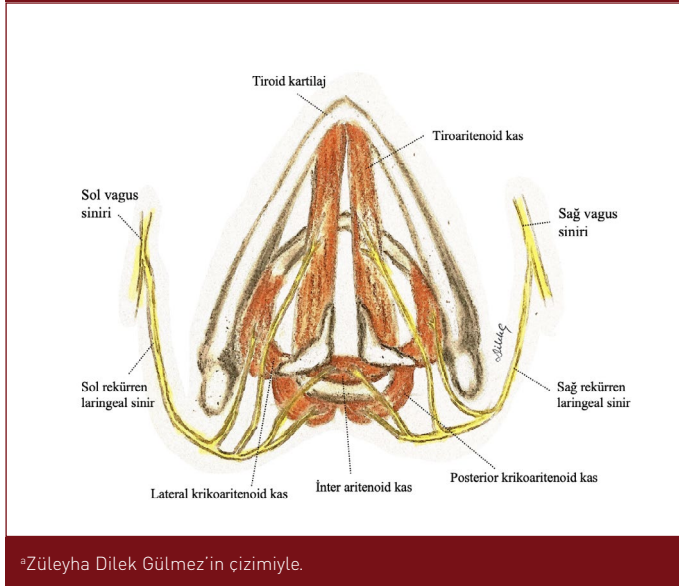
<sup>a</sup>Züleyha Dilek Gülmez'in çizimiyle.

### Laringeal Kaslar

Eksternal laringeal kaslar yutma sırasında larenksin hareketini sağlarken, internal laringeal kaslar vokal kordların açılıp kapanmasından sorumludur.

External kaslardan suprahoid kaslar; geniohyoid, mylohyoid, digastrik ve stilohyoid kaslar ve tirohyoid kas larinski, stiloid prosten tiroid kıkırdağa kadar uzanan stilofaringeus kası ile yumuşak damağın bir parçası olan palatofaringeus kas larinski ve farinski eleve eder. Diğer yandan inferior konstriktör faringeus, yutma için farinks çapını daraltır. Yutma tamamlandıktan sonra ise infrahoid kaslar; omohyoid, sternotiroid ve sternohyoid kasları larinski deprese edecektir.

İnternal laringeal kaslardan krikotiroid kas, vokal kordların boyunun uzamasını sağlar ve sesin frekansını yükseltir. Posterior krikoaritenoid kas, posterior krikoid kıkırdağı aritenoid kıkırdağlara bağlıdır. Bu kaslar ses tellerinin abdüksiyonunu sağlar ve vokal kordların açılmasını sağlayan tek kastır. Lateral veya anterior krikoaritenoid kaslar, transvers ve oblik aritenoid kaslar, kordları kapatarak addüksiyon hareketi yaptırırlar. Tiroaritenoid kaslar (internal ve external), vokal kordların gevşemesine ve birbirine yaklaşmasını sağlar. Vokal kas olarak isimlendirilen tiroaritenoid interna ve krikotiroid kas vokal kord tensörleri ismini alırlar (Şekil 3).

Şekil 3. Internal laringeal kaslar ve inervasyonları<sup>a</sup>

<sup>a</sup>Züleyha Dilek Gülmez'in çizimiyle.

## Vokal Kord Paralizileri

Vokal kord paralizileri, kortikal ya da periferik nedenlerle fonasyon esnasında oluşan hareket kaybı olarak tanımlanabilir. Vokal kord paralizilerine santral; vasküler, enfeksiyöz, travmatik, neoplazm, dejeneratif hastalıklar sebep olabileceği gibi periferik; neoplazmlar, iyatrojenik ve eksternal travmalar, enfeksiyöz, parazitler nedenler ve kardiyovasküler hastalıklar da sebep olabilir. Vokal kord paralizisi etyolojisini belirlemek için yapılan bir çalışmada; cerrahi %40.2, neoplastik %29.9, travmatik %8, kalp damar cerrahisi %1.7, diğer sebepler %0.3 olarak bulunmuştur<sup>3</sup>.

Vokal kord paralizileri patolojinin yerleşim yerine göre veya oluşum zamanına göre sınıflandırılabilir. Lezyon veya dejenerasyonun yerine göre; supranükleer, nükleer, periferik; Oluşum zamanına göre, konjenital, edinsel; Periferik paralizilerde sinirde dejenerasyon varlığına göre, süperior laringeal sinir, inferior laringeal sinir veya her ikisi birlikte; Vokal kordun pozisyonuna göre; addüktör, addüktör paraliziler; Organik lezyonun varlığı veya yokluğu durumuna göre; organik, fonksiyonel paraliziler olarak sınıflandırılır.

RLS, özellikle cerrahi prosedürler sırasında sık hasarlanır. Vokal kord paralizilerinin en yaygın iyatrojenik nedenleri tiroidektomi, karotis endarterektomi ve servikal omurgaya anterior yaklaşımlarla ilgilidir<sup>4</sup>. Daha lateral yerleşimi ve oblik seyri nedeniyle sağ RLS hasarı, santral venöz kateter yerleştirilmesine ve median sternotomiye (subklavian arterin lateral retraksiyon altında olduğu) ikincil oluşmaktadır. Sol RLS ise özellikle sol üst lobektomi veya kalp cerrahisi sırasında risk altındadır. Sağ vokal kord paralizisi için medulladan brakioyosefalik artere kadar olan seviyeler araştırılırken, sol vokal kord paralizisi için değerlendirilen alan aortikopulmoner pencereyi de içerecek şekilde aşağıya doğru uzatılmalıdır. Vokal kord paralizilerinin en yaygın mediastinal nedenleri arasında akciğer kanseri, aort diseksiyonu, metastatik hastalık, tüberküloz ve özofagus kanseri bulunmaktadır (5). Rosenthal ve arkadaşlarının vokal kord immobilitesi üzerine yaptığı 20 yıllık longitudinal retrospektif bir çalışmada vokal kord paralizisi en sık cerrahi prosedürle ilişkilendirilmiştir (%37). Omurgaya

anterior servikal yaklaşımlar ve karotis endarterektomiler gibi tiroid dışı cerrahiler (%66), en yaygın iyatrojenik nedenler olarak tiroid cerrahisini (%33) geride bırakmıştır. Tiroidektominin, iyatrojenik bilateral vokal kord hareketsizliğinin çoğunluğuna (%80) ve tüm bilateral hareketsizliğin %30'una neden olduğu belirtilmiştir<sup>4</sup>. Lyme hastalığı, Epstein-Barr virüsü, Herpes virüsü gibi bazı viral ve inflamatuvar hastalıklar da laringeal sinirlere doğrudan zarar verebilir<sup>6</sup>. Konjenital vokal kord paralizisi, neonatal stridor ve hava yolu obstrüksiyonunun yaygın bir nedenidir<sup>7</sup>.

Vokal kord paralizilerinin santral sebepleri arasında hemoraji, emboli, anevrizma gibi vasküler sebepler, menenjit, ensefalit, sifiliz gibi enfeksiyöz hastalıklar, kranial travmalar, neoplazmlar, multiple Skleroz, amyotrofik lateral skleroz gibi denejeneratif hastalıklar gösterilebilir. Arnold-Chiari malformasyonu, serebral palsi, hidrosefali, miyelomeningosel, spina bifida, hipoksi veya kanama da vokal kord paralizisi sebepleri arasındadır<sup>8</sup>.

## Lezyonun Yerine Göre Kord Paralizileri

### Santral Paraliziler

Supranükleer paraliziler için her iki kortikal bölgenin hasarlanması gerekmektedir. Nükleer paraliziler ise posterior inferior serebellar arter (PICA) tıkanıklığı, lateral bulber sendrom), progresif bulbar paralizisi, amyotrofik lateral skleroz gibi nükleus ambiguus etkileyen patolojilerde ortaya çıkar. Vagus beyin sapından çıktıktan sonra menenjiyom, schwannom veya paragangliyon gibi tümörler, nazofarenks karsinomu, kafa tabanı osteomyeliti gibi nedenler infranükleer paraliziler oluşturabilirler.

### Periferik paraliziler

Vagus sinirinin nükleus ambiguus'tan çıktıktan larenkse girene kadar ki tutulumu veya dejenerasyonunun bölgesine göre farklı ses paternleri oluşur.

**Superior Laringeal Sinir (SLS) paralizisi**, vokal kord tensörü olan krikotiroid kas innerve olamadığından tiz frekanslara çıkmak zorlaşır. Supraglottik bölgenin duyuşal innervasyonu olmaz. Öksürme, boğaz temizleme şikayetleri olan hastanın laringoskopik muayenesinde priform sinüste sekresyon gözlenmektedir. Özellikle sesini kullanan profesyoneller en çok etkilenen gruptur. Genellikle unilateraldir. Unilateral SLS paralizisinde; seste nefeslilik, efor, tize çıkamama, addüksiyonda yetersizlik vardır. Sağlam olan diğer vokal kordda krikotiroid kas krikoid kıkırdağı sağlam tarafa doğru çeker. Larengoskopik muayenede larenks asimetric görülmektedir. Paralitik taraftaki vokal kordun boyu kısa, kavisli ve addüksiyonda bowing görünümündedir. Bilateral SLS paralizisinde; larinks simetrik görünümündedir. Seste nefeslilik ve tize çıkarken zorluk vardır. Muayenede her iki vokal kordun da boyu kısa, kavisli ve addüksiyonda bowing yapar.

**Inferior Laringeal Sinir (RLS) paralizisi**, SLS'ye göre semptomları daha belirgindir. Lezyon durumunda SLS tarafından innerve edilen krikotiroid kası dışında etkilenen taraftaki tüm kaslar paralitiktir. Unilateral vokal kord paralizileri daha çok malignite ve iyatrojenik travma gibi nedenlerle sinir hasarına sekonder olarak ortaya çıkar ve disfoni, aspirasyon ve yutma güçlüğü ile kendini gösterir. Bilateral vokal kord paralizisinde ise başlıca başvuru şikayetleri stridor, solunum sıkıntısı ve ses değişiklikleridir (kısıklık, perde değişiklikleri, ses yorgunluğu vb.).

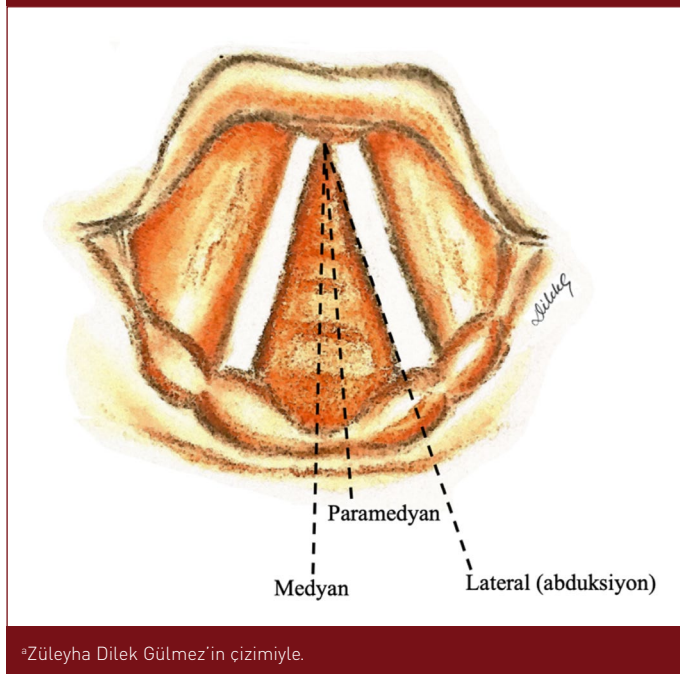


**Aynı tarafta SLS ve RLS paralizi**, bu dalların üstünde bir lezyon düşünülür, vokal kordlar lateral pozisyonda olarak görülür.

#### Vokal Kordun Pozisyonuna Göre Kord Paralizileri

Vokal kordlar addüksiyonda normal bir kapanmada median pozisyonda yer alırlar. RLS paralizisinde orta hattan 1-2 mm lateralde paramedian hatta iken RLS ve SLS paralizisinde vokal kord orta hattan 7-8 mm lateralde lateral ya da kadeverik pozisyonda yer alır (Şekil 4).

Şekil 4. Vokal kordların pozisyonları<sup>a</sup>



<sup>a</sup>Züleyha Dilek Gülmez'in çizimiyle.

**Unilateral abdüktör paralizi**'de, vokal kordları açan tek kas olan posterior krikoaritenoid kas paralitiktir. Vokal kord laterale doğru hareket edemez, paramedian pozisyondadır. Sesin kullanılması ile yorulma tarzında disfoni vardır.

**Unilateral addüktör paralizi**'de, lezyon tarafındaki kord lateral pozisyondadır, addüksiyon yapamadığı için orta hatta gelemez. Bu tür hastalarda belirgin aspirasyon ve nefesli ses, disfoni hatta afoni görülür.

**Bilateral abdüktör paralizi**'de, vokal kordlar paramedian pozisyonundadır. Genellikle tiroid cerrahisi sonrası iatrojenik sinir hasarı sonucu gelişir. Dispne, stridor yanı sıra normale yakın bir fonasyon vardır. Acil trakeotomi gerekebileceği akılda tutulmalıdır.

**Bilateral addüktör paralizi**'de vokal kordlar lateral pozisyonda kalır, afoniktir ve belirgin aspirasyon mevcuttur.

#### Tanı

Anamnez, fiziki muayene ile başlanmalıdır. Fizim muayene nörolojik muayeneyi de içermelidir. Laringoskopi ile vokal kordların pozisyonları değerlendirilir. Videolaringostroboskopi değerlendirmesinde vokal kordların vibrasyonu, faz simetrisi, mukozal

dalga hareketleri, sesin temel frekans ölçümü, tize çıkınca vokal kordların uzayıp gerilmesi gibi faktörler irdelenir. Bu sayede ilgili kasların konumu, solunum ve fonasyon esnasında aktivitesi de görselleştirilmiş olur. İnceleme yapılırken elektroglossografi ile de vokal kordların teması, kapanma ve açılma fazları değerlendirilir. Aerodinamik ölçümler, maksimum fonasyon zamanı, s/z oranı gibi değerlendirmeler de vokal kordların temas edip etmediğini belirlemede faydalı bilgi sağlar. Örneğin, /s/ ve /z/ sesinin çıkarılma süresi hemen hemen eşit ve oranı 1'dir. Vokal kordların tam kapanmadığı, temas problemi olduğu durumlarda /z/ süresi azalmakta ve oran büyümektedir.

Kord paralizi ortaya konulduktan sonra akciğer grafisi, boyun-toraks bilgisayarlı tomografisi (BT), manyetik rezonans inceleme (MR), tiroid usg gibi radyolojik incelemeler ile sinir hasarına neden olabilecek patolojiler ortaya konulmaya çalışılır.

Laringeal EMG; invaziv bir işlemdir. Paralitik kas fonksiyonunu değerlendirmede kullanılmaktadır. İğne elektrotlar ilgili kasa transkütan veya transoral olarak yerleştirilmekte, aksiyon potansiyelleri kaydedilmektedir. Sinir fonksiyonunun geriye dönüşü olup olmadığı da belirlenebilmektedir<sup>9</sup>.

#### Tedavi

Vokal kord paralizisine sebep olan etmenler araştırılıp paralizinin durumu ve hastaya olan etkisi belirlendikten sonra öncelikle acil bir durum olup olmadığı irdelenmelidir. Hastadan alınan anamneze göre paralizinin başladığı zamandan sonra spontan iyileşme 1 yıla kadar görülebilir. Bu nedenle kalıcı bir cerrahi işlemden önce beklemek faydalı olacaktır. Bu zaman diliminde iyileşme olmaksızın kompensasyon ile de problemin üstesinden gelinmiş olabilir.

#### Unilateral abdüktör paralizi

Etkilenen vokal kord orta hatta veya paramedyandadır. Diğer vokal kord zamanla hiperaddüksiyonla kompensasyon geliştirerek teması sağlayabilir. Ses terapisi de kompensasyona yardımcı olabilir. Kapanmanın tam sağlanamadığı durumlarda enjeksiyon laringoplasti yapılabilir.

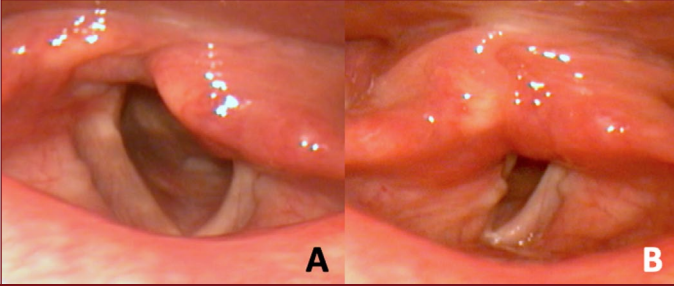
**Enjeksiyon larengoplasti**; Hyalüronik asit, kalsiyum hidroksiapatit jel, otojen yağ, otojen fasya, gel foam gibi materyaller kullanılarak paralitik kord mediale yaklaştırılır. Genel veya lokal anestezi altında direkt larengoskopi ya da indirekt fiberoptik larengoskopik yolla uygulanabilir.

#### Unilateral addüktör paralizi

Lezyon tarafındaki kord lateral pozisyondadır (Şekil 5), enjeksiyon larengoplasti yöntemi yeterli kapanma sağlayamayacağı için tercih edilmez. Medializasyon veya Tip 1 tiroplastisi (medializasyon larengoplastisi) yaklaşımı uygulanır.

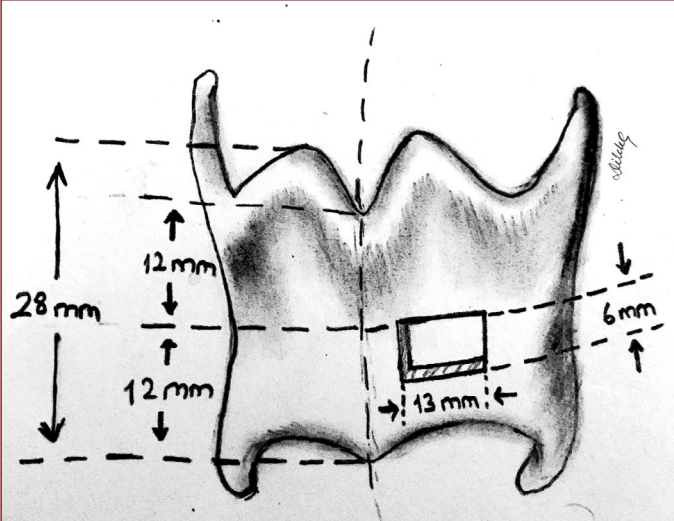
**Medializasyon larengoplasti veya Tip 1 tiroplastisi**: Tiroid kırıkta üzerinde vokal kord seviyesinde pencere açılır (Şekil 6), yerleştirilen implant ile paraglottik alandaki yapılar mediale doğru ilerletilir (Şekil 7-A). Bu sayede paralitik vokal kordun yüzeyi diğer kordun yüzeyi ile fonasyon esnasında teması sağlanmış olur (Şekil 7-B). Lokal anestezi altında hastanın fonasyonu ile kontrol edilerek gerçekleştirilir.

**Şekil 5.** Sol vokal kord addüktör paralizi A-Medializasyon öncesi sol vokal kord lateral pozisyonda, vokal kordlar abdüksiyon yaparken B- Vokal kordlar addüksiyon yaparken indirekt laringoskopi<sup>9</sup>



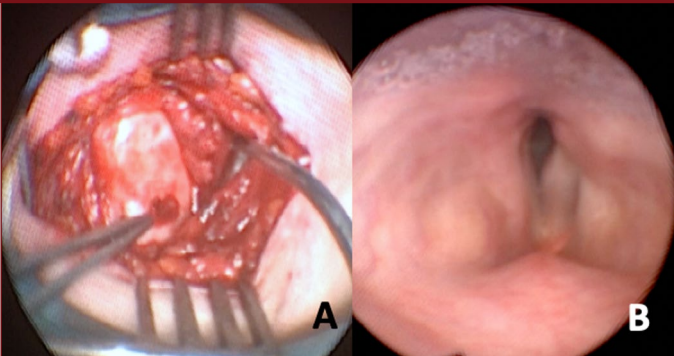
<sup>9</sup>Ayşegül Batioğlu Karaaltın'ın kişisel arşivinden alınmıştır.

**Şekil 6.** Tiroid kıkırdak üzerinde vokal kord seviyesinde pencere açılması<sup>9</sup>



<sup>9</sup>Züleyha Dilek Gülmez'in çizimiyle.

**Şekil 7A-B.** A- Tip 1 tiroplasti (Medializasyon) operasyonu (Tiroid kartilaj üzerine açılan pencereden gore-tex yerleştirilmesi) B- Per-operatif medializasyon sonrası sol vokal kord medialize olmuş şekilde [Lokal anestezide flexible laryngoskopi görünüşü]<sup>9</sup>

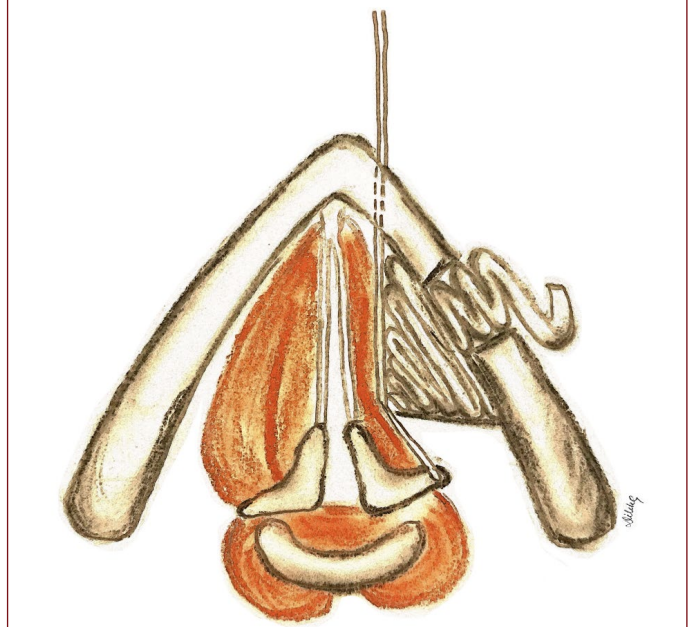


<sup>9</sup>Ayşegül Batioğlu Karaaltın'ın kişisel arşivinden alınmıştır.

**Aritenoid addüksiyonu;** Posterior komissürde açıklık olması durumunda tam kapanma sağlanması için, paralitık ses telini me-

diyana daha yakın konumlandırmak amacıyla Tip 1 tiroplastiye ek olarak uygulanmaktadır. Krikoid kartilaj üzerinden aritenoid kıkırdak hareketlendirildikten sonra tiroid kartilaja açılan pencereden geçilen non-absorbable bir suture ile aritenoid muskuler prosesi anteriora doğru çekilerek aritenoid vokal prosesinin medializasyonu sağlanır (Şekil 8). Amaç her iki vokal kordun temas ettirilmesidir.

**Şekil 8.** Aritenoid muskuler prosesinden geçilen suture materyalinin anteriora doğru çekilmesi ile sağlanan aritenoid addüksiyonu ve gore-tex ile vokal kord medializasyonu şematize edilmiştir.



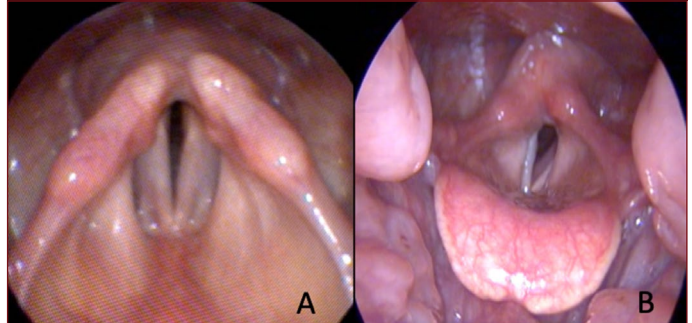
<sup>9</sup>Züleyha Dilek Gülmez'in çizimiyle.

**Laringeal reinnervasyon:** Larenkte kaybedilen nöral inervasyonun yeniden kurulmasını amaçlayan bir dizi cerrahi prosedürdür. Bu teknikte doğrudan uçtan uca anastomoz, bir sinir ucunun bir kasa doğrudan implantasyonu, sinir-kas pedikül tekniği yöntemleri kullanılmaktadır<sup>10</sup>.

#### Bilateral abdüktör paralizi

Vokal kordlar paramedian pozisyonundadır (Şekil 9-A). Ciddi dispne ve stridor varlığında acil trakeotomi açılması gerekebilir.

**Şekil 9.** A- Preoperatif Bilateral Abdüktör Paralizi (indirekt laringoskopi) B- Lateralizasyon operasyonu sonrası indirekt laringoskopi<sup>9</sup>

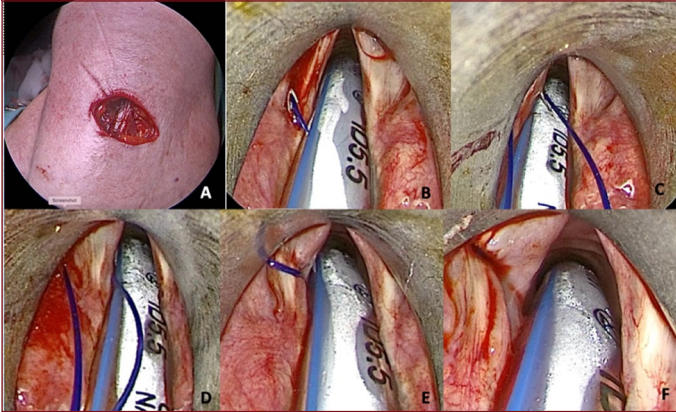


<sup>9</sup>Ayşegül Batioğlu Karaaltın'ın kişisel arşivinden alınmıştır.

Paralizinin kesinleştiği durumlarda kordotomi, posterior kordotomi, aritenoidopeksi, aritenoidektomi, lateralizasyon larengoplasti ve reinnervasyon yöntemleri kullanılarak havayolu genişletilmeye çalışılır.

**Lateralizasyon larengoplasti;** Özellikle reversible özelliği ve erken dönemde trakeotomiye alternatif olabilmesi nedeniyle çok uygulanan bir cerrahi teknik olmuştur. Boyuna yapılan horizontal bir insizyon ile infrahyoid kaslar geçilerek troid kartilaja ulaşılır (Şekil 10-A) ve vokal kord seviyesinin altından larenks içine hava yoluna çıkacak şekilde bir kanül yerleştirilir ve dışarıdan larenks içerisine absorbe olmayan prolen bir stüre materyali gönderilir. Daha sonra aynı kanül vokal kordun üzerinde olacak şekilde tekrar yerleştirilir ve havayolundaki bu suture kanul yardımı ile larenks dışına çıkarılır (Şekil 10-B, C, D). Vokal proses üzerine denk gelen bu sutureler tiroid kartilaj üzerinde bağlandığında o taraf vokal kordu lateralize edecek ve hava yolu açıklığı sağlayacaktır (Şekil 10-E, F). Postoperatif sağlanan 4-6 mm lik açıklık yeterli havayolu sağlarken aspirasyonun önüne geçilmesini sağlamaktadır (Şekil 9-B).

**Şekil 10.** Lateralizasyon operasyonunun aşamaları (Non-absorbable bir suture materyali ile vokal kordun superior ve inferiorundan geçilerek vokal kord lateralize edilmiştir<sup>a</sup>



<sup>a</sup>Aysegül Batioğlu Karaaltın'ın kişisel arşivinden alınmıştır.

**Laringeal Pacing:** Posterior krikoaritenoid kasın reanimasyonu için fonksiyonel elektrik stimülasyonu verilmesidir. Tek taraflı pacing ve bilateral pacing için hayvan modellerinden insan klinik deneylerine başarıyla aktarılmıştır.

**Botulinium toksin:** Genellikle hiperfonksiyonel ses bozukluklarında hiperfonksiyon gösteren kasa uygulanmaktadır. Bilateral abdüktör paralizide glottik boşluğu genişletmek amacıyla krikotiroid, tiroaritenoid ve lateral krikoaritenoid kaslarına uygulanmaktadır.

#### Bilateral abdüktör paralizisi

Fonksiyonel ses bozukluğu ile ayırt edilmesi için hastada vejetatif sesler (öksürme, öğürme) çıkarması istenir. Hastanın organik nedenden dolayı sesinin afonik olması bulbusta veya kafa tabanında nörolojik problemlerin olduğunu düşündürür. Hastada aspirasyon mevcuttur, gag refleksi yoktur veya zayıftır. Aspirasyonu önlemek amacıyla epiglottopeksi, krikofarengeal miyotomi, total larenjektomi, larengotrakeal diversiyon uygulanabilir.

#### Sinkinezi

Sinkinezi, cerrahi veya başka bir nedenle denerve sinirin bir süre sonra innervasyonunu kazanması demektir. Yeniden innervasyonun kaynağı bilinmemekle birlikte, transekte edilmiş RLS'den, SLS'den, servikal otonom sinirlerden ve faringeal konstriktörleri innerve eden sinir dallarından yenilenen lifleri içerebilir. Tam bir RLS transeksiyonundan sonra yeniden innervasyon kas kaybını önlese de tipik olarak sinkinezi nedeniyle vokal korddaki doğal hareketi geri getirmez. Sinkinezi, addüktör ve abdüktör kasların seçici olmayan innervasyonundan kaynaklanır. Sonuç olarak, zıt işlevleri yerine getiren kaslar aynı anda kasılır ve bu da vokal kordda hareketsizliğe veya hipomobiliteye neden olur. Klinik tablo, yeniden innerve edilen addüktör ve abdüktör liflerinin oranına bağlı olacaktır<sup>11</sup>. Crumley, laringeal sinkinezi için bir sınıflandırma sistemi tanımlar. Tip I sinkinezide veya "olumlu sinkinezi"de vokal kord hareketi çok az veya hiç yoktur. Ancak hastanın hava yolu ve sesi oldukça normaldir. Tip II, III ve IV "olumsuz sinkinezi" olarak kabul edilir. Tip II, Kontrolsüz seçiren spastik bir vokal kord, tip III vokal kordta tonik addüksiyon, tip IV vokal kordun tonik abdüksiyonu içerir<sup>12</sup>.

#### Ses Terapisi

Rekürren laringeal sinir hasarında respirasyon, fonasyon, öksürme, yutma gibi fonksiyonlar etkilenmektedir. SLS hasarı özellikle sesini profesyonel olarak kullanan hastalarda frekansı kaydırma da zorluk, ses ranjında azalma, perdeyi arttıramama ve daha yüksek perdelere çıkamamaya sebep olur. Genellikle tek taraflı vokal kord paralizisine sahip olan hastalara ses terapisi önerilmektedir. Ses terapisine yönlendirilen hastanın ilk olarak kapsamlı öyküsü alınır. Terapi öncesi ve terapi seanslarında GRBAS, RBH, CAPE-V gibi ölçekler kullanılarak hastanın sesi skorlanır. Maksimum Fonasyon süresi, s/z oranı gibi aerodinamik değerlendirmeler yapılır. Hastaların kendi seslerini değerlendirdiği Ses Handikap İndeksi (VHI) hasta tarafından skorlanır. Sesin akustik ölçümlerinde glottal kapanma açısından türbülans parametreleri, vibrasyon, gürültü-harmonik oranı gibi parametreler değerlendirilir. Elektroglotografide vokal kordların teması, kapanma faz durumu göz önüne alınır. Hasta anatomik ve fizyolojik değişiklikler hakkında ve terapi süreci hakkında bilgilendirilir. Vokal hijyen anlatılır, davranışsal modifikasyonlar planlanır. Tek taraflı vokal kord paralizili bir hasta için birincil tedavi hedefleri, aspirasyonu ortadan kaldırmak ve sesi olabildiğince iyi hale getirmektir. Günümüzde farklı davranışsal sert glottal atak ile eforlu kapatma teknikleri, diyafram solunumu, baş ve boyun gevşeme hareketleri, dudak ve dil trilleri, rezonant ses terapisi, vokal fonksiyon egzersizi, Lee-Silverman ses terapisi ve vurgu yöntemi en yaygın kullanılan ses terapisi yaklaşımları arasındadır<sup>13</sup>. Fonasyon egzersizlerinden önce diyafram solunumu hastalara gösterilmektedir. Eforlu kapatma tekniğinde ve diğer tekniklerde amaç genellikle sağlam vokal kordu sıkıntılı olan kord tarafına maksimum addüksiyon hareketi yaptırılıp kompensasyon geliştirmeye dayanmaktadır. Bu tekniği kullanırken hasta ellerini birleştirebilir, oturduğu sandalyeyi kendine çekebilir, duvarı itmeye çalışabilir. Kolay çıkabilen /u/ sesi veya /i/ sesi kullanılarak önce kesik kesik ses, sonra heceler, kelimeler şeklinde terapi süreci devam eder. Düzelmeden veya kısmi düzelen olgularda enjeksiyon larengoplasti yardımı ile birlikte güzel sonuçlar alınmaktadır. Eforlu kapatma tekniği kasları aşırı kasabilir, ek olarak aşırı kas-iskelet gerilimi oluşturabilir. Bu sebeple laringeal masaj ve baş-boyun gevşeme egzersizleri yapılarak bu problemin önüne

geçilebilir. Bilateral addüktör paralizilerde de eforlu addüksiyon yaptırılmakta, kasların rezidüel hareketine bağlı olarak sonuç alınmaktadır. Santral patolojinin neden olduğu paralizilerde ses terapisi çoğunlukla etkin olamamaktadır. Hastalar seslerinden dolayı emosyonel ve psikolojik olarak etkilenmektedir. Bu yüzden stres, kaygı bozukluğu, depresyon gibi durumlardan ötürü psikolojik yardım için yönlendirilmelidir.

---

**Hakem Değerlendirmesi:** Dış bağımsız.

**Çıkar Çatışması:** Yazarlar çıkar çatışması bildirmemişlerdir.

---

**Peer-review:** Externally peer-reviewed.

**Declaration of Interests:** The authors declare that there are no competing interests.

## Kaynaklar

1. Kierner A, Aigner M, Burian M. External branch of the superior laryngeal nerve. *Arch Otolaryngol Head Neck Surg.* 1998;124:301-3. [\[Crossref\]](#)
2. Ong CK, Chong VFH. The glossopharyngeal, vagus and spinal accessory nerves. *Eur J Radiol.* 2010;74(2):359-67. [\[Crossref\]](#)
3. Chen HC, Jen YM, Wang CH, Lee JC, Lin YS. Etiology of vocal cord paralysis. *Orl.* 2007;69(3):167-71. [\[Crossref\]](#)
4. Rosenthal LHS, Benninger MS, Deeb RH. Vocal fold immobility: A longitudinal analysis of etiology over 20 years. *Laryngoscope.* 2007;117(10):1864-70. [\[Crossref\]](#)
5. Bando H, Nishio T, Bamba H, Uno T, Hisa Y. Vocal fold paralysis as a sign of chest diseases: A 15-year retrospective study. *World J Surg.* 2006;30(3):293-8. [\[Crossref\]](#)
6. White M, Meenan K, Patel T, Jaworek A, Sataloff RT. Laboratory Evaluation of Vocal Fold Paralysis and Paresis. *J Voice.* 2017;31(2):168-74. [\[Crossref\]](#)
7. De Jong AL, Kuppersmith RB, Sulek M, Friedman EM. Vocal cord paralysis in infants and children. *Otolaryngol Clin North Am.* 2000;33(1):131-149. [\[Crossref\]](#)
8. Hesz N, Wolraich M. Vocal cord Paralysis and Brainstem Dysfunction in Children with Spina Bifida. *Dev Med Child Neurol.* 1985;27:522-531. [\[Crossref\]](#)
9. Maamary JA, Cole I, Darveniza P, Pemberton C, Brake HM, Tisch S. Relationship Between Laryngeal Electromyography and Video Laryngostroboscopy in Vocal Fold Paralysis. *J Voice.* 2017;31(5):638-42. [\[Crossref\]](#)
10. Paniello RC. Laryngeal reinnervation. *Otolaryngol Clin North Am.* 2004;37(1):161-81. [\[Crossref\]](#)
11. Flint PW, Downs DH, Coltrera MD. Laryngeal synkinesis following reinnervation in the rat: Neuroanatomic and physiologic study using retrograde fluorescent tracers and electromyography. *Ann Otol Rhinol Laryngol.* 1991;100(10):797-806. [\[Crossref\]](#)
12. Crumley RL. Laryngeal synkinesis revisited. *Ann Otol Rhinol Laryngol.* 2000;109(4):365-71. [\[Crossref\]](#)
13. Miller S. Voice therapy for vocal fold paralysis. *Otolaryngol Clin North Am.* 2004;37(1):105-19. [\[Crossref\]](#)

# **BÖLÜM 15**

## **LARENGOTRAKEAL STENOZ**

Harun CANSIZ  
Gamze ÇİFTÇİ

# Larengotrakeal Stenoz

## Laryngotracheal Stenosis

### BÖLÜM HAKKINDA

Larengotrakeal stenoz supraglottis, glottis, subglottis ve trakeayı tutan konjenital veya akkiz nedenlerle hava yolunda meydana gelen darlıklardır. Hastanın respiruar distresinin derecesi belirlenmeli ve aciliyet durumuna göre tedavi planlaması yapılmalıdır. Bu bölümde larengotrakeal stenoz nedenleri ve tedavilerinden bahsedilmiştir.

**Anahtar kelimeler:** Larenks, trakea, stenoz

### ABOUT the CHAPTER

Laryngotracheal stenosis is a congenital or acquired airway stenosis involving the supraglottis, glottis, subglottis and trachea. The degree of respiratory distress should be determined and treatment should be planned according to urgency. In this section, the causes and treatments of laryngotracheal stenosis are discussed.

**Keywords:** Larynx, trachea, stenosis

Larengotrakeal stenoz supraglottis, glottis, subglottis ve trakeayı tutan konjenital veya akkiz nedenlerle hava yolunda meydana gelen darlıklardır. Anatomik özelliğinden dolayı en sık subglottik alan darlıkları görülür. Bunu glottik bölge darlıkları izler. Stenozun olduğu bölgeye göre farklı semptom ve bulgular görülebilir (Tablo 1).<sup>1,2</sup>

**Tablo 1.** Larengal stenoz semptom ve bulguları



Subglottik Stenoz	Kısıp veya normal ses, bifazik stridor, normal beslenme, havlar tarzda öksürük
Glottik Stenoz	Kısıp ses veya afoni, inspruar veya bifazik stridor, normal beslenme, öksürük yok
Supraglottik Stenoz	Kısıp ses, inspiruar stridor, ciddi beslenme problemleri, öksürük yok

Larenksin solunum, fonasyon ve alt solunum yollarını koruma görevi vardır. Ventilasyondan asıl sorumlu solunum yolu ise trakeadır. Larenks kıkırdaklarından krikoid kıkırdak tam bir halka şeklinde olduğundan larenksin en dar yeri subglottik bölgedir. Larengotrakeal bölge çocuk ve erişkin dönemde birtakım farklılıklar içerir. Çocuklarda larenks yüksek pozisyonda bulunur ve bu nedenle servikal trakeal segment erişkine göre daha uzundur. Yaşla beraber trakea aşağıya iner. Çocuklarda larenksin üst sınırı 1. Servikal vertebra, alt sınırı 4. Servikal vertebra seviyesinde yerleşmiş iken erişkinliğe doğru gitkiçe larenks aşağı iner ve alt sınırı 6. servikal vertebra seviyesinde yerleşim gösterir. Çocuklarda kıkırdak, kas ve submukozal dokular erişkinlerden daha zayıf olduğu ve subglottik bölge çok dar olduğu için larengal ödeme neden olan tüm durumlarda belirgin hava yolu obstrüksiyonu görülebilir. Hava yolundaki 1mm'lik bir ödem çocuklarda subglottik bölgenin %75'ini azaltırken, erişkinlerde %44'lük hava yolunda azalma meydana gelir.<sup>1,2</sup>

### Etyoloji

Larengal stenozlar edinsel ve konjenital olarak görülebilir (Tablo 2). Edinsel stenozların etyolojisinde en sık karşımıza çıkan nedenler uzamış entübasyon ve larenksin eksternal travmasıdır ve genellikle konjenital stenozlardan daha agresif ve uzun süreli tedavi gerektirir. Her ne kadar etyolojide entübasyon ön sırada yer alsada olayı ilerleten ve



Harun Cansız   
Gamze Çiftçi 

Istanbul Üniversitesi-Cerrahpaşa,  
Cerrahpaşa Tıp Fakültesi, Cerrahi Tıp  
Bilimleri Bölümü, Kulak Burun Boğaz  
Hastalıkları Ana Bilim Dalı, İstanbul, Türkiye  
E-posta: harun.cansiz@iuc.edu.tr  
gamze.ciftci.00@gmail.com

**Bu bölümü alıntıla / Cite this chapter as:**  
Cansız H, Çiftçi G. Larengotrakeal stenoz.  
Papila İ, ed. *Kulak Burun Boğaz Hastalıkları  
Ders Kitabı* içinde. İstanbul: İÜC Yayınevi;  
2024: 92-95. Cilt I.



CC BY 4.0: Telif hakkı yazarlardadır. Bu kitabın içeriği Creative Commons Atıf 4.0 Uluslararası lisans altında lisanslanmıştır.

dramatik hale getiren sebepler; hatalı trakeostomi ve postoperatif kötü bakım, hatalı kanül (günlerce, aylarca değiştirilmeyen) ya da stent kullanımı ve uygunsuz cerrahi girişimlerdir<sup>1,2</sup>.

Eksternal travma kıkırdak ve mukoza hasarına bağlı hematoma oluşumuna neden olur. Hematom zamanla organize olur ve nedbe dokusu oluşumunu takip eder. Endotrakeal entübasyon ise basınca bağlı nekroza neden olarak mukozal hasara neden olur. Endotrakeal tüp lezyonları genellikle tüpün en fazla temasta olduğu glottis posteriorunda ve trakeada yer almaktadır. Entübasyonun süresi, tüpün boyutları ve gastroözofajial reflü stenozu katkıda bulunan diğer faktörlerdir. Konjenital larengeal stenozun sebebi ise yetersiz rekanalizasyondur. Larengeal atrezi, larengeal stenoz ve larengeal web gibi değişen derecelerde stenoz görülebilir. Konjenital subglottik stenozları diğer baş ve boyun sendromları ve lezyonları ile ilişkili olabilir (Örn., Down sendromundaki küçük larenks).<sup>1,2,3</sup>

**Tablo 2.** Larengeal stenozların etyolojisi

<b>Konjenital:</b>
Komple/Kısmi atreziler
Webler
Stenozlar
Laringomalazi
Felçler
<b>Edinsel</b>
Eksternal ve internal travma:
Eksternal larengeal hasar
Künt boyun travması
Penetran larenks yaralanması
İnternal larengeal hasar
Uzamış endotrakeal entübasyon, hatalı kanül ya da stent kullanımı
İatrojenik bölgesel cerrahi (trakeostomi, tiroid, larenks..)
Radyoterapi hasarı
Endotrakeal yanık (termal, kimyasal)
<b>Kronik inflamatuvar hastalıklar:</b>
Kronik enfeksiyonlar (tüberküloz, sifiliz...)
Sistemik Lupus Eritematozus, Skleroderma
Relapsing polikondrit
Sarkoidoz, Amiloidoz
Gastroözofajial reflü

## Tanısal Yaklaşım

Tanısal yaklaşım ayrıntılı anamnez ve fizik muayene ile başlar. Öncelikle hastanın respiratuar distresinin derecesi belirlenmeli ve aciliyet durumuna göre tedavi planlaması yapılmalıdır. Bu hastalar respiratuar distresin derecesine göre hafif, orta derecede solunum yetmezliği ile gelebileceği gibi acil hava yolu desteği gerektiren solunum yetmezliği ile de gelebilir. Acil hava yolu desteği gereken hastalara acil trakeostomi açmak gerekebilir.<sup>1</sup>

Anamnezde özellikle çocuk hastalarda stridorun başlangıç yaşı, stridoru agra ve eden faktörler; vücut pozisyonunun stridora etkisi, beslenmeyle olan ilişkisi, entübasyon olup olmadığı ve entübasyonun süresi sorgulanmalıdır. Daha sonra obstrüksiyonun

yeri tespit edilmeli ve larengeal fonksiyonlar değerlendirilmelidir. Larengeal stenoz (LTS) olan tüm hastalarda üst hava yolu bütünüyle değerlendirilmelidir. LTS hastalarında tanı ve değerlendirilmede endoskopi altın standarttır. Endoskopide stenozun seviyesi, uzunluğu, vokal kordlara olan uzaklığı, başka stenotik alanlar olup olmadığı, krikoid eklem hareketliliği ve stenozun karakteri değerlendirilmelidir. LTS değerlendirilmesinde radyolojik görüntüleme yöntemlerinden de faydalanılmaktadır. Trakeal deviasyon ve yabancı cisimlerde düz grafiler, yumuşak doku kitlelerinde manyetik rezonans görüntüleme ve ultrasonografiden faydalanılabilir. Ancak larengeal stenoz değerlendirilmesinde kullanılacak en değerli görüntüleme yöntemi kontrastsız bilgisayarlı tomografidir. BT ile stenotik segmentin uzunluğu, stenozun derecesi ve lokalizasyonu değerlendirilir.<sup>1,3</sup>

LTS cerrahisi sonrası başarıyı etkileyen pek çok faktör vardır. Bunlar tedavi öncesi iyi analiz edilmeli ve hasta ile paylaşılmalıdır. Bu faktörler: vokal kord hareketliliği özellikle bilateral paraliz, glottik ve supraglottik skar, aritenoid eklem fiksasyonu, trakeomalazi, trakeostomiye bağlı granülasyon dokusu ve şiddetli gastroözofajial reflüdür.<sup>1</sup>

## Tedavi

Tedavi aşlında risk ve mümkünse etyolojik (uzamış entübasyon GE Reflü gibi) faktörlerin önlenmesi ile başlar. Başlıca medikal tedavi, endoskopik tedavi ve açık cerrahi olarak üç kısımda incelenebilir. Tedavide, iletişimi sağlayabilecek yeterli bir ses, sorunsuz yutma fonksiyonunun sağlanması ve yeterli nazal solunum amaçlanır. Başarı, kanülsüz bir yaşam iledir.<sup>2,3,4</sup>

LTS'li hastalarda tedavi planlaması yaparken hastanın yaşı, stenozun yeri ve evresi (stenozun çapı ve boyu) önem taşımaktadır ve çeşitli sınıflandırmalar mevcuttur. Myer ve Cottone'a göre;

- Evre I (Lümen %0-50 daralmış)
- Evre II (Lümen %51-70 daralmış)
- Evre III (Lümen %71-99 daralmış)
- Evre IV (Lümen tam tıkalı)

Mc Caffrey'e göre; Lezyon 1 cm'den kısa (Evre I), 1cm'den uzun (Evre II), lezyon subglottik bölgeden trakeaya uzanmış Glottik bölge etkilenmemiş (Evre III) ve subglottik bölgeden glottik bölgeye uzanmış sabit veya paralize kord vokaller vardır (IV).<sup>1,4</sup>

### Şekericioğlu tedavi ilkelerini şu şekilde özetlemiştir:

1. İleri olgularda açık eksplorasyon ve onarım.
2. Lümen duvarlarına vital destek. Bu hem iskeletin bozulan yerlerini onarılması hem de dış destek olarak hem de skatrisin lümen iletilmesini önlemede gereklidir.
3. Epitel örtüsü ile astarlama. Mukozayı olabildiğince koruma ve epitelsiz yüzey bırakmama.
4. Olabildiğince stentsiz onarım (aksi takdirde olay stentin boyu kadar bir darlıkla sonuçlanabilir) İlla da kullanılacaksa yumuşak elastik ve kısa süreli stent. En fazla bir ya da iki hafta. (Bizim LTR'de tercihimiz eldiven parmağı içine sünger yerleştirilmiş dışı epitelle döşeli stent-Harris).
5. Larenks immobilizasyonu.
6. Antibiyotik profilaksisi gerekli, Kortikosteroid kullanımına ise yara iyileşmesi ve enfeksiyon riskinden dolayı gerek yok.<sup>2</sup>

## Medikal Tedavi

Erken evre stenozlarda uygulanan mitomisin C ve steroid enjeksiyonları ile stenozun gelişiminin durdurulması amaçlanmaktadır. Gastroözofajial reflü tedavisi ile subglottik stenozun derecesi azaltılabilir. Aynı şekilde otoimmün subglottik stenozlarda alttan yatan bozukluğun tedavisi stenozun derecesini azaltabilir. Bununla birlikte medikal tedavi genellikle nemlendirme, antibiyoterapi ve steroid tedavisi ile geçici havayolu rahatlamasını sağlayan bir destek tedavisidir.<sup>1,3</sup>

## Endoskopik Tedavi

Evre 1 ve evre 2 larengeal stenozların çoğunda endoskopik olarak başarı ile tedavi edilebilir. Endoskopik tedaviler arasında dilatasyon, bölme veya mikro trap-door flebi, stentli (açık lümenli!) veya stentsiz endoskopik rezeksiyon ve karbondioksit lazer ile eksizyon bulunmaktadır. Kapalı endoskopik yaklaşımlar seçilmiş laringeal darlıklarda:

- Ön komissür webi
- Interaritenoid skar köprüsü
- Posterior komissür stenozu
- Vokal kordların tüm boyunca komple stenoz
- Bilateral krikoaritenoid ankilozu
- Seçilmiş subglottik lezyonlar
- Laringotrakeal cleft/yarık
- Laringomalazi
- Bilateral vokal kord paralizi
- Minör komplikasyonların tedavisinde uygundur.<sup>1,4</sup>

## Açık Cerrahi Tedavi

Konservatif ya da endoskopik girişimlerin yetersiz kaldığı evre 2, 3, 4 larengotrakeal stenozlarda uygulanır. Stenotik segmentin derecesine, glottik tutulum olup olmadığına ve komorbidite durumuna göre cerrahi planlanır. Temel amaç ses fonksiyonunu devam ettirmek ve erken dekanülasyona imkân sağlamaktır. Açık cerrahinin rölatif kontrendikasyonları arasında yara iyileşmesini bozan faktörler; aktif inflamatuvar hastalık, aktif enfeksiyon varlığı, önceden RT almış olmak, ileri derecede pulmoner disfonksiyon, diyabet, sigara kullanımı ve ileri derecede gastroözofajial reflü varlığı sayılabilir. Açık cerrahi teknikler arasında anterior krikoïd split, kombine anterior split ve posterior lamina kesisi, Kale mazgalı şeklindeki kesi ile Evans Todd ya da Şekercioğlu modifikasyonu, Vertikal kesi-Horizontal sütür, segmental rezeksiyon ve anastomoz, çeşitli gret ya da flap ile kombine onarım ayrıca transplantasyon ve Kök Hücre uyulamaları sayılabilir. Larengeal stenozun cerrahi onarımından önce gastroözofajial reflü varsa mutlaka tedavi edilmeli, cerrahi daha sonra yapılmalıdır.<sup>1-4</sup>

Trakeostomi açılması çoğu zaman hayat kurtarıcı bir işlemdir. Ancak stenozlu olgularda açılacak Trakeostominin yeri çok önemlidir. Zira subglottik-trakeal bölgede yer alan bir darlıkta hemen darlık bölgesinden açılan bir trakeostomi aynı zamanda darlık için bir tedavi de olabilir. Yine işlem esnasında sağlam krikoide zarar vermek darlığı daha da büyütüp olayı ilerletebilir. Trakeostomide trakea duvarlarının cilde en az dört sütür ile ağızlaştırılarak yapılması ve postop yara bakımı ve kanül değişimi (iki-üç günde bir ve hasta yakınlarının yapabileceği şekilde) son derece önemlidir.<sup>2,3,4</sup>

İleri evre stenozlarda başarılı bir rekonstrüksiyon için sıklıkla birden fazla girişime gereksinim duyulur. Doku kaybına karşı son derece tutucu davranılmalı ve mevcut dokular değerlendirilmelidir. Larengeal stenoz cerrahisinde en başarılı sonuçlar daha önce opere edilmemiş olgularda alınmaktadır. Bu nedenle tecrübe ve ilk uygulamanın şekli çok önem taşımaktadır. Daha önce müdahale görmüş olgularda inflamatuvar hadise tamamlanmaya kadar rekonstrüksiyon yapılmamalıdır.<sup>1,2,5</sup>

Cerrahi sonrası hastalarda erken dönemde hava yolu obstrüksiyonu, ödem, subkutanöz amfizem, rekürren larengeal sinir hasarı, aspirasyon ve pnömoni, anastomozun ayrılması, kanama, enfeksiyon ve apse gibi komplikasyonlar görülebilir. Geç dönemde ise sütür hattında granülasyon dokusu oluşumu, restenoz, trakeoözofajial fistül ve trakea innominat arter fistülü ve kalıcı trakeostomi gibi komplikasyonlar olabilir.<sup>1,6</sup>

Larengotrakeal stenoz tedavisi hastaya özgü olarak planlanması gereken bir tedavi şeklidir. Tedavide karşılaşılan pek çok problem vardır (Tablo 3). Tedavi öncesinde hastayla tedavinin ayrıntılı konuşulmalı ve tekrarlayan tedavilerin gerekebileceği anlatılmalıdır. Uzun süre trakeostomi ile yaşamının hastanın psikolojisi üzerinde olumsuz etkileri olabileceğinden psikolojik destek ihmal edilmemelidir. Hasta ve yakınları trakeostomi kanül değişimi, temizlik ve bakımı ile ilgili bilgilendirilmelidir.<sup>1,4,6</sup>

**Tablo 3.** Larengotrakeal darlıklarda karşılaşılan problemler

Tanı
Suprastomal granülasyon dokusu
Stent kullanımı
Trakeostomi tekniği ve bakımı
Trakeostomi kanülü ile ilgili problemler
Psikolojik durum
Önceki cerrahiler
Cerrahi girişimin zamanı
Uygulanacak teknik seçimi
Postoperatif bakım
Cerrahi uygulama yaşı
Komorbiditenin önce tedavi edilmesi
Gastroözofajial reflünün etkisi

**Hakem Değerlendirmesi:** Dış bağımsız.

**Çıkar Çatışması:** Çıkar çatışması yoktur.

**Peer-review:** Externally peer-reviewed.

**Declaration of Interests:** The authors declare that there are no competing interests.

## Kaynaklar

1. Koç C. Kulak Burun Boğaz Hastalıkları ve Baş-Boyun Cerrahisi. 3. Baskı. Türkiye: Güneş Tıp Kitapevleri; 2019.
2. Güneş M. Larengo-Trakeal Rekonstrüksiyon. İÜ CTF KBB Ana Bilim Dalı, [Uzmanlık Tezi]. 1996.



3. Smith MM, Cotton RT. Diagnosis and management of laryngotracheal stenosis. *Expert Rev Respir Med.* 2018;12(8):709-717. **[Crossref]**
4. Flint P, Haughey B, Lund V, et al. *Cummings Otolaryngology: Head and Neck Surgery.* 7th Edition. Netherlands: Elsevier; 2020.
5. Marston AP, White DR. Subglottic Stenosis. *Clin Perinatol.* 2018;45(4):787-804. **[Crossref]**
6. Lewis S, Earley M, Rosenfeld R, Silverman J. Systematic review for surgical treatment of adult and adolescent laryngotracheal stenosis. *Laryngoscope.* 2017; 127(1):191-198. **[Crossref]**

# **BÖLÜM 16**

## **HABİS LARENKS TÜMÖRLERİ**

Harun CANSIZ  
Rafet YILDIRIM

# Habis Larenks Tümörleri

## Malignant Laryngeal Tumors

### BÖLÜM HAKKINDA

Laringeal kanserler tüm baş ve boyun kanserlerinin yaklaşık üçte birini temsil eder ve belki de önemli bir morbidite ve mortalite kaynağıdır. Çoğunlukla, önemli miktarda sigara içme geçmişine sahip olan ve aynı zamanda sindirim sisteminin geri kalan kısmındaki kanserler açısından da risk altında olan hastalarda teşhis edilirler. Larenksin farklı alt bölgelerini kapsayabilirler ve semptomatik sunum, yayılma paternleri ve tedavi paradigması açısından farklı anlamlara gelebilirler. Erken evre hastalık cerrahi ya da radyasyon monoterapisi ile yüksek oranda tedavi edilebilir, çoğunlukla gırtlak koruyucudur, geç evre hastalık ise daha kötü sonuçlara sahiptir, multimodal tedaviyi gerektirir ve daha az sıklıkla gırtlak koruyucudur. Larenjektomi gerektiren hastalar için modern çağda konuşma rehabilitasyon yöntemleri gelişmiştir.

**Anahtar kelimeler:** Habis, kanser, larinks

### ABOUT the CHAPTER

Laryngeal cancers represent approximately one-third of all head and neck cancers and are likely a significant source of morbidity and mortality. They are most often diagnosed in patients who smoke significant amounts of cigarettes. They may involve different regions of the larynx and have different meanings in terms of symptomatic presentation, patterns of spread, and treatment options. Early-stage disease is largely treatable with surgery or radiation monotherapy, is often laryngeal-sparing, while late-stage disease has a worse prognosis, necessitates multimodal treatment, and is less often laryngeal-sparing. Today, rehabilitation methods have been developed to enable speech for patients requiring laryngectomy.

**Keywords:** Larynx, cancer, malignant

## Epidemiyoloji

Larenks kanseri tüm kanserlerin %1'ini oluşturur. Dermatolojik kanserlerden sonra baş boyun bölgesinde %25 sıklıkla en sık görülen ikinci kanser alt tipidir<sup>1</sup>. Larinks kanserleri ülkemizde en sık görülen kanserler içerisinde 6. Sıradadır<sup>2</sup>. Bu oran A.B.D.'de ise yaklaşık %1 oranındadır. Çevresel alışkanlıklara bağlı bir kanser tipi olduğu için ileri yaşta, en sık 6. ve 7. dekatlarda görülür ve erkek cinsiyette daha fazla oranda görülmektedir.<sup>1</sup>

## Etyoloji

Tütün ürünleri tüketimi: Tüm larenks kanserlerinin yaklaşık %95'i tütün kullanımı ile ilişkilidir. İçilen sigara miktarı, sigara içme süresi, kullanılan tütün türü bağımsız risk faktörleri olarak kabul edilmektedir.<sup>3</sup>




Alkol tüketimi: Larenks kanseri etyolojisinde önemli bir risk faktörü olduğu gösterilmiştir. Kullanılan alkol miktarının artmasıyla kanser gelişim riski artmaktadır.<sup>3</sup>

Diğer risk faktörleri arasında HPV (Human papilloma virüs), sebze meyveden fakir diyet, kömür tozuna maruziyet, işlenmiş tuzlanmış et ürünlerinin fazla tüketimi de belirtilmiştir.<sup>3</sup>

## Anatomi

Larenks supraglottis, glottis ve subglottis olmak üzere üç bölgeden oluşur. Laringeal tümörlerin larenks içinde yayılımı ve lenfatik metastaz yolları, tümörün primer olarak köken aldığı bölgeye göre farklılıklar gösterir. Bu durum larenks alt bölgelerinin embriyolojik gelişimlerinin birbirinden farklılığı ile açıklanır.<sup>4</sup>



Harun Cansız   
Rafet Yıldırım   
Rafet Yıldırım 

İstanbul Üniversitesi-Cerrahpaşa,  
Cerrahpaşa Tıp Fakültesi, Cerrahi Tıp  
Bilimleri Bölümü, Kulak Burun Boğaz  
Hastalıkları Ana Bilim Dalı, İstanbul, Türkiye  
E-posta: harun.cansiz@iuc.edu.tr  
ctf.rafet@gmail.com

**Bu bölümü alıntıla / Cite this chapter as:**  
Cansız H, Yıldırım R. Habis larenks tümörleri.  
Papula İ, ed. *Kulak Burun Boğaz Hastalıkları  
Ders Kitabı* içinde. İstanbul: İÜC Yayinevi;  
2024: 97-102. Cilt I.



CC BY 4.0: Telif hakkı yazarlardadır. Bu kitabın içeriği Creative Commons Atıf 4.0 Uluslararası lisans altında lisanslanmıştır.

Supraglottis, superior larengeal arterden beslenir ve lenfatik drenajı bu arterleri takiben seviye 2 ve 3 derin juguler lenf nodlarına olur. Duysal innervasyonu superior larengeal sinirin internal dali ile olur. Glottis ve subglottis ise tiroservikal trunkus kaynaklı inferior larengeal arterlerden beslenir, lenfatik drenajı prelarengeal ve paratrakeal lenf nodlarına (seviye 6) ve sonrasında da seviye 4 derin juguler lenf nodlarına olur. Duysal innervasyonu ise rekürren larengeal sinir ile sağlanır. Glottis, supraglottisten farklı olarak sağ-sol iki ayrı yapının orta hatta birleşmesi sonucu oluşur ki bu durum glottik tümörlerin orta hattı geçmediyse unilateral metastaz yapmasını, supraglottik tümörlerin ise bilateral lenfatik metastaz yapma eğilimini açıklar. Supraglottik alan lenfatiklerden zengin, glottik seviye ise lenfatiklerden fakirdir. Dolayısıyla, supraglottik tümörler erken dönemde lenfatik metastaz yapabilirken, glottik tümörlerin metastaz yapması ancak derin dokulara invazyon sonrası gerçekleşir.<sup>4</sup>

Supraglottis epiglot, ariepiglottik plikaların larengeal yüzleri, ari-tenoidler ve ventriküler bantları içerir. Supraglottisin inferior sınırı, ventrikül tabanının vokal kordların superior yüzü ile birleştiği hattır. Glottis, superior ve inferior yüzleri dahil olmak üzere vokal kordları ve anterior ve posterior komissürleri içerir. Glottisin inferior sınırı ise, supraglottisin inferior sınırı olan ventrikül tabanı seviyesinden itibaren 1 cm inferior olarak belirlenir. Subglottis ise bu seviyeden itibaren krikoid kartilajın inferior sınırına kadar uzanır.<sup>4</sup>

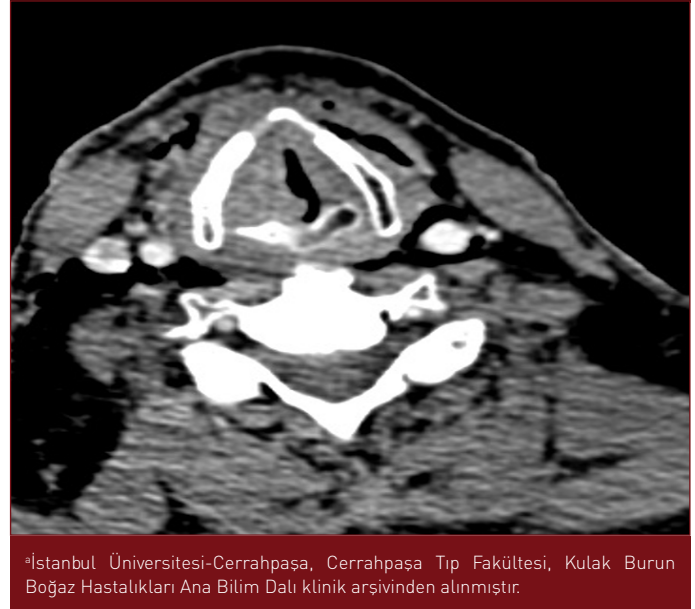
## Larenks Kanserlerinde Tanı

Hastanın anamnezinde semptomların süresi, sigara ve benzer karsinojen etkenlere maruziyet, aile öyküsü ve anamnez sorgulanır. Larenks kanseri semptomları, tümörün kaynaklandığı bölgeye göre farklılıklar gösterir. Glottik tümörlerde ses kısıklığı erken dönemde ortaya çıkar ve ilk semptomdur. İlerleyen dönemlerde, tümör büyüdükçe larenks içinde farklı bölgelere yayılabilir. Direkt tümör kitlesine bağlı ya da vokal kord fiksasyonuna sekonder larengeal hava pasajı daralabilir. Hastalar dispne ve stridor ile başvurabilirler.<sup>5</sup>

Supraglottik tümörlerde semptomlar erken evrede daha sessiz ilerler. Genellikle ilk semptomlar geçmeyen boğaz ağrısı ve takılma hissidir. Bu tümörlerde de ses değişiklikleri olur ancak bu daha çok tümör kitlesinin sesin rezonansını değiştirmesine bağlı olan sesin boğuklaşması durumudur. Disfaji, odinofaji, otalji, stridor, dispne ve hemoptizi gelişebilir. Disfaji ve odinofaji ile başvuran hastalarda larengoskopi yapılmadan lezyon görülemeyeceğinden, farenjit tedavisi verilmesine bağlı hastalık tanısı gecikebilir. Otalji, farenksten CN IX ve CN X yoluyla kulağa ağrı yansımından kaynaklanır. Stridor ve dispne ise, supraglottik tümörlerde farklı sebeplere bağlı olabilir. Tümör kitlesi supraglottik alan ve larengeal hava pasajını daraltabilir. Ayrıca tümör supraglottik alandan kuadrangüler membranı aşarak glottik seviyeye ulaşabilir, eğer bu uzanım derin invazyon şeklindeyse ve ventrikül tabanından çekilen horizontal çizginin altına uzanan bir supraglottik tümör söz konusu ise, buna transglottik tümör denilir. Transglottik tümörlerde etkilenen tarafta vokal kord hareketleri de kısıtlanacağı için ses kısıklığı da eşlik edecektir. Primer subglottik tümörler çok nadirdirler ve tüm larenks kanserlerinin %1'den azını oluştururlar. Hastaların en sık başvuru semptomu dispne ve stridordur.<sup>5</sup>

Fizik muayenede tam bir KBB muayenesi yapılmalıdır. Rijit veya fleksibl fiberoptik laringoskop ile ayrıntılı larenks muayenesi yapılmalıdır. Radyolojik değerlendirme larenks kanseri tanısında önemli bir basamaktır. Endoskopik muayenede görülemeyen derin doku invazyon bulguları radyolojik olarak saptanır ve biyopsi alınacak alanları belirlemede kolaylık sağlayabilir. Radyolojik görüntüleme kontrastlı bilgisayarlı tomografi (BT) ya da manyetik rezonans görüntüleme (MRG) kullanılabilir. (Resim 1, 2) Hastanın yaşına ve hastalığa göre ve diğer özel şartlara göre tercih yapılır.<sup>5</sup>

**Resim 1.** Kliniğimizden larenks kanseri olgusunun preop değerlendirme kontrastlı Boyun BT kesiti<sup>a</sup>



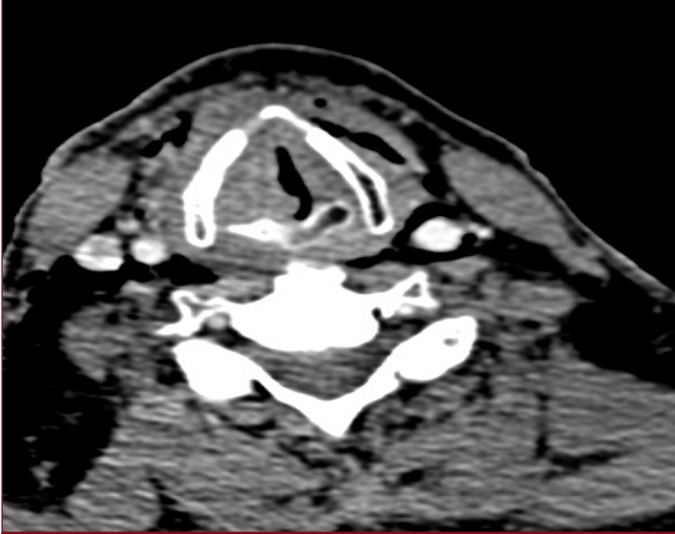
<sup>a</sup>İstanbul Üniversitesi-Cerrahpaşa, Cerrahpaşa Tıp Fakültesi, Kulak Burun Boğaz Hastalıkları Ana Bilim Dalı klinik arşivinden alınmıştır.

Genel olarak MRG yumuşak doku detayını ve kartilaj invazyonunu daha iyi gösterirken, BT kemik dokuyu daha iyi değerlendirmeyi sağlar. Bunun yanı sıra BT daha kolay ulaşılabilen ve kısa sürede yapılabilen bir tetkiktir. Ancak MRG yumuşak dokuyu ve kartilajı değerlendirmede daha üstün olduğundan ileri evre hastalıkta genellikle tercih edilir. Kartilaj invazyonunu değerlendirmede sensitivitesi ve dolayısıyla negatif prediktif değeri yüksektir; ancak, enflamasyon ile tümör ayrımı iyi yapılamadığında dolayı pozitif prediktif değeri düşüktür. MRG'nin çekim süresinin uzun olması, hareket artefaktı içermesi ve pahalı bir tetkik olması gibi dezavantajları vardır.<sup>5</sup>

Radyolojik görüntüleme operasyon öncesi boyunun evrenlenmesinde ve boyun disseksiyonunun planlanmasında önemlidir. Ancak güncel yöntemlerle okült boyun metastazlarının, yani mikroskopik düzeyde pozitif boyun metastazlarının, saptanamadığını bilmek gerekir. Son dönemlerde baş boyun kanserlerinde ameliyat öncesi tanı metodu olarak kullanılan PET-BT'nin %18- 30 oranında planlanan tedavi yöntemini etkilediği bildirilmiştir. PET-BT'nin biyopsi alınacak bölgelerin saptanmasında, postoperatif dönemde ise nükslerin belirlenmesinde kullanılabileceği akıld tutulmalıdır.<sup>6</sup>

Larenks kanseri ön tanılı bir hastada, genel anestezi altında direkt larengoskopi mutlaka planlanmalıdır. Böylelikle tümör daha detaylı olarak incelenir, larenks cerrahi aletler ile palpe edilebilir,

**Resim 2.** Kliniğimizden larenks kanseri olgusunun preop değerlendirme kontrastlı Boyun MRG kesiti<sup>a</sup>



<sup>a</sup>İstanbul Üniversitesi-Cerrahpaşa, Cerrahpaşa Tıp Fakültesi, Kulak Burun Boğaz Hastalıkları Ana Bilim Dalı klinik arşivinden alınmıştır.

tümör kitlesinden ve şüpheli alanlardan histopatolojik inceleme için biyopsi alınır ve primer tümörün evrelemesi yapılır. Açılı endoskoplar ile larenks yapıları ayrıntılı olarak incelenebilir. Preoperatif muayenede vokal kord hareketi bozulmuş olarak gözlemlenirse, vokal çıkıntı palpe edilerek gerçek aritenoid fiksasyonu ile kas invazyonuna bağlı gelişen vokal kord hareket kısıtlılığı birbirinden ayırt edilebilir. Tümör nedeniyle hava yolu güvenliğinin riske girdiği olgularda trakeotomi yapılabilir.<sup>5</sup>

Larenks kanserlerinin %90 dan fazlası skuamöz hücreli kanserlerdir.( SCC). Bunun dışında kondrosarkom, adenokanserler,nöroendokrin tümörler,minör tükürük bezi tümörleri gibi habis tümörlere rastlanabilmektedir.<sup>5</sup>

### Larenks Kanseri Evreleme (TNM sistemi)

#### T Evrelemesi

TX: Primer tümör için değerlendirme yapılamamaktadır.

T0: Primer tümör gösterilememektedir.

Tis: Karsinoma in situ

#### Supraglottik Larenks

T1: Tümör yalnızca bir supraglottik alt bölgeye sınırlıdır. Vokal kord mobilitesi normaldir.

T2: Tümör birden fazla supraglottik alt bölgeyi, glottik bölgeyi ya da larenks fiksasyonu olmaksızın supraglottik bölge dışı yapıları tutmaktadır.

T3: Tümör larenks içinde sınırlı ve vokal kord hareket kısıtlılığı mevcut ve /veya postcrikoid, pre-epiglottik, paraglottik bölge ve/veya tiroid cartilaj iç korteks tutulumu mevcuttur.

T4a: Tam kat tiroid cartilaj tutulumu ve/veya boyundaki yumuşak dokuları, strep kaslar, tiroid, trakea, özefagus, derin dil kasları tutulumu mevcuttur.

T4b: Prevertebral fasya, karotis arter veya mediasten yapılarının etkilenmesi mevcuttur.

#### Glottik Tümörler

T1:Tümör vokal kordlarda sınırlıdır. Anterior ya da posterior komissür etkilenmesi olabilir. Vokal kord mobilitesi normaldir.

T1a:Tümör bir vokal kordda sınırlıdır.

T1b: iki vokal kord da tutulmuştur.

T2: Tümör supraglottik ve/veya subglottik mesafeye yayılmıştır ve/veya vokal kord hareketlerinde kısıtlılık mevcuttur.

T3: Tümör gırtlak içinde sınırlıdır ve vokal kord fiksedir ve/veya para glottik mesafe tutulumu ve/veya tiroid cartilaj iç korteks etkilenmiştir.

T4a: Tam kat tiroid cartilaj tutulumu ve/veya boyundaki yumuşak dokuları, strep kaslar, tiroid, trakea, özefagus, derin dil kasları tutulumu mevcuttur.

T4b: Prevertebral fasya ,karotis arter veya mediasten yapıların tutulumu mevcuttur.

#### Subglottis

T1: Subglottik bölgede sınırlı tümör

T2: Vokal kordlara yayılım mevcuttur. Kord mobilitesi kısıtlanabilir.

T3: Larenks içerisinde sınırlı ve kordu fikse eden tümör mevcuttur.

T4a: Tam kat tiroid cartilaj tutulumu ve/veya boyundaki yumuşak dokuları, strep kaslar, tiroid, trakea, özefagus, derin dil kasları tutulumu mevcuttur.

T4b: Prevertebral fasya ,karotis arter veya mediastinal yapıların tutulumu mevcuttur.

#### N Evrelemesi

NX: Bölgesel lenf nodları değerlendirilememektedir.

N0:Bölgesel lenf nodu mevcut değildir.

N1:Tek, lezyon tarafında , 3 cm'den küçük lenf nodu ekstranodal yayılım (ENY) (-)

N2a: Tek, lezyon tarafında , 3cm- 6 cm arasında lenf nodu ekstranodal yayılım (ENY) (-)

N2b:Multpl, ipsilateral ve 6 cm'den küçük lenf nodları ( ENY) (-)

N2c:Bilateral veya kontralateral ve 6 cm' den küçük lenf nodları (ENY) (-)

N3a: 6 cm' den büyük lenf nodu (ENY) (-)

N3b: Herhangi bir lenf nodunda klinik olarak belirgin ENY (+)

#### M Evrelemesi

M0:Uzak metastaz mevcut değil.

M1:Uzak metastaz mevcut.<sup>7</sup>

## Tedavi

Larenks kanserleri tedavisi son yıllar içinde larenks koruyucu cerrahinin gelişmesi, radyoterapi ve kemoterapideki gelişmeler sayesinde birtakım değişikliklere uğramıştır. Bu ilerlemeler sayesinde tümörün kontrol düzeyi artmış, daha çok sayıdaki hastada en azından larenksin bir bölümü muhafaza edilerek hava yolu ve ses fonksiyonu korunmuştur. Geçtiğimiz yüzyıl ortalarına kadar bilinen tek tedavi şekli, total larenjektomi ve seçilmiş olgularda ve sayılı merkezlerde nadiren uygulanabilen radyoterapiydi. Antibiyotiklerin kullanıma başlanması, cerrahi aletlerin ve anestezi tekniklerinin gelişmesi ve larenks embriyolojisi ve anatomisinin anlaşılması ile tümör yayılımına göre planlanabilen açık konservasyon cerrahileri gelişmiştir. Erken evre ve seçilmiş ileri evreli larenks kanserlerinde cerrahiye alternatif, organ koruyucu radyoterapi ve kemoradyoterapi protokolleri oluşturulmuştur.<sup>8</sup>

Larenks kanserli bir olguda tedavi öncesi değerlendirilmesi gereken yer ve durumlar çok önemli olup tedavi planımızı belirlemede önem arz eder. Bu anatomik bölgeler ve tümöral durumlar; Tümörün lokalizasyonu ve derinliği, Kord vokallerin mobilitesi, Aritenoidlerin durumu, Krikoaritenoid eklem, İnteraritenoid-postkrikoid bölge, Nervus vagus, Rekürren laringeal sinir, Paraglottik saha, Preepiglottik saha, Ön komissür, Dil kökü, Tiroid kartilaj, Subglottik bölge, Krikotiroid membran, Krikoid kartilaj, krikoaritenoid eklem, Piriform sinüs apeksi, Ekstralaringeal yayılım, Özofagus, Boyun ve Uzak metastaz bölgeleridir.<sup>8</sup>

Larinks kanserleri tedavisi için günümüz şartlarında cerrahi ve radyoterapi olarak geçerli iki adet temel tedavi seçeneği mevcuttur. Küratif hedefli primer tedavi olarak uygulanan radyoterapi ile başarı sağlanamadığında, kurtarma tedavisi olarak cerrahi yapılmaktadır. Ayrıca tedavi olarak cerrahi+ adjuvan radyoterapi ve organ koruyucu tedavi olarak planlanan kemoradioterapi uygulanmaktadır. Kemoradyoterapi başarısız kaldığında da yine kurtarma cerrahisi tek seçenektir. Tüm bu tedavi seçenekleri içinde cerrahi en sık başvurulan tedavi şeklidir.<sup>8</sup>

Larinksteeki tümörün lokalizasyonu, yayılım durumu, TNM evresi, boyun metastazlarının varlığı, hastanın mevcut genel sağlık durumu, hangi tedavi seçeneğinin en çok kür şansının olabileceği ve gırtlak fonksiyonlarının ne düzeyde korunabileceği, hastanın ve cerrah tercihi, tedavi seçimi hususunda önemli parametrelerdir.<sup>8</sup>

Erken evre larinks tümörlerinde radioterapi veya cerrahi tek başına tedavi metodu olarak seçilebilir. İleri evrede ise kombine şekilde tedavi gerekmektedir. Erken evrede tümörlerde tedavinin nasıl seçileceği; tümörün karakterine, hastanın durumuna ve tedavi şekliyle alakalı faktörlere bağlıdır. Tümöre ait faktörler; larenksteeki yeri, tümörün TNM evresi, yayılım paterni, histolojik grade düzeyi ile ilgilidir. Hastayla alakalı faktörler; hastanın yaşı, genel sağlık düzeyi ve psikososyal düzeyidir.<sup>9</sup>

Erken ve bir kısım ileri evre tümörlerde; Transoral cerrahi ve konservasyon cerrahisi/parsiyel larenjektomi veya radyoterapi; Geç evre tümörlerde, Total larenjektomi ile radyoterapi ve kemoterapi ya da organ koruyucu tedavi seçenekleridir. Larinks kanserinde cerrahi tedavi, larenks koruyucu cerrahisi (parsiyel larenjektomi) ve total larenjektomi (TL) şeklinde uygulanır. Larenks koruyucu cerrahi burun solunumu, aspirasyonsuz yutma ve ses korunması yöntemidir.<sup>9</sup>

Larenks kanserinde cerrahi tedavide cerrahi yöntem olarak transoral mikroskopik (trans-oral lazerli veya lazersiz mikroskop eşliğinde) ya da Robotik cerrahi veya açık cerrahi uygulanabilir. Açık cerrahide de konservasyon cerrahisi (parsiyel larenjektomiler) ve total larenjektomi şeklinde uygulanır. Günümüzde transoral cerrahinin yeri gittikçe artmakta pek çok açık cerrahi teknik artık uygulanmamaktadır. Konservasyon cerrahisinde nazal solunum, aspirasyonsuz yutma ve fonasyonun korunması amaçlanır. [8] TL'deki gibi lokal kontrol ve RT'deki gibi fizyolojik fonksiyonları korumak gerekir. Hastanın hayatını korumak fonksiyonlarını korumaktan önemlidir. Ancak hastanın psikolojik durumu da unutulmamalıdır. Hastanın hayatını koruyalım diye fonksiyonlarını (geceksiz doku kaybı), fonksiyonlarını koruyalım diye de hayatını riske etmemek gereklidir.

- Konservasyon cerrahisini, tümörün lokalizasyonuna göre larenksin vertikal veya horizontal planda ikiye bölünebilmesi esası oluşturur. Glottik tümörlerde vertikal parsiyel larenjektomiler tercih edilirken supraglottik tümörlerde horizontal parsiyel larenjektomiler tercih edilmelidir.<sup>9</sup>
- *Parsiyel Larenjektominin ontogenetik temeli* embriyolojik gelişime ve Larinksin bağ dokusu departmanları/bariyerleri ile bölümlere ayrılma esasına dayanır: Sağ-sol larenks birbirinden ayrı (Vertikal Segmentasyon) olarak gelişir. Yine supraglottik bölge III ve IV. Arklardan elişirken, Subglottik VI. Arklardan gelişir (Hor Segmentasyon). Larenkste parsiyel cerrahi için çok önemli anatomik saha ve departmanlar bulunmaktadır; Quadrangular membran (supraglottik bölge), Conus elasticus (glottik- subglottik bölge), Tirohiyoid membran ve ligament, Hiyoepiglottik ligament, Tiroepiglottik ligament, Tiroid kartilaj ve iç perikondriumu, Ön komissür, Krikotiroid membran ve ligament, Krikoid kartilaj, Preepiglottik Saha Paraglottik Saha. Bütün bu ligament, membran, boşluk ve kartilaj yapılar karsinom invazyonuna belli oranda direnç gösterirler.<sup>9</sup>

Supraglottik tümörler boyunda ilk olarak sırasıyla seviye 2, 3 ve 4 derin juguler zincire metastaz yaparlar, özellikle orta hat lezyonlarında bilateral veya kontralateral metastaz olasılığı yüksektir. Bu nedenle tüm supraglottik tümörlerde T evresinden bağımsız olarak boyun da tedavi planına eklenmelidir. Glottik tümörlerde boyun metastazı özellikle erken evrelerde çok nadirdir, supraglottik tümörlerde olduğu gibi, primer tümörün evresi ilerledikçe boyun hastalığı ihtimali de artar. Genellikle metastazlar ipsilateral seviye 2, 3, 4 ve 6'ya olur, bilateral veya kontralateral metastaz önemsenmeyecek kadar nadirdir. T1 evresinde metastaz ihtimali <%1, T2'de %5, T3'de %18 ve T4'de %32'dir.<sup>9</sup>

### Larenks Kanseri Cerrahisi

#### A- Kapalı

- Transoral Endolaringeal (Mikroskopik Ya Da Robotik) Cerrahi

#### B- Açık Cerrahi Teknikler;

### I-Konservasyon Cerrahisi

-Vertikal larenjektomiLER

-Kordektomi

*Açık kordektomi (Laringofissür)*

- Klasik vertikal larenjektomi

-Frontal (Anterior) larenjektomi

- Frontolateral larenjektomi
- Horizontal glottektomi
- Supraglottik larenjektomi
- Ön komissür rezeksiyon tekniği
- Epiglottopeksi ya da ESK ile rekonstrüksiyon
- Genişletilmiş parsiyel larenjektomi
- Suprakrikoid larenjektomi(krikohyoidopeksi ya da krikohyoido-epiglottopeksi)
- Supratrakeal parsiyel larenjektomi. <sup>10</sup>

## II-Radikal Cerrahi

- Total larenjektomi
- Near total larenjektomi

## Supraglottik Kanserlerin Tedavisi

### T1

- Radioterapi
- Lazer yardımıyla transoral olarak
- Supraglottik parsiyel larenjektomi

### T2

- Radyoterapi (tümöre ve bilateral boyuna)
- Lazer eksizyon
- Supraglottik larenjektomi veya suprahemilarenjektomi + ipsilateral boyun disseksiyonu. Tek taraflı boyun metastazı bulunan orta hat tümörlerde ; primere ve bilateral boyna radyoterapi veya primer tümörü rezeke etmek için cerrahi tedavi ve bilateral boyun disseksiyonu

### T3

- Lazer yardımıyla transoral rezeksiyon
- Genişletilmiş supraglottik hemilarenjektomi + boyun disseksiyonu. (Tümör piriform sinus medyal duvarına veya pre epiglottik boşluğa yayılmış ama vokal kordu fikse etmemişse.)
- Total larenjektomi postkrikoid bölgeye veya larenks kıkırdaklarına yayılım varsa ya da radyoterapi başarısız olmuşsa endikedir.
- Supraglottik Larenjektomi: T1, T2 ve T3 (pre epiglottik alanı tutan) supra glottik tümörlerde endikasyonu vardır. Klasik supraglottik larenjektomide epiglot, ventriküler bant,preepiglottik bölge, tiroid kıkırdak süperior yarısının 2/3'ü rezeke edilir. Fakat hyoid rezeksiyonu yaygın preepiglottik alan tutulumu bulunan infrahyoid ve suprahyoid epiglot tümörlerinde yapılır.
- Radyoterapi: Supraglottik kanser tedavisinde radyoterapi primer olarak, ameliyat sonrası adjuvan tedavi şeklinde veya kombine tedavi olarak üç şekilde uygulanır <sup>10,11</sup>.

## Subglottik Kanserlerin Tedavisi

Primer olarak subglottik alandaki kanserler, tüm larinks kanserlerinin yalnızca %4'ünü içerir. Subglottik tümörün primer lokalizasyonunu saptamak güçtür. Diağnoz aşamasında subglottik tümörlerin neredeyse %50'sinde krikooid kıkırdak, ¾'ünde ise krikoitroid membran invazyonuna rastlanır. Subglottik bölge kanserlerinin tedavisinde cerrahi tedavi seçeneği genellikle total larenjektomidir <sup>11</sup>.

## Glottik Kanserlerin Tedavisi

### Erken Evre Glottik Kanserlerde Tedavi

Vokal kordlarda erken evre tümörleri için kesin bir görüş birliği mevcut değildir. Genel olarak T1-T2 glottik tümör erken evre kabul edilirken, son dönemlerde bazı seçilmiş T3 tümörleri de bu

gruba dahil etme yönelimi vardır. Kord mukozasıyla sınırlı, kord mobilitesini bozmamış tümörlerin erken evre kabul edilmesi dile getirilmiştir. Vokal kordların T1 tümörleri olarak küçük boyutlu çok sınırlı tümörden her iki kordu yüzeysel olarak tutan tümöre kadar geniş yelpazede tümörler anlaşılmaktadır. Mikrolarengeoskopik Lazer Cerrahisi ve konservatif parsiyel larenjektomiler uygulanabilmektedir. Erken evre glottik kanserlerde diğer bir seçenek olan radyoterapinin cerrahiye kıyasla sesi daha iyi muhafaza ettiği ifade edilmektedir. <sup>12</sup>

## İleri Evre Glottik Kanserlerde Tedavi

### Near Total Larenjektomi:

Bu teknik ses fonksiyonunu devam ettirmeye yöneliktir. Kalıcı traheotomi gerektirmektedir. Bu sebepten ötürü konservasyon cerrahisi olarak kabul görmez. Near total larenjektomi, geniş supraglottik tümörlerde yaygın dil kökü invazyonu nedeniyle aspirasyonu önlemek sesin devamını sağlamak için total larenjektomiye bir alternatiftir. <sup>13</sup>

### Total Larenjektomi:

Genişletilmiş parsiyel larenjektomi cerrahi tekniklerine rağmen, aşırı ilerlemiş bazı tümörler onkolojik olarak total larenjektomi yöntemiyle tedavi edilebilir. <sup>14</sup> Total larenjektomi, solunum ve digestive yolların tamamen ayrılması ve larenksin trakea 3. ve 4. halkaları ile birlikte en blok rezeksiyonu şeklinde uygulanan cerrahi tekniktir. Günümüz şartlarında uygun endikasyon ve uygun hasta seçimiyle total larenjektomi oranı

düşük düzeylere indirilebilir. + Artık total larenjektomi larinks kanser cerrahisinde ilk seçenek cerrahi değil endikasyonda uygulanabilecek en son cerrahi girişimdir.

Total larenjektomi endikasyonları<sup>14,16,17</sup>:

- Larenks Kanseri
- Tiroid kıkırdak yaygın tutulumu veya anterior ekstralarengeal bölgeye (prelarengeal alan) gros yayılım
- Posterior komissür veya bilateral aritenoid tutulumu
- Krikoaritenoid eklem tutulumu
- Krikoid kıkırdak tutulumu yapmış subglottik uzanım
- Yaygın submukozal hastalık yayılımı (bilateral kord paralizisi +/-)
- Postkrikoid mukoza orjinli veya burayı tutmuş hipofarenks tümörleri
- Priform sinüs apeksini tutmuş hipofarenks tümörleri
- Konservasyon cerrahisine uygun ancak genel durumu veya akciğer fonksiyonları bozuk hastalar
- Konservasyon cerrahisi ve endoskopik cerrahi sonrası nüks (+/- rest)
- Radyoterapi sonrası yaygın rekürren hastalık
- Radyoterapi, kemoterapi ve endoskopik cerrahinin tedavide yeterli olmadığı, ileri evreli yassı epitel hücreli karsinom dışı tümörler
- Adenokarsinom, içsi hücreli karsinom, sarkomlar, minör tükürük bezi tümörleri ve nöroendokrin tümörler
- Benign patolojiler
- Larenkste radyasyon nekrozu
- Tümör kontrolü sağlanmış olsa da uygun antibiyoterapi ve hiperbarik oksijen tedavisine yanıtız olgular
- Düzleme ihtimali bulunmayan, ileri dereceli aspirasyon olgularında digestiv ve respiratuar yolların birbirinden ayrılması amaçlı olarak total larenjektomi uygulanabilir. <sup>14,16,17</sup>

**Hakem Değerlendirmesi:** Dış bağımsız.

**Çıkar Çatışması:** Yoktur.

**Peer-review:** Externally peer-reviewed.

**Declaration of Interests:** The authors declare that there are no competing interests.

## Kaynaklar

1. Cattanuzza MS, Maisonneuve P, Boyle P. Epidemiology of laryngeal cancer. *Eur J Cancer B Oral Oncol.* 1996;32B(5):293-305. [\[Crossref\]](#)
2. Sağlık Bakanlığı Sağlık İstatistikleri Yıllığı; 2010: s. 26.
3. Shangina O, Brennan P, Szeszenia-Dabrowska N, et al. Occupational exposure and laryngeal and hypopharyngeal cancer risk in central and eastern Europe. *Am J Epidemiol.*;15;164(4):367-375,2006 [\[Crossref\]](#)
4. Becker M. Neoplastic invasion of laryngeal cartilage: radiologic diagnosis and therapeutic implications. *Eur J Radiol.* 2000;33(3):216-229. [\[Crossref\]](#)
5. 3. Zbären P, Becker M, Läng H. Pretherapeutic staging of hypopharyngeal carcinoma. Clinical findings, computed tomography, and magnetic resonance imaging compared with histopathologic evaluation. *Arch Otolaryngol Head Neck Surg.* 1997;123(9):908-913. [\[Crossref\]](#)
6. Fleming AJ Jr, Smith SP Jr, Paul CM, et al. Impact of [18F]-2-fluoro-deoxyglucose-positron emission tomography/ computed tomography on previously untreated head and neck cancer patients. *Laryngoscope*;117(7):1173-1179,2007. [\[Crossref\]](#)
7. Amin MB, Edge SB, Greene FL, et al, eds. *AJCC Cancer Staging Manual.* 8th ed. New York: Springer; 2017.
8. Bradley PJ. Treatment of the patient with upper airway obstruction caused by cancer of the larynx. *Otolaryngol Head Neck Surg.* 1999;120(5):737-741. [\[Crossref\]](#)
9. Narula AA, Sheppard IJ, West K, Bradley PJ. Is emergency laryngectomy a waste of time? *Am J Otolaryngol.* 1993;14(1):21-23. [\[Crossref\]](#)
10. Larynx. In: Amin MB, Edge SB, Green FL., et al. (Eds.) *AJCC Cancer Staging Manual.* 8th Ed. New York: Springer; 2017, pp 52-69.
11. Department of Veterans Affairs Laryngeal Cancer Study Group, Wolf GT, Fisher SG, Hong WK, Hillman R, Spaulding M, Laramore GE, Endicott JW, McClatchey K, Henderson WG. Induction chemotherapy plus radiation compared with surgery plus radiation in patients with advanced laryngeal cancer. *N Engl J Med.* 1991;324(24):1685-1690. [\[Crossref\]](#)
12. Remacle M, Eckel HE, Antonelli A et al. Endoscopic cordectomy. A proposal for a classification by working committee. European Laryngological Society. *Eur Arch Otorhinolaryngol* 2000; 257:227-231. [\[Crossref\]](#)
13. Forastiere AA, Goepfert H, Maor M, Pajak TF, Weber R, Morrison W, Glisson B, Trotti A, Ridge JA, Chao C, Peters G, Lee DJ, Leaf A, Enslay J, Cooper J. Concurrent chemotherapy and radiotherapy for organ preservation in advanced laryngeal cancer. *N Engl J Med.* 2003;349(22):2091-2098. [\[Crossref\]](#)
14. Koç C. *Kulak Burun Boğaz Hastalıkları ve Baş Boyun Cerrahisi* 1. Baskı Ankara: Güneş Kitabevi Ltd. Şti, 2003: 1183-1216.
15. Buckley JG, MacLennan K. Cervical node metastases in laryngeal and hypopharyngeal cancer: a prospective analysis of prevalence and distribution. *Head Neck.* 2000;22(4):380-385. [\[Crossref\]](#)
16. Waldfahner F, Hauptmann B, Iro H. [Lymph node metastasis of glottic laryngeal carcinoma]. *Laryngorhinotologie.* 2005;84(2):96-100. [\[Crossref\]](#)
17. Gavilian J. *Cancer of glottis.* Ferlito A, Diseases of the larynx. London: Arnold, 2000: 6: 01-24.



# **BÖLÜM 17**

# **HİPOFARENKS HASTALIKLARI VE**

# **TÜMÖRLERİ**

Atakan DEMİR  
Fırat TEVETOĞLU  
Emin KARAMAN

# Hipofarenks Hastalıkları ve Tümörleri

## Diseases and Tumors of the Hypopharynx

### BÖLÜM HAKKINDA

Laringofarenks ya da KBB pratiğinde daha yaygın kullanılan adıyla hipofarenks farenksin en kaudalde yer alan kısmı olup, anteriorda havanın larinkse, posteriorda besin maddelerinin özofagusu geçişinde kritik bir bağlantı noktasıdır. Hipofarenksin birincil fizyolojik işlevi, ağız boşluğundan hava, su ve yiyeceklerin ilgili yerlere geçişi olmakla beraber, konuşmada da rol oynayan bir yapıdır. Bu bölüm, hipofarenks hastalıklarının epidemiyolojisi, klinik belirtileri, tanı yaklaşımları ve tedavi yöntemleri hakkında bilgi vermeyi amaçlamaktadır. Bu bölge hastalıkları çoğu zaman tanı ve tedavi açısından zorlayıcı olabilmektedir. Hipofarenks hastalıklarının multi-disipliner yaklaşım gerektirmesi, dahili ve cerrahi birçok farklı bölümün alanına girmesi, öğreniciler açısından bu anatomik bölgenin hastalıkları üzerinde bilgi sahibi olmayı elzem kılmaktadır.

**Anahtar kelimeler:** Hipofarenks, Zenker divertikülü, hipofarenks kanseri, Plummer-Vinson sendromu

### ABOUT the CHAPTER

Laryngopharynx, or more commonly known as the hypopharynx in ENT practice, is the most caudal part of the pharynx. It serves as a critical junction where air enters the larynx anteriorly, and food substances pass into the esophagus posteriorly. The primary physiological function of the hypopharynx is to facilitate the passage of air, water, and food from the oral cavity to their respective locations. Additionally, it plays a role in speech. This chapter aims to provide information on the epidemiology, clinical manifestations, diagnostic approaches, and treatment methods of diseases affecting the hypopharynx. This group of diseases often poses challenges in terms of diagnosis and treatment. The multidisciplinary approach for hypopharyngeal diseases, involving various non-surgical and surgical specialties, underscores the necessity for students to acquire knowledge about the disorders in this anatomical region.

**Keywords:** Hypopharynx, Zenker's diverticulum, hypopharyngeal cancer, Plummer-Vinson syndrome




## Anatomi

Hipofarenks farenksin en kaudalde yer alan kısmı olup superior sınırını epiglotun üst kenarı, lateral sınırını faringoepiglottik foldlar, inferior sınırını üst özofageal sfinkter oluşturur. Anatomik olarak posterior faringeal duvar, piriform sinüs ve postkrikoid bölge olmak üzere 3 alt bölüme ayrılır (Şekil 1). Posterior farengal duvar hyoid kemik düzeyinden krikofaringeus kasına dek uzanır. Piriform sinüs medialden ariepiglottik fold, lateralden ise tiroid kartilaj laminası ile sınırlanmış olan armut şekilli bir boşluktur ve özellikle yabancı cisimlerin en çok takılı kaldığı bölüm olarak bilinir. Ayrıca ileride konuşulacağı gibi hipofarenks tümörlerinin en sık görüldüğü kısımdır. <sup>1</sup> Postkrikoid bölge adından da anlaşıldığı gibi hipofarenksin krikoid kartilaj inferioru ile üst özofageal sfinkter arasında kalan bölümüdür.

Hipofarenks mukozası nonkeratinize çok katlı yassı epitelden oluşur. Submukozal tabakada lenfatik damarlardan zengin bir plexus mevcuttur; bu nedenle bu bölge tümörlerinde lenfatik metastaz sık görülmektedir. Submukozal tabakanın altında faringobaziler fasya bulunur. Faringobaziler fasya superiorde kalın iken inferiora gittikçe incilir ve üst özofageal sfinktere ulaştığında kaybolur. Bu katmanın superiorunda konstriktör farengal kaslardan oluşan çizgili kas tabakası bulunur ve bu kaslar besinlerin özofagusu geçişinde rol oynarlar. En dışta ise konnektif dokudan oluşan adventisya tabakası yer alır. <sup>2</sup>

Hipofarenksin arterleri eksternal karotis arterin dalı olan asendan faringeal arter, superior tiroid arter ve subklavian arterin dalı olan tiroservikal trunkustan çıkan inferior tiroid



Atakan Demir<sup>1</sup>   
Fırat Tevetoğlu<sup>2</sup>   
Emin Karaman<sup>1</sup> 

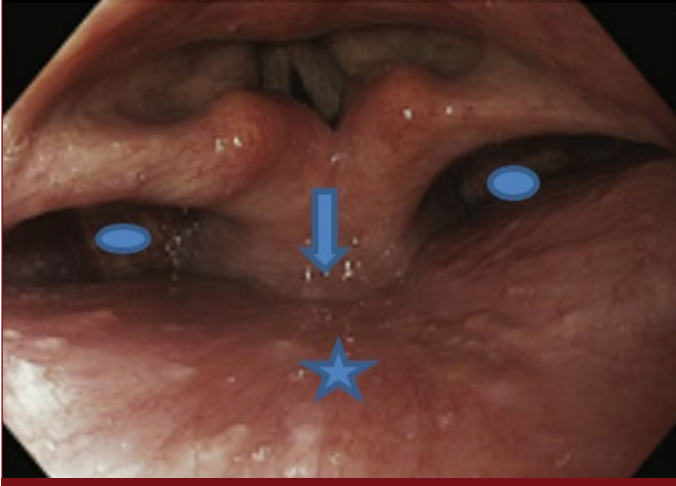<sup>1</sup>Istanbul Üniversitesi-Cerrahpaşa, Cerrahpaşa Tıp Fakültesi, Cerrahi Tıp Bilimleri Bölümü, Kulak Burun Boğaz Hastalıkları Ana Bilim Dalı, İstanbul, Türkiye  
<sup>2</sup>Marmara Üniversitesi Pendik Eğitim ve Araştırma Hastanesi Kulak Burun Boğaz Hastalıkları Ana Bilim Dalı, İstanbul, Türkiye  
E-posta: datakan1995@gmail.com  
firattevetoğlu@gmail.com  
emin.karaman@iuc.edu.tr

**Bu bölümü alıntıla / Cite this chapter as:**  
Demir A, Tevetoğlu F, Karaman E. Hipofarenks hastalıkları ve tümörleri. Papila İ, ed. *Kulak Burun Boğaz Hastalıkları Ders Kitabı* / içinde. İstanbul: İÜC Yayınevi; 2024: 104-109. Cilt I.



CC BY 4.0: Telif hakkı yazarlardadır. Bu kitabın içeriği Creative Commons Atıf 4.0 Uluslararası lisans altında lisanslanmıştır.

**Şekil 1.** Hipofarenks yapılarını gösteren laringoskopik muayene görüntüsü<sup>a,b</sup>



<sup>a</sup>Yıldızla gösterilen kısım posterior faringeal duvarı, daire ile gösterilen alanlar sağ ve sol piriform sinüsü, ok ile gösterilen bölge ise postkrikoid bölgeyi temsil etmektedir.

<sup>b</sup>İstanbul Üniversitesi-Cerrahpaşa, Cerrahpaşa Tıp Fakültesi, Kulak Burun Boğaz Hastalıkları Ana Bilim Dalı klinik arşivinden alınmıştır.

arterden gelir. Venöz drenaj faringeal pleksus ve bunun aracılığıyla internal juguler vene olur. İnervasyon ise vagus ve glossofaringeal sinir tarafından oluşturulan ve orta faringeal konstriktör kas hizasında bulunan faringeal pleksus aracılığıyla sağlanır. Faringeal pleksusa trigeminal sinirin maksiller dalından bazı lifler de gelir. Vagusun dalı olan Arnold siniri dış kulak yolunun duysunu alan duysal bir sinir olduğundan hipofarenks patolojilerinde referans otalji görülebilir.

## Embriyoloji

Farinks 4.-5. haftalarında gelişmeye başlayan brankial yapılardan gelişir. Brankial aparat brankial poş, yarık ve arktan oluşur. Brankial poş medilade lokalize olup endodermi ve mukozayı oluşturur. Brankial yarık lateralde lokalizedir ve ektodermi oluşturur, ektoderm farenksteki herhangi bir yapıyı oluşturmaz dış vücut yapılarını meydana getirir. Brankial ark ise brankial poş ve yarık arasında lokalizedir ve mezoderm olarak gelişir, bundan da laringeal kartilajlar, faringeal kaslar ve bağ dokuları meydana gelir. Farinks ve larinks özellikle 4. ve 6. brankial arklar oluşturur; 4.brankial arktan faringeal konstriktör kaslar, krikotiroid kas, vagusun superior laringeal dalı oluşurken; 6.brankial arktan rekürren laringeal sinir meydana gelir. Larinksin kartilaj yapıları ve intrinsik kasları ise bu 2 arktan beraber gelişirler.

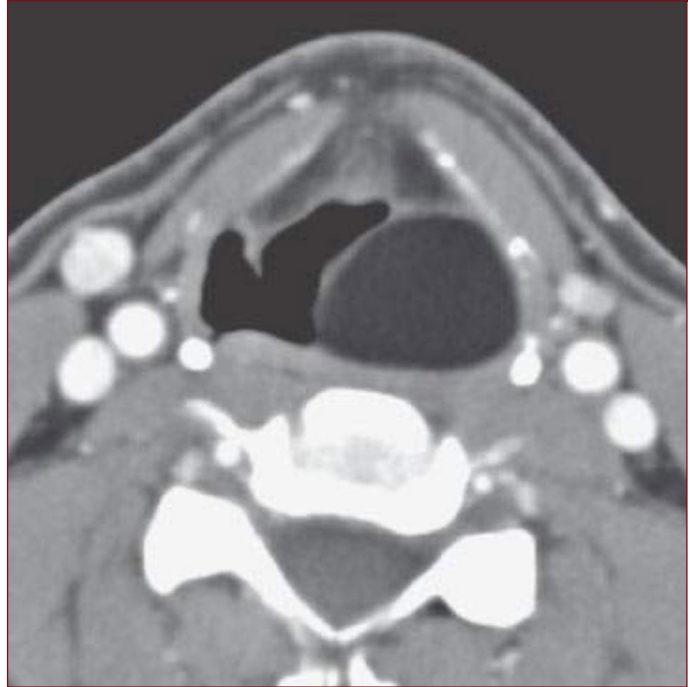## Hipofarenksi Benign Hastalıkları

### Benign Tümörler

Hipofarenksin benign tümörleri nadirdir. En yaygın olarak görülen iki tanesi fibrolipom ve leiomyom olmakla beraber lipom (Şekil 2), rabdomyom, granüler hücreli tümör, schwannom, duktal kistler de bu bölgede görülebilirler. Semptomlar genellikle antireflü tedaviye dirençli globus hissi, disfaji, dispne, seste kabalaşma, odinofaji ve aspirasyondur. Piriform sinüs apeksinden kaynaklanıp vokal kord mobilitesini etkileyen lezyonlar dışında genellikle endoskopik muayenede dahi ayırt edilemezler, ayırt etmek için

modifiye Valsalva manevrası yapılabilir. Nadir olarak görüldüklerinden yanlışlıkla laringofaringeal reflü tanısı alabilirler. Tanı yüksek klinik şüphe, endoskopik muayenede görülebilirse kitlenin görülmesi ve BT/MR gibi görüntüleme modaliteleri ile konur. Çok nadir olarak nöroendokrin bir lezyon varlığı söz konusu değilse radyonüklid incelemeler; vasküler bir kitle düşünülmüyorsa BT/MR anjiyografi ve USG görüntüleme yöntemleri tanıda kullanışsızdır. Tedavi cerrahi olarak kitlenin eksizyonudur.

**Şekil 2.** Kontrastsız boyun BT aksiyel kesitte sol ariepiglottik foldan kaynaklanan ve paraglottik alan ve piriform sinüse uzanan iyi sınırlı lipom ile uyumlu kitlesel lezyon<sup>a</sup>



<sup>a</sup>İstanbul Üniversitesi-Cerrahpaşa, Cerrahpaşa Tıp Fakültesi, Kulak Burun Boğaz Hastalıkları Ana Bilim Dalı klinik arşivinden alınmıştır.

### Krikofaringeal Divertikül (Zenker Divertikülü)

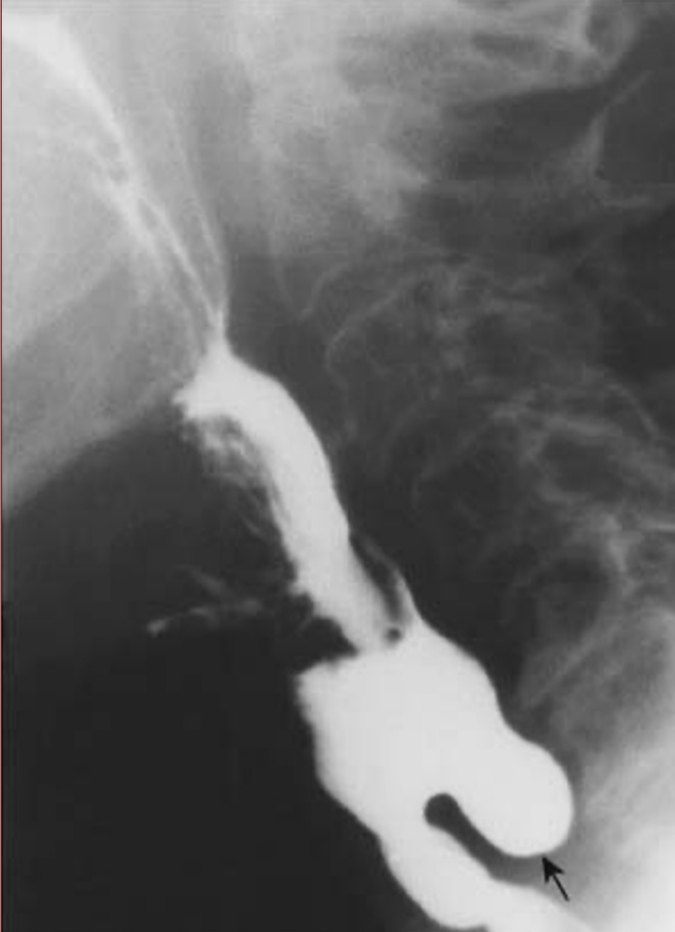5.-6. servikal vertebra hizasında krikofaringeal kas ve inferior faringeal konstriktör kas arasından hipofarenkste gelişen ve sadece mukoza ve submukoza tabakasını içermesinden, muskuler tabakayı içermemesinden dolayı yalancı divertikül olarak adlandırılan bir divertikül tipidir. Krikofaringeal kasın oblik ve transvers kas lifleri arasındaki zayıf alandan (Killian-Jamieson bölgesi) veya krikofaringeal kas-özofageal kas arasındaki zayıf alandan (Laimer üçgeni) da gelişebilir. <sup>3</sup>

Zenker divertikülünün etyolojisi net olmasa da hastalığın yutma esnasında krikofaringeal kasın yaptığı anormal basınç nedeniyle ortaya çıkan dehissans olduğu düşünülmektedir. Genellikle yaşınının 7.-9.dekadında olan yaşlı erkeklerde daha sık görülür, 40 yaşın altında nadirdir. <sup>4</sup>

Hastaların %98'inin primer şikayeti disfajidir, diğer yaygın semptomlar öksürük, halitozis, açıklanamayan kilo kaybı ve nadiren boyunda görülebilen ve palpe edilebilen komprese edilebilen ağrısız yumuşak kitledir. Semptomlar hastada aylar hatta yıllardan beri bulunabilir. Tanıda videoflorskopik baryumlu grafi önemlidir

ve lezyonun boyutu ve yeri hakkında önemli bilgiler verir (Şekil 3). Hem fleksibl hem de rigid endoskopi ile yapılan endoskopik değerlendirme cerrahi tedavi açısından hastanın değerlendirilmesi için önemlidir.

Şekil 3. Videoflorskopik incelemede Zenker divertikülü



<sup>a</sup>İstanbul Üniversitesi-Cerrahpaşa, Cerrahpaşa Tıp Fakültesi, Kulak Burun Boğaz Hastalıkları Ana Bilim Dalı klinik arşivinden alınmıştır.

2 cm ve üzerindeki semptomatik lezyonlar tedavi edilirler. Akalazi ile ilişkili olan lezyonlarda botulinum toksin tedavide kullanılabilirken genellikle tedavi açık ya da endoskopik yöntemle yapılan cerrahidir. Cerrahide özellikle krikofaringeal kas myotomisi yapmak çok önemlidir ve 1 cm'lik miyotomi hafif vakalarda tek başına yeterli olur. Cerrahi yöntemler içinde divertikülektomi+myotomi ve staplerle endoskopik divertikülektomi yer alır.<sup>4</sup>

### Plummer-Winson Sendromu

Disfaji, demir eksikliği anemisi ve postkrikoid bölgede web triadı ile karakterize nadir görülen bir sendromdur. 5 Daha çok orta yaş kadınlarda görülür. Farinks ve proksimal özofagusta skuamöz hücreli karsinom gelişim riskini artırır.

Etyolojisi tam olarak bilinmemekle beraber demir eksikliğinin hastalığın oluşumunda önemli bir rol oynadığı düşünülmektedir. Demir replasmanı sonucunda disfajinin gerilediği gösterilmiştir. Web formasyonuna da demir eksikliğine bağlı olarak oluşan muko-

zitin sebep olduğu sanılmaktadır. Demir eksikliği haricinde Plummer-Winson Sendromu ile ilişkisi olduğu gösterilmiş diğer hastalıklar Çölyak Hastalığı, romatoid artrit ve Crohn Hastalığıdır.<sup>6,7</sup>

Hastaların pek çoğu asemptomatik olmakla beraber hastalar genellikle demir eksikliği anemisi ve disfaji ile başvururlar. Uzun süreden beri devam eden demir eksikliği anemisi sonucunda solunum sıkıntısı, taşikardi, zayıflık, solukluk ve koilonişi (kaşık tırnak) görülebilir. Disfaji ağrısızdır ve önce katı yiyeceklerden başlayıp yavaş yavaş progrese olarak sonrasında sıvı yiyeceklerle de olan mekanik disfaji şeklindedir.<sup>8</sup>

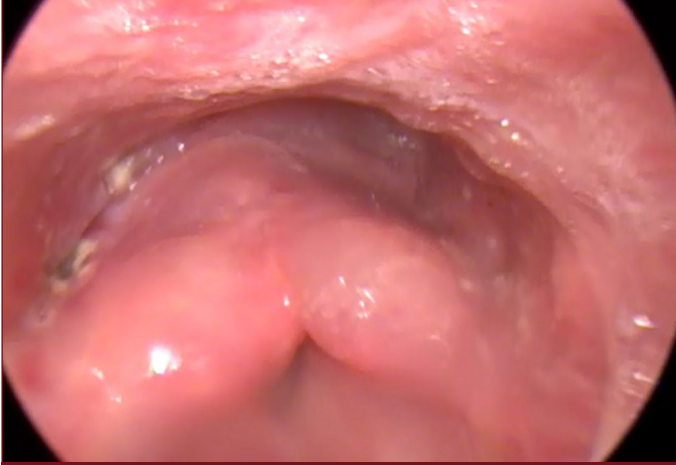Tanıda yüksek klinik şüphe önemlidir. Hematolojik tetkiklerde demir eksikliği ile uyumlu olarak hipokrom mikrositer anemi görülebilir. Radyolojik olarak baryumlu yutma grafisi de önemli bir araç olsa da videoflorskopik inceleme webleri göstermede daha güvenilirdir. Fiberoptik endoskopik inceleme ise hem en güvenilir ve kullanışlı araç olması hem de tanının yanında tedaviye de imkan vermesi sebebiyle tanı yöntemlerinin en önemlisidir. Endoskopik olarak postkrikoid bölgede ya da özofagusta anterior duvarda düz-ince-gri lezyonun görülmesi ve mukozanın görünümünün normal olması tanıyı doğrular. Medikal tedavide demir desteği önemli bir yer tutar. Web tespit edilmiş olan hastalarda endoskopik balon dilatasyon gibi yöntemler kullanılabilir.<sup>9</sup>

## B) Hipofarenks Malign Hastalıkları

Hipofarenks kanserleri üst aerodigestiv traktın tüm kanserlerinin %7'sini oluşturur ve laringeal kanserlere göre 4-5 kat daha az sıklıkta görülürler. İnsidansı çalışmadan çalışmaya farklılık göstermekle beraber 1973-2010 yılları arasında %2'lik bir azalma göstermiştir. En çok piriform sinüsten kaynaklanırlar (%65-85) (Şekil 4); bunun dışında %10-20'si posterior faringeal duvarı, %5-15'i ise postkrikoid bölgeden kaynaklanır. Diğer baş-boyun bölgelerinde olduğu gibi hipofarengeal malignitelerin %95'i mukozal epitelden origin alır ve bundan dolayı skuamöz hücreli kanserlerdir. Erkeklerde kadınlara göre 3 kat daha fazla görülürler ve kadınlardaki prognoz erkeklere göre daha iyidir. Plummer-Winson Sendromunun varlığı özellikle kadınlarda hipofarenks kanser insidansını artırır. İnsidansı 40 yaşın üstünde artmaya başlar ve ortalama yaş 65 yaşdır. Bu bilgilerden de anlaşıldığı üzere tipik bir hipofarenks kanser hastası 55-70 yaş arası sigara, alkol kullanım öyküsü olan erkek hastadır.

Klinik olarak hastalık genellikle sessiz seyretme eğilimindedir, semptomların ortaya çıkması için genellikle diğer baş-boyun kanserlerine göre daha büyük çaplı lezyonların varlığı gerekir. Bundan dolayı da semptomların başlangıcı ile tanı konulması arasındaki süreç diğer baş-boyun kanserlerine göre daha uzundur (ortalama 2-4 ay). En yaygın semptomlar disfaji, kronik boğaz ağrısı (genellikle tek taraflı ve iyi lokalizedir, kulağa yayılır ve hasta genellikle bunun için birkaç kez antibiyotik tedavisi almış ancak yanıt alamamıştır), boğazda yabancı cisim varmış hissi ve refere otaljidir. Hastaların %20'sinde jugulodigastrik ya da juguloomohyoid lenf noduna uyan, boyunda asemptomatik kitlesel lezyon görülür. Bunların yanında hastalık ilerledikçe kilo kaybı, hemoptizi, laringeal stridor, rekürren laringeal sinirin ya da vokal kordların direkt yayılımla etkilenmesi sonucu ortaya çıkan sese kabalaşma ve nekrotik tümör dokusunun üzerine bakteriyel enfeksiyonun binmesi sonucu oluşan halitozis gibi durumlar da ortaya çıkabilir.

**Şekil 4.** Sağ piriform sinüste izlenen üzeri nekrotik, ülsera SCC tanılı lezyon<sup>a</sup>



<sup>a</sup>Istanbul Üniversitesi-Cerrahpaşa, Cerrahpaşa Tıp Fakültesi, Kulak Burun Boğaz Hastalıkları Ana Bilim Dalı klinik arşivinden alınmıştır.

Fizik muayenede en iyi yöntem fiberoptik laringoskopik muayenedir. Endoskopide kitlesel lezyon, hiperkeratotik ya da eritematöz mukozal lezyon, ülserasyon ya da kitle etkisine bağlı oluşan vokal kord paralizisi görülebilir. Boyun palpasyonunda lenf nodlarının boyutu, lokalizasyonu ve sayısı önemlidir. Ayrıca, larinksin palpasyonu ve sağa sola hareket ettirilmesi sırasında oluşan hassasiyet ya da normal trakeal krepatasyonun kaybı invazyonu gösterir. Bunların yanında kranial sinir muayenesinin yapılması da önemlidir.

Tanıda fizik muayene, endoskopik muayenenin yanı sıra laboratuvar ve görüntüleme yöntemlerinden de faydalanılabilir. Hemogram kronik hastalık anemisini veya demir eksikliği anemisini gösterebilir. Albumin nutrisyonel durumu yansıtır. Paraneoplastik hiperkalsemi görülebilir. %5-10 oranında senkron akciğer kanserini yakalamak veya metastaz varlığını araştırmak açısından posteroanterior akciğer grafisi veya toraks BT çektilerilebilir. ALP ve GGT yüksekliği varsa kemik metastazı açısından kemik sintigrafisi ve karaciğer metastazı açısından batın görüntülemesi istenebilir. Lokal ileri hastalık varlığında veya nodal tutulum metastaz şüphesi söz konusu olduğunda PET/BT istenmesi uygun olur. Boyunun kontrastlı BT veya MR görüntülemeleri ise hem primer tümörü ve regional lenf nodlarını vizüalize etmek hem de kartilaj-kemik invazyonunu, ekstralaringeal invazyonu (BT) ve özofagus submukozal yayılımı (MR) göstermede önemlidir.

Tanıyı kesin koyduran ise kitleden alınan biyopsi materyalinin histopatolojik incelemesidir. Histopatolojik olarak en sık görülen kanser skuamöz hücreli kanserdir (SCC) ve bunların %60'ı keratinize geriye kalanı ise nonkeratinizedir ve hemen hemen tamamı az diferansiye kanserlerdir. Bunun yanında daha nadir olarak adenokarsinom, lenfoma, plazmositom ve sarkomlar da görülebilmektedir.

### Hipofarenks Kanserlerinde Evreleme

Hipofarenks kanserlerinin evrelemesi AJCC (American Joint Committee on Cancer) TNM evrelemesinin 8. edisyonuna göre yapılmaktadır (Tablo 1).

**Tablo 1.** Hipofarenks kanserlerinde TNM evrelemesi

TX	Primer tümör değerlendirilemiyor.
T0	Primer tümörün kanıtı yok.
Tis	Karsinoma in situ
T1	Tümör tek bir alt bölgeye sınırlı ve çapı 2cm ya da daha az
T2	Tümör hipofarenksin birden fazla alt bölümünü invaze ediyor ya da tümörün çapı 2cm ile 4cm arasında ve larinks fikasyonu yok.
T3	Tümörün çapı 4 cm'den büyük veya tümör hemilarinkste fikasyona yol açıyor.
T4a	Tümör tiroid-krikoid kartilaj,hyoid kemik,tiroid gland,özofagus veya santral kompartımandak,i yumuşak doku yapılarından herhangi birini invaze ediyor.
T4b	Tümör prevertebral fasiayı veya mediastinel yapıları invaze ediyor veya karotis arteri çevreliyor.
NX	Regyonel lenf nodlarıdeğerlendirilemiyor.
N0	Regyonel lenf nod metastazı yok.
N1	3 cm'den küçük çapta tek ipsilateral lenf nodunda metastaz var.
N2a	Tek ipsilateral lenf nodunda çapı 3 cm ile 6 cm arasında lenf nod metastazı var.
N2b	Multipl ipsilateral lenf nodlarında hepsinin çapı 6 cm'den küçük olan lenf nod metastazları var.
N2c	Bilateral ya kontralateral lenf nodlarında hepsinin çapı 6 cm'den küçük olan lenf nod metastazları var.
N3	6 cm'den büyük çaplı lenf nod metastazı var.
MX	Uzak metastaz değerlendirilemiyor.
M0	Uzak metastaz yok.
M1	Uzak metastaz var.

### Hipofarenks Kanseri Tedavisi

#### Erken Evre (T-T2N0)

##### Radyoterapi

Erken evre hipofarengeal kanserde primer tedavi seçeneğidir. Tek modalitede hem primer tümör bölgesini ve elektif nodal istasyonları tedavi eder hem de laringeal prezervasyonu sağlar. Primer tedavi RT de olsa cerrahi de olsa 5 yıllık hastalığa özgü sağkalım %75'tir. <sup>11</sup> RT sonrası lokal rekürrensin cerrahi göre daha sık görüldüğü, uzak metastazların ise cerrahi sonrası daha sık görüldüğü ve boyun rekürrens insidanslarının eşit olduğu gözlenmiştir.<sup>12</sup> Retrofarengeal lenf nodları da elektif olarak ışınlanmalıdır. Postkrikoid bölge ve piriform sinüs apeks tümörlerinde elektif nodal irradyasyon level 6'yı da içermelidir.

RT'nin akut yan etkileri arasında mukozit,disfaji,aspirasyon,-deride hiperpigmentasyon ve deskuamasyon yer alır <sup>13</sup>. Ciddi geç dönem toksisiteleri arasında da larinkste kondrit, kronik olarak enteral tüple beslenmeye sebep olan uzamış disfaji, persistan mukozal ülserasyon, dilatasyon gerektiren farinkste web oluşumu ve trakeotomi dahi gerektirecek kadar ileri düzeyde olabilen laringeal ödem yer alır <sup>14</sup>. Eğer RT tedavisine tam olmayan yanıt varsa veya uzak metastaz olmaksızın lokal rekürrens tespit edildiye salvaj cerrahi tedavi seçeneği olarak düşünülür.

## ii) Cerrahi

Teknik olarak hastalık larinks koruyucu yaklaşımla rezeke edilebiliyorsa cerrahi erken evre hipofarenks kanserlerinde uygun bir yaklaşımdır (posterior faringeal duvar veya üst piriform sinüs tümörleri). Transglottik uzanan, postkrikoid invazyon yapan ve derin piriform sinüs invazyonu yapan tümörlerde endike değildir. Cerrahi TORS (transoral robotik cerrahi) veya TLM (transoral lazer mikrocerrahi) yöntemlerinden biriyle yapılabilir. Cerrahi yöntemler arasında suprahoid faringotomi, parsiyel laringofarenjektomi, genişletilmiş supraglottik parsiyel larenjektomi, suprakrikoid hemilaringofarenjektomi ve CO2 lazer veya transoral robotik cerrahi yoluyla yapılan minimal invaziv prosedürler yer alır.<sup>15</sup> Cerrahinin en yaygın komplikasyonu postoperatif kanama olup %10.4 oranında görülür. Bunun yanında faringokutanöz fistül de görülebilir.

Pozitif cerrahi sınırlar, lenfovasküler veya perinöral invazyon, ekstranodal uzanım (adjuvan KT de gerektirir) veya boyun diseksiyonu sonrasında 1'den fazla patolojik lenf nodu varlığı tespit edilen hastalarda adjuvan RT endikasyonu doğur.

## iii) Boyuna Yaklaşım

Okült servikal lenf nod metastaz insidansı %30-50 arasında olduğundan klinik olarak nod negatif olsa bile elektif boyun diseksiyonu veya RT gereklidir.<sup>16</sup> Hipofarenksin geniş bir lenfatik drenaj paterni olması, kanserlerinin multipl lenf nodlarına metastaz yapması ve bilateral yayılımın yaygın olması anlamına gelir. Piriform sinüs level 2-5 arasındaki lenf nodlarına ve retrofarengeal lenf nodlarına drene olurken (piriform sinüs apeksin level 6 lenf nodlarına da drenajı vardır,<sup>17</sup>) posterior farengeal duvar level 2-3'e ve retrofarengeal lenf nodlarına; postkrikoid bölge ise level 3-5 ve paratrakeal lenf nodlarına drene olur. Bu sebeplerden dolayı hastalığın tedavisinde cerrahi kullanılacaksa bilateral selektif level 2-4 lenf nod diseksiyonu tümör N0 olsa bile uygulanmalıdır (tümör piriform sinüs apeksini tutarsa level 6 da spesimene eklenmelidir).<sup>18</sup> Eğer primer tedavi yöntemi olarak efinitif RT kullanılacaksa boyunun RT ile tedavi edilmesi uygun olur ve bilateral olarak retrofarengeal ve supraklavikuler lenf nodlarını da içerecek şekilde tüm boyun ışınlanmalıdır (tutulmayan lenf nodlarında 2 Gy'lık günlük fraksiyonlar halinde total olarak 50 Gy RT uygulanabilir; ayrıca 3 boyutlu konformal RT veya IMRT de yeni radyoterapi yöntemleri olarak kullanılabilirler.

## İleri Evre (T3-T4 veya N+)

T1N+ veya T2-T3 olan hastalarda en çok önerilen genel tedavi yaklaşımı parsiyel/total larengofarenjektomi+bilateral boyun diseksiyonu ve adjuvan KRT'dir.<sup>19</sup> Alternatif olarak organ koruyucu yöntemler tercih edilmek istenirse indüksiyon kemoterapisi sonrasında radyoterapi tercih edilebilir. Hipofarenks kanserleri ile ilgili olarak yapılan EORTC çalışmasında indüksiyon kemoterapisi sonrasında radyoterapi ile yapılan organ koruyucu tedavinin laringofarenjektomi ve sonrasında radyoterapi tedavisiyle benzer sağkalım ve lokorejyonel kontrol sağladığı gösterilmiştir.<sup>19</sup>

İndüksiyon kemoterapisi verilmesi sonrası eğer tam yanıt söz konusuysa radyoterapi tek başına verilebilir veya konkomitan kemoradyoterapi düşünülebilir. Parsiyel cevap alınması durumunda ise konkomitan kemoradyoterapi veya cerrahi cerrahi sonrası adjuvan tedaviye aday olurlar. Cevap vermeyenler ise cerrahi ve sonrasında adjuvan konkomitan kemoradyoterapi ile tedavi edilirler.<sup>20</sup>

T4a hastalığı olan hastalarda tedavi yaklaşımı cerrahi (total laringofarenjektomi+bilateral boyun diseksiyonu+ipsilateral/bilateral paratrakeal lenf nod diseksiyonu+hemi/total tiroidektomi+trakeotomi) ve adjuvan radyoterapi/kemoradyoterapi şeklindedir.<sup>20</sup> T4b tümörler ise inop olarak kabul edilir ve konkomitan kemoradyoterapi ile tedavi edilirler, ancak bu tedavi genellikle palyatif nitelikte olmaktadır.

**Hakem Değerlendirmesi:** Dış bağımsız.

**Çıkar Çatışması:** Yazarlar çıkar çatışması bildirmemişlerdir.

**Peer-review:** Externally peer-reviewed.

**Declaration of Interests:** The authors declare that there are no competing interests.

## Kaynaklar

- 1 F. Emura, T. H. Baron, and I. M. Gralnek, "The pharynx: Examination of an area too often ignored during upper endoscopy," *Gastrointest. Endosc.*, vol. 78, no. 1, pp. 143-149, 2013. [\[Crossref\]](#)
- 2 R. Mittal, *Extrinsic Innervation: Parasympathetic and Sympathetic*. 2011.
- 3 S. Kharra, S. Sahtou, A. Sethom, M. Jouini, and G. Besbes, "Zenker diverticulum," *Tunisie Medicale*, vol. 88, no. 1, pp. 60-61, 2010.
- 4 S. Ishaq, H. Sultan, K. Siau, T. Kuwai, C. J. Mulder, and H. Neumann, "New and emerging techniques for endoscopic treatment of Zenker's diverticulum: State-of-the-art review," *Dig. Endosc.*, vol. 30, no. 4, pp. 449-460, 2018. [\[Crossref\]](#)
- 5 E. L. Wynder, S. Hultberg, F. Jacobsson, and I. J. Bross, "Environmental factors in cancer of the upper alimentary tract. A Swedish study with special reference to plummer-vinson (Paterson-Kelly) syndrome," *Cancer*, vol. 10, no. 3, pp. 470-487, 1957. [\[Crossref\]](#)
- 6 R. Hefaiiedh *et al.*, "Plummer Vinson syndrome association with coeliac disease," *Arab J. Gastroenterol.*, vol. 14, no. 4, pp. 183-185, 2013. [\[Crossref\]](#)
- 7 C. Report and C. Report, "A Case of Plummer-Vinson Syndrome Associated with Crohn's Disease," vol. 63, no. 4, pp. 244-247, 2014. [\[Crossref\]](#)
- 8 A. Goel, C. P. Lakshmi, S. S. Bakshi, N. Soni, and S. Koshy, "Single-center prospective study of Plummer-Vinson syndrome," *Dis. Esophagus*, vol. 29, no. 7, pp. 837-841, 2016. [\[Crossref\]](#)
- 9 G. Bakari, I. Benelbarhdadi, L. Bahije, and A. El Feydi Essaid, "Endoscopic treatment of 135 cases of Plummer-Vinson web: A pilot experience," *Gastrointest. Endosc.*, vol. 80, no. 4, pp. 738-741, 2014. [\[Crossref\]](#)
- 10 P. Kuo, M. M. Chen, R. H. Decker, W. G. Yarbrough, and B. L. Judson, "Hypopharyngeal cancer incidence, treatment, and survival: Temporal trends in the United States," *Laryngoscope*, vol. 124, no. 9, pp. 2064-2069, 2014. [\[Crossref\]](#)
- 11 S. F. Hall, P. A. Groome, J. Irish, and B. O'Sullivan, "Radiotherapy or surgery for head and neck squamous cell cancer: Establishing the baseline for hypopharyngeal carcinoma?," *Cancer*, vol. 115, no. 24, pp. 5711-5722, 2009. [\[Crossref\]](#)
- 12 S. F. Hall, P. A. Groome, J. Irish, and B. O'Sullivan, "The natural history of patients with squamous cell carcinoma of the hypopharynx," *Laryngoscope*, vol. 118, no. 8, pp. 1362-1371, 2008. [\[Crossref\]](#)
- 13 T. Gupta *et al.*, "Squamous cell carcinoma of the hypopharynx: Single-institution outcome analysis of a large cohort of patients treated

- with primary non-surgical approaches," *Acta Oncol. (Madr.)*, vol. 48, no. 4, pp. 541–548, 2009. [\[Crossref\]](#)
- 14 A. Rabbani *et al.*, "Definitive Radiotherapy for T1-T2 Squamous Cell Carcinoma of Pyriform Sinus," *Int. J. Radiat. Oncol. Biol. Phys.*, vol. 72, no. 2, pp. 351–355, 2008. [\[Crossref\]](#)
  - 15 R. Kania, D. Brasnu, S. Hans, E. De Mones, D. Garcia, and O. Lacourrege, "Supracricoid hemilaryngopharyngectomy in patients with invasive squamous cell carcinoma of the pyriform sinus. Part II: Incidence and consequences of local recurrence," *Ann. Otol. Rhinol. Laryngol.*, vol. 114, no. 2, pp. 95–104, 2005.
  - 16 R. M. Byers, P. F. Wolf, and A. J. Ballantyne, "Rationale for Elective Modified," *Head Neck Surg.*, pp. 160–167, 1988. [\[Crossref\]](#)
  - 17 Y. H. Joo, D. Il Sun, K. J. Cho, J. H. Cho, and M. S. Kim, "The impact of paratracheal lymph node metastasis in squamous cell carcinoma of the hypopharynx," *Eur. Arch. Oto-Rhino-Laryngology*, vol. 267, no. 6, pp. 945–950, 2010. [\[Crossref\]](#)
  - 18 K. Nakamura *et al.*, "Multi-institutional analysis of early squamous cell carcinoma of the hypopharynx treated with radical radiotherapy," *Int. J. Radiat. Oncol. Biol. Phys.*, vol. 65, no. 4, pp. 1045–1050, 2006. [\[Crossref\]](#)
  - 19 J. L. Lefebvre *et al.*, "Laryngeal preservation with induction chemotherapy for hypopharyngeal squamous cell carcinoma: 10-year results of EORTC trial 24891," *Ann. Oncol.*, vol. 23, no. 10, pp. 2708–2714, 2012.
  - 20 A. D. Colevas *et al.*, "NCCN guidelines @ insights: Head and neck cancers, version 1.2018 featured updates to the NCCN guidelines," *JNCCN J. Natl. Compr. Cancer Netw.*, vol. 16, no. 5, pp. 479–490, 2018.

# **BÖLÜM 18**

## **ÖZEFAGUS HASTALIKLARI**

Hasan Ahmet ÖZDOĞAN  
Chinara ALİYEVA



# Özefagus Hastalıkları

## Diseases of the Esophagus

### BÖLÜM HAKKINDA

Özefagus, farenks (C6) ve mideyi (T11) birbirine bağlayan yaklaşık 25-30 cm uzunluğunda sindirim sistemine ait organdır. Özefagus içten dışa doğru, mukoza, submukoza, kas ve adventisya tabakasından oluşmaktadır. Oral kavite ve mide arasında gıda geçişi sağlar. Özefagus sekresyonu tamamen mukoid karakterde ve fonksiyonu yutma için kayganlık sağlamaktır. Gıda sindiriminde ve emiliminde önemli rol oynamaz. Özefagus hastalıkları doğumsal ve edinsel olarak sınıflandırılabilir. Konjenital özefagus hastalıklarının etiopatogenezi tam olarak ortaya konulamamıştır. Özefagusun en sık görülen konjenital anomalileri özefagus atrezisi ve trakeoözofageal fistüldür. Özefagus hastalıklarında yutma güçlüğü en sık karşılaşılan semptom olup ayırıcı tanıda motilite bozuklukları, divertikül, darlık ve özefagus kanserleri göz önünde bulundurulmalıdır. Özefagus kanseri hayat kalitesini düşüren ve çoğunlukla ölümcül seyreden bir kanserdir. Tanı sonrası uygun tedavi planlaması yapılmalıdır.

**Anahtar kelimeler:** Özefagus, yutma güçlüğü, sindirim sistemi

### ABOUT the CHAPTER

The esophagus is the organ of the digestive system, approximately 25-30 cm long, that connects the pharynx (C6) and the stomach (T11). The esophagus consists of mucosa, submucosa, muscle and adventitia layers from inside to outside. It allows food to pass between the oral cavity and stomach. Esophageal secretion is completely mucoid and its function is to provide lubrication for swallowing. The esophagus does not play an important role in food digestion and absorption. Esophageal diseases can be classified as congenital and non-congenital. The etiopathogenesis of congenital esophageal diseases has not been fully revealed. Dysphagia is the most common symptom in esophageal diseases and motility disorders, diverticula, stenosis and esophageal cancer and should be considered in differential diagnosis. Esophageal cancer reduces quality of life and is fatal in most cases. After diagnosis, appropriate treatment planning should be made.

**Keywords:** Esophagus, digestive system, dysphagia



## Özefagus Anatomisi

Özefagus, farenks (C6) ve mideyi (T11) birbirine bağlayan yaklaşık 25-30 cm uzunluğunda sindirim sistemine ait organdır. Kesici dişlerden kardioözofageal birleşmeye kadar erkeklerde ortalama 40 cm, kadınlarda ise 37 cm'dir. Servikal, torakal ve abdominal özefagus diye 3 kısımda incelenmektedir. Servikal özefagus trakea posteriorunda 6. servikal vertebra ile 1-2. torakal vertebra arasında uzanmaktadır. Özefagusun en dar kısmı krikoid kartilaj posteriorunda olan krikofarengel kas hizasıdır. Burası aynı zamanda farenksin özefagusa bağlandığı yerdir. Servikal özefagusun trakea, servikal vertebra, tiroid ve paratiroid bezi, servikal lenf nodu ile komşuluğu nedeniyle bu anatomik yapıları tutan hastalıklardan etkilenebilir. Özefagus içten dışa doğru, mukoza, submukoza, kas ve adventisya tabakasından oluşmaktadır.

- Mukoza: En içteki tabakadır, nonkeratinize çokkatlı skuamöz epitelden oluşmaktadır.
- Submukoza: Özefagusun en sağlam tabakasıdır. Anastomozlarda kullanılır.
- Kas tabakası: İçte sirküler, dışta longitudinal kas tabakası bulunur. Üst 1/3 çizgili, orta 1/3 çizgili ve düz, alt 1/3 düz kastan oluşmaktadır.
- Adventisya: Servikal ve torakal özefagusta seroza tabakası bulunmaz. Bunun yerine adventisya dediğimiz gevşek ve zayıf bağ dokusu mevcuttur.

Servikal özefagus arteriyel beslenmesini inferior tiroid arterden sağlarken, venöz drenaj ise inferior tiroid ven aracılığıyla brakiosefalik vene dökülmektedir.<sup>1</sup> Özefagus 2 tip lenfatik dre-



Hasan Ahmet Özdoğan<sup>1</sup>   
Chinara Aliyeva<sup>2</sup> 

<sup>1</sup>Istanbul Üniversitesi-Cerrahpaşa, Cerrahpaşa Tıp Fakültesi, Cerrahi Tıp Bilimleri Bölümü, Kulak Burun Boğaz Hastalıkları Ana Bilim Dalı, İstanbul, Türkiye  
<sup>2</sup>Özel Türkiye Hastanesi- Şişli, İstanbul, Türkiye  
E-posta: hasanahmet.ozdogan@iuc.edu.tr  
chaliyeva@gmail.com

**Bu bölümü alıntıla / Cite this chapter as:**  
Özdoğan HA, Aliyeva C. Özefagus hastalıkları. Papila 1, ed. *Kulak Burun Boğaz Hastalıkları Ders Kitabı* içinde. İstanbul: İÜC Yayınevi; 2024: 111-115. Cilt I.



CC BY 4.0: Telif hakkı yazarlardadır. Bu kitabın içeriği Creative Commons Atıf 4.0 Uluslararası lisans altında lisanslanmıştır.

naja sahiptir. Mukozal ve kas tabakası yerleşimli olan lenfatik pleksuslar yoğun şekilde birbiriyle bağlantılıdır ve özefagus kanserinin metastaz yapmasını kolaylaştırmaktadır. N.vagusun rekürrens larengeal dalı servikal özefagusun innervasyonunu yapmaktadır. Bu sinirin lifleri nükleus ambiguusun rostral kısmında yer almaktadır. Düz kasın motor innervasyonu parasempatiktir ve vagusun dorsal çekirdeğinde bulunur. Bu sinir lifleri n.vagus ve sonrasında n.rekürrens larengeal sinir aracılığıyla yemek borusuna ulaşır. Submukozal pleksus (Meissner) ve myenterik pleksus (Auerbach) ganglionlarıyla sinaps yaparlar. Myenterik pleksus, longitudinal ve sirküler kas lifleri arasında yer alır. Bu pleksuslardan kısa, postganglionik lifler çıkar ve yemek borusu duvarları içindeki müköz bezleri ve düz kas liflerini innerve eder.

## Özefagus Fizyolojisi

Üst ucunda farinks ile birleştiği yerde krikofarengal , alt ucunda gastroözofageal sfinkter ismi verilen iki sfinkter vardır. Üst sfinkter istirahat durumunda ortalama 30 mmHg lik basıncı koruyacak şekilde kontraksiyondadır. Anatomik olarak alt özefagus sfinkteri tanımlanmasa da distal özofagus fonksiyonel olarak sfinkter gibi davranır. Alt sfinkter, özofagusun alt ucunun kapalı kalmasını ve özofagus içi basıncın mide fundusu basıncından daha yüksek olmasını sağlar. Bu sfinkterin özellikleri manometrik çalışmalarla tanımlanmıştır. Gastroözofageal sfinkterin esas fonksiyonu, mide içeriğinin özofagusa reflüsünü önlemektir<sup>2</sup> Mide asiditesi yüksektir ve birçok proteolitik enzim ihtiva eder. Özofagus mukozası mide sekresyonlarının sindirici etkisine uzun süre direnemez. Kusma halı dışında, introgastrik basıncın artması vagal bir refleksin başlamasına sebep olur. Bu refleks reflünün önlenmesi için, sfinkterin daha fazla kasılmasını sağlar. Vagal refleks aynı zamanda mide antral bölgesindeki G hücrelerini stimüle ederek Gastrin hormon sekresyonunu artırmaktır. Artan gastrin hormonu HCL,mide motilitesini ve alt özefagus sfinkterinin kontraksiyonunu artırır. Mide asiditesinin çok yüksek olduğu hallerde veya dışarıdan asit verilerek gastrin sekresyonu inhibe edilirse, kardiy tonüsü azalır, mideden özofagusa geçiş kolaylaşır. Duodenum ve jejunumdan salgılanan sekretin ise gastrinin aksine kardiy tonusunu azaltmaktadır. Refünü önleyen diğer bir faktör de özofagusun hemen diyafragma altında kalan kısmında bulunan valv benzer bir mekanizmadır. İntraabdominal basıncın ileri derecede artması, özofagusun karın içindeki parçasının içeri doğru çökmesine ve aynı zamanda mide içi basıncın artmasına sebep olur. Özofagusun alt kısmının bu mekanizma ile kapanması, intragastrik basıncın etkisiyle mide içeriğinin özofagusa geçmesini önler. Aksi takdirde yürüdüğümüz, öksürdüğümüz ve hatta derin nefes aldığımız durumlarda reflü kaçınılmaz olurdu. Özefagus sekresyonu tamamen mukoid karakterde ve fonksiyonu yutma için kayganlık sağlamaktır. Katı ve sıvı gıda sindiriminde ve emiliminde önemli rol oynamaz.

## Yutma

Oral kavite ve mide arasında gıda geçişinin olması için yutma istemli ve istemsiz faza ayrılmaktadır. İstemli faz yutma olayını başlatır. İstemsiz faz, gıdanın farenksten özefagusa iletiildiği farengal faz ve özefagustan mideye iletiildiği özefageal faz diye 2'ye ayrılmaktadır. Yutma sonrası üst özefagus sfinkteri gevşer,içerik özofagusa iletilir. Bunun primer ve sekonder peristaltizm takip eder. Peristaltizm, özofagusun tüm uzunluğu boyunca hareket eden ve intraluminal içeriğin mideye itildiği sıralı, koordineli bir kasılma dalgasıdır. Krikofarengal kas diğer fareks kaslarından farklı olarak normalde

kasılı haldedir ve üst özefagus sfinkterini oluşturmaktadır. Yutma sırasında yiyecek bolusunun geçmesi için gevşer. Alt özefagus sfinkteri de aynı şekilde yutma sırasında gevşer ve peristaltik dalga bu sfinkterden geçene kadar açık kalır, sonra kasılır ve istirahat bazal tonusunu yeniden oluşturur. Peristaltizm, primer, sekonder ve tersiyer olarak sınıflandırılmaktadır. Primer peristaltizm, yutma merkezi tarafından tetiklenen peristaltik dalgadır ve 2 cm/s'lik bir hıza sahiptir. Sekonder peristaltik dalga orta özofagusta gastroözofageal reflü (GER) veya gıda artıklarının lokal tahriş sonucu oluşmaktadır. Tersiyer kasılmalar, dismotiliteye katkıda bulunan peristaltik olmayan lokal kasılmalardır. Bilinen fizyolojik bir rolü yoktur ve yaşlılarda artan sıklıkta gözlenir. Bu fenomenin radyografik tanımı presbiözofagus olarak adlandırılmıştır. Özofagusun yutmaya cevap olarak bütün hareketi vagal ve parasempatik sinir lifleriyle koordine edilir. Hem santral hem lokal sinirsel yollar peristaltik kasılmada rol alır. Antikolinergik ilaçların verilmesi veya proksimal vagotomi peristaltik kontraksiyonların gücünü azaltır.

## Özefagus Hastalıkları

### Özefagus Konjenital Anomalileri

Konjenital özofagus hastalıklarının etiyopatogenezi tam olarak ortaya konulamamıştır. Mevcut teorilerin çoğu, insan embriyolojisinin kurucusu kabul edilen Wilhelm His'in lateral kıvrımların füzyonu ile meydana gelen bir septumun arkada özofagus önde trakea olacak şekilde ikiye böldüğü tezi üzerine kurulmuştur. Özofagusun en sık görülen konjenital anomalileri özofagus atrezisi ve trakeoözofageal fistüldür. Genellikle birlikte bulunmaktadırlar. Bunun nedeni, solunum divertikülünün kranial ön bağirsaktan öne doğru tomurcuklanması ve dolayısıyla özofagus gelişimi ile yakından ilgilidir. Özofagus atrezili bebeklerin %30-70'inde ilave başka anomaliler de bulunmaktadır. Eşlik eden anomaliler hayatı tehdit edip etmemesine göre minor ve major olarak sınıflandırılmaktadır. Konjenital kalp hastalıkları, üriner sistem anomalileri, gastrointestinal sistem anomalileri, nörolojik ve iskelet sistemi anomalileri en sık birlikte göstermektedir. Kompleks olan kardiyak rahatsızlıklar atrezili hastalardaki ölümlerin en önemli sebebinin oluşturur. Kardiyak anomaliler içerisinde en sık karşılaşılan ise ventriküler septal defektir. ÖA ve TÖF tipleri için birçok sınıflama yapılsa da ensin-k kullanılan Ashcraft ve Holder tarafından yapılmış olan anatomik tiplere dayanandır. Anatomik özelliklere göre 5 alt grup oluşturulmuştur. Kesin tanı grafi ile konulmaktadır.

### Özofagus motilite bozuklukları

Motilite bozuklukları primer ve sekonder diye 2 grupta incelenmektedir. Primer özofagus motilite bozukluklarının patofizyolojisi, akalazyaya dışında tam olarak tanımlanmamıştır. Motilite bozukluklarının tanısında altın standard monometridir.

### Primer motilite bozuklukları

#### Akalazyaya

Akalazyaya, yunanca 'gevşeyememe' anlamına gelmektedir. Auerbach pleksusunun dejenerasyonundan kaynaklanan nöromüsküler bir hastalıktır. Vagus sinirinde dejeneratif değişiklikler ve vagusun dorsal motor nükleusunda değişiklikler de tespit edilmiştir. Peristaltik olmayan kasılmalar, alt özefagus sfinkterinin bu kasılmalara yanıt olarak gevşememesi, sonuçta özefagus genişlemesi bu hastalığın birbiriyle alakalı üç önemli özelliğidir. Alt özefagus sfinkterinin bozulması patognomik olmasa da sık görülür. Vakaların %60'ında AÖS

basıncı yüksektir. İnhibitör mekanizmadaki bozukluğa bağlı olarak sfinkter gevşeyemez ama kasılmayı sağlayan kolinerjik nöronlar korunmuştur. Yapılan çalışmalarda serumda kızamıkçık virüsüne ait antikör titrelerinin önemli derecede yüksek olduğu saptanmıştır. Ayrıca *Tripanosoma cruzi*'nin neden olduğu Chagas hastalığında da intramural ganglionlarda yerleşmeye bağlı olarak akalazyadaki gibi motilite bozukluğu görülmüştür. Hastalarda en sık ve en erken görülen semptom disfajidir. Önemli bir özelliği sulu gıdalarla yutma güçlüğünün daha belirgin olduğu paradoksal disfaji paterni izlenmesidir. Hastalığın ilerlemesi ile birlikte disfaji bir plato çizer ve daha fazla ilerleme göstermez. Regürjitasyon disfaji sonrası en sık izlenen semptomdur. Tipik akalazyaya ile karışan yutma güçlüğü ve spazmik ağrı ile seyreden başka bir tipi daha bilinmektedir. İgorous (şiddetli) veya Tip II akalazyaya olarak adlandırılmaktadır. Akalazyanın bu tipinde AÖS' de gevşeyememe ile birlikte tipik akalazyanın tersine olarak özofagusta aşırı kontraksiyonlar görülür. Tip II akalazyada en önemli semptom ağrıdır. Akalazyaya tanısı klinik semptomlar, endoskopi, radyografi, ve manometrik değerlendirme ile konur. Baryumlu özofagografide akalazyanın karakteristik bulguları dilate bir özofagus ve gastroözofajal bileşkede düz, ince ve kalem ucu veya kuş gagası şeklinde bir görünümdür. Ayırıcı tanıda santral ve periferik nöropatiye neden olan diyabet, inme, amiloidoz ve reflü özofajitin neden olduğu darlık da düşünülmelidir. Akalazyaya hastalarında özefagus kanseri riskinde artış vardır ve tarama önerilmektedir. Akalazyaya tedavisi için yapılan miyotomi kanser riskini ortadan kaldırmaz. Bu nedenle hastalar düzenli aralıklarla takip edilmelidir.<sup>3</sup>

### Diffüz Özefagus Spazmı

Özofagus gövdesinde eş zamanlı, tekrarlayıcı, nonperistaltik, yüksek amplitütlü kontraksiyonlarla karakterizedir. Nedeni tam olarak bilinmeyen bu hastalıkta göğüs ağrısı çok şiddetli seyretmekte ve sıklıkla acil kardiyak değerlendirme gerektirir tarzıdır. Eşlik eden yaygın bir semptom disfajidir. Baryumlu özofagogramda özofagusun 2/3 distal düz kasları tirbuşon görünümünde iken özofagusun üst kısmı normaldir. Manometri diagnostik olup koordine olmayan özofajal motiliteyi gösterir. AÖS fonksiyonu çoğunlukla normaldir. Tedavide kalsiyum kanal blokerleri ve nitrat semptomatik tedavide kullanılmaktadır. Botoks enjeksiyonu da başarılı sonuçlar vermektedir. Medikal tedaviye cevap vermeyen hastaların %70'inde mide proksimalinden aortik arka uzanan uzun bir miyotominin semptomları rahatlatığı görülmüştür.<sup>4</sup>

### Fındıkkıran özefagus spazmı / Hipertansif peristaltik özofagus

Şiddetli göğüs ağrısına neden olan yüksek kontraksiyonlu peristaltik dalğaların karakteristik olduğu bu hastalıkta tanı manometri ile konulur. Peristaltizm genellikle normal olduğu için kontrast özofagogram normaldir. Etiyolojisi bilinmemektedir. Kas veya myenterik pleksusta patolojik değişiklikler görülmemektedir. Diffüz özofajal spazmda olduğu gibi bu hastalarda da kardiyak iskemi ekarte edilmelidir. İstirahat AÖS basıncı genellikle normaldir. Tedavi genellikle medikal olup cerrahinin rolü net değildir.<sup>4</sup>

### Hipertansif Alt Özefagus Sfinkteri

Genellikle hipertansif akalazyaya, diffüz özofajal spazm ve Nutcracker özofagusu eşlik eder. İzole halde nadir olarak görülmektedir. Medikal tedaviye yanıt vermez ve tedavisi myotomidir.

### Sekonder motilite bozukluğu

Sistemik bir hastalığın özofagusu tutması sonucunda oluşan patolojileri içermektedir. En sık bağ doku hastalıklarının tutulumu sonucu karşılaşılmaktadır ve skleroderma, özofagus belirtileri olan bağ doku has-

talığının prototipidir. Özofagusun distal düz kasın bulunduğu kısmında peristaltizm yoktur. Bu genellikle distal özofagusun hafif genişlemesi ile sonuçlanır. Akalazyanın aksine alt özefagus sfinkterinde yetmezlik ve bunun sonucunda da reflüye izlenir. Hiatal herni, Candida özofajiti, aspirasyon pnömonisi, Barrett özofagusu,özofagus adenokarsinomu ve reflü özofajiti ile Skleroderma arasında ilişki belirtilmiştir. Sistemik lupus eritematozus, romatoid artrit,polimiyozit, skleroderma benzer radyografik görüntülere sahiptir. Aksine, dermatomyozit çizgili kasları tuttuğu için ağırlıklı olarak farenks ve üst özefagus tutulumu yapmaktadır. Bağ doku hastalıklarının özefagus değerlendirmesinde floreskopik ve manometrik değerlendirme endoskopiden daha faydalıdır.

### Krikofarengal Disfonksiyon (Bar, Akalazyaya)

Krikofarengal disfonksiyon, özofagus üst sfinkterinde divertikül olmaksızın idiopatik disfonksiyon oluşmasıdır. Fizyopatolojisi tam olarak bilinmemektedir. Radyolojik bir terim olup üst özofagus sfinkterinde öne doğru çentiklenme ve daralma görülmektedir. Krikofarengal akalazyaya terimi, alt sfinkter akalazyası ile eş anlamlı değildir. Alt sfinkter akalazyasında ganglion hücrelerinde azalma mevcutken burada ganglion hücrelerinde dejenarasyon bulunmayıp özofagus üst sfinkterinde relaksasyon yetmezliğine bağlı obstrüksiyon söz konusudur. Manometri testinde üst özofagus sfinkterinde basınç yüksektir. Belirgin kas hipertrofisi ve yutmaya cevap olarak kasta gevşeyememe söz konusudur. Miyotomi semptomları rahatlatmada başarılıdır. Krikofarengal akalazyaya en sık serebrovasküler hastalıklar neden olmaktadır. Diğer nedenler çoğu idiopatik olmak üzere psödobulbar palsi,nazofaringeal karsinom, poliomyelit, tiroid miyopatisi,servikal vagotomi, polimiyozit, dermatomyozit, okülofaringel sendromu, amyotrofik lateral skleroz ve hiatal herni sayılmaktadır. Zenckel divertikülünün gelişmesine zemin hazırlar. Geç tanı almaktadır ve aspirasyon, tekrarlayan enfeksiyon şikayetiyle hasta tarafımıza başvurmaktadır.<sup>5</sup>

### Özefagus divertikülleri

Özofagus divertikülleri nadir görülmekte beraber gerçek ve pseudodivertiküller olarak iki grupta incelenmektedir. Genellikle gerçek divertiküller konjenital olup tüm özofagus tabakalarını içerir. Pseudodivertiküller ise mukoza ve submukozanın musküler tabakaya herniasyonundan oluşur ve edinseldir. Konjenital divertiküller bronkopulmoner-önbarsak malformasyonları ile birlikte görülebilir. Lokalizasyonlarına göre özofagus divertikülleri faringoözofageal (Zenker divertikülü), midözofageal/parabronşial, distal özofageal/ epifrenik divertiküller olarak üç gruba ayrılır. Etiyopatogenezi göre sınıflandırılacak olursak traksiyon divertikülü ve pulsasyon divertikülü olarak iki grupta incelenir. Traksiyon divertikülleri genellikle kronik inflamasyon (çoğunlukla granülomatöz hastalıklar) nedeniyle midözofageal bölgede, pulsasyon divertikülleri ise özofagus lümenindeki basınç gradyentinin artması nedeniyle faringoözofageal ve distal özofageal bölgede oluşur.<sup>6</sup>

### Zenker Divertikülü

Özofagus divertiküllerinden en sık Zenker divertikülü saptanır. Faringeal mukozanın farinks arka duvarının göreceli olarak zayıf bir noktasından protrüzyonu sonrasında oluşur. Faringoözofageal segmenti oluşturan inferior faringeal konstriktör kas ile krikofaringeal kas arasında potansiyel bir boşluk oluşur. Bu zayıf nokta 'Killian üçgeni' olarak ta bilinir ve zenker divertikülü bu anatomik bölgede oluşur. Etiyolojisine yönelik bir çok teori ortaya atılmış olsa da, krikofaringeal kasın relaksasyonunda ya da üst özofageal sfinkter koordinasyonundaki yetersizlik en çok kabul görendir. Buna göre, yutma sırasındaki yüksek hipofaringeal basınç ile hipofarinks arka duvarındaki düşük direnç hastalığın gelişimindeki temel faktör-

lerdir . Zenker divertikülü genellikle hayatın yedinci ve sekizinci dekatlarında görülür; 40 yaş öncesi çok nadirdir. Erkeklerde daha sıktır. En sık gözlenen semptomlar disfaji,halitozis ve sindirilmemiş gıdaların spontan regürjitasyonudur. Bazı ileri olgularda disfajinin obstrüksiyon düzeyine ulaşması nedeniyle aşırı kilo kaybı ve düşkünleşme görülebilir. Kronik aspirasyonlara bağlı öksürük ve boğulma benzeri ataklar ile solunum yolu enfeksiyonları izlenebilir. Tanı Baryumlu Özefagus grafisi ile konulur. Tedavi seçeneğine divertikülün boyutu ve hastanın semptomlarına göre karar verilmektedir. Divertikül boyutu 1cm'den küçükse takip,1 cm'den büyükse endoskopik (transoral) veya açık cerrahi ile tedavi edilmektedir.<sup>7</sup>

### Midözefageal divertikül

Midözefageal divertikül traksiyoneldir. Özefagusun bütün tabakalarını bulunduran gerçek divertiküllerdir. Tüberküloz, histoplazmoz gibi granülomatöz hastalıkları sonucu oluşan mediastinal lenf nodlarından kaynaklanan kronik inflamatuvar süreç nedeniyle oluşur. Genellikle büyük boyunlu küçük divertiküller olup asemptomatiklerdir ve tedavi gerektirmezler. Nadir olarak disfaji, takılma hissi, regürjitasyon, ve göğüs ağrısı gibi belirtilere neden olurlar ve rastlantısal olarak tanı konulur . Özefagus divertikülleri içinde %10-15 sıklıkla en az görülenidir. Özefagobronşiyal fistül geliştiğinde öksürük ve pnömoniye neden olabilir.<sup>8</sup>

### Epifrenik divertikül

Özefagus distal 10cm'lik bölümünde oluşur. Distal özefagus veya alt özefageal sfinkterin hareket bozukluğundan kaynaklanan fonksiyonel obstrüksiyon nedeniyle oluştuğu bilinmektedir. Buna ek olarak peptik darlık, Nissen fundoplikasyonu, , gastroözefageal bölge tümörleri gibi mekanik obstrüksiyon nedenleri de patofizyolojide rol almaktadır . Özefageal epifrenik divertiküller genellikle akalazyaya, difuz özefageal spazm ve nonspesifik motilite bozuklukları ile beraber görülür. Manometri tetkik sonucunda herhangi bir motilite bozukluğu saptanmayan hastalar da bulunmaktadır. Asemptomatik epifrenik divertiküller tedavi gerektirmez. Tekrarlayan bronkopulmoner enfeksiyonlar geliştiğinde ve divertikülit, kanama, perforasyon gibi nadir gelişen komplikasyonlar nedeniyle cerrahi tedavi gerekebilir.<sup>6</sup>

### Özofagus İntramural Psödodivertiküloz

Özofagus intraluminal psödodivertikülozunun genellikle edinilmiş bir durum olduğuna inanılmaktadır. Kesin patogeneze belirsiz olmakla birlikte, inflamasyon ve staz faktörler gibi görünmektedir. Bir hipotez, intramural kanalların inflamasyon sonucu tıkanmasının submukozal bezlerin genişlemesine neden olduğunu belirtir. Özofagus intraluminal psödodivertikülozu olan hastaların çoğunda özofagus striktürleri veya özofagus gövdesinin hareketsizliği vardır. Özofagus intraluminal psödodivertikülozu, özofagusta korozif hasarın bir sonucu olarak rapor edilmiştir, ancak çoğu hastada buna bağlı darlıklar vardır. Disfaji, özofagus intramural psödodivertiküloz ile ilişkili en yaygın semptomdur. Retrospektif bir çalışmada, tüm hastalarda alkol ve tütün kullanımının mevcut olduğunu saptamışlardır.

### Özefagus Darlığı

Birçok hastalık özefagus darlığı oluşumuna neden olabilir. Bunlara asit peptik, otoimmün, enfeksiyöz, kostik, konjenital, iyatrojenik, ilaca bağlı, radyasyona bağlı, malignite ve idiyopatik hastalık süreçleri dahildir. Özofagus darlığının etiyojisi genellikle radyolojik ve endoskopik yöntemler kullanılarak belirlenebilir ve endoskopik görüntüleme ve doku biyopsisi ile doğrulanabilir. Birincil süreç olarak dismotiliteden şüphelenildiğinde manometri kullanımı tanısallı olabilir. Bilgisayarlı tomografi

(BT) taraması ve endoskopik ultrasonografi, malign striktür evrelemede değerli yardımcılarıdır. GÖR yetişkinlerin %40'da izlenmektedir. Tüm özofagus darlığı vakalarının yaklaşık %70-80'ini oluşturur. Peptik özofagus darlığı gastroözefageal reflüye bağlı özofajitin sekeleridir ve genellikle skuamokolumnar bileşken köken almaktadır. Disfonksiyone alt özefagus sfinkteri ve düzensiz motilite oluşumunda rol oynayan faktörler olarak bildirilmiştir. Erkeklerde kadınlarda 2-3 kat daha sık görülmektedir. GÖR tedavisi sonrasında sıklığı azalmaktadır. Peptik darlığın mortalite oranı, prosedüre bağlı bir perforasyon meydana gelmedikçe veya darlık malign olmadıkça artmaz. Bununla birlikte, peptik darlıkların morbiditesi önemlidir. Çoğu hasta, artan gıda sıkışması ve pulmoner aspirasyon riskiyle birlikte kronik tekrarlayan bir seyir geçirir.<sup>9</sup>. Sıklıkla, bir arada bulunan Barrett özofagusu ve eşlik eden komplikasyonları ortaya çıkar. Cerrahi gerektirmeyen özofagus darlığı olan hastalara antireflü tedavi ve yaşam tarzı değişiklikleri, diyet önerilmektedir (Tablo 1).

**Tablo 1.** Özefagusta darlık oluşturan nedenler.

Proksimal/ orta özofagusta darlık	Distal özofagusta darlık
Korozif madde	Peptik darlık
Malignite	Malignite
Enfeksiyöz özofajit	Kollojen doku hastalıkları
İmmunsupresyon	Crohn hastalığı
Hap özofajiti	Skleroterapi sonrası
İdiyopatik eozinofilik özofajit	Mide rezeksiyonu sonrası
Eksternal bası	Eksternal bası
Greft versus host hastalığı	Uzun süre NGT kullanımı
Cilt hastalıkları	
Yabancı cisim	
Cerrahi anastomoz	
Konjenital nedenler	

### Özofajit

Özofajit, öncelikle mukozanın etkilendiği enfeksiyöz, kimyasal travma, reflü ve ilaca bağlı olarak oluşan özefagusun inflamasyonudur. En sık disfaji, odinofaji, göğüs ağrısı semptomlarına neden olur. Özofajit tedavisi sonucu altta yatan nedene ve doku hasarının ciddiyetine bağlıdır. Tedavi edilmediği veya tedavi başarısız olduğunda özefagus mukoza-sındaki hasar özofagusta daralmaya, kısalmaya neden olabilir.

### Barrett Özefagus

Gastroözefageal reflüye uzun süre maruz kalan hastalarada özefagus epitelinin kolumnal epitele dönüşmesi sonucu Barret özefagus oluşmaktadır. GÖRH ile Barrett özofagusu arasındaki ilişkiyi anlamak için GÖRH patogenezinin anlaşılması gerekmektedir. Reflüdeki zararlı maddelere karşı özofagus bir antireflü bariyeri, etkili bir temizleme mekanizması ve epitelyal savunma faktörlerini içerir. Distal özofagusta günde 1-2 saatlik bir asit (pH < 4) temas süresi normal kabul edilir. Bu fizyolojik reflü tamamen asemptomatik bireylerde görülür. Tanı ve değerlendirmede Özofagogastroduodenoskopi, endoskopik ultrasonografi ve biyopsi kullanılmaktadır. GÖRH'nin uzun segmentli Barrett özofagusu (LSBE, >3 cm) ve kısa segmentli Barrett özofagusu (SSBE, < 3 cm) ile ilgili özellikleri oldukça farklıdır. Barrett özofagusu belirlendikten sonra, hastalar artan kanser riski (displazi) veya daha erken bir aşamada olan ve tedaviye uygun histolojik belirteçleri belirlemek için periyodik gözetim endoskopisinden geçmelidir. Amerikan Gastroenteroloji Derneğine göre birinci derece

akrabada özofagus adenokarsinomu ya da Barrett özofagus öyküsü olan, Hiatal herni hikayesi olan, 50 yaş üstü erkek hasta, kronik sigara kullanımı, santral obezite hikayesi olan hastaların belli aralıklarla endoskopi ve biyopsi ile takibini önermektedir. Displazi, kanser riski için en iyi histolojik belirteçtir. Barrett özofagusunun prevalansına ilişkin tahminler oldukça değişkendir ve genel yetişkin popülasyonun %0.9-10'u arasında değişmektedir. Barrett özofagusu ile ilişkili en önemli morbidite özofagusta adenokarsinom gelişmesidir. Barrett özofaguslu hastaların çoğunda özofagus kanseri gelişmemektedir ve ilk izleme biyopsilerinde displazisi olmayan hastalarda özofagus adenokarsinomuna ilerleme riski yılda yaklaşık %0.5 olarak tahmin edilmektedir.[10] Barrett özofagus diyet ya da ilaçla iyileştirilemez. Antireflü tedavi Barrett özofagusu gelişimini engeller veya yavaşlatır.

### Özefagus Kanseri

Özefagus kanseri yıkıcı bir hastalıktır. Dünyada kansere bağlı ölümlerin en sık 6. nedenidir. Bazı hastalar tedavi edilebilse de özofagus kanseri tedavisi uzun sürelidir, yaşam kalitesini düşürür ve önemli sayıda vakada ölümcüldür. Özefagus kanser oluşumu cinsiyet, çevresel ve beslenme alışkanlıklarıyla ilişkili olup risk faktörleri erkek cinsiyet (erkeklerde kadınlardan 3 kat fazla görülme olup, bu durum erkeklerin daha fazla sigara içmesine bağlanmıştır), ileri yaş (>65 yaş), sigara, alkol, obezite, tütsülenmiş et, ve çiğ gıda tüketilmesi ve konserve besinlerdeki nitrozaminler ve s. içermektedir. Aynı zamanda mide asidine uzun süreli maruz kalan GÖR hastalarında özefagus distalinde görülen değişiklik olan Barrett özofagusu yıllar içinde özefagus adenokanserine yol açabilir. Çocukluk döneminde yanlışlıkla içilen çamaşır suyu sonucu oluşan özefagus darlığı, akalazyaya hastalığı ilerde kanser oluşumuna sebep olabilmektedir.

Özofagus kanseri semptomları:

- Disfaji (en yaygın); Başlangıçta katı, sonrasında sıvı gıdaları içecek şekilde ilerler.
- Kilo kaybı (ikinci en yaygın)
- Kanama (demir eksikliği anemisine yol açar)
- Epigastrik veya retrosternal ağrı
- Metastaza bağlı kemik ağrısı
- Ses kısıklığı (rekürrens laringeal sinirin tutulumu nedeniyle)
- İnatçı öksürük veya sık pnömoni (tümörün özofagus duvarından ve ana bronşa doğrudan invazyonu nedeniyle oluşan traqueobronşiyal fistüller nedeniyle)

Fizik muayene bulguları:

- Tipik olarak, kanser metastaz yapmadıkça normal muayene sonuçları
- Hepatomegali (hepatik metastazlardan)
- Lateroservikal veya supraklaviküler alanlarda lenfadenopati (metastazı yansıtan)

Özofagus kanserinin başlıca histolojik tipleri skuamöz hücreli karsinom (SCC) ve adenokarsinomdur. Skuamöz hücreler yemek borusunun tamamını kaplar, bu nedenle SCC yemek borusunun herhangi bir yerinde oluşabilir, ancak genellikle üst yarısında ortaya çıkar. Adenokarsinom tipik olarak gastroözofageal reflü hastalığının (GERD) bir sonucu olarak gelişir; bu nedenle, adenokarsinom tipik olarak distal özofagusun alt yarısında ortaya çıkar ve sıklıkla özofagogastrik bileşkeyi içerir.<sup>11</sup>

Özefagus kanser tanı ve evreleme için özofagogastroduodenoskopi (tümörün doğrudan görüntülenmesine ve biyopsilerine izin verir),

Endoskopik ultrasonografi (EUS; T ve N evrelemesi için en hassas test), Kontrastlı karın ve göğüs bilgisayarlı tomografi (BT) (akciğer ve karaciğer metastazını ve bitişik yapıların istilasını değerlendirmek için), klinik olarak endike ise kontrastlı pelvik BT taraması, Pozitron emisyon tomografi (PET) (evreleme için), Bronkoskopi (eğer tümör karına üzerinde veya üzerindeyse, trakea veya bronşların invazyonunu dışlamaya yardımcı olmak için), Laparoskop ve torakoskopi (bölgesel düğümleri evrelemek için), Baryum Özefagus grafisi (darlıkları ve lümen içi kitleleri tespit etmek için çok hassastır, ancak artık nadiren kullanılmaktadır) gibi farklı yöntemler kullanılmaktadır.

Her hastanın tedavisi farklılık göstermekte olup, hastalığın evresi, konumu, hastanın yaşı ve ek hastalıkları gibi birden fazla faktöre bağlıdır. Multidisipliner bir çalışma gerektiren bu tedavi; radyoterapi, kemoterapi, cerrahi gibi farklı seçenekleri içermektedir.

Genelde Evre I-III (bölgesel hastalık) - Endoskopik tedavi (örn., mukozal rezeksiyon veya ablasyon), özofajektomi, ameliyat öncesi neoadjuvan kemoradyoterapi mevcut tedavi yaklaşımlarıdır. Evre IV: palyatif/destekleyici bakım içeren sistemik kemoterapi önerilmektedir.

**Hakem Değerlendirmesi:** Dış bağımsız.

**Çıkar Çatışması:** Yazarlar çıkar çatışması bildirmemişlerdir.

**Peer-review:** Externally peer-reviewed.

**Declaration of Interests:** The authors declare that there are no competing interests.

### Kaynaklar

1. Patti MG, Gantert W, and Way L. W., Surgery of the Esophagus: Anatomy and Physiology. *Surgical Clinics of North America*. 1997;77(5): 959-970. [\[Crossref\]](#)
2. Sasegbon A and Hamdy S, The anatomy and physiology of normal and abnormal swallowing in oropharyngeal dysphagia, *Neurogastroenterology and motility*. 2017; 29(11). [\[Crossref\]](#)
3. Walzer N and Hirano I, Achalasia. *Gastroenterol Clin North Am*. 2008;37(4):807-825. <https://doi.org/10.1016/j.gtc.2008.09.002>
4. Burmeister S, Review of current diagnosis and management of diffuse esophageal spasm, nutcracker esophagus/spastic nutcracker and hypertensive lower esophageal sphincter. *Curr Opin Otolaryngol Head Neck Surg*. 2013; 21(6): 543-547. [\[Crossref\]](#)
5. Tieu BH and Hunter JG, Management of cricopharyngeal dysphagia with and without Zenker's diverticulum. *Thorac Surg Clin*. 2011;21(4): 511-517. [\[Crossref\]](#)
6. Costantini M, Zaninotto G, Rizzetto C., Narne S., and Ancona E., Oesophageal diverticula. *Best Pract Res Clin Gastroenterol*. 2004;18(1):3-17. [\[Crossref\]](#)
7. Rizzetto C *et al.*, Zenker's diverticula: feasibility of a tailored approach based on diverticulum size. *J Gastrointest Surg*. 2008;12:2057-2065. [\[Crossref\]](#)
8. Hazebroek EJ and van der Harst E., Mid-esophageal diverticulum. *J Am Coll Surg*. 2008; 207(2):293. [\[Crossref\]](#)
9. Pregun I, Hritz I, Tulassay Z., and Herszényi L., Peptic esophageal stricture: medical treatment. *Dig Dis*. 2009;27(1): 31-37. [\[Crossref\]](#)
10. Thrift AP, Barrett's Esophagus and Esophageal Adenocarcinoma: How Common Are They Really?. *Dig Dis Sci*. 2018; 63(8):1988-1996. [\[Crossref\]](#)
11. Pohl H. *et al*, Risk factors in the development of esophageal adenocarcinoma. *American Journal of Gastroenterology*. 2013; 108(2):200-207. [\[Crossref\]](#)

# **BÖLÜM 19**

## **BOYUN ANATOMİSİ, BOYUN KİTLELERİ VE DERİN BOYUN ENFEKSİYONLARI**

Hasan Ahmet ÖZDOĞAN  
Sinem KARA PEKER

# Boyun Anatomisi, Boyun Kitleleri ve Derin Boyun Enfeksiyonları

## *Anatomy of the Neck And Deep Neck Infections*

### BÖLÜM HAKKINDA

Kulak Burun Boğaz Hastalıkları pratiğinde en sık karşılaşılan semptomlardan biri, boyun kitleleridir. Hem çocuk hem de erişkin popülasyonda boyunda kitle ile karşılaşılabilen, ancak kitlenin etiolojisi bu iki yaş grubunda değişiklik göstermektedir. Pediatrik popülasyonda enfeksiyöz ve konjenital sebepler baskınken, erişkin popülasyonda enfeksiyöz sebeplerin yanı sıra neoplazmlar ön plana çıkmaktadır. Boyun kitlelerine yaklaşımda, anamnez ve fizik muayene özellikle önemli yer tutmaktadır. Boyun kitlelerinin tedavisi de etiolojiye göre değişmektedir.

**Anahtar kelimeler:** Boyun, kitle, neoplazm, enfeksiyon, anatomi

### ABOUT the CHAPTER

One of the most common symptoms in the practice of Ear Nose and Throat Diseases is neck masses. A neck mass can be encountered in both pediatric and adult populations, but the etiology of the mass varies in these two age groups. While infectious and congenital causes are dominant in the pediatric population, neoplasms as well as infectious causes come to the fore in the adult population. Anamnesis and physical examination are especially important in the approach to neck masses. Treatment of neck masses also varies depending on etiology.

**Keywords:** Neck, mass, neoplasm, infection, anatomy

Kulak Burun Boğaz Hastalıkları pratiğinde en sık karşılaşılan semptomlardan biri, boyun kitleleridir. Hem çocuk hem de erişkin popülasyonda boyunda kitle ile karşılaşılabilen, ancak kitlenin etiolojisi bu iki yaş grubunda değişiklik göstermektedir. Pediatrik grupta benign kitleler ön planda iken, erişkin hastalarda malignite öncelikle göz önüne alınmalıdır.

### Anamnez ve Fizik Muayene

Boyun kitlelerine yaklaşımda, anamnez ve fizik muayene özellikle önemli yer tutmaktadır. Disfaji, odinofaji, kilo kaybı, dispne ve hemoptizi gibi semptomlar malignite açısından klinisyeni yönlendirmelidir. Ancak uzun süredir mevcut olan ve boyutları fluktuan olan kitleler daha çok inflamatuvar ya da konjenital sebepleri düşündürmelidir. (Tablo-1) Boyun kitlelerine yaklaşımda en önemli faktörlerden biri yaştır. Pediatrik popülasyonda boyun kitleleri çoğunlukla konjenital ve inflamatuvar sebeplerden kaynaklanmakta ve benign karakterdedir. Ancak erişkin popülasyonda, özellikle de 35 yaşın üstündeki yaşlı erişkin grupta, tiroid kitleleri dışlandığında, boyun kitlelerinin %80'i malign karakterdedir<sup>1,2,3,4</sup> Bu nedenle yaşlı hastalarda boyun kitleleri, aksi kanıtlanıncaya kadar malign kabul edilmelidir.

Boyun kitlelerine yaklaşımda anamnez alırken, sigara ve alkol kullanımı en önemli faktörlerdendir. Bunun yanında şüpheli cinsel aktivite öyküsü de, HPV ilişkili baş-boyun kanserleri ile bağlantısı açısından önem arz etmektedir.

Boyunda kitle ile başvuran her hastada, detaylı bir panendoskopik muayene ile baş-boyun ve üst sindirim sisteminin değerlendirilmesi zorunludur. Rijid ya da flexibl fiberoptik endoskoplar aracılığıyla tüm üst solunum ve sindirim sisteminin değerlendirilmesi, metastatik bir baş-boyun kanserinin tespitinde en önemli adımdır. Baş-boyun kanserlerinde kitlesel lezyon submukozal olarak bulunabildiğinden, dil kökünün ve ağız tabanının palpasyonu da önemlidir.



CC BY 4.0: Telif hakkı yazarlardadır. Bu kitabın içeriği Creative Commons Atif 4.0 Uluslararası lisans altında lisanslanmıştır.



Hasan Ahmet Özdoğan<sup>1</sup>   
Sinem Kara Peker<sup>2</sup>

<sup>1</sup>Istanbul Üniversitesi-Cerrahpaşa, Cerrahpaşa Tıp Fakültesi, Cerrahi Tıp Bilimleri Bölümü, Kulak Burun Boğaz Hastalıkları Ana Bilim Dalı, İstanbul, Türkiye  
<sup>2</sup>University Hospitals of Morecambe Bay, ENT Department, Birleşik Krallık  
E-posta: hasanahmet.ozdogan@iuc.edu.tr  
sinemkarapeker@gmail.com

**Bu bölümü alıntıla / Cite this chapter as:**  
Özdoğan HA, Kara Peker S. Boyun anatomisi, boyun kitleleri ve derin boyun enfeksiyonları. Papula İ, ed. *Kulak Burun Boğaz Hastalıkları Ders Kitabı* içinde. İstanbul: İÜC Yayinevi; 2024: 117-121. Cilt I.

## Tanısal Testler

Yetişkin popülasyonda, Bilgisayarlı Tomografi (BT), Dünya’da halen en sık kullanılan tanı modalitesidir. Özellikle kontrastlı BT incelemesi, boyunda yoğun vasküler yapılanmanın ayırt edilmesinde faydalıdır. Aynı zamanda BT ile boyundaki kitlenin major damarlarla, lenf nodlarıyla, hava yoluyla ve çevre kemik ve kıkırdak yapılarla olan ilişkisi net olarak seçilebilmektedir. Pediatrik grupta ise, radyasyon dozu dezavantajı ve çoğunlukla etiyojolojiyi benign lezyonların oluşturması nedeniyle BT ilk tercih edilen metot değildir.<sup>5,6</sup> Bu nedenle çocuk hastalarda genellikle ilk tercih edilen görüntüleme yöntemi ultrasonografidir. Ultrasonografide kitlenin solid-kistik ayrımı da net olarak yapılabilmektedir. Sedasyon ihtiyacı olmaması ve radyasyon içermemesi ultrasonografinin çocuk popülasyonda tercih edilmesinin sebeplerindedir. Ultrasonografi, aynı zamanda tiroid kitlelerine yaklaşımda ilk tercih olmakla birlikte, bu konu bir başka bölümde ele alınmaktadır.

Manyetik Rezonans Görüntüleme (MRG), hem yetişkin hem de çocuk popülasyonda boyun kitlelerinde ileri düzeyde faydalı bir yöntem olmanın yanında, yumuşak doku yapılarının anatomisini en detaylı gösteren yöntemdir. MRG, özellikle boyun kitlelerinde perinöral yayılımı göstermede ve tükrük bezi kitlelerinde BT’ye belirgin üstünlük göstermektedir.<sup>7,8</sup> Ancak MRG’nin BT’ye göre pahalı olması ve çocuklarda sedasyon uygulaması gerektirmesi, kullanımını kısıtlamaktadır.

BT ve MRG boyun kitlelerinde anatomiye ayırt etmekte ve mükemmel yakın bir tanısal destek sağlamaktadır. Ancak paraganglioma ya da karotid cisimcik tümörü gibi kitlelerde hem tanı hem de tedavi sağladığı için konvansiyonel arteriografi tercih edilen modalitedir.

Pozitron Emisyon Tomografi (PET) de özellikle yetişkin popülasyonda baş-boyun kanserlerinde kullanımı sıklaşan bir yöntemdir. PET görüntülemenin prensibi, kanser hücrelerinin yüksek glukoz alımı ve metabolizmasına dayandığından, enfektif ve inflamatuvar süreçler, radyoterapi maruziyeti ve yakın zamanlı geçirilmiş cerrahinin sebep olduğu artmış metabolizmayı ayırt etmekte zorlanmaktadır. Bu nedenle PET yöntemi, genellikle BT ile kombine olarak kullanılmaktadır. Baş-boyun kanserlerinde PET’in öncelikli kullanımı, uzak metastaz araştırılması içindir. Bunun yanında, primeri bilinmeyen boyun kitlelerinde primer odağın araştırılması ve boyun lenf nodlarında malignite potansiyelinin belirlenmesi için tercih edilmektedir. Aynı zamanda, baş-boyun kanserlerinde tedaviye yanıtı ölçmede de PET tercih edilen yöntemlerdendir. Ancak primer tümörün uzanımı ve anatomik yerleşimiyle ilgili çok az bilgi sağlamaktadır.

## Sitolojik Tanı

Boyun kitlelerinin tanısında öncelikli olarak kullanılan yöntem, ince iğne aspirasyon biyopsisidir (İİAB). İİAB’nin boyun kitlelerinin tanısında sensitivite ve spesifitesinin %95’e kadar yükseldiği bildirilmiştir (1). Boyun kitlelerinde açık bir girişime karar verilmenden önce İİAB birkaç kez denenmelidir. Genellikle 25 gauge enjektör yardımıyla yapılan bu tetkik birkaç kez non-diagnostik gelirse, core-biopsi tercih edilebilir. Buna rağmen kesin tanı elde edilemezse eksizyonel biyopsi ve operasyon esnasındaki frozen incelemede skuamöz hücreli karsinom saptanması halinde boyun diseksiyonu planlanabilir<sup>1</sup>.

Güncel kılavuzlarda önerildiği üzere, boyun kitlelerinde boyun diseksiyonu gibi invaziv bir girişim yapılmadan önce, ameliyathane koşullarında üst sindirim sistemi muayenesi yapılması da şarttır<sup>1</sup>.

## Etiyoloji

### Enfeksiyöz/Enflamatuvar Sebepler

Lenfadenitler, her yaşta görülebilir. Akut bilateral servikal lenfadenopati en sık viral ÜSYE veya streptokokkal farenjit nedeniyle gelişir. Tedavide genel yaklaşım beta laktamaz dirençli antibiyotiklerle 5-10 günlük tedavidir. Gerileme sağlanmazsa seroloji, boyun USG ve İİAB düşünülmelidir.

### Tiroid Kitleleri

Tiroid kitleleri ön boyunda kitle ile kendini gösterir. Çocuklarda tiroid kitlelerinin en sık nedeni neoplazidir ve erkek predominansı gösterir. Malignite insidansı yüksektir. Erişkinlerde tiroid kitlelerinde kadın predominansı belirgindir. Genellikle benignidir. Tiroid kitlelerinde punktat kalsifikasyon, santral nekroz, invazyon, atipik lenf nodları gibi bulgular maligniteye işaret etmektedir.

### Konjenital Anomaliler

#### Vasküler Lezyonlar

Pediatrik popülasyonda görülen boyun kitleleri, çoğunlukla enfeksiyöz ya da konjenital sebepleri akla getirmelidir. Pediatrik yaş grubundaki vasküler lezyonlar tümörle ve konjenital malformasyonlar olarak ayrılabilir. Hızlı proliferasyon evresi, stabil evre ve iyileşme evresi olarak görülen konjenital vasküler lezyonlar %50 oranda 5 yaşa kadar komplet regresyon gösterirler. Bilgisayarlı Tomografi Arteriografi ve Manyetik Rezonans Arteriografi bu lezyonların tanısında en güvenilir yöntemlerdir<sup>9,10</sup>.

#### Hemanjiom

Hemanjiomlar, çocuklarda en sık görülen baş-boyun tümörüdür. Doğumda veya hayatın ilk yılında ortaya çıkar. Parlak kırmızı, komprese edilemeyen ve pulsatil kitleler şeklinde görülür.

#### Lenfanjiom

Lenfanjiomlar, lenfatik sistemin obstrüksiyonu veya inkomplet gelişimi sonucu oluşur. Kapiller lenfanjiom, kavernöz lenfanjiom ya da kistik higrioma olarak görülebilir. Turner Sendromu, Trizomi 13, Trizomi 18 ve Trizomi 21’de baş-boyun bölgesinde lenfanjioma rastlanabilir. Lenfanjiom tedavisinde cerrahi ya da sklerozan ajanlar kullanılabilir.

#### Non-Vasküler Lezyonlar

Tiroglossal duktus kisti, %70 oran ile çocuk popülasyonda en sık görülen konjenital boyun kitlesidir<sup>2</sup>. Tiroid glandın embriyonel gelişim yolundan kaynaklı olan tiroglossal duktus kistleri, dil kökünden tiroid gland lojuna kadar olan boyun orta hatta her yerde görülebilir. Kesin tedavisi Sistrunk operasyonu olarak bilinen, kistin ve hyoid kemik korpusunun medialinin dahil edildiği cerrahi eksizyondur. (Resim 1)

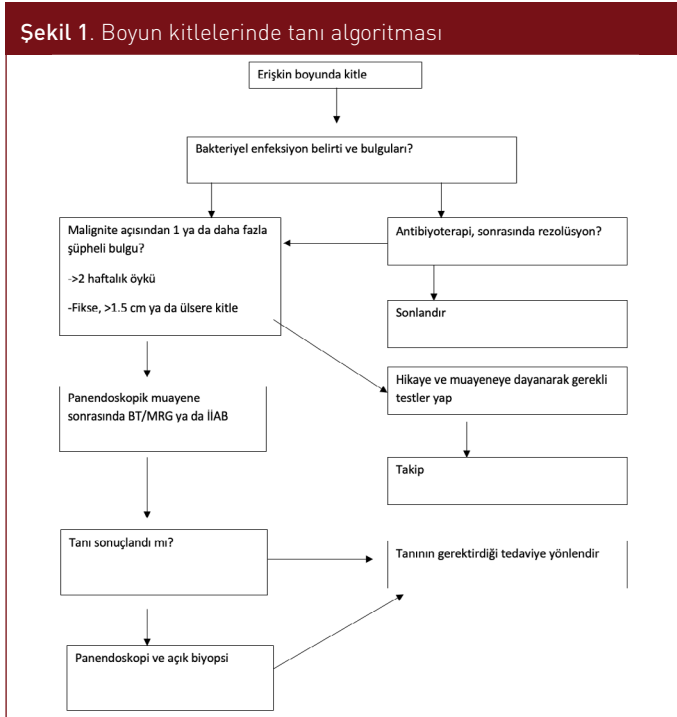
Brankial kleft anomalileri, tiroglossal duktus kistinden sonra, pediatrik popülasyonun en sık boyun konjenital anomalisidir. Embriyonel brankial yapıların yetersiz rezolüsyonu sonucu, en sık ikinci brankial kleft kaynaklı olmak üzere, boyunda birçok lokalizasyonda görülebilir.

Bunların dışında, teratomlar ve dermoid kistler de çocuk yaş grubunda boyunda daha nadir görülen konjenital anomalilerdir.

İnflamatuvar ve enfeksiyöz kitleler ise, hem erişkin çocuk yaş grubunda karşılaşılan boyun kitlelerinin etiyojileri arasında yer alır. Granülomatöz hastalıklar da aynı şekilde boyunda lenfadenopati şeklinde kendini gösterebilir.



Şekil 1. Boyun kitlelerinde tanı algoritması



### Neoplazmlar

Boyun neoplazmları, primer baş-boyun tümörünün bölgesel metastazı, viseral ya da cilt malignitesinin metastazı ya da boyunun kendi yapılarından kaynaklı bir tümör olabilir. Bu açıdan boyunda malignite saptandığında, etiyolojisinin ayrıntılı incelenmesi gerekmektedir. (Şekil 1)

Baş ve boyunda bulunan major tükürük bezleri de potansiyel neoplastik değişiklikler için bir kaynaktır. Bunların çoğu parotis bezinde meydana gelirken, submandibular bezde yaklaşık %15 ila %20 oranında bulunur. Parotis neoplazmalarının çoğu iyi huyludur (%80), buna karşın submandibular bez neoplazmalarının %50'ye kadarı maligndir.

En sık görülen iyi huylu tükürük bezi neoplazmı pleomorfik adenomdur ve bunu Warthin tümörü takip eder. En sık görülen malign tükürük bezi neoplazmı mucoepidermoid karsinomdur. Bu neoplazmalar için en iyi inceleme BT veya MRG taraması ile kolaylaştırılır. Özellikle MRG, yumuşak doku anatomisinin ayrıntıları için mükemmeldir ve özellikle fasyal sinirin perinöral tutulumunun değerlendirilmesi için çok önemlidir. MRG'de perinöral tutulumun klasik bulguları, tutulan sinirin genişlemesini ve kontrast sonrası genişlemeyi içerir. Patolojik olarak genişlemiş lenf düğümleri de bu modaliteler kullanılarak kolayca görülebilir ve servikal metastatik hastalık söz konusuysa tanı değeri olabilir. İİAB ayrıca tespit edilen lezyonun cerrahi planlanmasını kolaylaştırmak için değerli bir çalışmadır; bununla birlikte, bir primer lezyon tespit edilirse, birçok vakada bir lenf nodu biyopsisi gerekli olmayabilir<sup>11</sup>

Diğer lenf düğümlerine benzer şekilde, servikal lenf düğümleri, çeşitli lenfoma türleri gibi birincil lenf malignitelerini gösterme potansiyeline sahiptir. Lenfoma, pediatrik popülasyonda en yaygın baş ve boyun malignitesi tipini temsil eder ve yetişkin popülasyondaki tüm baş ve boyun malignitelerinin yaklaşık %5'ini temsil eder. Lenfomalar, Hodgkin veya non-Hodgkin olarak ayırt edilir; non-Hodgkin lenfoma, baş ve boyunda en yüksek insidansa sahiptir ve yetişkin HIV hasta popülasyonunda 10 kat daha sıktır<sup>12</sup>.

Bu hastaların değerlendirilmesi sırasında, sistemik kapsamlı bir muayene önemlidir, çünkü bu daha büyük bir sistemik hastalık yükünün göstergesi olabilir. Daha önce bahsedildiği gibi HIV'in lenfoma ile ilişkisi nedeniyle kapsamlı bir immün yükü de aranmalıdır.

BT taraması ve İİAB da bu boyun kitlelerinin incelenmesi için çok önemlidir. Hem Hodgkin hem de non-Hodgkin lenfomalarda İİAB kullanımında yanlış pozitif yanı sıra yanlış negatif riski de vardır. Flow sitometri ile tanısal doğrulama için eksizyonel lenf nodu biyopsisi gereklidir. Biyopsi örneği taze bir örnek olarak gönderilmeli ve immünohistokimyasal boyamaya izin vermek için formaldehit içine yerleştirilmemelidir.

Boynun nörojenik neoplazmaları, schwannomlar (en yaygın), nörofibromlar, malign periferik sinir kılıfı tümörleri veya nöroblastom veya ganglionöroblastom gibi nöroblastik kökenli tümörler olabilir. Schwannomlar sıklıkla erişkinlerde kraniyal sinirleri, spinal sinir köklerini veya sempatik gövdeyi içeren parafaringeal boşlukta bulunur. BT veya daha uygun olarak MRG ile radyolojik tanı, tanıyı koymak için çok önemlidir. Hem schwannomlar hem de paragangliomalar karotis boşluğu tutabilir ve her ikisi de T1 ağırlıklı görüntülemelerde hipointens, T2 ağırlıklı görüntülemelerde hiperintens ve kontrasttan sonra şiddetli bir şekilde arttığı için ayırt edilmesi zor olabilir. Karotis kılıf içeriğinin öne doğru yer değiştirmesi gibi klasik bulgular; schwannomları klasik olarak iç ve dış karotid arterleri yayan paragangliomlardan ayırt etmek önemlidir<sup>13</sup>. Bu lezyonların tanısında İİAB'nin faydası tipik olarak düşüktür ve schwannoma tanısını koymada bildirilen %20'lik bir doğruluk oranı ile tipik olarak düşüktür<sup>14</sup>. Baş ve boyun paragangliomaları, nöral krest orijinlidir ve en yaygın olarak karotid cisimde bulunur. Baş ve boyun varyantları çok nadiren fizyolojik olarak aktiftir; ancak katekolamin salgılayabilirler. Daha küçük karotid cisim tümörleri için cerrahi eksizyon mümkündür, ancak daha büyük tümörlerin çıkarılması ameliyat sonrası olası nörovasküler komplikasyonların dikkate alınmasını gerektirir<sup>15</sup>.

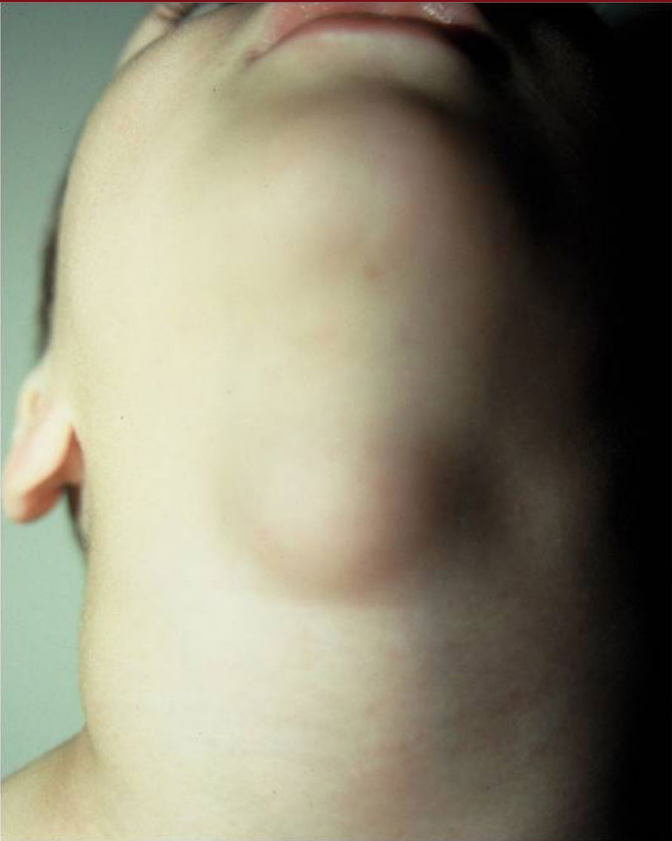### Okült Rejyonel Metastatik Skuamoz Hücreli Karsinom

Hastaların sadece %10'unda odinofaji, disfaji veya kulak ağrısı gibi ilişkili semptomlar bulunduğundan, SCC'den kaynaklanan servikal metastazlar, net bir primer kaynak olmaksızın ortaya çıkabilir. Bu olay "primeri bilinmeyen" olarak kabul edilir ve tüm baş ve boyun maligniteleri içinde, en yaygın skuamoz hücreli karsinom olmakla birlikte, %2 ila %9 oranında bulunur<sup>16,17</sup>. Bunların ezici çoğunluğunun SCC (%90) olduğu saptansa da, adenokarsinom, melanom ve diğer nadir histolojik maligniteler de bulunabilir; bu nedenle klinisyenlerin bu hastalar için değerlendirme ve incelemeye yaklaşımlarında metodik ve eksiksiz olmaları önemlidir.

Ayrıntılı bir anamnez ve fizik muayenenin önemi göz ardı edilemez. Hastalar, primer bölgenin konumunu tespit etmeye yardımcı olmak için klinisyene faydalı olabilecek belirti ve semptomların farkında olmayabilirler. Fizik muayene de aynı derecede önemlidir; çünkü gizli lezyonlar submukozal olduklarında üstünlük muayenede gözden kaçabilir. Dil kökü, tonsiller ve nazofarenks gibi bölgelerin gizli lezyonlar barındırdığı bilinmektedir ve fizik muayene sırasında uygulayıcının aklına gelmesi gerekir. Tüm hastalar fizik muayenelerinin bir parçası olarak klinikte tanısal fleksibl larinoskopik muayeneden geçmelidir.

**Tablo 1.** Boyun Kitlelerinde ayırıcı tanısı

0-15 Pediatrik	16-40 Genç Erişkin	>40 Erişkin
1. ENFLAMATUAR	1. ENFLAMATUAR	1. NEOPLAZİLER
Bakteriyel	Viral	Metastatik
Viral	Bakteriyel	Tiroid karsinomu
Granulomatöz	Granulomatöz	
	AIDS	
2. KONJENİTAL	2. KONJENİTAL	2. ENFLAMATUAR
Brankiyal	Brankiyal	Viral
Tiroglossal	Tiroglossal	Bakteriyel
Vasküler lezyonlar	Dermoid kist	Granulomatöz
Dermoid kist		AIDS
3. NEOPLAZİLER	3. NEOPLAZİLER	3. KONJENİTAL
Lenfomalar	Lenfomalar	Brankiyal
Tiroid karsinomu	Tiroid karsinomu	Tiroglossal
Sarkomlar		Metastatik
	Vasküler	
	Nörojenik	

**Resim 1.** Tiroglossal duktus kisti<sup>a</sup>

<sup>a</sup>Istanbul Üniversitesi Cerrahpaşa, Cerrahpaşa Tıp Fakültesi Kulak Burun Boğaz arşivinden izinle alınmıştır.

## Boyun Anatomisi ve Derin Boyun Enfeksiyonları

Derin boyun enfeksiyonları hem çocuklarda hem de yetişkinlerde sık görülen, potansiyel olarak yaşamı tehdit eden bir durumdur.

Uygun cerrahi tedavi için boyunun komplike boşluklarının anatomisi ve birbirleriyle ilişkisi hakkında bilgi gereklidir. Enfeksiyonun yeri, enfeksiyonun kökeni ve ampirik tedavi başlatılırken kapsanması gereken olası organizmalar hakkında bilgi sağlayabilir.

### Etiyoloji

Bakteriyel biyofilmlerin insan enfeksiyonlarının %65 ila %80'ine neden olduğu ve odontojenik enfeksiyonların nedeninde önemli bir rol oynadığı tahmin edilmektedir.<sup>8</sup> Dişle ilgili enfeksiyonların çoğu lokalizedir, uzun süreli çürük veya periodontal hastalıktan kaynaklanan küçük alevlenmelerdir. Sonuç olarak, dişi destekleyen yapıların kronik inflamatuvar bir hastalığı (ve tanım gereği mikrobiyal biyofilmden kaynaklanan kronik düşük dereceli bir enfeksiyon) olan periodontitise, sistemik durumların morbidite ve mortalitesinde potansiyel bir risk faktörü olarak dikkate değer bir değeri vardır. Epidemiyolojik çalışmalar, periodontal hastalık ile kardiyovasküler hastalık, serebral vasküler hastalık ve diabetes mellitus arasında bir ilişki olduğunu ortaya koymuş ve hastanın periodontal hastalığı nedeniyle tedavi gören hastaların tedavi gördükten sonra hastane maliyetlerini azalttığını göstermiştir, ancak bu ilişkiye yönelik araştırmalar devam etmektedir.

### Boyun Anatomisi

Boyun anatomisi, lenfatik istasyonların gruplanmasına göre belirli seviyelere bölünmektedir. Cerrahi olarak bu seviyelerin belirlenmesi önem arz etmektedir. Seviye I süperiorda milohiyoid kas, inferiorda hiyoid kemik, anteriorda platysma ve posteriorda submandibular bez bulunmaktadır. Seviye II'de süperiorda kafa tabanı, inferiorda hiyoid kemiğin alt sınırı, anteriorda submandibular bezin posterior sınırı kabul edilir. Seviye III, süperiorda hiyoid kemiğin inferior sınırı, inferiorda krikoid kartilaj, anteriorda sternokleidomastoid kas bulunur. Seviye IV, superiorda krikoid kartilaj, inferiorda klavikula, anteriorda sternokleidomastoid kas tarafından sınır çizilmektedir. Seviye V, süperiorda kafa tabanı, inferiorda klavikula, anteromedialde sternokleidomastoid kas posterior sınırı, posterolateralde trapez kasının anterior sınırı arasında kalmaktadır. Seviye VI ise süperiorda hiyoid kemik, inferiorda manubriumun üst sınırı, anteriorda platysma kası, posteriorda trakea olmak üzere santral lenf nodlarını içermektedir.

**Hakem Değerlendirmesi:** Dış bağımsız.

**Çıkar Çatışması:** Yazarlar çıkar çatışması bildirmemişlerdir.

**Peer-review:** Externally peer-reviewed.

**Declaration of Interests:** The authors declare that there are no competing interests.

### Kaynaklar

1. Pynnonen MA, Gillespie MB, Roman B, et al: Clinical practice guideline: evaluation of the neck mass in adults, *Otolaryngol Head Neck Surg.* 2017;157(Suppl 2):S1-S30. [\[Crossref\]](#)
2. Rajasekaran K, Krakovitz P: Enlarged neck lymph nodes in children, *Pediatr Clin North Am.* 2013;60(4):923-936. [\[Crossref\]](#)
3. Geddes G, et al: Pediatric neck masses, *Pediatr Rev.* 2013;34(3):115-124. [\[Crossref\]](#)

4. Layfield LJ: Fine-needle aspiration in the diagnosis of head and neck lesions: a review and discussion of problems in differential diagnosis, *Diagn Cytopathol.* 2007;35(12):798-805. [\[Crossref\]](#)
5. Stern JS, et al: Imaging of pediatric head and neck masses, *Otolaryngol Clin North Am.* 2015; 48(1):225-246. [\[Crossref\]](#)
6. Lee DY, et al: Neck computed tomography in pediatric neck mass as initial evaluation in ED: is it malpractice?, *Am J Emerg Med.* 2014;32(10): 1237-1240. [\[Crossref\]](#)
7. Lennon P, et al: Disorders and tumors of the salivary glands in children, *Otolaryngol Clin North Am* 48(1):153-173, 2015. [\[Crossref\]](#)
8. Friedman ER, Saindane AM: Pitfalls in the staging of cancer of the major salivary gland neoplasms, *Neuroimaging Clin N Am* 23(1):107-122, 2013. [\[Crossref\]](#)
9. Hoff SR, et al: Head and neck vascular lesions, *Otolaryngol Clin North Am.* 2015; 48(1):29-45. [\[Crossref\]](#)
10. Baer AH, et al: Hemangiomas and vascular malformations of the head and neck: a simplified approach, *Neuroimaging Clin N Am.* 2011;21(3):641-658. [\[Crossref\]](#)
11. Christensen RK, Bjørndal K, Godballe C, et al: Value of fine-needle aspiration biopsy of salivary gland lesions, *Head Neck.* 2010; 32(1):104-108. [\[Crossref\]](#)
12. Oishi N, Bagan JV, Javier K, Zapater E: Head and neck lymphomas in HIV patients: a clinical perspective, *Int Arch Otorhinolaryngol.* 2017;21(4):399-407. [\[Crossref\]](#)
13. Chen AY, Otto KJ: Differential diagnosis of neck masses. In Flint PW, Haughey BH, Lund VJ, et al, editors. *Cummings otolaryngology: head and neck surgery*, ed 5, Philadelphia, 2010, Elsevier. [\[Crossref\]](#)
14. Shrikrishna BH, Jyothi AC, Kalkami NH, Shafiuddin Mazhar MD: Extracranial head and neck schwannomas: our experience, *Indian J Otolaryngol Head Neck Surg.* 2016; 68(2):241-247. [\[Crossref\]](#)
15. Offergeld C, Brase C, Yaremchuk S, et al: Head and neck paragangliomas: clinical and molecular genetic classification, *Clinics (Sao Paulo).* 2012; 67(Suppl 1):19-28. [\[Crossref\]](#)
16. Mendenhall WM, Mancuso A, Amdur R, et al: Squamous cell carcinoma metastatic to the neck from an unknown head and neck primary site, *Am J Otolaryngol.* 2001; 2294:261-267. [\[Crossref\]](#)
17. Villeneuve H, Després P, Fortin B, et al: Cervical lymph node metastases from unknown primary cancer: a single-institution experience with intensity-modulated radiotherapy, *Int J Radiat Oncol Biol Phys.* 2012;82(5):1866-1871. [\[Crossref\]](#)

# **BÖLÜM 20**

# **TÜKÜRÜK BEZİ HASTALIKLARI**

Haydar MURAT YENER  
Chinara ALİYEVA  
Sinem KARA PEKER

# Tükürük Bezi Hastalıkları

## Salivary Gland Diseases

### BÖLÜM HAKKINDA

Tükürük bezleri major ve minör tükürük bezleri olarak sınıflandırılır. Majör bezler parotis bezi, submandibüler bez ve sublingual bezlerdir. Minör tükürük bezleri ise üst aerodigestif traktta (yumuşak ve sert damak, dudak, bukkal mukoza, farenks, burun ve paranasal sinüsler) mukoza altında yer alan bezlerdir. Tükürük bezi hastalıkları non-neoplastik ve neoplastik olarak ayrılabilir. Non-neoplastik hastalıkların çoğunu enfeksiyöz ve granümatöz hastalıklar oluştururken, neoplastik hastalıklar benign ve malign tümörler olarak ikiye ayrılır.

**Anahtar kelimeler:** Tükürük bezi, parotis, submandibular.

### ABOUT the CHAPTER

Salivary glands are classified as major and minor salivary glands. The major glands are the parotid gland, submandibular gland and sublingual glands. Minor salivary glands are glands located under the mucosa in the upper aerodigestive tract (soft and hard palate, lips, buccal mucosa, pharynx, nose and paranasal sinuses). Salivary gland diseases can be divided into non-neoplastic and neoplastic. While most non-neoplastic diseases are infectious and granulomatous diseases, neoplastic diseases are divided into benign and malignant tumors.

**Keywords:** Salivary gland, parotid, submandibular.

Tükürük bezleri major ve minör tükürük bezleri olarak sınıflandırılabilir. Majör bezler parotis bezi, submandibüler bez ve sublingual bezlerdir. Minör tükürük bezleri ise üst aerodigestif traktta (yumuşak ve sert damak, dudak, bukkal mukoza, farenks, burun ve paranasal sinüsler) mukoza altında yer alan bezlerdir.

## Anatomi

### Parotis Bezi

Retromandibuler fossada tepesi yukarıda bir üçgen şeklinde olan en büyük tükürük bezidir. Önde ramus mandibula, inferoposteriorde sternokleidomastoid kas ve diğastrik kasın arka karnı, süperiorde arcus zygomaticus ve posteriorde mastoid kemik arasında yer alır. Medialinde ise anteriorda maseter kas ve posteriorde sternokleidomastoid kas vardır.

Fasiyal sinir parotis bezini süperfisiyel ve derin lob olarak böler. Derin servikal fasyanın yüzeysel tabakası tarafından sarılır. Glandın parankiminin içinde lenfoid doku mevcuttur.

Stilomandibüler ligaman stiloid ile mandibula arasında uzanan bir fasiyal örtüdür ve parotisi submandibüler bezden ayırır.

Stenon kanalı parotisin ana duktusudur ve maseter kasını çaprazlayıp bukinatör kasını delerek ikinci maksiller molar diş hizasında ağız içine açılır.

Histolojik hücre tipi serözdür.

Venöz direnaj: Süperfisiyel temporal ven+maksiller ven → retromandibuler ven (fasiyel sinir derininden geçer) → anterior ve posterior retromandibuler ven

Anterior retromandibuler ven+fasiyel ven → common fasiyel ven → internal juguler ven

Posterior retromandibuler ven+posterior aurikuler ven → eksternal juguler ven



CC BY 4.0: Telif hakkı yazarlardadır. Bu kitabın içeriği Creative Commons Atif 4.0 Uluslararası lisans altında lisanslanmıştır.



Haydar Murat Yener<sup>1</sup>

Chinara Aliyeva<sup>2</sup>

Sinem Kara Peker<sup>3</sup>

<sup>1</sup>Istanbul Üniversitesi-Cerrahpaşa, Cerrahpaşa Tıp Fakültesi, Cerrahi Tıp Bilimleri Bölümü, Kulak Burun Boğaz Hastalıkları Ana Bilim Dalı, İstanbul, Türkiye  
<sup>2</sup>Özel Türkiye Hastanesi, İstanbul, Türkiye  
<sup>3</sup>University Hospitals of Morecambe Bay, ENT Department, Birleşik Krallık  
E-posta: hmuratyener@gmail.com  
chaliyeva@gmail.com  
sinemkarapeker@gmail.com

**Bu bölümü alıntıla / Cite this chapter as:**  
Yener HM, Chinara A, Kara Peker S. tükürük bezi hastalıkları. Papula I, ed. *Kulak Burun Boğaz Hastalıkları Ders Kitabı* içinde. İstanbul: İÜC Yayınevi; 2024: 123-130. Cilt I.

### Submandibüler Bez

Digastrik kas ant ve posterior karnı ve mylohyoid kas-mandibula ramusu arasında yer alan submandibüler üçgen içindedir. Derin servikal fasyanın yüzeysel tabakası tarafından sarılır ve bu fasya içinde fasiyel sinirin mandibüler dalı bulunur. Submandibüler üçgen içinde gland haricinde submandibüler ganglion ve lingual sinir, fasiyel arter ve ven, submandibüler lenf nodları bulunur. Hipoglossal sinir derin servikal fasyanın derin tabakasının medialinden digastrik tendonun derininden geçer. Hipoglossus antero-medialinde ise lingual arter bulunur.

Wharton kanalı ağız içinde frenulumun her iki yanına açılır.

Histolojik hücre tipi karışıktır (hem seröz hem de musinöz).

### Sublingual Bez

Ağız tabanının submukozal tabakası içinde yer alır. Tükürük salgısı ağız içine Rivinus kanalları vasıtasıyla iletilir.

Histolojik hücre tipi musinözdür.

### Minör tükürük Bezleri

Farenks, oral kavite, burun, sinüsler, larenks, trakea mukozası içinde yer alan ünitelerdir. En çok sert damakta bulunur ve tüm tükürük üretiminin %5-8'ini sağlarlar.

Histolojik hücre tipi musinözdür.

### Otonom İnervasyon

#### Parasempatetik

- Inferior salivator nukleus—glossofarengal sinir (Jacobson)---superfisiyel petrozal sinir---OTİK GANGLION—postganglionik lifler—CNV3 aurikulotemporal sinir—parotis
- Superior salivator nukleus—nervus intermedius—korda timpani—lingual sinir ile tasinir—submandibüler ganglion—postganglionik lifler—submand ve subling bezler

#### Sempatetik

- Superior torasik sinirler—sup servikal ganglion—postganglionik lifler (arterler etrafı) ---gland

### Histoloji

Tükürük bezleri asiner ünite olarak adlandırılan ve asiner hücreler tarafından oluşturulan sekretuar ünitelerden oluşmuştur. Asiner hücreler iki tiptir; seröz ve musinöz. Asiner hücreler tarafından üretilen tükürük sırasıyla intercalate dukt, çizgili dukt ve ekskretuar dukt vasıtasıyla oral kaviteye ulaştırılır. Asiner hücreler ve intercalate duktların etrafında kontraksiyon özelliği olan ve tükürük akımını distale doğru iletmeye yardımcı olan miyoepitelial hücreler bulunur <sup>1</sup>.

Günlük olarak 1-1,5 lt civarında tükürük salgılanır ve *en fazla tükürük salgılayan bez submandibüler bezdir*. Tükürüğün %99'dan fazlası sudur ve içeriğinde elektrolitler, IgA, amilaz, lizozim, lipaz gibi enzim ve organik bileşenler ile kalsiyum, fosfat ve kalsiyum karbonat gibi tuzlar bulunur.

*Tükürüğün Fonksiyonları:* antibakteriyel (IgA, ABO izohemaglutininler, peroksidaz), sindirim (amilaz), lubrikasyon ve nemlendirme, dişlerin korunması ve tat modülasyonu <sup>1</sup>.

### Tükürük Bezi Disfonksiyonu

#### Kserostomi

Tükürük salgısının azalması durumudur. Dehidratasyon, hospitalizasyon, stres, anksiyete, enfeksiyonlar, pernisiyöz ve demir eksikliği anemisi, baş boyun bölgesine radyoterapi alan hastalar, Sjögren ve bazı ilaçlar (trankilizanlar, ganglion blokerleri, antihipertansif ilaçlar, metabolik zehirler, alfa ve beta blokerler) kserostomiye yol açabilir. Bu hastalarda diş çürüğü, tat bozukluğu görülebilir. Tedavi altta yatan sebebin ortadan kaldırılması, yapay tükürük, hidrasyon, pilokarpin ve diş bakımındır.

#### Sialore ve Pityalizm

*Sialore:* tükürük salgısının artmasıdır. Çeşitli enflamatuvar hastalıklar (akut stomatit) parasempatomimetik ilaçlar, psikojenik sebepler, gastroözefageal reflü, baharatlı yiyecekler, florid sialoreye sebep olabilir.

*Pityalizim:* tükürük salgısı artmadan oromotor kontrol bozukluk sebebiyle aşırı tükürük birikmesidir. Pityalizm iki yaşına kadar normal bir durumdur. Ancak çeşitli nörolojik bozukluklar (Parkinson, epilepsi, serebral palsy, immatür nörolojik gelişim, gelişimsel gecikme ve yutma bozuklukları) pityalizme sebep olabilir. Tedavide oromotor kontrolün artırılmasına yönelik konuşma ve yutma terapileri, ortodontik tedavi, davranış tedavisi ve antikolinerjik ilaçlar (glikopirilat, skopolamin) uygulanabilir. Ayrıca Botox enjeksiyonları, dukt ligasyonu, submandibüler gland eksizyonu da invazif yöntemler arasında sayılabilir <sup>1</sup>.

### Tükürük Bezlerinin Nonneoplastik Hastalıkları

#### Enflamatuvar Hastalıklar

##### Bakteriyel Enfeksiyonlar

*Akut Süperatif Sialadenit:* Akut sialadenit, tükürük bezinin bakteriyel bir iltihabıdır. En sık parotis bezi etkilenir. Genellikle hospitalize, oral alımı kısıtlı ve postoperatif hastalarda görülür. Etiyolojide dehidratasyona veya oral alım kısıtlılığına sekonder olarak gelişen tükürük stazı ve buna bağlı olarak gland parenkimine oral kaviteden retrograd bakteriyel migrasyon vardır. Akut sialadenit için predispozan faktörler diyabet, hipotiroidizm, böbrek yetmezliği, Sjögren sendromu, antikolinerjik ilaçlar, sialolitiaz, kanal stenozudur. En yaygın bakteriyel neden **Staphylococcus aureus**'tur; vakaların %50 ila %90'ında tespit edilebilir. Akut başlangıçlı ağrı ve şişlik ile ortaya çıkar. Fizik muayenede endurasyon, ödem ve aşırı lokalize hassasiyet tespit edilir. Bezin masajı ile tutulan bezin kanalından pürülan akıntı görülür. Tedavide altta yatan predispozan faktörlerin düzeltilmesi, tükürük salgısının artırılması (sialogoglar, limon, hidrasyon, masaj), antibiyoterapi ve abse gelişmişse cerrahi direnaj uygulanır <sup>2</sup>.

*Çocukluk Çağı Reküren Parotitleri:* Çocukluk çağı reküren parotitler özellikle erkek çocuklarda görülen parotis bezinde tekrarlayan şişlik, ağrı ile karakterize bir hastalıktır. Bu hastalığı nedeni tam olarak bilinmemektedir. Çocuklar tipik olarak tekrarlayan akut veya subakut ataklar, ateş, halsizlik ile parotis bezi şişmesi ve ağrı ile başvurlar. Hastalık genellikle genellikle tek taraflıdır; ancak her iki tarafı da etkileyebilir. Ataklar günler veya haftalar sürebilir ve birkaç ayda bir tekrarlayabilir <sup>2</sup>. Tedavi yeterli hidrasyon, masaj, sıcak kompresler, siyalagoglar ve antibiyotiklerdir. Bu durum sıklıkla adölesan dönemde ortadan kalkar ancak tekrarlayan enfeksiyonlar kronik sialdenite zemin yaratabilir.

**Kronik Sialadenit:** tükürük stazı ve tükürük akımında azalma sonucunda ortaya çıkan ve tekrarlayan ağrı ve enflamasyonla karakterize bir hastalıktır. Altta yatan faktörler duktuslarda meydana gelen obstrüksiyon (taş veya striktür) veya çocukluk çağı rekürren parotitleridir. Tekrarlayan enflamatuvar reaksiyon → Silaektazi → duktal ektazi → lenfosit infiltrasyonu asiner destrüksiyona yol açar. Hastalar genellikle etkilenen gland bölgesinde yemek yemeye belirginleşen hafif şişlik ve hassasiyet ile başvurur. Hastalarda ağız kuruluğu ve erken evrede hafif şişlik tespit edilebilir. Daha ileri safhada ise tükürük bezinde atrofi gelişir. Hastalarda taş veya striktür gibi predispozan faktörlerin araştırılması önemlidir <sup>2</sup>. Tedavide altta yatan faktörün ortadan kaldırılması, herhangi bir sebep bulunamazsa da sialogoglar, masaj, hidrasyon ve antienflamatuvar ilaçlarla konservatif tedavi uygulanır. Ciddi vakalarda gland eksiyonu önerilebilir <sup>3</sup>.

**Kuttner Tümörü (Submandibüler glandın kronik sklerozan sialadeniti):** Orta-ileri yaş kişilerde ortaya çıkan ve neoplazilerle karışabilen otoimmün olduğu düşünülen (IgG4 ile ilişkili) kronik enflamatuvar bir hastalıktır. Hastalar submandibüler bezde ağrılı, sert şişliklerle başvurur. Bu hastalık malignitelerle karışabilir. Mikroskopide fibroz, lenfoplazmositik infiltrasyon, vaskülit, asiner destrüksiyon ve skleroz görülür. Bu hastalığa sıklıkla sialolityazis eşlik eder, tedavisi gland eksizyonudur.

### Viral Enfeksiyonlar

**Kabakulak:** Kabakulak süpüratif olmayanların akut sialadenitlerin en yaygın nedenidir. Çok bulaşıcı olan ve havayolu damlacıkları ile bulaşan bu enfeksiyonun %85'i 15 yaşından küçük çocuklarda en sık da 4-6 yaşlarında görülür <sup>2,1</sup>. Patojen paramyxovirus ailesinden bir virüstür. Kabakulakta görülen parotit lokal ağrı, ödem, otalj, ateş, halsizlik ve trismusla karakterizedir. Vakaların çoğunda parotit bilateraldir ancak sıklıkla enfeksiyon tek taraflı başlar. Hastalık sırasında submandibüler ve sublingual bezler de tutulabilir. Tanı klinik olarak konur, kabakulak titreleri; hemoaglutinasyon antijenleri ile tanı desteklenebilir. Virüs ayrıca tükürük, idrar veya BOS'tan kültür edilebilir. Tedavi destek tedavidir; hidrasyon ve ağrı kontrolü önemlidir. Kendini sınırlayan bir hastalık olmasına rağmen kabakulakta tek taraflı ani işitme kaybı, menenjit, ensefalit, pankreatit, orşit, ooforit, nefrit gibi çeşitli komplikasyonlar görülebilir <sup>1,2</sup>.

**HIV:** HIV ilişkili tükürük bezi hastalığında major tükürük bezlerinin diffüz kistik genişlemeleri görülür. Bu lenfoepitelyal kistler hastalığın ilk belirtisi olabilir veya hastalık sırasında da gelişebilir. Hastalar bir veya birden fazla tükürük bezinde gittikçe büyüyen ağrısız şişliklerle prezente olur. En sık etkilenen bez parotistir. Hastalarda kserostomi de görülebilir ve Sjögren hastalığı ile karışabilir. Ayrıca hastalarda artrit ve xeroftalmi de sık rastlanan bulgulardır. Mikroskopide intraglandüler LN foliküler hiperplazi, lenfositik infiltrasyon ve lenfoepitelyal kistler görülür. Tedavi anti-retroviral tedavi ve sialogog gibi destek yöntemler içerir <sup>2</sup>.

Tükürük bezlerini tutabilen diğer viral ajanlar arasında *CMV*, *Coxsackie virus* ve *Influenza* bulunur.

### Granülamatöz Enfeksiyonlar

**Tüberküloz:** tükürük bezleri içinde en sık tutulum parotis bezindedir. Tbc enfeksiyonu parenkimi tutabileceği gibi ekstraglandüler, periglandüler veya intraglandüler lenf nodlarında da görülebilir.

Tbc lenfadenitte lenf nodları bezleri başlangıçta serttir daha sonra lenf bezleri hassaslaşır, flüktüasyon oluşturur. Apse gelişirse kronik akıntılı sinüsler oluşabilir <sup>4</sup>. Tbc enfeksiyonu tükürük bezlerini primer veya sekonder olarak tutabilir.

Primer tüberkülozda genellikle tek taraflı tutulum görülür, odak sıklıkla tonsil veya gingivadır ve bakteri asendan yolla parotise ulaşır. Parotisteki lezyon akut enflamatuvar veya kronik tümöral lezyon şeklinde görülebilir. Akut form akut süpüratif sialadenite benzer.

Sekonder tüberküloz ise daha ziyade submandibüler ve sublingual bezlerde görülür ve akciğer tüberküloz ile ilişkilidir.

Tanı, iğne biyopsisi ya da cerrahi yolla elde edilen dokuların yayma, kültür ve histopatolojik tetkikler ile değerlendirilmesi sonucu konulur <sup>4</sup>. Tedavi klasik antitüberküloz tedavidir. Dirençli olgularda eksizyon yapılabilir.

Non-tüberküloz Mikobakteriyel Enfeksiyonlar ise 6-36 ay çocuklarda daha sık görülür, tanı daha zordur ve tedavide gland eksizyonu gerekebilir.

**Aktinomikoz:** Gr+ anaerob bir bakteri olan aktinomyces israeli tarafından oluşturulan ve nekrotizan lenfadenite yol açan bir enfeksiyondur. Servikofasiyel bölgede soğuk abseler oluşturur. En sık submandibüler bölgededir. Sıklıkla ağız hijyeni bozuk, diş problemi olan hastalar veya diş çekimi ve travma hastalarında ortaya çıkar. DM, immün yetmezlik, steroid kullanımı ve malnütrisyon predispozisyon yaratır. Hastalar kronik ağrısız şişlik, multiple fistüllü kronik pürülan akıntı ile başvurur. Tanı sürüntü veya aspiratta bakteri ve sülfür granüllerinin görülmesi ile konur. Tedavi penisilin, klindamisin veya doksisisiklin ile yapılan antibiyoterapidir.

**Kedi Tırmağı Hastalığı:** Gram (-) basil *Barthoneella hanselea* tarafından oluşturulan bir hastalıktır. Baş boyun bölgesi en sık ikinci tutulum görülen bölgedir. Hastaların %90'ında kedi teması, %75'inde tırmalanma hikayesi ve %5'inde köpek teması mevcuttur. Tırmalanma sonrası 1-2 hafta içinde inokülasyon bölgesinde lenfadenopati, %10-15 oranında eritem, flüktüasyon ve drenaj, %30 oranında ateş ve miyalji, halsizlik, artralji gibi sistemik semptomlar vardır. Baş boyun bölgesinde en sık submandibüler ve posterior servikal lenfadenopati tespit edilir. Tanı antikor tayini, histolojik olarak Whartin Starry gümüş boyası ile bakterilerin gösterilmesi ile konur.

**Perinaud oküloglandüler sendromu** kedi tırmağı hastalığının atipik prezentasyonudur. Hastalarda preauriküler ve submandibüler lenfadenopati ile birlikte granüler konjunktivit görülür.

Kedi tırmağı hastalığı kendini sınırlayan bir hastalık olmakla birlikte eğer sistemik semptomlar varsa rifampisin, eritromisin, gentamisin, azitromisin, siprofloksasin gibi antibiyotikler kullanılabilir.

**Toksoplazma:** İntrapatrid veya periglandüler lenf nodlarında granülamatöz bir enfeksiyona sebep olabilir.

### Granülamatöz Non Enfeksiyöz Enflamasyonlar

**Sarkoidoz:** Otoimmün, non kazeifiye granülamatöz bir enflamasyonla karakterize bir hastalıktır. Hastalık en çok akciğerleri tutsa da vakaların yaklaşık %30'unda tükürük bezi tutulumu da görülür.

Haerford Sendromu (uveoparotid ateş) sarkoidozun parotis tutulumunda ortaya çıkabilen bir sendromdur. Hastalarda uveit-konjunktivit, parotit ve fasiyal paralizi görülür. Genellikle 3-4.dekatlarda ağrısız çift taraflı parotis şişliği, ateş, halsizlik ve tekrarlayan fasiyal paralizi bu hastaların tipik semptom ve bulgularıdır. Sarkoidoz tanısı biyopsi materyalinde nonkazeifiye granülamatöz enflamasyon ve Langerhans dev hücrelerinin görülmesiyle konur. Tedavi kortikosteroid tedavisidir.

### Otoimmün Hastalıklar

*Sjögren Sendromu:* Ekzokrin bezlerin lenfositik hasasına yol açan HLA-DR3 VE HLA-B8 ile ilişkili kronik otoimmün bir hastalıdır. Primer veya sekonder olarak görülebilir. Primer Sjögren'de (sikka kompleksi) sadece ekzokrin bezlerin tutulumu mevcuttur. Sekonder Sjögren ise sıklıkla romatoid artrit, SLE, poliarteritis nodosa, polimiyozit ve skleroderma ile birlikte görülen otoimmün bir durumdur. Semptomlar göz kuruluğuna bağlı oluşan gözde batma ve yanma, ağız içinde yanma hissi, unilateral veya bilateral tükürük bezi şişliği ve ileri vakalarda tükürük bezi atrofisidir. Sekonder Sjögren hastalarının en sık şikâyeti artrittrir. Primer Sjögren hastalarının %75'inde interstisiyel akciğer hastalığı veya ufak hava yolu hastalığı görülür. Tanıda spesifik otoantikolar olan AntiRo ve AntiLa antikollarının tespit edilmesi ve minör tükürük bezi biyopsisinde histopatolojik olarak gland destrüksiyonun gösterilmesi önemlidir. Sjögren hastalarında MALTOMA ve büyük hücreli lenfoma gelişme riskinin artması göz önünde bulundurulmalıdır. Tedavi immünsüpresan ve kortikosteroid tedavidir.

### Lenfoepitelyal Lezyonlar

Kronik reküren parotit, sialadenit, Sjögren sendromu ve Mikulicz sendromu gibi hastalıklarda tükürük bezlerinde benzer histopatolojik değişiklikler görülür. Histopatolojik incelemede lenforetiküler hücre proliferasyonu, asimetrik parenkimal atrofi ve duktal epitelde miyoepitelyal adalar tipik görünümüdür.

*Mikulicz Sendromu* lakrimal ve tükürük bezlerini simetrik tutan, uniform şişlik yapan ve yavaş ilerleyen lenfoepitelyal bir hastalıktır. Sarkoidoz, lenfoma, tbc, Sjögren zemininde gelişebilir. Sıklıkla 20-30 yaş erkeklerde görülen bu sendromda tükürük bezlerinde simetrik ağrısız büyüme tespit edilir.

### Sialoadenosis

Parotis bezinin non-enflamatuvar, non-neoplastik, bilateral ve ağrısız, asemptomatik büyümesidir. Temel histopatolojik bulgu asiner hücre hipertrofisidir. DM, gebelik, puberte, menapoz, adrenal disfonksiyon, avitaminoz, alkolik siroz, antihipertansifler, psikotrop ilaçlar ve semptomimetikler ile ilişkili olabilir. Otonom inervasyon ile ilgili bir bozukluk sonucunda ortaya çıktığı düşünülmektedir. Tedavi öncelikle altta yatan sebebin düzeltilmesidir. Eğer hastalarda kozmetik problem varsa süperfisiyel parotidektomi düşünülebilir <sup>1</sup>.

### Sialolithiasis

Sialolithiasis duktal sistem içinde taş oluşumudur. En sık submandibüler gland etkilenir (%80); submandibüler duktus daha uzundur ve yerçekimine karşı tükürük salgısı taşır; ayrıca submandibüler tükürük salgısı daha alkalın ve daha mukoidtir. Bu histokimyasal ve anatomik özellikler submandibüler akımda

staz eğilimini arttırır; bu da taş oluşumunda predispozisyon yaratır. Vakaların %75'inde tek bir taş tespit edilirken %3'ünde birden fazla glandda taş görülebilir. Kronik sialdenit, gut gibi hastalıklarda sıklık artar. Duktal sistemde oluşan staz eflamasyona, epitel hücre deskuamasyonuna ve sonuçta da bir organik nüve etrafında kalsiyum birikimine yol açarak taş gelişimine sebep olur. Submandibüler gland ile ilişkili taşların büyük çoğunluğu radyopaktır, kanal içindedir, daha büyük ve soliterdir, parotis taşları ise genellikle radyolüsendir, daha ufaktır ve parenkim içindedir [1]. Hastaların ana şikâyeti yemekle birlikte görülen şişlik ve ağrıdır. Hastalarda reküren sialadenit hikayesi bulunabilir. Duktus boyunca yapılan bimanuel palpasyonda taş tespit edilebilir. Ayrıca direkt grafiler, sialografi, kontrastsız bilgisayarlı tomografi taşların tespitinde uygulanabilir. Tedavide akut enfeksiyonların tedavisi, küçük taşlar için sıcak uygulama ve sialogoglar ile taşın çıkartılması uygulanabilir. Daha büyük taşlarda tedavi için cerrahi müdahale gerekebilir; taş eğer ağız tabanına yakınsa transoral olarak duktus üzerinden bir kesi ile taş çıkartılabilir. Taş parankim içindeyse gland eksizyonu uygun tedavi şeklidir. Açık cerrahiye alternatif olarak sialendoskopi de taşın güvenle çıkartılmasına olanak verir.

### Kistik Lezyonlar

Parotis lezyonlarının yaklaşık %2-5'ini oluşturur. Kistik lezyonlar konjenital ve edinsel olarak sınıflandırılabilir:

*Konjenital kistik lezyonlar:* a) birinci brankiyel yarı kisti (Tip II), b) dermoid-epidermoid kistler ve c) duktal kistler olarak görülebilir.

*Edinsel kistik lezyonlar* travma, neoplaziler (pleomorfik adenom, adenokistik karsinom, Whartin tümörü), benign lenfoepitelyal lezyon, parotit, duktal obstrüksiyon, mukus retansiyon kistleri, mukosel ve HIV enfeksiyonlarında görülebilir. Mukus retansiyon kistleri (epitelyal bir duvarı vardır) en sık dudaklarda görülürken mukus ekstrasvasyonu olarak tanımlanan mukosel (epitelyal bir duvar yoktur) eğer sublingual bezde oluşursa Ranula olarak adlandırılır.

### Tükürük Bezlerinin Neoplastik Hastalıkları

#### Tükürük Bezinin Benign Neoplazmaları

Tükürük bezi neoplazmalarının çoğunluğu benignidir. (Şekil-1) Dünya Sağlık Örgütü'nün 2017'de yaptığı Baş-Boyun Tümörleri Sınıflandırması'nın dördüncü baskısında, toplam 18 adet benign tükürük bezi benign neoplazmı dahil edilmiştir. <sup>5</sup> [Tablo-1] Bu bölüm, tükürük bezlerinin benign neoplazmalarını özetlemeyi amaçlamaktadır.

#### Embriyoloji

Tüm tükürük bezleri, embriyolojik olarak ortak kökene sahiptir. Alttaki mezenkimal doku ile birlikte oral epitelde köken alırlar. Major tükürük bezleri, embriyolojik gelişimin beşinci ve altıncı haftasında ektodermden gelişir. [6] Bunun yanında minör tükürük bezleri ektoderm ve endoderm karışımından köken almaktadır. <sup>7</sup>

Günümüzde kabul gören "biselüler kök hücre teorisi"ne göre; ekstretuar duktus hücresi veya interkale duktus hücrelerinin undiferansiye kök hücre olarak davranması sonucunda çeşitli epitelyal hücrelere farklılaşması ve bu farklılaşmanın



oluştığı evreye bağlı olarak tükürük bezi neoplazmları gelişir.<sup>8</sup>

Tükürük bezi neoplazmları en sık (%70) parotisde görülür. Bunu sırasıyla submandibular bez ve minör tükürük bezleri izler. (Şekil-2) Minör tükürük bezi tümörlerinin çoğu malign olmasına rağmen, genel olarak bakıldığında tükürük bezi tümörlerinin dörtte üçü benign karakterdedir. Benign tükürük bezi tümörlerinin %84'ü pleomorfik adenom, %12'si Warthin tümörüdür.<sup>9</sup>

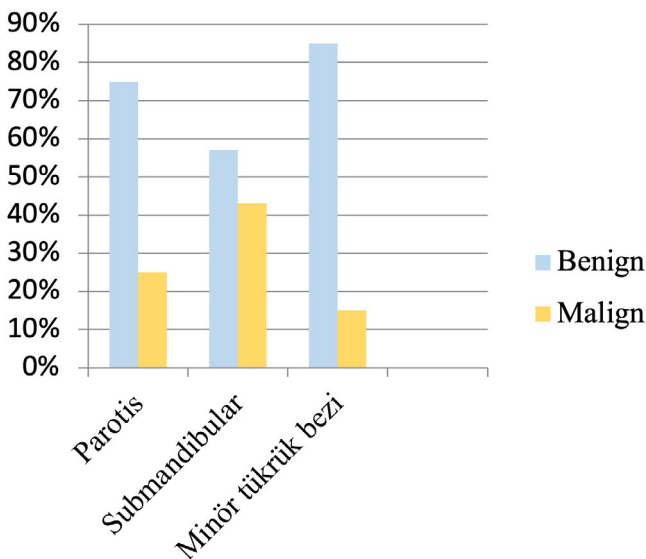
### Belirtiler, Bulgular ve Tanı

Benign tükürük bezi tümörleri genellikle yüzde veya mandibula köşesinde ağrısız şişlik olarak karşımıza çıkar. Minör tükürük bezi tümörleri en sık palatal mukozada görülmekle birlikte, oral kavite, parafarengeal boşluk, paranasal sinüsler, nazal kavite, larenks ya da lakrimal bezde de görülebilir. Benign tükürük bezi tümörleri genellikle iyi sınırlı, mobil ve ağrısızdır. Derin lob parotis kitleleri gibi parafarengeal bölgede bulunan tükürük bezi tümörlerinde ise kulakta dolgunluk, disfaji, obstrüktif uyku apnesi, trismus ve "sıcak patates" konuşması görülebilir.<sup>10</sup> Kitlenin boyutunun hızla artması, fasiyal paralizi gelişmesi, ağrı, parestezi, servikal lenfadenopati, diğer kranyal sinir tutulumu ya da çevre dokulara invazyon görülmesi malignite açısından şüphe uyandırmalıdır.

İnce iğne aspirasyon biyopsisi (İİAB) tükürük bezi tümörlerinde kabul edilen tanı yöntemidir. İİAB, tükürük bezi tümörlerinde %85.5- %99 arasında duyarlılık gösterir. Tükürük bezi tümörlerinde İİAB sonucuna göre malignite potansiyelini bildiren Milan Sistemi kullanılmaktadır. [Tablo- 2]<sup>11</sup>

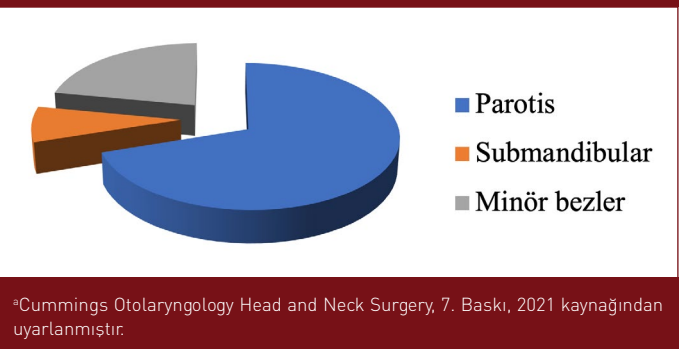
Tükürük bezi tümörlerinin görüntülemesinde ilk tercih ultrasonografidir (USG). Bunun dışında Bilgisayarlı Tomografi (BT) ve Manyetik Rezonans Görüntüleme (MRG) daha ayrıntılı inceleme sağlar.<sup>12</sup>

Şekil 1. Tükürük bezi tümörlerinde benign/malign dağılımı<sup>a</sup>



<sup>a</sup>Cummings Otolaryngology Head and Neck Surgery, 7. Baskı, 2021 kaynağından uyarlanmıştır.

Şekil 2. Benign tükürük bezi tümörleri<sup>a</sup>



<sup>a</sup>Cummings Otolaryngology Head and Neck Surgery, 7. Baskı, 2021 kaynağından uyarlanmıştır.

Tablo 1. DSÖ Benign tükürük Bezi Tümörleri Sınıflandırması, 2017

Benign tümörler	Pleomorfik adenom
	Myoepitelyoma
	Bazal hücreli adenom
	Warthin tümörü
	Onkositom
	Lenfadenom
	Kistadenom
	Siall adenoma papilliferum
	Duktal papillom
	Sebase adenom
Diğer epitelyal lezyonlar	Kanaliküler adenom ve diğer duktal adenomlar
	Sklerozan polikistik adenozis
	Nodular onkositik hiperplazi
	Lenfoepitelyal lezyonlar
Yumuşak doku lezyonları	İnterkale duktus hiperplazisi
	Hemanjiom
	Lipom/sialolipom
Borderline tümör	Nodular fasiit
	Sialoblastom

Tablo 2. Tükürük Bezi Sitopatolojisi Milan Sistemi, 2017

Tanısal kategori	Malignite riski (%)	Yönetim	
I. Non-diagnostik	25	Tekrar İİAB	
II. Non-neoplastik	10	Takip	
III. Önemi belirlenemeyen atipi (AUS)	20	Tekrar İİAB ya da cerrahi	
IV. Neoplazm	Benign	<5	Cerrahi ya da takip
	Malignite potansiyeli belirsiz neoplazm (SUMP)	35	Cerrahi
V. Malignite şüpheli	60	Cerrahi	
VI. Malign	90	Cerrahi	

### Pleomorfik Adenom

Pleomorfik adenom, diğer adıyla benign mikst tümör, tükürük bezinin en sık görülen tümörüdür. Mezenkimal ve epitelyal olmak üzere iki ayrı komponent içerir. Pleomorfik adenomların

günümüzde, interkale duktal hücrelerin epitelyal ve myoepitelyal hücrelere dönüşerek meydana geldiği kabul edilmektedir. Genellikle majör tükürük bezlerinden kaynaklanmakla birlikte, minör tükürük bezlerinden de kaynaklanabilmektedir. Parotis bezinin sıklıkla yüzeysel lobundan kaynaklanır ancak %10-12 oranında derin lobundan da kaynaklanabilmektedir. Parafarengeal alandaki minör tükürük bezlerinden de kaynaklanabilirler.<sup>13</sup> Minör tükürük bezlerinin pleomorfik adenomu büyük çoğunlukla damaktan kaynaklanır. İkinci en sık bölge ise üst dudaktır.

Hemen hemen tüm pleomorfik adenomların ince bir kapsülü bulunmaktadır. Bunun yanı sıra 1/4 pleomorfik adenomda satelit nodüller ya da psödopodlar bulunur; bu yapılar sayesinde rekürrens meydana gelebileceğinden, pleomorfik adenom eksize edilirken bir miktar normal parotis dokusuyla birlikte çıkarılması önerilir.<sup>14,15</sup>

Pleomorfik adenomda malign transformasyon riski ilk 5 yılda %1.5, 15 yıldan sonra ise %10'dur.<sup>16</sup> Pleomorfik adenom, benign bir tümör olmasına rağmen metastaz yapabilir. Metastaz yapmış olan pleomorfik adenomlar histolojik olarak pleomorfik adenom özellikleri göstermesine rağmen agresif klinik seyir gösterir. En sık metastaz bölgesi akciğer ve kemiklerdir.<sup>17</sup> Pleomorfik adenom çoğunlukla superfisyel lobdan geliştiğinden, tercih edilen tedavi yöntemi superfisyel parotidektomidir. Rekürren ya da metastaz yapan pleomorfik adenomda ise radyoterapi düşünülmelidir.

#### Warthin Tümörü (Papiller Kistadenoma Lenfomatozum)

Benign tükürük bezi tümörlerinde ikinci sırada yer alır. Erkek prodominansı vardır ve %10 oranında bilateral görülür. Warthin tümörü sigara kullanımı ile yakından ilişkilidir, sintigrafik incelemede sıcak nodüller şeklinde görülür. Bu tümörler, yavaş büyüyen ağrısız kitle ile ortaya çıkarlar. Warthin tümörü yoğun lenfoid içeriği nedeniyle ağrı, şişlik gibi inflamatuvar bulgular da gösterebilir. Mikroskopik olarak kistik ve onkositik hücre içeriği tipiktir. Warthin tümörünün tedavisi cerrahidir.

#### Myoepitelioma

Myoepiteliomalar, tükürük bezinin nadir benign tümörlerindedir (%1.5) ve en sık etkilenen bölgeler damak ve parotid bezidir. Bu tümörleri klinikte pleomorfik adenomdan ayırmak çok zordur. Histopatolojik olarak işçi hücreler bulundurmalarıyla ayrılır. Benign tümör olmasına rağmen lokal agresif davranış gösterebilir. Tedavisi cerrahi eksizyondur.

#### Bazal Hücreli Adenom

Bazal hücreli adenomlar %1-3 oranıyla tükürük bezinin nadir görülen benign tümörleridir. Genellikle 6-7. dekadlarda görülür. Geçmişte "monomorfik adenom" olarak da adlandırılmış olan bazal hücreli adenomlar genellikle parotiste görülür. Parotisin bazal hücreli adenomları genellikle kapsüllü olmalarına rağmen minör tükürük bezlerinin bazal hücreli adenomlarında kapsül görülmez. [18] Histopatolojik olarak 4 tip büyüme paterni gösterirler: 1) solid, 2) trabeküler 3) tübüler 4) membranöz. Bazal hücreli adenomların, adenoid kistik karsinomun solid varyantından ayrımı zordur.<sup>19</sup> Membranöz alt tipinde multifokalite ve rekürrens sıklığı daha fazladır. Tedavisi cerrahi eksizyondur.

#### Onkositom

Onkositomlar tüm tükürük bezi tümörlerinin %1'ini oluşturur. Radyasyon maruziyeti, onkositom için risk faktörüdür. Genellik-

le ağrısız ve yavaş büyüyen kitlelerdir ve radyonükleotid tutulumu gösterirler. Onkositler mitokondrial hiperplaziye bağlı olarak granüler eozinofilik sitoplazmaya sahip olan geniş epitelyal hücrelerdir. Gerçek bir onkositomada lenfoid komponent bulunmaz; bu özelliğiyle Warthin tümöründen ayrılmaktadır. Ancak Warthin tümörü gibi sintigrafide sıcak nodül imajı verir. Diğer benign tükürük bezi tümörleri gibi tedavisi cerrahidir.

Benign tükürük bezi tümörlerinin genel olarak tedavisi cerrahi eksizyondur. Parotis bezi tümörlerinde en büyük önem arz eden konu, fasyal sinirin cerrahi esnasında hasar görmemesidir. Bu amaçla parotidektomide ilk amaç fasyal sinirin ortaya konularak korunmasıdır.

#### Hemanjiom

İnfantil hemanjiomlar bebeklik çağının en sık görülen tümörleridir ve tüm doğumların %10 kadarında görülürler<sup>10</sup>. Doğum sonrasında mevcut olabilirler ancak daha sıklıkla birkaç gün ila hafta sonra ortaya çıkar. Hızlı büyüme evresi 1 ila 6 aylıkken ortaya çıkar, ardından sonraki bir ile 12 yıl içinde kademeli şekilde involusyona uğrar. Hemanjiomlar parotiste daha sıktır. Hastalar genellikle asemptomatik, tek taraflı ve komprese edilebilir kitleler şeklinde başvururlar. İnfantil hemanjiomların medikal tedavisi steroidler, interferon ve propranol tedavisinden oluşur. Eğer lezyon küçülmezse cerrahi tedavi ve skleroterapi uygulanabilir<sup>10</sup>.

#### Tükürük Bezinin Malign Neoplazmları

Major ve minör tükürük bezlerinin malign neoplazmları çok nadir görülmekle birlikte, baş-boyun kanserlerinin %3'ünü temsil etmektedir.<sup>9</sup> Tükürük bezi tümörlerinin %5'inden azının çocukluk çağında görülmesine rağmen, çocukluk çağında görülen tükürük bezi tümörlerinin büyük çoğunluğu maligndir.

Benign ve malign tükürük tümörlerinin tamamı değerlendirildiğinde, en sık görüldükleri yer parotis bezi ve en nadir görüldükleri yer sublingual bezdir. Minör tükürük bezi tümörleri bu sayının %14'ünü oluşturmakla birlikte, bunların %46'sı malign karakterdedir. Bunun yanında, en sık görülen tükürük bezi malignitesi mukoepidermoid karsinomdur. Bundan sonra gelen adenoid kistik karsinom ve sonrasında adenokarsinomdur.

Malign tükürük bezi tümörlerinin tedavisi cerrahidir. Adjuvan postoperatif radyoterapi endikasyonları; ileri evre, yakın ya da pozitif cerrahi sınır, yüksek grade histolojik tip, perinöral invazyon ve lokal doku invazyonudur.

Malign tükürük bezi tümörleri sessiz ve hızlı büyüyen ya da hızlı büyüyen ve ağırlı kitleler şeklinde karşımıza çıkabilir. Genel anlamda bakıldığında epizodik büyüme ve ağrı, obstrüksiyona bağlı inflamasyon nedeniyle olsa da devamlı olan ağrı şikâyeti malignite açısından şüphe uyandırmalıdır. Parotis tümörlerinin yaklaşık olarak %10'u fasyal paralizi ile hastaneye başvurmaktadır, bu kötü prognoza işaret etmektedir.<sup>20,21</sup>

#### Mukoepidermoid Karsinom

Tükürük bezlerinin en sık görülen malign tümörüdür.<sup>22-24</sup> Çoğunlukla major tükürük bezlerinden kaynaklanmakla birlikte, oral kavitede ve özellikle de sert damak, bukkal mukozaya, dudak ve retromolar trigondaki minör tükürük bezlerinden de kaynaklanabil-

mektedir. Mukoepidermoid karsinomlar genellikle solid ve kistik komponent içerir ve kistlerin içinde musinöz materyal bulunur.

Mukoepidermoid karsinom için özel bir histolojik seviye sınıflandırması mevcuttur. Düşük, orta ve yüksek seviye mukoepidermoid karsinom olarak sınıflandırma yapan Auclair ve Brandwein sınıflamaları günümüzde kabul görmektedir.<sup>25,26</sup> Mukoepidermoid kanserde bu evreleme, klinik seyir açısından çok değerlidir.

### Adenoid Kistik Karsinom

Adenoid kistik karsinom, infiltratif, yavaş büyüyen ve progresif davranış paterni ile yıllar içinde yayılım sağlayan, malign tükürük bezi tümörlerindedir. 50-60 yaş arasında pik yapmaktadır. Mikroskopik olarak 3 büyüme paterni tanımlanmıştır: tübüler, kribriform ve solid. Prognostik olarak bakıldığında, solid komponenti %30'dan fazla olan tümörler Evre III olarak nitelendirilir ve daha kötü prognozudur.

Adenoid kistik karsinom için bir diğer ayırt edici özellik, uzak metastaz yapmaya meyilli olmasıdır ve çoğunlukla ilk metastaz bölgesi akciğerlerdir. Adenoid kistik karsinomun uzak metastazları yıllarca sessiz kalabilir ve cerrahi eksizyon zorunlu değildir. Ancak kemik metastazı genel olarak kötü prognoz ile ilişkilidir.<sup>27</sup>

### Asinik Hücreli Karsinom

Nadir görülen malign tümörlerdendir. Vakaların %90'dan fazlası parotis bezinde görülür. Her yaşta görülmekle birlikte çocukluk çağının en sık görülen ikinci tükürük bezi malignitesidir, ancak üçüncü dekatta görülme sıklığı pik yapar. Sıklıkla yavaş büyüyen kitleler şeklinde görülürler ancak nadiren ağırlı ve fasiyal paralizi ile birlikte de tespit edilebilirler. Genel olarak düşük grade malignitelerdendir ve tedavide sağlam sınırlarla cerrahi rezeksiyon yeterlidir.

### Yassı Epitel Hücreli Karsinom

Tükürük bezlerinin primer yassı epitel hücreli kanseri oldukça nadirdir ve bu bölgedeki malignitelerinin %1'den azını oluştururlar. Kafa derisi, kulak ve yüz yassı epitel hücreli kanserlerinin intraparotideal lenf nodlarına metastazı çok daha sıktır. Özellikle preoperatif değerlendirme sırasında yapılan iğne biyopsisinde yassı epitel hücreli kanser tanısı konursa, parotis içindeki kitlenin primer bir kanserden ziyade metastaz olduğu düşünülmeli, buna göre de scalp, yüz ve aurikülada primer bir odak aranmalıdır. Hastaların çoğu altıncı-sekizinci dekattadır ve bazı hastalarda primer radyoterapi hikayesi mevcuttur. Bu tümörler tipik olarak tanı sırasında ileri evreliedir. Genelde sert, beyaz, infiltratif ve kapsülsüz olarak görünürler. Yüksek gradeli olan bu malignitede 5 yıllık sağkalım %20-50 arasında değişmektedir. Tedavi radikal cerrahi, boyun diseksiyonu ve adjuvan radyoterapidir.<sup>10</sup>

### Pleomorfik Adenom ex Karsinom

Tükürük bezinin malign mixt tümörlerinin %95'ini oluşturmakla birlikte oldukça nadir görülen tümörlerdir. En sık görüldükleri bölge parotis bezi, sonra sırasıyla submandibular bez, minör tükürük bezleri ve sublingual bezdir. Genellikle pleomorfik adenoma göre daha yaşlı popülasyonda görülmektedir. Klasik klinik başvuru şekli, uzun zamandır mevcut olan ve yavaş büyüyen ağrısız kitlenin yakın zamanda hızla büyümeye başlamasıdır. Genellikle kötü diferansiye adenokarsinoma dönüşmesine rağmen her türlü karsinom şekline bürünebilir. Prognoz, tümörün içerdiği karsinom tipine ve invazyon derecesine göre değişmekle birlikte genellikle kötüdür.

### Lenfoma

Major tükürük bezi tümörlerinin primer lenfoması ektranodal lenfomaların %5'ini, tüm tükürük bezi tümörlerinin ise %2'sini oluşturur.<sup>28</sup> Primer non-Hodgkin lenfomalar de novo olarak ya da lenfoepitelyal sialadenite sekonder olarak gelişir. Sjögren sendromu, tükürük bezi lenfomaları için bilinen bir predispozan faktördür.

### Parotidektomi Komplikasyonları

#### Fasiyal Paralizi

Parotidektomi esnasında sinirin çekilmesi ya da koter ısısına bağlı hasar meydana gelebilir. Günümüzde parotis cerrahisi sırasında fasiyal sinirin monitorize edilerek korunması rutin bir uygulama haline gelmiştir. Sinirin bütünlüğünün bozulmadığı hasarlar "nöropraksi" olarak adlandırılır ve sinir fonksiyonunun geri dönmesi beklenir. Bu düzelleme, günler içinde olabilirken aylar da sürebilmektedir. Cerrahi esnasında fasiyal sinir sakrifiye edilirse, sinirin greft yardımıyla onarılması önerilir. Fasiyal paralizi geliştirse, göz kapama uygulaması ve gözün düzenli nemlendirilmesi, keratit gelişiminin önlenmesinde önemlidir. Kalıcı total fasiyal paralizi hastalarında göz kapanmasını kolaylaştırmak için göz kapağına altın plak yerleştirme uygulaması yapılabilir.

#### Sensöriyel Anomaliler

Parotidektomi esnasında aurikularis magnus siniri sık sakrifiye edilen yapılar arasında yer almaktadır. Bu sinirin kesilmesi sonrasında cerrahi sonrası pinna'nın alt 1/3'ü ve civarındaki preaurikular ve postaurikular cildin hissiyatında zayıflama görülür.

#### Gustatuar Terleme (Frey Sendromu)

Frey Sendromu, yemek sonrası yüzünün ipsilateral tarafında terleme ve kızarıklık gelişmesi durumudur. Bu durum, çoğunlukla parotidektomi sonrasında karşımıza çıkmakla birlikte, bunun dışında cerrahi, travmatik ve inflamatuvar sebeplerle parotis, submandibular gland ve servikal/üst torakal sempatik trunkusun etkilenmesi sonucu da oluşabilir.<sup>29</sup> Parotidektomi sonrası Frey sendromunun kesin insidansı bilinmemekle birlikte, tahmini oran %35-60'tır. Temelde sebep, postganglionik sekretomotor parasempatik sinir lifleri ile parotis bezi ve ter bezlerini uyaran postganglionik sempatik liflerin reinervasyonudur. Tanıda anamnezin yanında nişasta-iyot testi kullanılabılır. Tedavide botoks uygulaması kullanılmaktadır.

#### Tükürük Fistülü

Nadir görülmekle birlikte, postoperatif dönemde yara bölgesinden sialore şeklinde sızan ya da cilt altında biriken tükürük olarak görülür. Genellikle kendi kendini sınırlayan bir kliniğe sahiptir. Tekrarlayan aspirasyon, baskılı pansuman, yara bakımı ve takip genellikle problemi çözmek için yeterlidir. Glikopirilat gibi oral antitoklinerjikler tükürüğün geçici olarak azalmasını sağladığından tükürük fistülünde kullanılmaktadır.

---

**Hakem Değerlendirmesi:** Dış bağımsız.

**Çıkar Çatışması:** Yazarlar çıkar çatışması bildirmemişlerdir.

---

**Peer-review:** Externally peer-reviewed.

**Declaration of Interests:** The authors declare that there are no competing interests.

## Kaynaklar

- 1 R. Pasha, *Otolaryngology Head and Neck Surgery Clinical Reference Guide*, 5th ed., Plural, San Diego, 2013.
- 2 L. Mandel, Salivary gland disorders, *Med. Clin. North Am.* 2014; 98(6) 1407–1449. [\[Crossref\]](#)
- 3 O. CJ, M. NJ, Surgical management of chronic parotitis, *Head Neck*.1993; 15 (5) 445–449. [\[Crossref\]](#)
- 4 T.C. Sağlık Bakanlığı, Tüberküloz Tanı ve Tedavi Rehberi, Ankara, 2019. [https://hsgm.saglik.gov.tr/depo/birimler/tuberkuloz\\_db/haberler/Tuberkuloz\\_Tani\\_Ve\\_Tedavi\\_Rehberi\\_/Tuberkuloz\\_Tani\\_ve\\_Tedavi\\_Rehberi.pdf%0Ahttp://www.toraks.org.tr/uploadFiles/30102014133530-tuberkuloz\\_tani\\_ve\\_tedavi\\_rehberi.pdf](https://hsgm.saglik.gov.tr/depo/birimler/tuberkuloz_db/haberler/Tuberkuloz_Tani_Ve_Tedavi_Rehberi_/Tuberkuloz_Tani_ve_Tedavi_Rehberi.pdf%0Ahttp://www.toraks.org.tr/uploadFiles/30102014133530-tuberkuloz_tani_ve_tedavi_rehberi.pdf) (accessed October 4, 2021).
- 5 A.K. El-Naggar, J.K.C. Chan, J.R. Grandis, T. Takata, P.J. Slootweg, WHO Classification of Head and Neck Tumours-WHO/IARC Classification of Tumours, World Heal. Organ. 2017: 215–220.
- 6 G.W. Carlson, The salivary glands: Embryology, anatomy, and surgical applications, *Surg. Clin. North Am.* 2000; 80 (1) 261–273. [\[Crossref\]](#)
- 7 M. Rothova, H. Thompson, H. Lickert, A.S. Tucker, Lineage tracing of the endoderm during oral development, *Dev. Dyn.* 2012; 241 (7) 1183–1191. [\[Crossref\]](#)
- 8 N. Dwivedi, A. Agarwal, V. Raj, S. Chandra, Histogenesis of salivary gland neoplasms, *Indian J. Cancer.* 2013;50 (4) 361–366. [\[Crossref\]](#)
- 9 R.H. Spiro, Salivary neoplasms: Overview of a 35-year experience with 2,807 patients, *Head Neck Surg.*1986; 8 (3) 177–184. [\[Crossref\]](#)
- 10 P.W. Flint, H.W. Francis, B.H. Haughey, *Cummings Otolaryngology: Head and Neck Surgery*. Elsevier. 2021.
- 11 E.D. Rossi, W.C. Faquin, Z. Baloch, G.A. Barkan, M.P. Foschini, M. Pusztaszeri, P. Vielh, D.F.I. Kurtycz, The Milan System for Reporting Salivary Gland Cytopathology: Analysis and suggestions of initial survey, *Cancer Cytopathol.* 2017;125 (10) 757–766. [\[Crossref\]](#)
- 12 J.D. Rabinov, Imaging of salivary gland pathology, *Radiol. Clin. North Am.* 2000;38(5)1047–1057.
- 13 İ. Akın, T. Karagöz, M. Mutlu, M. Şahan, E. Önder, Pleomorphic Adenomas of the Parapharyngeal Space, *Case Rep. Otolaryngol.* 2014 (2014) 1–4. [\[Crossref\]](#)
- 14 S. E, G.-L. O, K. JP, A. G, Histopathology of pleomorphic adenoma in the parotid gland: a prospective unselected series of 100 cases, *Laryngoscope.* 2001;111(12): 2195–2200. [\[Crossref\]](#)
- 15 R.L. Witt, The significance of the margin in parotid surgery for pleomorphic adenoma, *Laryngoscope.* 2002;112 (12: 2141–2154. [\[Crossref\]](#)
- 16 G. Seifert, Histopathology of malignant salivary gland tumours, *Eur. J. Cancer. Part B Oral Oncol.* 1992;28(1): 49–56. [\[Crossref\]](#)
- 17 P.J. Bradley, “Metastasizing pleomorphic salivary adenoma” should now be considered a low-grade malignancy with a lethal potential, *Curr. Opin. Otolaryngol. Head Neck Surg.* 2005;13 (2) 123–126. [\[Crossref\]](#)
- 18 J.G. Batsakis, E. Chinn, J.A. Regezi, D.A. Repola, The pathology of head and neck tumors: Salivary glands, part 2, *Head Neck Surg.* 1978; 1(2):167–180. [\[Crossref\]](#)
- 19 Dardick I, Lytwyn A, Bourne AJ, Byard RW, Trabecular and solid-c-ribriiform types of basal cell adenoma. A morphologic study of two cases of an unusual variant of monomorphic adenoma, *Oral Surg. Oral Med. Oral Pathol.* 1992;73(1) 75–83. [\[Crossref\]](#)
- 20 E. CM, Facial nerve paralysis. A criterion of malignancy in parotid tumors, *Arch. Otolaryngol.* 1972;95 (4) 300–304. [\[Crossref\]](#)
- 21 Witt. RL, Major salivary gland cancer, *Surg. Oncol. Clin. N. Am.* 13 (2004) 113–127.
- 22 AFIP Atlas of Tumor Pathology: Tumors of the Salivary Gland, 4th Edition, (n.d.). ARP; 2008.
- 23 R. A, G. EN, H. BD, S. P, M. M, Long-term follow-up of over 1000 patients with salivary gland tumours treated in a single centre, *Br. J. Surg.* 1996;83(12) 1750–1754. [\[Crossref\]](#)
- 24 S. EM, W. Q, S. MR, Descriptive epidemiology and risk factors for head and neck cancer, *Semin. Oncol.* 2004; 31 (6) 726–733. [\[Crossref\]](#)
- 25 PL. Auclair, R.K. Goode, G.L. Ellis, Mucoepidermoid carcinoma of intraoral salivary glands evaluation and application of grading criteria in 143 cases, *Cancer.* 1992;69(8) 2021–2030. [\[Crossref\]](#)
- 26 Brandwein, Margaret S. M.D.; Ivanov, Katya M.D.; Wallace, Derrick I. M.D.; Hille, Jos J. D.D.S.; Wang, Beverly M.D.; Fahmy, Adham D.D.S.; Bodian, Carol Ph.D.; Urken, Mark L. M.D.; Gnepp, Douglas R. M.D.; Huvos, Andrew M.D.; Lumerman, Harry D.D.S.; Mills, Stacey E. M.D. Mucoepidermoid carcinoma: a clinicopathologic study of 80 patients with special reference to histological grading, *Am. J. Surg. Pathol.* 2001;25(7): 835–845. [\[Crossref\]](#)
- 27 M. Amit, Y. Binenbaum, K. Sharma, N. Ramer, I. Ramer, A. Agbetoba, B. Miles, X. Yang, D. Lei, K. Bjørndal, C. Godballe, T. Mücke, K.D. Wolff, D. Fliss, A.M. Eckardt, C. Copelli, E. Sesenna, F. Palmer, S. Patel, Z. Gil, Analysis of failure in patients with adenoid cystic carcinoma of the head and neck. An international collaborative study, *Head Neck.* 2014;36 (7): 998–1004. [\[Crossref\]](#)
- 28 H. NL, Lymphoid proliferations of the salivary glands, *Am J Clin Pathol.* 1999;111(Suppl 1).
- 29 M. S, R. I, F. M, P. M, Frey syndrome--delayed clinical onset: a case report, *Oral Surg. Oral Med. Oral Pathol. Oral Radiol. Endod.* 2002;94(3) 338–340. [\[Crossref\]](#)

# **BÖLÜM 21**

# **TİROİD VE PARATİROİD HASTALIKLARI**

Hasan Ahmet ÖZDOĞAN

Fırat TEVETOĞLU

# Tiroid ve Paratiroid Hastalıkları

## Thyroid and Parathyroid Diseases

### BÖLÜM HAKKINDA

Bu kitap bölümü, tiroid ve paratiroid hastalıkları üzerine öğrencilere kapsamlı bir eğitim materyali sunmayı amaçlamaktadır. Etiyolojisinden patofizyolojisine, tanı yaklaşımlarından çağdaş yönetim stratejilerine gerek teorik gerek pratik, biyokimyasal süreçlerin ve moleküler mekaniklerin klinik yansımalarına kadar detaylı bir bölüm hazırlanması amaçlanmıştır. Günümüzde oldukça yaygın hastalıklar olan tiroid nodüllerinden hipertiroidizme ve paratiroid adenomlarından hiperparatiroidizme kadar çok geniş bir hastalık grubu ele alınarak, klinik uygulamalardaki en son gelişmelere ağırlık verilmiştir. Öğrencilere, birçok branşla ilişkili bu hastalıklar hakkında mesleklerinin ilerleyen dönemlerinde karar verme süreçlerinde bilinçli hareket etmelerine yardımcı olacak bir kaynak olması hedeflenmiştir.

**Anahtar kelimeler:** Tiroid hastalıkları, tiroid nodülleri, paratiroid hastalıkları, paratiroid adenomu

### ABOUT the CHAPTER

This book section aims to provide students with comprehensive educational material on thyroid and parathyroid diseases. The goal is to prepare a detailed chapter covering various aspects, from etiology to pathophysiology, diagnostic approaches to contemporary management strategies, incorporating both theoretical and practical aspects, as well as the clinical implications of biochemical processes and molecular mechanics. Encompassing a wide range of diseases, from thyroid nodules to hyperthyroidism and parathyroid adenomas to hyperparathyroidism, the section places a strong emphasis on the latest developments in clinical practices. The intention is for students to have a resource that will help them make informed decisions about these diseases related to many specialties in their future careers.

**Keywords:** Thyroid diseases, thyroid nodules, parathyroid diseases, parathyroid adenoma

## Tiroid ve Paratiroid Anatomisi

Tiroid yetişkinlerde orta hatta isthmus ile birbirine bağlanan iki lobdan oluşur. Hastaların yaklaşık %40'ında isthmusundan kaynaklanan ve yukarıya doğru uzanan bir piramidal lob bulunur. Tiroid, ön boyundaki derin servikal fasyanın katmanları arasında bulunur. Arkada, derin servikal fasyanın orta tabakası, tiroid loblarını krikoid kıkırdağa ve ilk iki trakeal halkaya bağlayan Berry ligamanını oluşturur.<sup>1</sup>

Bir tiroid lobunun arteriyel kanlanması superior ve inferior tiroid arter olmak üzere iki arter tarafından sağlanırken, venöz drenajı ise superior, middle ve inferior tiroid venler olmak üzere üç ven tarafından gerçekleştirilir. Superior tiroid arter, eksternal karotid arterin dalı iken, inferior tiroid arter tiroservikal trunkustan kaynaklanır. Bazen innominat arterden, karotisten veya aortik arkustan kaynaklanan arteria tiroidea ima da mevcut olabilir. Superior ve middle tiroid venler internal juguler vene inferior tiroid ven ise brakiyosefalik vene dökülür. Superior tiroid arter, superior laringeal sinirin eksternal dalının posterolateralinde yer alır. Cerrahi sırasında arter bağlanırken superior laringeal sinire zarar vermemeye özen gösterilmelidir. Varyasyon gösterebilmekle birlikte, inferior tiroid arter %70 oranda rekürren laringeal sinirin (RLS) üstünden çaprazlar. Inferior tiroid arter aynı zamanda paratiroid bezlerinin de kanlanmasını sağlar, bu nedenle tiroid cerrahisinde inferior tiroid arter bağlandığı için bezlerin kanlanması geçici süreliğine bozulurken geçici hipokalsemi görülebilmektedir. RLS, krikotiroid kas hariç larenksin bütün intrinsik kaslarının innervasyonundan sorumludur. Sağda subklavian arter etrafından, solda ise arkus aorta etrafından döner. Krikotiroid eklem hizasından larenkse girer. Sol RLS trakeoözofageal olukta ilerlerken, sağ RLS daha oblik bir seyir izler.<sup>1</sup>



Hasan Ahmet Özdoğan<sup>1</sup>   
Fırat Tevetoğlu<sup>2</sup> 

<sup>1</sup>Istanbul Üniversitesi-Cerrahpaşa, Cerrahpaşa Tıp Fakültesi, Cerrahi Tıp Bilimleri Bölümü, Kulak Burun Boğaz Hastalıkları Ana Bilim Dalı, İstanbul, Türkiye  
<sup>2</sup>Marmara Üniversitesi Pendik Eğitim ve Araştırma Hastanesi Kulak Burun Boğaz Hastalıkları Ana Bilim Dalı, İstanbul, Türkiye  
E-posta: hasanahmet.ozdogan@iuc.edu.tr  
firat.tevetoglu@gmail.com

**Bu bölümü alıntıla / Cite this chapter as:**  
Özdoğan HA, Tevetoğlu F. Tiroid ve paratiroid hastalıkları. Papula İ, ed. *Kulak Burun Boğaz Hastalıkları Ders Kitabı* içinde. İstanbul: İÜC Yayınevi; 2024: 132-142. Cilt 1.



CC BY 4.0: Telif hakkı yazarlardadır. Bu kitabın içeriği Creative Commons Atıf 4.0 Uluslararası lisans altında lisanslanmıştır.

Tiroid cerrahisi sırasında paratiroid bezlerinin korunması hipoparatiroidizmi önlemek için çok önemlidir. Üst paratiroid bezleri dördüncü faringeal keseden köken alırken, alt paratiroid bezleri üçüncü faringeal keseden köken alır. Hastaların %80'inde dört paratiroid bezi bulunur ve hastaların en az %10'unda dörtten fazla bez bulunur. Üst bezler, krikoid kıkırdak seviyesinde, genellikle RLS ile inferior tiroid arterin kesiştiği yerin medialinde yer alır. Alt bezlerin yerleri daha değişkendir. Bu bezler alt kutbun yan veya arka yüzeyinde olabilir.<sup>1</sup>

## Tiroid Fizyolojisi

Tiroid bezi 3,5,3'-triiodotironin (T3) ve 3,5,3',5'-tetraiodotironin veya tiroksin (T4) olmak üzere iki ana hormon üretir. Her ikisi de tirozin aminoasidinin iyodize türevleridir. Hormon üretimi, dışarıdan iyot alınmasına, alınan iyodürün konsantre edilmesine ve dokuya özgü protein olan tiroglobuline bağlanmasına sağlayan intratiroidal mekanizmalara bağlıdır (Şekil 1). Tiroid bezi, depolanması için kullanılan geniş bir hücre dışı boşluğa sahip olmasından diğer endokrin bezlerden farklıdır ve hormona ihtiyaç duyulduğunda, tiroglobulin hücre tarafından alınır ve aktif hormonlardan serbestleştirilerek dolaşıma verilir.<sup>1</sup>

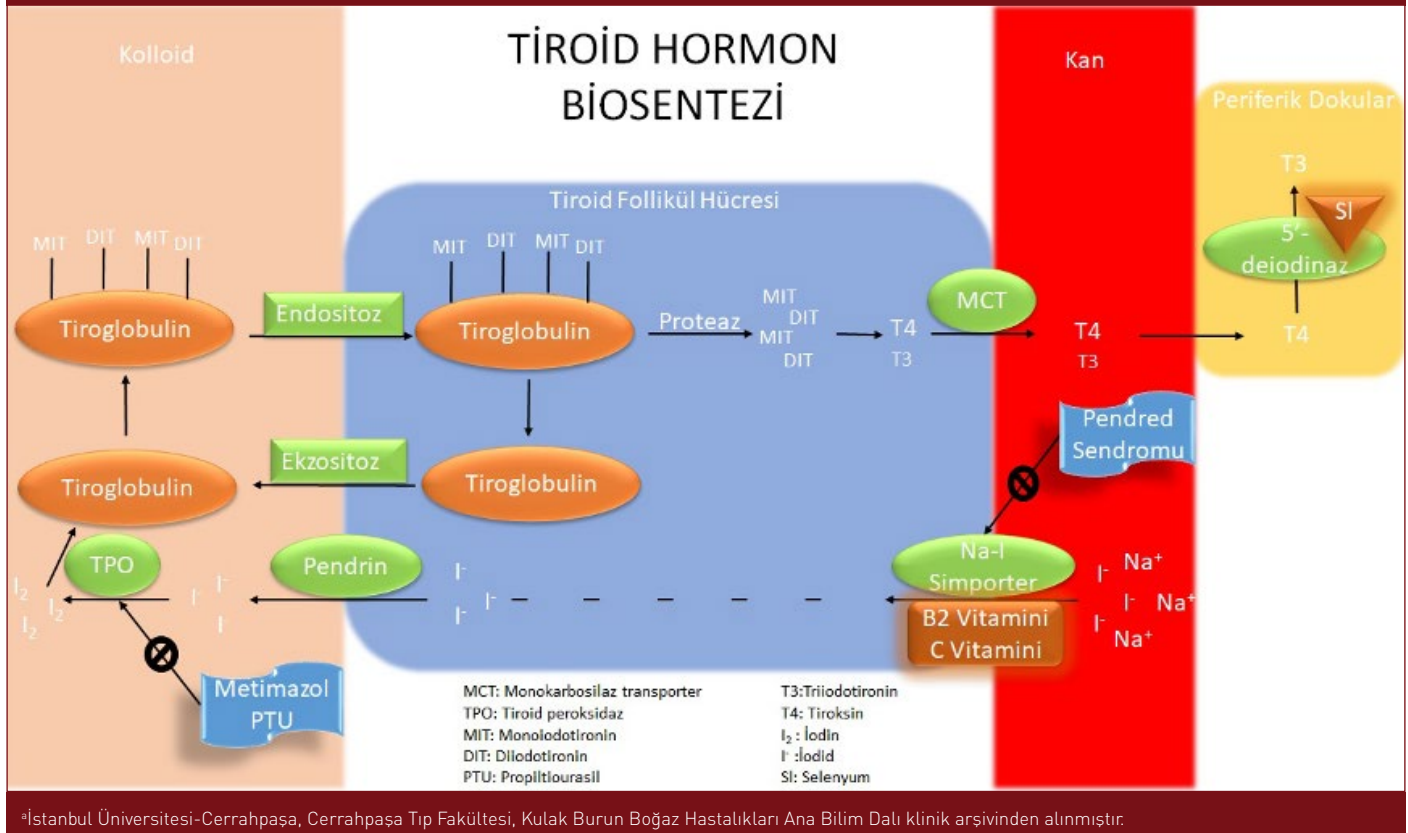
Dünya Sağlık Örgütü önerilerine göre erişkin bir insanda günlük 100-150 µg iyot alımı gereklidir. Ancak, dünyanın birçok yerinde, tüketim minimum seviyenin altındadır ve iyot eksikliği tiroid hastalıklarının önde gelen nedenidir.<sup>2</sup> Tiroid bezi iyodürü hücre dışı boşlukta 20-40 kat yoğunlaştırır. Bu süreçte rol oynayan Na<sup>+</sup>/I<sup>-</sup> simportörü (NIS) olarak adlandırılan tiroid hücresinin bazal membranında yer alan bir proteindir. NIS Na<sup>+</sup> 'un elektrokimya-

sal gradyan yönünde hücre içine girerken beraberinde I<sup>-</sup> 'ün de hücre içine alınmasını sağlar. Na<sup>+</sup>/K<sup>+</sup> ATPaz pompası aracılığı ile Na<sup>+</sup> enerji harcanarak tekrar hücre dışına atılır ve böylece elektrokimyasal gradyan NIS'in çalışmaya devam etmesini sağlayacak şekilde sabit tutulmuş olur.<sup>3</sup> Hücre içine alınmış olan I<sup>-</sup> ise tiroid hücre apikal membranında bulunan *pendrin* proteini aracılığı ile tiroglobuline bağlanmak üzere folliküler boşluğa atılır. Bu proteindeki bir mutasyon hipotiroidi ve sensörinöral işitme kaybı ile kendisini gösteren *Pendred Sendromu*'nun nedenidir.<sup>4</sup>

Tiroglobulin ise tiroid hormon sentezi ve depolanması için araç görevi gören dokuya özgü bir proteindir ve sentezlendikten sonra ekzositoz ile folliküler lümenine atılır.<sup>5</sup> Tiroid hormon sentezi buradan sonra 3 aşamada gerçekleşir: (1) iyodürün oksidasyonu, (2) okside iyodürün tiroglobulin üzerindeki tirozil rezidülerine taşınarak monoiyodotirozin (MIT) ve diiyodotirozin (DIT) sentezi, (3) bir MIT ve DIT molekülü birleştirilerek T3 ve iki DIT molekülü birleştirilerek T4 oluşturulması. Bu süreç organifikasyon olarak adlandırılır. Apikal hücre zarında bulunan tiroperoksidaz (TPO) enzimi bu adımların hepsinden sorumlu olan enzimdir.<sup>6</sup> İyodürün oksidasyonu H<sub>2</sub>O<sub>2</sub> gerektirir, bu da yine apikal membranda yer alan NADP oksidaz enzime ile sağlanır.<sup>7</sup> Bir oksijen radikali olan H<sub>2</sub>O<sub>2</sub> fazlasının ortamdaki uzaklaştırılmasını ise antioksidan mekanizmalarda rol oynayan glutatyon peroksidaz enzimi sağlamaktadır ve bu enzim tiroid hormon metabolizmasında kofaktör olarak selenyuma ihtiyaç duyan enzimlerden bir tanesidir.<sup>8</sup>

Folliküler lümeninde koloidal matris içerisinde depolanan tiroglobulin hormon salınması için uyarı geldiğinde tirozidler tarafından endositoz ile hücre içerisine alınır ve lizozomal asit

Şekil 1. Tiroid hormon sentezi<sup>a</sup>



<sup>a</sup>İstanbul Üniversitesi-Cerrahpaşa, Cerrahpaşa Tıp Fakültesi, Kulak Burun Boğaz Hastalıkları Ana Bilim Dalı klinik arşivinden alınmıştır.

proteazlar tarafından T3 ve T4 ortaya çıkarılır. <sup>9</sup> T4'ün periferik dokularda etkisini gösterebilmesi için membrana bağlı bir enzim olan iyodotironin deiodinaz enzimi ile T3'e çevrilmesi gereklidir. <sup>10</sup> Bu enzim de yine kofaktör olarak selenyuma ihtiyaç duyan bir tiroid hormon metabolizması enzimidir. <sup>8</sup> T4 ve T3 kanda thyroxin binding globülin (TBG), transtiretin ve albümine bağlı olarak taşınır; T4'ün %0,2'si, T3'ün ise %0,3'ü dolaşımında serbest halde bulunur. <sup>11</sup>

Tiroid bezinden hormon salgılanmasını uyaran hipofiz bezi tarafından salgılanan thyroid-stimulating hormone (thyrotropin) (TSH) olup bunun da salgılanması hipotalamus tarafından salgılanan thyrotropin-releasing hormone (TRH) tarafından uyarılır. Artan T3 ve T4'ün ise negatif feedback etkisi ile TRH ve TSH salgılanması bloke edilerek bu sistem dengede tutulmuş olur. <sup>12</sup> Tiroid hormonları etkilerini intranükleer reseptörlerine bağlanarak gösterirler.<sup>13</sup>

## Tiroid Hastalıklarında Fizik Muayene

Tiroid ve çevre yapıların muayenesi, malign veya benign tiroid hastalıklarının tanısı için çok önemlidir. İncelemede, hipotiroidili bir hastada uyusuk görünüm, kilo fazlalığı, kaba kuru saç ve cilt gözlelenebilirken; tersine, bir hipertiroidi hastasında ise endişeli görünüm, nemli sıcak cilt, ellerde titreme görülebilir. Ekzoftalmi veya lagoftalmus gibi göz bulguları da hipertiroidiye eşlik edebilir. Hipotiroidi hastasında vokal kordlarda miksödeme bağlı olarak ses boğuk olabilir veya bir tiroid malignitesi durumunda rekürren larengeal sinire bası nedeniyle unilateral vokal kord paralizisine bağlı olarak ses kısıklığı veya daha nadiren bilateral vokal kord paralizisine bağlı nefes darlığı ve stridor mevcut olabilir. Miksödeme bir hastada makroglossi izlenebilir. Koklear veya vestibüler yapılarda miksödeme tinnitus ve vertigonun eşlik ettiği sensörinöral tipte işitme kaybına yol açabilir. Substernal tiroid hastalığına bağlı superior vena kavanın tıkanması nedeniyle hastanın her iki kolunu başının üzerine uzatmasıyla servikotorasik giriş tıkanıklığına işaret eden yüzde eritem ve ödem görülebilir (Pemberton belirtisi).

Tiroid muayenesinde palpasyon hastanın arkasına geçilerek yapılmalıdır. Bir taraftan trakeaya hafifçe bası uygulanması karşı lobun daha iyi palpe edilmesini sağlar. Tiroid boyutu, nodül varlığı, boyutu ve yerleşimi belirlenir. Akut süperatif veya subakut viral tiroiditte palpasyonda hassasiyet izlenir. Otoimmün tiroid hastalığında genellikle sert, çıkıntılı (arnavut kaldırımı benzeri) bir bez palpe edilir. Sert nodül varlığı tiroid kanserini düşündürülebilir. Tiroid palpasyonundan sonra boyun lenfatiklerinin palpasyonuna geçilir. Boynun her iki tarafı mandibuladan supraklaviküler çentiğe kadar metodik olarak incelenmelidir. Lingual tiroid bezini ekarte etmek için dil kökü değerlendirilmelidir. Laringoskopik muayene ile vokal kord hareketliliği özellikle tiroid cerrahisi öncesi mutlaka değerlendirilmelidir. <sup>1</sup>

## Tiroid Hastalıkları

### Tirotoksikoz ve Hipertiroidizm

Tirotoksikoz, tiroid hormon yüksekliği sonucu ortaya çıkan klinikopatolojik ve biyokimyasal bir sendromdur. Aşık ve subklinik olarak kategorize edilir. Aşık tirotoksikoz, yüksek serum T4 ve

T3 ve düşük serum TSH ile karakterize olup ve çoğu hastada semptom ve bulgular görülürken; subklinik tirotoksikoz, serum T4 ve T3 normal ve serum TSH düşüktür, bu hastalarda semptom veya bulgu görülmez. <sup>1</sup>

### Klinik Özellikler

1. Tirotoksikozun semptom ve bulguları;<sup>14</sup>
2. Yorgunluk
3. İştaha rağmen kilo kaybı
4. Sıcak intoleransı
5. Aşırı terleme
6. Sıcak ve nemli cilt
7. Çarpıntı
8. Tremor
9. Endişelilik hali, sinirlilik
10. Göz bulguları (proptozis, ekzoftalmi)

### Epidemiyoloji

Aşık ve subklinik tirotoksikoz toplam insidansı 1-10/1000'dir, bu oran yaşlılarda ve kadınlarda (K/E:10/1) daha yüksektir. <sup>15</sup> Hipertiroidi ise tirotoksikozun bir alt başlığı olarak düşünülebilir ve tirotoksikozun nedeninin artmış tiroid hormon sentezi olduğu duruma verilen isimdir. <sup>16</sup>

### Etiyoloji

Etiyolojide, %60-80 Graves Hastalığı, %10-30 toksik multinodüler guatr ve %2-20 toksik adenom izlenir. Tiroiditler ise dördüncü sırada gelmektedir. Toksik multinodüler guatr ve toksik adenom sıklık açısından bölgesel değişkenlikler gösterir, özellikle düşük iyot alımı olan bölgelerde daha yüksektir. <sup>15</sup> Tirotoksikoz, tiroid bezinden düzensiz T4 ve T3 salınımından veya dışarıdan aşırı miktarda T4 veya T3 alınımından (ekzojen tirotoksikoz) kaynaklanabilir. Artmış T4 ve T3 salınımı; intrinsik tiroid hastalığına (toksik multinodüler guatr veya toksik adenom) bağlı olabileceği gibi, aşırı TSH veya TRH sekresyonu (teorik), TSH reseptör uyarıcı otoantikor (TRAB) veya koryonik gonadotropin gibi TSH analoglarının üretimi veya tiroiditlerde tiroid dokusundaki yıkıma bağlı olarak da gerçekleşebilir (Tablo 1). <sup>1</sup>

Tablo 1. Tirotoksikoz etiyojisi

### Tirotoksikoz Etiyojisi

#### Graves Hastalığı

#### Tiroiditler

- Subakut tiroidit
- Ağrısız (sessiz) tiroidit
- Postpartum tiroidit
- Radyasyon ilişkili tiroidit

#### Ekzojen tirotoksikoz

- Tiroid hormonuyla ilişkili tirotoksikoz
- İyot ilişkili tirotoksikoz
- İlaç ve sitokin ilişkili tirotoksikoz

#### Toksik tiroid adenomu

#### Toksik multinodüler guatr

#### Otozomal dominant ve sporadik tirotoksikoz

- Mc-Cune Albright sendromu
- Ektopik tirotoksikozis (struma ovarii)
- Tiroid karsinomu (folliküler)
- Tirotropin bağımlı tirotoksikoz
- Gebelikle ilişkili tirotoksikoz
- Gestasyonel tirotoksikoz
- Trofoblastik tümörler



### Graves Hastalığı

Graves Hastalığı, tirotoksikozun en sık nedenidir. Graves'teki tirotoksikozun sebebi tiroid stimulan antikörlerin (TRAB) TSH analogu gibi davranarak tiroid bezinde hormon sentezini uyarmasıdır. Sıklıkla 30-60 yaş arası kadınlarda görülür, ancak çocuklarda ve her yaşta kadın ve erkekte ortaya çıkabilir. Temel olarak aşağıdakilerden bir veya daha fazlasını içeren otoimmün bir hastalıktır: hipertiroidizm (tirotoksikoz), yaygın tiroid büyümesi, infiltratif oftalmopati (ekzoftalmi), lokalize miksedem (dermopati) ve tiroid akropasi. Oküler belirtiler, hafif periorbital şişkinlikten, proptozis, kornea ülserasyonu, şiddetli ekstraoküler kas disfonksiyonu optik nörit ve körlüğe kadar değişkenlik gösterebilir. En yaygın fizik muayene bulgusu tiroidin diffüz büyüklüğüdür. Graves tirotoksikozunun doğal seyri hastalar arasında farklılıklar gösterebilir; birkaç ay veya yıl içinde kendiliğinden geçen tek bir tirotoksikoz atağı görülebileceği gibi ömür boyu süren tirotoksikoz, remisyonlar ve relapslarla giden bir seyir de görülebilir. <sup>17</sup> İyi diferansiye tiroid kanseri sıklığı Graves hastalarında genel popülasyona göre yaklaşık iki kat daha fazladır ve prognoz bu hastalarda daha kötü olma eğilimindedir <sup>18</sup>. Bir Graves hastasında hipofonksiyone bir tiroid nodülünün malignite olasılığı %45'tir bu nedenle Graves hastalarında nodül varlığı dikkatli değerlendirilmelidir. <sup>19</sup>

Graves tirotoksikozunda antitiroid ilaçlar (metimazol, propiltiourasil) ve radyoaktif iyot ablasyon <sup>131</sup> en çok tercih edilen iki tedavi seçeneğidir. Antitiroid ilaçlar, tiroid peroksidaz enzimi tarafından katalize edilen iyodun oksidasyonu, organifikasyonu ve iyodotirozinlerin birleştirilmesi süreçlerini inhibe ederler. Propiltiourasil (PTU) ayrıca T4'ün tiroidal ve ekstratiroidal deiodinizasyonunu da inhibe eder. PTU hepatotoksitesisi nedeni ile tedavide birinci tercih olmamakla birlikte gebelerde ilk tercihtir. Antitiroid ilaçlar esas tedavi seçeneği olabileceği gibi RAI tedavisi veya cerrahi öncesi hastayı ötiroid hale getirmek amacı ile de kullanılabilir. <sup>20</sup> Beta blokerler de adrenerjik reseptörleri bloke ederek semptomatik rahatlama sağlar. <sup>14</sup> RAI ile kür şansı %85 dolaylarında olup hipotiroidi hastaların %80'inde kalıcı olarak ortaya çıkmaktadır <sup>14</sup>. Cerrahi de etkili ve hızlı sonuç alınan bir tedavi seçeneğidir. Genellikle totale yakın tiroidektomi tercih edilmektedir ancak hormon replasman tedavisi gerektirmesi dezavantajdır. Graves Hastalığında cerrahi endikasyonları arasında; antitiroid ilaçlara karşı ciddi yan etki (agranülositoz, hepatotoksitesite) görülmesi, çok büyük tiroid bezi, malignite şüphesi, gebelik isteyen veya emziren doğurganlık çağındaki genç kadın hastalar ve RAI ile daha da kötüleşme potansiyeli olduğundan şiddetli Graves oftalmopatisi yer almaktadır. <sup>14</sup>

### Tiroiditler

Tiroiditlerdeki tirotoksikoz tablosu fazla hormon üretilmesine değil tiroid dokusundaki folliküllerin inflamasyona sekonder yıkımına bağlı kana aşırı miktarda tiroid hormonu geçişidir. Akut süpüratif tiroidit, subakut granülomatöz tiroidit, subakut lenfosittik tiroidit bu grupta yer alır.

*Subakut granülomatöz tiroidit*, tirotoksikoz kliniği ile ortaya çıkar. Ateş, halsizlik ve miyalji gibi non-spesifik belirtiler görülür. Tiroid lojunda ağrı ve hassasiyet mevcuttur. Hastaların yaklaşık %50'sinde yakın zamanda geçirilmiş bir üst solunum yolu enfeksiyonu öyküsü vardır. Tirotoksikoz ile giden inflamatuvar evre yakla-

şık 4-6 hafta sürer, bu evreyi geçici hipotiroidizm izleyebilir; kalıcı hipotiroidizm nadirdir. Viral enfeksiyonlarla ilişkilendirilmiştir ancak destekleyici kanıt yoktur. Anti-inflamatuvar tedaviye dramatik yanıt verir. Tirotoksikozun kendisi genellikle tedavi gerektirmez, ancak tirotoksik semptomların fazla olduğu hastalarda  $\beta$ -bloker kullanılabilir. <sup>21</sup>

*Subakut lenfosittik tiroidit (sessiz tiroidit)*, tiroid lojunda ağrı ve hassasiyet olmaksızın tiroid inflamasyonuna bağlı tirotoksikoz olarak tanımlanır. Subakut granülomatöz tiroiditin aksine, genellikle önceden üst solunum yolu enfeksiyonu öyküsü yoktur. Ekstratiroidal belirtileri yoktur. Tirotoksikoz 2-6 hafta sürer ve bunu 2-8 hafta süren iyileşme süreci ve geçici hipotiroidi izler. Hastaların yaklaşık yarısında daha sonra otoimmün tiroidit ve kalıcı hipotiroidi ortaya çıkabilmektedir. <sup>21</sup>

*Akut süpüratif tiroidit*, tiroidin bakteriyel enfeksiyonudur ve en sık etken *Staphylococcus aureus*'tur. Travmaya sekonder veya başka bir enfeksiyon odağından hematogen yayılım ile ortaya çıkabilir. Akut başlangıçlı ateş, şiddetli boyun ağrısı ve hassasiyet, şiddetli sistemik semptomlar ve belirgin lökositoz izlenir. Tiroid hormon seviyeleri genellikle normaldir. Tedavisi antibiyoterapi (penisilinaz dirençli penisilinler, sefalosporinler) ve abse varlığında drenajdır. Hipotiroidi nadirdir. <sup>21</sup>

### Ekzojen Tirotoksikoz

Yüksek dozlarda tiroid hormonunun kasıtlı veya kazara uygulanmasının bir sonucu olarak ortaya çıkar. Tirotoksikozun ekzojen olduğuna dair önemli bir ipucu, tiroid büyümesinin olmamasıdır. Radyoaktif iyot alımı ve serum tiroglobulin düşüktür. İyot takviyesi tiroid boyutunu küçültmede ve tiroid fonksiyonunu düzeltmede faydalı olmasına rağmen, tirotoksikozu indüklemeye potansiyeline sahiptir. Bu genellikle altta yatan bir otonom tiroid hastalığı varlığında (Graves, MNG) ortaya çıkar. Amiodaron da iyot içerdiğinden tirotoksikozu neden olabilir. <sup>17</sup>

### Toksik Multinodüler Guatr ve Toksik Adenom

Multinodüler guatrın doğal seyrinde geç dönemde, genellikle 50 yaş ve üzeri kadınlarda, tirotoksikoz ortaya çıkabilir. Tiroid büyümesi ve tirotoksikoz uzun sürede yavaşça ortaya çıkar. Oftalmopati veya lokalize miksedem yoktur ve spontan remisyonla girmezler; tirotoksikoz otonom tiroid dokusu yok olana kadar devam eder. <sup>17</sup> <sup>131</sup>I tercih edilen tedavi yöntemlerinden biridir. Graves Hastalığı'ndakilere benzer endikasyonlarla cerrahi tedavi de düşünülebilir. Totale yakın tiroidektomi tercih edilen cerrahi yöntemdir. Cerrahi, tirotoksikozun etkilerini hızlı bir şekilde azaltmada radyoaktif iyot tedavisinden daha etkilidir. Kalıcı hipotiroidi oranı doğal olarak radyoaktif iyot tedavisinden daha fazladır. <sup>22</sup>

Tiroid adenomu mevcut olan hastaların yaklaşık %20'sinde aşikar tirotoksikoz, %20'sinde subklinik tirotoksikoz bulunur. Tirotoksikozlu hastaların çoğu ileri yaş grubundadır. Tiroidin radyoaktif iyot uptake görüntülemesinde, nodülde yoğun tutulum tiroid bezinin geri kalanında neredeyse tamamen tutulum yokluğu görülür. <sup>17</sup> Kesin tedavi, tiroid lobektomi ile adenomun cerrahi rezeksiyonu veya <sup>131</sup>I ile ablatif tedavidir. <sup>22</sup> Alternatif bir yaklaşım olarak adenom içerisine perkütan etanol enjeksiyonu da yapılabilmektedir. Cerrahiye uygun olmayan ve radyoaktif tedaviden kaçınan hastalar için tercih edilebilir. <sup>23</sup>

### Ektopik Tirotoksikoz

Ektopik tiroid hormonu salgılanmasıyla karakterize sekonder tirotoksikozun bilinen tek etiolojisi, overin dermoid tümörleri ve teratomlarıdır (struma ovarii).<sup>24</sup>

### Hipotiroidizm

Primer hipotiroidi, tiroid glandın kendisinden kaynaklanan tiroid hormon sentezindeki yetersizliğe bağlı ortaya çıkan tablo olup aşikâr hipotiroidi durumunda, T3 ve T4 düşük, TSH ise yüksektir; subklinik hipotiroidide ise TSH yüksek ancak T3 ve T4 düzeyleri normaldir. Sekonder hipotiroidide hipofizer yetmezlik söz konusu iken tersiyer hipotiroidide hipotalamik yetmezlik mevcuttur. Bu klinik tabloların her ikisinde de TSH da T3 ve T4 gibi düşüktür.

### Klinik Özellikler

Klinik özelliklerin şiddeti etiolojiden çok tiroid hormon eksikliğinin ciddiyetine bağlıdır. Yüksek TSH'lı ancak normal serbest T4'lü (subklinik hipotiroidi) hafif hipotiroidili bireylerde çok az semptom olabilir veya hiç olmayabilir. Diğer yandan şiddetli hipotiroidi durumunda miksödem koması olarak adlandırılan tablo ortaya çıkabilir. Hipotiroidinin hızla geliştiği durumlarda hastalar genellikle daha semptomatiktir ve yaşlı hastalarda genç hastalara göre daha az semptom görülür. Serum TSH ölçümünün yaygın kullanımı ile hipotiroidi artık sıklıkla daha erken bir aşamada tespit edildiğinden hipotiroidinin klasik belirti ve bulgularına artık daha az rastlanmaktadır.<sup>1</sup>

Hipotiroidinin semptomları;

1. Yorgunluk, halsizlik, letarji
2. Kabızlık
3. Kilo artışı
4. Kuru, kaba cilt ve incelmış saçlar
5. Kaşların dış kısımlarında dökülme
6. Soğuk intoleransı
7. Seste kabalaşma
8. Effüzyonlu otitis media
9. Makroglossi
10. İtme kaybı, tinnitus, vertigo

### Epidemiyoloji

Hipotiroidinin prevalansı %0.3 ve subklinik hipotiroidinin prevalansı ise %4.3 olarak bulunmuştur. Hipotiroidi kadınlarda erkeklerden 4-6 kat daha fazla görülür ve ilerleyen yaşla birlikte prevalansı artar. Hastaların %11.3'ünde tiroid peroksidaz antikoru (anti-TPO) ve %10.4'ünde tiroglobulin antikoru (anti-TG) yüksektir.<sup>25</sup>

### Etiyoloji

Hipotiroidi etiolojisi azalan sıklık sırasına göre tiroid (primer), hipofizer (sekonder) veya hipotalamik (tersiyer) yetmezlik ve tiroid hormon reseptör direnci olarak sınıflandırılabilir. Primer hipotiroidi nedenleri Tablo 2'de listelenmiştir. Dünya genelinde, hipotiroidinin en yaygın nedeni iyot eksikliğidir. İyotun yeterli olduğu gelişmiş bölgelerde ise en sık neden kronik otoimmün (Hashimoto) tiroidittir.<sup>26</sup>

**Tablo 2.** Primer hipertiroidizm etiolojisi

#### Primer Hipotiroidizm Etiyolojisi

##### Tiroid agenezisi

##### Tiroid dokusunun destrüksiyonu

- Cerrahi (tiroidektomi, larenjektomi)
  - Radyasyon (I131 veya eksternal)
  - Otoimmün (Hashimoto) tiroidit
  - İnfiltratif hastalıklar (maligniteler, amiloidoz, skleroderma)
  - Tiroidit sonrası (akut/subakut)
- Tiroid hormon sentez veya salgılanmasında bozukluk
- İyot yetersizliği
  - Altta yatan otoimmün tiroiditi olan kişilerde iyot içeren maddelerin kullanımı (amiyodaron, ekspektoranlar, potasyum iyodür, Lugol solüsyonu, povidon-iodin, radyokontrast madde)
  - Antitiroid ajanlar (metimazol, propiltiyourasil, lityum, interferon, interlökin 2, safra asidi sekestranları, proton pompa inhibitörleri, raloksifen, siprofloksasin, soya)
  - Kalıtsal enzim defektleri
- Geçici hipotiroidizm
- Cerrahi veya I131 tedavisi sonrası
  - Postpartum dönem
  - Tiroiditlerin iyileşme dönemi
  - Otoimmün (Hashimoto) tiroidit

#### Kronik Otoimmün Tiroidit (Hashimoto Tiroiditi)

Hashimoto tiroiditi, yaklaşık yüzyıl önce tanımlanan, etyopatogenezi hala tam olarak ortaya konulamamış tiroid bezinin kronik bir inflamasyondur. Sadece hipotiroidinin en sık nedeni değil aynı zamanda en sık otoimmün hastalık ve en sık endokrin bozukluktur.<sup>27</sup> Tanısında klinik özellikler, TSH yüksekliği, T3 ve T4 düşüklüğü ile birlikte, anti-TPO ve anti-TG antikorularının pozitifliği önemlidir. Anti-TPO artık tanıda en iyi serolojik belirteç olarak kabul edilmektedir ve hastaların %95'inde pozitifdir. Anti-TG ise anti-TPO'ya kıyasla daha az duyarlıdır (%60-80) ve daha az spesifiktir.<sup>27</sup>

#### İyot Eksiliğine Bağlı Hipotiroidizm ve Guatr

Gelişmemiş ülkelerde ve iyot eksikliğinin endemik olduğu bölgelerde hipotiroidinin en sık nedenidir. Dünya Sağlık Örgütü'nün günlük iyot tüketimi önerileri; 0-5 yaş arası çocuklarda 90 µg, 6-12 yaş arası çocuklarda 120 µg, yetişkinlerde 150 µg, hamilelik ve laktasyonda 250 µg şeklindedir. Düzenli olarak bu seviyelerin altındaki tüketimler tiroid hormon sentezinin azalmasına, hipofizden TSH salınımının artmasına ve sonuç olarak hipotiroidinin yanı sıra tiroid bez boyutlarında artışa (guatr) neden olacaktır.<sup>28</sup>

#### Tedavi

Oral sentetik levotiroksin (T4) hipotiroidide tercih edilen tedavidir. T4'ün plazma yarı ömrü uzun (6.7 gün) olduğundan, günde bir kez uygulama, stabil T4 ve T3 konsantrasyonlarının sağlanması için yeterlidir. Genç, ek hastalığı olmayan yetişkinlerde, malign olmayan durumlar için 1,6 µg/kg/günlük bir doz yeterlidir. Primer hipotiroidili hastalarda tedavinin amacı serum TSH düzeyini normale getirmektir. T4 dozunun başlatılmasından veya değiştirilmesinden 4-6 hafta sonra TSH ölçümü tekrarlanmalıdır, doz ayarı yapıldıktan sonra 6 aylık veya yıllık ölçümler yeterlidir. T3 içeren tiroid hormonu preparatları, T3 kısa yarı ömrü ve değişken plazma konsantrasyonları nedeni ile hipotiroidi tedavisinde kullanılmamalıdır. Aşırı dozda T4 ile aşırı tedavinin potansiyel yan etkileri arasında, osteoporoz, kardiyak aritmiler, kalp yetmezliği, anjina ve miyokard enfarktüsü, manik davranış sayılabilir.<sup>29</sup>

### Tiroidin Neoplastik Hastalıkları

Tiroid neoplazmaları, nispeten nadir olmalarına ve tüm maligniteler arasında %2,5'lük bir orana sahip olmalarına rağmen, tüm endokrin malignitelerin %95'ini oluşturur. Tiroid kanseri insidansı özellikle son yirmi yılda istikrarlı artış göstermektedir (yılda yaklaşık %3.1 artış). Bu artışın neredeyse tamamını papiller tiroid kanseri oluşturmaktadır. 30. Dünya geneline bakıldığında, insidans gelişmiş ülkelerde iki kat daha fazladır, bunda da daha yaygın ve erken tanı imkanlarının etken olduğu düşünülmektedir. Ancak bunun yanı sıra tiroid kanserine özgü mortalite son 10-15 yıl içinde artmıştır.<sup>31</sup>

Tiroid kanseri nispeten daha nadir olmakla birlikte, tiroid nodüllerinin insidansı önemli ölçüde daha yüksektir (%4-7).<sup>32</sup> Bu nodüllerin çoğu benign olmasına rağmen, %5'lik malignite riski nedeniyle bu nodüllere yaklaşım esas üzerine düşülmesi gereken konudur. Çoğu tiroid kanserini folliküler hücre kökenli iyi diferansiye tümörlerdir.<sup>33</sup> Histolojik olarak papiller karsinom (%79), folliküler karsinom (%13) ve Hürthle hücreli karsinom (%3) olarak sınıflandırılır. Parafolliküler C hücrelerinden kaynaklanan medüller tiroid kanserine ise, tiroid kanserlerinin %3'ünü oluşturur. Anaplastik karsinomlar, lenfoma ve uzak metastazlar, tiroid malignitelerinin çok küçük bir bölümünü oluşturur.<sup>1,34</sup>

Klinikte en sık tiroid nodülü olarak karşımıza çıkarlar. Lezyonun değerlendirilmesi dikkatli bir öykü, fizik muayene, ince iğne aspirasyon biyopsisi (İİAB) ve görüntüleme gerektirir. Doğru tanı ve tedavi ile iyi diferansiye tiroid kanserli hastaların çoğu mükemmel bir prognoza sahiptir. 10 yıllık hastalığa özgü mortalite oranı, papiller karsinom için %7'den, folliküler karsinom için %15'ten azdır.<sup>31</sup>

### Etiyoloji

Tiroid kanserlerinin gelişimi ile ilgili spesifik moleküler olaylar tam olarak tanımlanmamasına rağmen, birkaç genetik ve çevresel faktör yakından incelenmiştir. Kadınlarda diferansiye tiroid kanseri gelişme olasılığı erkeklerden üç kat daha fazladır. Tanı anındaki ortalama yaş 51 olup; kadınlarda 50-54, erkeklerde 65-69 yaşlarında pik yapar.<sup>35</sup> Epidemiyolojik çalışmalar iyot alımı ve benign guatr ile diferansiye tiroid kanserleri arasında genel sıklık anlamında net bir ilişki göstermemekle beraber; papiller tiroid kanserine ile olmasa da folliküler ve andiferansiye tiroid kanserleri ile endemik guatr arasında ilişki mevcuttur.<sup>28</sup> Özellikle önemli olan iki risk faktörü iyonize radyasyon maruziyeti ve ailede tiroid kanseri öyküsüdür. İyonize radyasyona maruziyet tiroid kanseri için belirlenmiş tek çevresel risk faktörüdür.<sup>36</sup> Radyasyona maruziyet öyküsü olan ve tiroid nodülü ile başvuran bir hastada malignite olma olasılığı %50'dir. Bu hastalarda tiroid kanserini genellikle papillerdir, multifokaldir ve servikal metastaz riski daha yüksektir. Ailesel ve genetik faktörler tiroid kanserinde önemli olan bir diğer risk faktörüdür. Papiller tiroid kanserli hastalarının %6'sında ailevi hastalık söz konusudur. Gardner sendromu, familial polipozis koli ve Cowden Hastalığı diferansiye tiroid kanserleri ile ilişkilidir. Ailesinde medüller tiroid kanserine olan hastalar, MEN-2A veya MEN-2B öyküsü olan hastalar, RET onkogen mutasyonu için değerlendirmeyi gerektirir. Tiroid kanserleri ile ilişkili genetik değişiklikler Tablo 3'te özetlenmiştir. BRAF ve RET genleri papiller; RAS ve PPARG genleri folliküler; yine RET geni medüller; p53 geni ise anaplastik tiroid kanserine ile yüksek oranda ilişkili genlerdir.<sup>37</sup>

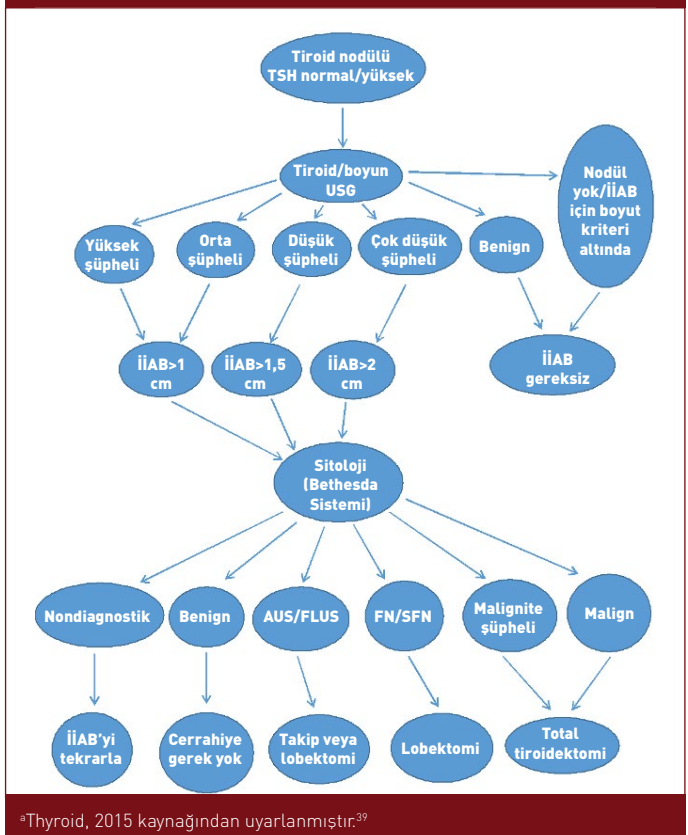
**Tablo 3. Tiroid kanserleri ile ilişkili genetik değişiklikler**

Tiroid kanserleri ile ilişkili genetik değişiklikler				
Genetik değişiklik	PTK	FTK	MTK	ATK
RET yeniden düzenlenmesi	%20	-	-	-
NTRK1 yeniden düzenlenmesi	%5-13	-	-	-
RET mutasyonu	-	-	Sporadik %30-50	-
MEN-2 %95	-	-	-	-
BRAF mutasyonu	%45	-	-	%45
RAS mutasyonu	%10	%40-50	-	%20-60
PIK3CA mutasyonu	Nadir	Nadir	-	%20
PPARG yeniden düzenlenmesi	-	%35	-	-
TP53	Nadir	Nadir	Nadir	%60-80

### Tiroid Nodüllerine Yaklaşım

Her ne kadar tiroid nodülleri çok sık rastlanan bir durum olsa da bunların çoğunluğu kolloid nodül, adenom, kist ve fokal tiroidit; sadece % 5'lik bir kısmı kanserleri teşkil etmektedir. Ömür boyu insidansı % 4-7 olup, yıllık insidansı yaklaşık % 0,1'dir. Bu nodüllerin çoğu iyi huyludur ve çıkarılması gerekmez.<sup>38</sup> Önemli olan hangi nodülün tedavi edilmesi gerekeceğinin ayırt edilmesidir. Tiroid nodüllerine yaklaşım için American Thyroid Association (ATA) tarafından 2015 yılında güncellenen kılavu yaygın olarak kullanılmaktadır. Bu kılavuzdaki yaklaşım algoritması Şekil 2'de özetlenmiştir.<sup>39</sup>

**Şekil 2. Tiroid nodüllerine yaklaşım algoritması<sup>39</sup>**



<sup>39</sup>Thyroid, 2015 kaynağından uyarlanmıştır.<sup>39</sup>

Hastanın erkek ve yaşının genç olması malignite ihtimalini arttıran bir faktördür. Özellikle aile hikayesi ve radyasyon maruziyeti sorgulanması gereken iki en önemli risk faktörüdür. Nodülün hızlı büyüme göstermesi, ses kısıklığı ve yutma güçlüğü gibi invazyon düşündürülen şikâyetlere yol açması da malignite açısından şüphelenilmesini gerektirir. Fizik muayenede palpasyon ile 1 cm'den büyük nodüller tespit edilebilir. Nodülün sert veya fiks olması, beraberinde palpabl bir servikal lenfadenopatinin eşlik etmesi de malignite riskini arttıran muayene bulgularıdır. Hastanın şikâyeti olmasa dahi bütün hastalara endoskopik larenks muayenesi yapılmalı, vokal kord hareketliliği değerlendirilmelidir, vokal kord paralizisinin eşlik etmesi rekürren larengeal sinir invazyonu yapan bir malignite açısından tetkik edilmesini gerektirir.<sup>38</sup>

Tiroid nodülü olan bir hastada en önemli laboratuvar testi serum TSH seviyesidir. Serum TSH baskılanmış bir hastada nodülün hiperaktif bir nodül olabileceği düşünülerek malignite ihtimalinden uzaklaşırken serum TSH yüksek veya normal olan bir hastada nodülün hipoaktif olduğu düşünülür ve bu da malignite ihtimalini arttıran bir durumdur. Diğer laboratuvar testlerinden serum tiroglobulin (Tg) tanı aşamasında rutin olarak istenmesi gerekmeyen bir testtir; ancak özellikle malignite nedeni ile total tiroidektomi olmuş bir hastada nüks veya metastaz takibi için Tg ve anti-Tg oldukça değerli iki laboratuvar testidir. Bununla birlikte hastada medüller tiroid karsinomu şüphesi uyandıracak bir aile hikayesi mevcutsa serum kalsitonin seviyesi istenebilir.<sup>39</sup>

**Tablo 4.** Tiroid nodüllerinin ultrasonografik özelliklerine malignite riskinin sınıflandırılması<sup>a</sup>

Yüksek (>%70-90)	Orta (%10-20)	Düşük (%5-10)	Çok Düşük (<%3)	Benign (<%1)
Hipoekoik solid	Hipoekoik solid	İzo/hipereokoik solid	Spongiform	Pür kistik
Düzensiz sınır	Düzenli sınır	Çevresel solid alanlar içeren parsiyel kistik	Parsiyel kistik	
Uzunluk>- Genişlik	Uzunluk<- Genişlik			
Mikrokalsifikasyon	Mikrokalsifikasyon yok			
Ekstratiroidal yayılım	Ekstratiroidal yayılım yok			
Düzensiz cidarsal kalsifikasyon				

<sup>a</sup>Thyroid, 2015 kaynağından uyarlanmıştır.<sup>39</sup>

Tiroid nodüllerinin görüntülemesinde en sık ve ilk aşamada kullanılan yöntem ultrasonografidir. Nodüller ultrasonografik özelliklerine göre değerlendirilir ve malignite riski belirlenir. Nodülün hipoekoik, solid olması, dar ve uzun yapıda ve düzensiz sınırlı olması, mikrokalsifikasyonlar içermesi malignite açısından anlamlıdır. USG ile aynı zamanda boyundaki lenf nodları da değerlendirilir; yağlı hilusunu kaybetmiş, sferik yapıda bir lenfadenopati varlığı da metastaz açısından şüphe uyandırıcıdır. ATA 2015 kılavuzunda tiroid nodüllerinin ultrasonografik sınıflandırması Tablo 4'te gösterilmiştir.<sup>39</sup> Ayrıca yine ultrasonografik özelliklere göre American College of Radiology (ACR) tarafından hazırlanmış bir TI-RADS skorlama sistemi de bulunmaktadır.<sup>40</sup>

Tiroid sintigrafisi (<sup>123</sup>I) nodül yaklaşımında yaygınlığı azalmış olan bir tanı yöntemidir. Tiroid nodüllerine yaklaşımda sintigrafinin kullanım alanı TSH baskılanmış hastalar ile sınırlıdır. Bu hastalarda hipertiroidi etiyolojisinin araştırılmasında faydalıdır. Ayrıca da opere olmuş ve sonrasında radyoaktif iyot ablasyon (RAI) tedavisi uygulanmış hastalarda da bakiye tiroid dokusunun, nüksün veya metastazın tespitinde kullanılabilir.<sup>38,39</sup>

İnce iğne aspirasyon biyopsisi (İİAB) tiroid nodüllerinin tanısında USG'den sonraki basamakta kullanılan en önemli yöntem haline gelmiştir. ATA 2015 kılavuzundaki ultrasonografik sınıflamaya göre yüksek ve orta riskli kategoride yer alan nodüllerde 1 cm üzerine, düşük riskli nodüllerde 1,5 cm üzerine ve çok düşük riskli nodüllerde 2 cm üzerine İİAB endikasyonu vardır. Bunun dışında kalan nodüller ile pür kistik nodüllerde ise İİAB endikasyonu yoktur. İİAB sonrasındaki sitolojik değerlendirme sonuçları da Bethesda Sınıflamasına göre 6 kategoride bildirilmektedir (Tablo 5).<sup>39-41</sup> Her sınıfın malignite riski ayrıdır ve tedavi yaklaşımı da buna göre belirlenmektedir.

**Tablo 5.** Tiroid sitopatolojisinde Bethesda Sistemine göre malignite riski ve önerilen yaklaşım

Diagnostik Kategori	Malignite Riski	Yaklaşım
I. Nondiagnostik/yetersiz	%1-4	Tekrar İİAB
II. Benign	%0-3	Takip
III. Önemi belirsiz atipi/folliküler lezyon (AUS/FLUS)	%5-15	Tekrar İİAB veya lobektomi
IV. Folliküler neoplazm	%15-30	Lobektomi
V. Malignite şüphesi	%60-75	Lobektomi veya Total/near-total tiroidektomi
VI. Malign	%97-99	Total/near-total tiroidektomi

### Evreleme ve Prognoz

American Joint Committee on Cancer (AJCC) tarafından belirlenen tümör-nod-metastaz evreleme sistemi kullanılmaktadır. 2018 yılında güncellenerek 8. versiyonu yayınlanan bu evreleme sistemi Tablo 6'da gösterilmiştir. Evre I hastalığı olan tüm hastalar için beklenen 10 yıllık hastalığa özgü sağkalım %98-100'dür. Bununla birlikte, 55 yaşından büyük hastalar için artan evre, hastalığa özgü daha kötü bir sağkalım anlamına gelir ve evre IV hastalığı olan hastalarda 10 yılda beklenen hayatta kalma oranı %50'den azdır.<sup>42</sup> Günümüzde evreleme ve prognostayinide yaygın olarak artık sadece TNM sistemi kullanılıyor olmakla birlikte eskiden kullanılan diğer skorlama sistemleri de bulunmaktadır. Bunlar; AMES ve MACIS'tir ve değerlendirilen parametreler Tablo 7'de özetlenmiştir.

**Tablo 6.** Tiroid Kanserlerinde TNM Evrelemesi

Primer tümör (T)	
T0	Primer tümörün kanıtı yok
T1	Tümör ≤2 cm ve tiroide sınırlı
T1a	Tümör ≤1 cm ve tiroide sınırlı
T1b	Tümör 1-2 cm ve tiroide sınırlı
T2	Tümör 2-4 cm arasında ve tiroide sınırlı
T3	Tümör >4 cm ve tiroide sınırlı veya sadece strap kasları içerecek şekilde ekstratiroidal invazyon

**Tablo 6.** Tiroid Kanserlerinde TNM Evrelemesi (devamı)

T3a	Tümör >4 cm ve tiroide sınırlı
T3b	Sadece strap kasları içerecek şekilde ekstratiroidal invazyon
T4	Strap kasların ötesinde ekstratiroidal invazyon
T4a	Subkutanöz yumuşak dokular, larinks, trakea, özefagus veya rekürren laringeal sinir invazyonu
T4b	Prevertebral fasyaya veya karotis veya mediastinal damarlara invazyon
<b>Rejyonel lenf nodları (N)</b>	
N0	Lokorejyonel lenf nod metastazının kanıtı yok.
N1	Rejyonel lenf nodlarına metastaz
N1a	Level 6-7 lenf nodlarına (santral) unilateral/bilateral metastaz
N1b	Unilateral/bilateral/kontralateral lateral lenf nodlarına (level 1 - 5) veya retrofarengeal lenf nodlarına metastaz
<b>Uzak metastaz (M)</b>	
M0	Uzak metastaz yok.
M1	Uzak metastaz var.

Gruplama	55 yaşın altı	55 yaşın üstü
<b>Papiller/Foliküler</b>		
Evre 1	Herhangi bir T, herhangi bir N,M0	T1/T2N0M0
Evre 2	Herhangi bir T, herhangi bir N,M1	T1/T2N1M0
Evre 3		T3a/T3b, herhangi bir N,M0
Evre 4a		T4a, herhangi bir N,M0
Evre 4b		Herhangi bir T, herhangi bir N,M1

**Tablo 7.** Tiroid kanserlerinde kullanılan prognostik sınıflandırma sistemleri

	TNM	AMES	MACIS
Hasta ile ilişkili faktörler			
Yaş	X	X	X
Cinsiyet	X	X	
Tümör ile ilişkili faktörler			
Boyut	X	X	X
Histolojik tip	X	X	
Ekstratiroidal yayılım	X	X	X
Lenf nodu metastazı	X		
Uzak metastaz	X	X	X
Rezeksiyon yeterliliği			X

## Tiroid Maligniteleri

### Papiller Tiroid Karsinomu

Tüm tiroid malignitelerinin %80'ini oluşturur. Her yaş grubunda tiroidin en sık malignitesidir. Kadınlarda erkeklere oranla 2 kat daha sık görülür ve tipik olarak ortaya çıkma yaşı 30-40 yaşır. Radyasyon maruziyeti olan hastalarda da en sık görülen tiroid kanseri alt tipidir. Cowden Sendromu, Gardner Sendromu ve Familial Poliposis Coli ile ilişkili tiroid kanseri tipidir. Ancak yine de papiller tiroid kanseri vakalarının %6'sı ailesel sendromlarla iliş-

lidir. 1 cm'den küçük olduğunda papiller mikrokarsinom olarak adlandırılır. Multifokalite papiller tiroid kanserinde sık rastlanabilen bir durumdur. Papiller tiroid kanseri lenfotrofik bir kanser olup olguların %30'unda servikal lenf nodu metastazı görülür. Uzak metastaz oranı %5'in altındadır<sup>43</sup>. Papiller tiroid karsinomunun klasik tip ve folliküler variant alt tipleri en sık görülen formlarıdır ve genellikle iyi prognozludur; özellikle kötü prognozu olan alt tipleri ise tall cell, columnar cell, hobnail, solid, diffüz sklerozan varyantlardır<sup>44</sup>. Folliküler varyantın enkapsüle tipi ise 2016'dan itibaren NIFTP (Non-invasive Follicular Neoplasm with Papillary-like Nuclear Features) olarak ayrıca sınıflandırılmakta ve malignite kapsamında değerlendirilmemektedir.<sup>45</sup>

### Foliküler Tiroid Karsinomu

Tiroid malignitelerinin %10'unu oluşturur. Ortalama ortaya çıkış yaşı 50 olup kadınlarda erkeklere oranla 3 kat daha fazla görülür. Genellikle soliter nodül olarak ortaya çıkar. Folliküler adenom ile karsinom ayırımı yapmak İİAB ile mümkün olmayacağından, İİAB sonucu folliküler neoplazi olarak raporlanan bir nodül varlığı durumunda nodül tarafına lobektomi yapılması gerekmektedir. Adenom karsinom ayırımı histopatolojik olarak kapsül invazyonunun gösterilmesiyle konulur. Papiller tiroid karsinomundan farklı olarak lenfojen yayılım az olup (<%10), hematojen yayılma eğilimi daha fazladır. Başta akciğer, kemik ve karaciğer olmak üzere uzak metastaz yapabilir. %1 oranında hiperfonksiyone bir nodül ile karışımıza çıkabilir.<sup>46</sup>

### Hurthle Hücreli Karsinom

Bir folliküler tiroid karsinomu alt tipidir. Tiroidini oksifilik hücrelerinden kaynaklanır. Tiroid kanserlerinin %3'ünü oluşturur. Daha ileri yaşta ortaya çıkar. Papiller ve folliküler karsinoma göre daha agresif olma eğilimindedir. Sıklıkla multifokal ve bilateraldir. Folliküler karsinomun bir alt tipi olduğundan aynı şekilde Hurthle hücreli neoplazide de adenom karsinom ayırımı İİAB ile yapılamaz, lobektomi gerektirir. Servikal lenf nodu metastazı da uzak metastaz da papiller ve folliküler kanserden daha sıktır.<sup>47</sup>

### Medüller Tiroid Karsinomu

Tiroid kanserlerinin %3'ünü oluşturur. Kalsitonin sentezleyen parafoliküler C hücrelerinden kaynaklanan bir malignitedir. Prognoz açısından iyi differansiye tiroid kanserleri (PTK, FTK, HHK) ile anaplastik karsinom arasında yer almaktadır. %70'i sporadiktir, 50-60 yaş hastalarda ortaya çıkar; %30'u ise genç hastalarda gözükmektedir ve ailesel sendromlarla (ailesel MTK, MEN-2A, MEN-2B) ilişkilidir. RET onkogen mutasyonu ailesel medüller tiroid karsinomu sendromlarıyla ilişkili bulunmuştur. MEN-2A'da MTK yanı sıra feokromasitoma ve paratiroid gland hiperplazisi görülürken; MEN-2B'de feokromasitoma ve mukozal nöromlar görülür. Ailesel MTK prognozu en iyi olan tip iken onu sırasıyla MEN-2A ve sporadik tip takip eder; MEN-2B ile ilişkili MTK ise en kötü prognoza sahiptir. Lenfojen metastaz oranı tüm tiroid kanserleri arasında en yüksek olanıdır. Ortalama 10 yıllık sağkalım %60-75 iken, servikal lenf nodu metastazı varlığı durumunda bu oran %45'e düşer.<sup>48</sup>

### Anaplastik Tiroid Karsinomu

Sadece tiroid maligniteleri arasında değil, tüm maligniteler arasında en kötü prognozu olanlardan bir tanesidir. 6 aydan daha uzun sağkalım genellikle izlenmemektedir. Tüm tiroid malignitelerinin %1'ini teşkil eder. Genellikle bir iyi differansiye tiroid karsinomunun devamında ileri yaş (>60y) hastalarda görülür. Tedavisi palyatifir.<sup>49</sup>

### Diğer Maligniteler

Tiroidin diğer maligniteleri arasında lefoma, skuamöz hücreli karsinom ve metastatik tümörler sayılabilir. Bunlar tüm tiroid malignitelerinin %1'inden azını oluşturur. Tiroid lenfoması riski özellikle Hashimoto tiroiditi hastalarında artış göstermektedir. Tiroid metastaz ise çok nadir olmakla birlikte en sık böbrek, meme ve akciğerden olmaktadır.<sup>38</sup>

### Cerrahi Tedavi

Tiroid malignitelerinde cerrahi tedavi total ya da totale yakın tiroidektomi içerir. İyi differansiye tiroid karsinomlarında santral (level VI) boyun disseksiyonu sadece klinik olarak pozitif lenf nodu varlığında yapılırken, medüller tiroid karsinomunda klinik olarak lenf nodu saptanmasa dahi elektif boyun disseksiyonu endikasyonu vardır. Lateral boyun disseksiyonu ise sadece lateral boyunda İİAB ile kanıtlanmış metastatik lenf nodu varlığında yapılır.<sup>39</sup>

### Komplikasyonlar

Tiroid cerrahisinin komplikasyonları kanama, hipokalsemi, superior larengeal sinir hasarı, rekürren larengeal sinir hasarıdır. Kanama kontrolü titiz bir şekilde yapıldığı takdirde kanama komplikasyonu sık görülmemektedir. Superior larengeal sinir hasarının %25 dolaylarında görüldüğü düşünülmektedir; ancak günlük hayata etkisi çok olmadığından bu komplikasyonun net sıklığı tam olarak bilinmemektedir. Geçici rekürren larengeal sinir hasarı %5 dolaylarında görülmekte iken, kalıcı sinir hasarı %1 oranındadır. Tek taraflı sinir hasarına bağlı tek taraflı vokal kord paralizisi kendisini ses kısıklığı şeklinde gösterirken; bilateral vokal kord paralizisi nefes darlığı ve stridorla ortaya çıkan, çok daha dramatik bir komplikasyondur ve havayolu açıklığının sağlanması için trakeotomi gerektirebilmektedir. Hipokalsemi de yine geçici veya kalıcı olabilmektedir. Geçici hipokalsemi %25 dolaylarında görülebilen sık bir komplikasyon iken kalıcı hipokalsemi daha nadir görülmektedir.<sup>38</sup>

### Paratiroid Fizyolojisi ve Kalsiyum Metabolizması

Kalsiyum dengesi gastrointestinal sistem, kemik ve böbrekler üzerindeki PTH ve D vitamini etkisi ile sağlanır. Paratiroid bezlerden salgılanan PTH'nin hedef organları böbrekler, bağırsaklar ve kemiklerdir. Böbreklerde PTH, 25-hidroksivitamin D3'ün (kalsifediol) 1,25-dihidroksivitamin D3'e (kalsitriol) dönüşümünü hızlandırır, kalsiyum geri emilimini artırır ve tübüllerde fosfor emilimini azaltır. Bağırsaklarda kalsiyum ve fosfor emilimi artar. Kemikte ise osteoklast aktivitesini artırarak kemik rezorpsiyonu aracılığıyla kalsiyum açığa çıkmasını sağlar. Kalsitonin ise tiroideki parafoliküler C hücreleri tarafından salgılanan ve kalsiyum regülasyonunda rolü daha küçük olan bir hormondur. Yüksek kalsiyum seviyeleri ile uyarılır ve kemik rezorpsiyonunu engeller; bununla birlikte, kalsiyum seviyelerini önemli ölçüde değiştirmez. Bu, medüller tiroid karsinomunda çok yüksek kalsitonin seviyelerine rağmen hipokalsemi görülmemesinden anlaşılmaktadır.<sup>50</sup>

### Paratiroid Hastalıkları

#### Hiperparatiroidizm

##### Primer Hiperparatiroidizm

Primer hiperparatiroidizm insidansı 1/1000 olup kadınlarda erkeklere göre daha siktir. En sık neden paratiroid adenomudur; bunu paratiroid hiperplazisi takip eder, paratiroid kanseri ise çok

nadirdir ve çok yüksek kalsiyum seviyeleri ile giden bir klinik tablo oluşturur. PHPT tanısı yüksek kalsiyum ve PTH düzeyine dayanan biyokimyasal bir tanıdır, ancak normokalsemik primer HPT de günümüzde kabul gören bir klinik tablodur.<sup>50</sup> Normokalsemik primer HPT, serum kalsiyum konsantrasyonlarının normal ancak HPT'nin sekonder nedeninin yokluğunda PTH seviyelerinin yükseldiği bir tablodur. Normokalsemik primer HPT tanısını koymadan önce, özellikle D vitamini eksikliği olmak üzere sekonder HPT'nin nedenleri için kapsamlı bir araştırma yapılmalıdır. Normokalsemik PHPT'den şüphelenilen birçok hastada altta yatan hiperkalsemik primer HPT'ye eşlik eden D vitamini eksikliği mevcuttur ve hiperkalsemi D vitamini replasmanı ile aşılır hale gelir. Normokalsemik primer HPT takip edilmeli ve semptom gelişmesi halinde cerrahi ile tedavi edilmelidir. Hiperparatiroidizmin en sık semptomları yorgunluk, depresyon, anksiyete, uykusuzluk, eklem ve kas ağrısı ve kabızlıktır. Vakaların %10-20'sinde böbrek taşı öyküsü mevcuttur. Travma olmaksızın kemik fraktürü öyküsü sorgulanmalı ve DEXA çalışması ile osteoporoz araştırılmalıdır. Asemptomatik primer hiperparatiroidide cerrahi endikasyonları kılavuzlar ile belirlenmiştir (Tablo 8).<sup>51</sup>

**Tablo 8.** Asemptomatik hiperparatiroidizmde cerrahi endikasyonları

Asemptomatik hiperparatiroidizmde cerrahi endikasyonları
Yaş <50
Serum Ca normal değer >1 mg/dl üzerinde
DEXA T-skoru > -2,5 veya patolojik fraktür
Nefrolitiazis/nefrokalsinozis
Kreatinin klirensi <60 ml/dk
24-saat idrar Ca >400 mg ve böbrek taşı risk analizinde artmış risk

#### Sekonder Hiperparatiroidizm

Sekonder HPT en sık böbrek yetmezliği olan hastalarda görülür. Kronik hipokalsemi, dört paratiroid bezinin hepsinin hiperplazisi ile sonuçlanır. Bu hastalarda ayrıca D vitamini eksikliği de mevcuttur. Birincil HPT'den farklı olarak, değişen derecelerde olabilmesine rağmen, dört bezin tümü her zaman etkilenir. Medikal tedavinin başarısızlığı veya tolere edilemeyen bir yan etkisi durumunda cerrahi tedavi endikedir.<sup>50</sup>

#### Tersiyer Hiperparatiroidizm

Tersiyer HPT, böbrek nakli yapılmış hastalarda, uzun süreli stimülasyon nedeniyle paratiroid bezlerinin otonom olarak işlev görmeye başlamasıyla nedeniyle, renal disfonksiyon tedavi edilmiş olmasına rağmen kalsiyum seviyelerinin normale dönmemesi şeklinde ortaya çıkan tabloyu tanımlar. Cerrahi tedavi, ikincil HPT ile aynıdır.<sup>50</sup>

#### Tanı ve Lokalizasyon Çalışmaları

Biyokimyasal olarak hiperparatiroidizm tanısı alan bir hastada yapılacak en önemli işlem, özellikle de cerrahi planlanacaksa, patolojinin kaynaklandığı paratiroid bezinin veya bezlerinin tespitidir. Soliter bir paratiroid adenomunda etkilenen tek bir bez olurken, paratiroid hiperplazisi durumunda veya sekonder/tersiyer hiperparatiroidizmde bezlerin dördünün de etkilenmesi söz konusudur. Ayrıca bazı durumlarda paratiroid bezler olması gereken lokalizasyonda olmayabileceği gibi, bazen de dörtten fazla paratiroid bezi bulunması söz konusu olabilir. Bu açıdan preoperatif hazırlıkta hastalıklı paratiroid bezinin lokalizasyonunda kullanılan en önem-

li yöntem Tc99m-sestamibi SPECT'tir.<sup>52</sup> Buna USG eklenmesi ile birlikte oldukça yüksek oranda tanısal doğruluk söz konusudur. BT ve MR nadiren gerekir. PTH yarı ömrü yaklaşık 5 dk olan bir hormon olduğundan, intraoperatif PTH ölçümü doğru paratiroid bezinin çıkarılıp çıkarılmadığının doğrulanmasında önemli bir tetkiktir. İntraoperatif PTH ölçümünde serum PTH seviyesinin %50 düşmesi yapılan cerrahinin küratif olduğunu gösterir.<sup>53</sup>

### Cerrahi Tedavi

Geçmişte paratiroidektomide standart cerrahi yaklaşım, tüm paratiroid bezlerinin görülmesi şeklindeki bilateral boyun eksplozasyonu idi. Ancak günümüzde intraoperatif PTH ölçümü, intraoperatif USG, sestamibi görüntüleme gibi preoperatif ve intraoperatif lokalizasyon yöntemlerinin yaygınlaşmasıyla daha az invaziv, tek taraflı yaklaşımlara doğru bir eğilim olmuştur. Amerikan Endokrin Cerrahleri Birliği ve Amerikan Baş ve Boyun Derneği (AHNS) dahil olmak üzere önde gelen birkaç kuruluş, uygun preoperatif görüntüleme ve intraoperatif PTH değerlendirmesi ile daha hedefe yönelik minimal invaziv prosedürlerin tedavi sağlamada eşit derecede başarılı olduğunu belirtmektedir.<sup>54</sup>

### Hipoparatiroidizm

Hipoparatiroidizm, yetersiz PTH üretiminden kaynaklanır. Hipoparatiroidizm, parestezi ve kas kramplarından tetani ve nöbetlere kadar değişen çeşitli semptomlara sahip olabilen aşırı nöromüsküler uyarılabilirliğe neden olur. En sık nedeni iatrojeniktir. İatrojenik hipoparatiroidizm, baş ve boyun cerrahisi komplikasyonu olarak ortaya çıkabilir, en sık da tiroid cerrahisi sonrası görülür. İatrojenik olmayan nedenler, paratiroid hücrelerine karşı otoimmünite, paratiroid gelişimini veya fonksiyonunu etkileyen genetik eksiklikleri içerir. Hipoparatiroidizm, biyokimyasal olarak hipokalsemi, düşük PTH ve hiperfosfatemi ile kendini gösterir. Hipokalsemi genellikle oral kalsiyum ve D vitamini takviyeleri ile tedavi edilir. Ameliyattan 6 ay sonra düşük PTH düzeyi ve hipokalsemi devam ediyorsa kalıcı hipokalsemi olarak kabul edilir.<sup>55</sup>

**Hakem Değerlendirmesi:** Dış bağımsız.

**Çıkar Çatışması:** Yazarlar çıkar çatışması bildirmemişlerdir.

**Peer-review:** Externally peer-reviewed.

**Declaration of Interests:** The authors declare that there are no competing interests.

### Kaynaklar

- P. K. Pellitteri, D. Goldenberg, and B. Jameson, "Disorders of the Thyroid Gland," in *Cummings Otolaryngology - Head and Neck Surgery*, 7th ed., P. W. Flint, W. F. Howard, B. H. Haughey, M. M. Lesperance, V. J. Lund, K. T. Robbins, and J. R. Thomas, Eds. Elsevier, 2021, pp. 1852–68.
- "Iodine deficiency." Online. Available: <https://www.who.int/data/nutrition/nlis/info/iodine-deficiency>. Accessed: 12-Jul-2021.
- C. Portulano, M. Paroder-Belenitsky, and N. Carrasco, "The Na<sup>+</sup>/I<sup>-</sup> symporter (NIS): mechanism and medical impact," *Endocr. Rev.*, vol. 35, no. 1, pp. 106–149, Feb. 2014. [Crossref]
- J. Wémeau and P. Kopp, "Pendred syndrome," *Best Pract. Res. Clin. Endocrinol. Metab.*, vol. 31, no. 2, pp. 213–224, Mar. 2017. [Crossref]
- F. Coscia *et al.*, "The structure of human thyroglobulin," *Nature*, vol. 578, no. 7796, pp. 627–630, Feb. 2020. [Crossref]
- E. Habza-Kowalska, A. A. Kaczor, J. Żuk, D. Matusiuk, and U. Gawlik-Dziki, "Thyroid Peroxidase Activity is Inhibited by Phenolic Compounds—Impact of Interaction," *Molecules*, vol. 24, no. 15, Jul. 2019. [Crossref]
- A. C. F. Ferreira, L. de C. Cardoso, D. Rosenthal, and D. P. de Carvalho, "Thyroid Ca<sup>2+</sup>/NADPH-dependent H<sub>2</sub>O<sub>2</sub> generation is partially inhibited by propylthiouracil and methimazole," *Eur. J. Biochem.*, vol. 270, no. 11, pp. 2363–2368, Jun. 2003. [Crossref]
- A. Drutel, F. Archambeaud, and P. Caron, "Selenium and the thyroid gland: more good news for clinicians," *Clin. Endocrinol. (Oxf.)*, vol. 78, no. 2, pp. 155–164, Feb. 2013. [Crossref]
- C. Luongo, M. Dentice, and D. Salvatore, "Deiodinases and their intricate role in thyroid hormone homeostasis," *Nat. Rev. Endocrinol.* 2019 158, vol. 15, no. 8, pp. 479–488, Jun. 2019. [Crossref]
- D. Carvalho and C. Dupuy, "Thyroid hormone biosynthesis and release," *Mol. Cell. Endocrinol.*, vol. 458, pp. 6–15, Dec. 2017. [Crossref]
- G. Schussler, "The thyroxine-binding proteins," *Thyroid*, vol. 10, no. 2, pp. 141–149, 2000. [Crossref]
- M. Scanlon and A. Toft, "Regulation of thyrotropin secretion," in *The thyroid: a fundamental and clinical text*, 8th ed., L. Braverman and R. Utiger, Eds. Lippincott Williams & Wilkins, 2000, p. 234.
- G. Brent, "Mechanisms of thyroid hormone action," *J. Clin. Invest.*, vol. 122, no. 9, pp. 3035–3043, Sep. 2012. [Crossref]
- H. B. Burch and D. S. Cooper, "Management of graves disease a review," *JAMA - J. Am. Med. Assoc.*, vol. 314, no. 23, pp. 2544–2554, Dec. 2015. [Crossref]
- J. A. Franklyn and K. Boelaert, "Thyrotoxicosis," *Lancet*, vol. 379, no. 9821, pp. 1155–1166, 2012. [Crossref]
- D. Devereaux and S. Tewelde, "Hyperthyroidism and thyrotoxicosis," *Emerg. Med. Clin. North Am.*, vol. 32, no. 2, pp. 277–292, 2014. [Crossref]
- A. Sharma and M. Stan, "Thyrotoxicosis: Diagnosis and Management," *Mayo Clin. Proc.*, vol. 94, no. 6, pp. 1048–1064, Jun. 2019. [Crossref]
- P. Mekkaksakit *et al.*, "Prognosis Of Differentiated Thyroid Carcinoma in Patients with Graves Disease: A Systematic Review and Meta-Analysis," *Endocr. Pract.*, vol. 25, no. 12, pp. 1323–1337, Dec. 2019. [Crossref]
- J. U. L. Staniforth, S. Erdirmanne, and G. D. Eslick, "Thyroid carcinoma in Graves' disease: A meta-analysis," *Int. J. Surg.*, vol. 27, pp. 118–125, Mar. 2016. [Crossref]
- D. Cooper, "Antithyroid drugs," *N. Engl. J. Med.*, vol. 352, no. 9, pp. 905–917, Mar. 2005. [Crossref]
- E. N. Pearce, A. P. Farwell, and L. E. Braverman, "Thyroiditis," *N. Engl. J. Med.*, vol. 348, no. 26, pp. 2646–2655, Jun. 2003. [Crossref]
- D. Ross *et al.*, "2016 American Thyroid Association Guidelines for Diagnosis and Management of Hyperthyroidism and Other Causes of Thyrotoxicosis," *Thyroid*, vol. 26, no. 10, pp. 1343–1421, Oct. 2016. [Crossref]
- S. Hahn *et al.*, "Ethanol Ablation of the Thyroid Nodules: 2018 Consensus Statement by the Korean Society of Thyroid Radiology," *Korean J. Radiol.*, vol. 20, no. 4, pp. 609–620, Apr. 2019. [Crossref]
- L. Ang, A. Avram, R. Lieberman, and N. Esfandiari, "Struma Ovarii With Hyperthyroidism," *Clin. Nucl. Med.*, vol. 42, no. 6, pp. 475–477, Apr. 2017. [Crossref]
- J. G. Hollowell *et al.*, "Serum TSH, T<sub>4</sub>, and thyroid antibodies in the United States population (1988 to 1994): National Health and Nutrition Examination Survey (NHANES III)," *J. Clin. Endocrinol. Metab.*, vol. 87, no. 2, pp. 489–499, 2002. [Crossref]
- J. P. Almandoz and H. Gharib, "Hypothyroidism: Etiology, Diagnosis, and Management," *Med. Clin. North Am.*, vol. 96, no. 2, pp. 203–221, Mar. 2012. [Crossref]

27. P. Caturegli, A. De Remigis, and N. R. Rose, "Hashimoto thyroiditis: Clinical and diagnostic criteria," *Autoimmun. Rev.*, vol. 13, no. 4–5, pp. 391–397, 2014. [\[Crossref\]](#)
28. M. B. Zimmermann and K. Boelaert, "Iodine deficiency and thyroid disorders," *Lancet Diabetes Endocrinol.*, vol. 3, no. 4, pp. 286–295, Apr. 2015. [\[Crossref\]](#)
29. J. Jonklaas *et al.*, "Guidelines for the treatment of hypothyroidism: Prepared by the American thyroid association task force on thyroid hormone replacement," *Thyroid*, vol. 24, no. 12, pp. 1670–1751, Dec. 2014. [\[Crossref\]](#)
30. R. L. Siegel, K. D. Miller, and A. Jemal, "Cancer statistics, 2018," *CA. Cancer J. Clin.*, vol. 68, no. 1, pp. 7–30, Jan. 2018. [\[Crossref\]](#)
31. C. La Vecchia *et al.*, "Thyroid cancer mortality and incidence: A global overview," *Int. J. Cancer*, vol. 136, no. 9, pp. 2187–2195, May 2015. [\[Crossref\]](#)
32. A. Maniakas, L. Davies, and M. E. Zafereo, "Thyroid Disease Around the World," *Otolaryngol. Clin. North Am.*, vol. 51, no. 3, pp. 631–642, Jun. 2018. [\[Crossref\]](#)
33. C. D. Seib and J. A. Sosa, "Evolving Understanding of the Epidemiology of Thyroid Cancer," *Endocrinol. Metab. Clin. North Am.*, vol. 48, no. 1, pp. 23–35, Mar. 2019. [\[Crossref\]](#)
34. M. Colonna, N. Bossard, A. V. Guizard, L. Remontet, and P. Grosclaude, "Épidémiologie descriptive du cancer thyroïdien en France: Incidence, mortalité et survie," *Ann. Endocrinol. (Paris)*, vol. 71, no. 2, pp. 95–101, Mar. 2010. [\[Crossref\]](#)
35. "Thyroid Cancer — Cancer Stat Facts." Online. Available: <https://seer.cancer.gov/statfacts/html/thyro.html>. Accessed: 06-Sep-2021.
36. S. J. Schonfeld, C. Lee, and A. Berrington De Gonz Alez, "Medical Exposure to Radiation and Thyroid Cancer," *Clin. Oncol.*, vol. 23, pp. 244–250, 2011. [\[Crossref\]](#)
37. G. Acquaviva *et al.*, "Molecular pathology of thyroid tumours of follicular cells: a review of genetic alterations and their clinicopathological relevance," 2017.
38. F. I. Ahmad, M. E. Zafereo, and S. Y. Lai, "Management of Thyroid Neoplasms," in *Cummings Otolaryngology - Head and Neck Surgery*, 7th ed., P. W. Flint, W. F. Howard, B. H. Haughey, M. M. Lesperance, V. J. Lund, K. T. Robbins, and J. R. Thomas, Eds. 2021, pp. 1869–98.
39. B. R. Haugen *et al.*, "2015 American Thyroid Association Management Guidelines for Adult Patients with Thyroid Nodules and Differentiated Thyroid Cancer: The American Thyroid Association Guidelines Task Force on Thyroid Nodules and Differentiated Thyroid Cancer," *Thyroid*, vol. 26, no. 1, pp. 1–133, Jan. 2016. [\[Crossref\]](#)
40. F. Tessler *et al.*, "ACR Thyroid Imaging, Reporting and Data System (TI-RADS): White Paper of the ACR TI-RADS Committee," *J. Am. Coll. Radiol.*, vol. 14, no. 5, pp. 587–595, May 2017. [\[Crossref\]](#)
41. E. Cibas and S. Ali, "The Bethesda System for Reporting Thyroid Cytopathology," *Thyroid*, vol. 19, no. 11, pp. 1159–1165, Nov. 2009. [\[Crossref\]](#)
42. N. D. Perrier, J. Brierley, and R. M. Tuttle, "Differentiated and Anaplastic Thyroid Carcinoma: Major Changes in the American Joint Committee on Cancer Cancer Staging Manual Eighth Edition," *CA. Cancer J. Clin.*, vol. 68, no. 1, p. 55, Jan. 2018. [\[Crossref\]](#)
43. M. P. and B. S., "Surgical management of papillary thyroid carcinoma: an overview," *Updates Surg.*, vol. 69, no. 2, pp. 145–150, Jun. 2017. [\[Crossref\]](#)
44. A. Coca-Pelaz *et al.*, "Papillary Thyroid Cancer—Aggressive Variants and Impact on Management: A Narrative Review," *Adv. Ther.*, vol. 37, no. 7, p. 3112, Jul. 2020. [\[Crossref\]](#)
45. Y. E. Nikiforov *et al.*, "Nomenclature Revision for Encapsulated Follicular Variant of Papillary Thyroid Carcinoma: A Paradigm Shift to Reduce Overtreatment of Indolent Tumors," *JAMA Oncol.*, vol. 2, no. 8, p. 1023, Aug. 2016. [\[Crossref\]](#)
46. G. H. Daniels, "Follicular Thyroid Carcinoma: A Perspective Running title: Follicular Thyroid Carcinoma."
47. S. Kure and R. Ohashi, "Thyroid Hürthle Cell Carcinoma: Clinical, Pathological, and Molecular Features," *Cancers (Basel)*, vol. 13, no. 1, pp. 1–14, Jan. 2021. [\[Crossref\]](#)
48. C. M. Thomas, S. L. Asa, S. Ezzat, A. M. Sawka, and D. Goldstein, "Diagnosis and pathologic characteristics of medullary thyroid carcinoma—review of current guidelines," *Curr. Oncol.*, vol. 26, no. 5, p. 338, 2019. [\[Crossref\]](#)
49. V. Tiedje<sup>1</sup> *et al.*, "Anaplastic thyroid carcinoma: Review of treatment protocols 1 Short Title: Anaplastic thyroid carcinoma treatment," 2018.
50. L. M. Reid, D. Kamani, and G. W. Randolph, "Management of Parathyroid Disorders," in *Cummings Otolaryngology - Head and Neck Surgery*, 7th ed., P. W. Flint, W. F. Howard, B. H. Haughey, M. M. Lesperance, V. J. Lund, K. T. Robbins, and J. R. Thomas, Eds. Elsevier, 2021, pp. 1899–1908.
51. J. P. Bilezikian *et al.*, "Guidelines for the Management of Asymptomatic Primary Hyperparathyroidism: Summary Statement from the Fourth International Workshop," *J Clin Endocrinol Metab*, vol. 99, no. 10, pp. 3561–3569, 2014. [\[Crossref\]](#)
52. J. Baj *et al.*, "Preoperative and Intraoperative Methods of Parathyroid Gland Localization and the Diagnosis of Parathyroid Adenomas," *Molecules*, vol. 25, no. 7, 2020. [\[Crossref\]](#)
53. K. N. Patel and R. Caso, "Intraoperative Parathyroid Hormone Monitoring Optimal Utilization," *Surg. Oncol. Clin. NA*, vol. 25, pp. 91–101, 2016. [\[Crossref\]](#)
54. S. M. Wilhelm *et al.*, "The American Association of Endocrine Surgeons Guidelines for Definitive Management of Primary Hyperparathyroidism," *JAMA Surg*, vol. 151, no. 10, pp. 959–968, Oct. 2016. [\[Crossref\]](#)
55. M. L. Brandi *et al.*, "Management of Hypoparathyroidism: Summary Statement and Guidelines," *J Clin Endocrinol Metab*, vol. 101, no. 6, pp. 2273–2283, 2016. [\[Crossref\]](#)





**iUC**  
UNIVERSITY  
PRESS